This is a digital copy of a book that was preserved for generations on library shelves before it was carefully scanned by Google as part of a project to make the world's books discoverable online.

It has survived long enough for the copyright to expire and the book to enter the public domain. A public domain book is one that was never subject to copyright or whose legal copyright term has expired. Whether a book is in the public domain may vary country to country. Public domain books are our gateways to the past, representing a wealth of history, culture and knowledge that's often difficult to discover.

Marks, notations and other marginalia present in the original volume will appear in this file - a reminder of this book's long journey from the publisher to a library and finally to you.

Usage guidelines

Google is proud to partner with libraries to digitize public domain materials and make them widely accessible. Public domain books belong to the public and we are merely their custodians. Nevertheless, this work is expensive, so in order to keep providing this resource, we have taken steps to prevent abuse by commercial parties, including placing technical restrictions on automated querying.

We also ask that you:

+ *Make non-commercial use of the files* We designed Google Book Search for use by individuals, and we request that you use these files for personal, non-commercial purposes.

+ *Refrain from automated querying* Do not send automated queries of any sort to Google's system: If you are conducting research on machine translation, optical character recognition or other areas where access to a large amount of text is helpful, please contact us. We encourage the use of public domain materials for these purposes and may be able to help.

+ *Maintain attribution* The Google "watermark" you see on each file is essential for informing people about this project and helping them find additional materials through Google Book Search. Please do not remove it.

+ *Keep it legal* Whatever your use, remember that you are responsible for ensuring that what you are doing is legal. Do not assume that just because we believe a book is in the public domain for users in the United States, that the work is also in the public domain for users in other countries. Whether a book is still in copyright varies from country to country, and we can't offer guidance on whether any specific use of any specific book is allowed. Please do not assume that a book's appearance in Google Book Search means it can be used in any manner anywhere in the world. Copyright infringement liability can be quite severe.

About Google Book Search

Google's mission is to organize the world's information and to make it universally accessible and useful. Google Book Search helps readers discover the world's books while helping authors and publishers reach new audiences. You can search through the full text of this book on the web at `http://books.google.com/`

UC-NRLF
B 3 749 125

Digitized by Google

UNIVERSITY OF CALIFORNIA
MEDICAL CENTER LIBRARY
SAN FRANCISCO



Gift of

Herbert F. Traut, M.D.

Digitized by Google

Digitized by Google

Digitized by Google

Monatsschrift

für

Geburtshülfe und Gynaekologie.

Herausgegeben von

Prof. Dr. A. Martin
in Berlin.

und

Prof. Dr. M. Sänger
in Leipzig.

Band VII.

Mit zahlreichen Abbildungen im Text und 7 Tafeln.

Berlin 1898.
VERLAG VON S. KARGER
KARLSTRASSE 15.

180538

Digitized by Google

Alle Rechte vorbehalten.

Gedruckt bei Imberg & Lefson in Berlin SW.

Digitized by Google

Inhalts-Verzeichnis.

Originalarbeiten.

Ueber theilweise Verdünnung einer alten Kaiserschnittsnarbe bei wiederholter Schwangerschaft. Von Dr. Theodor Brünings in München 286
(Aus der Kgl. Universitäts-Frauenklinik.)

Ueber Geburtsstörungen durch Tumoren. Von Dr. Theodor Brünings in München 512
(Aus der Kgl. Universitäts-Frauenklinik.)

Ein Fall von Pseudo-Eklampsie im Wochenbett. Von Dr. Georg Burckhard in Würzburg 375
(Aus der Kgl. Universitäts-Frauenklinik.)

Ueber Kolpaporrhexis in der Geburt. Von Dr. Carl Everke in Bochum 283

Zur Behandlung von Totalprolapsen des Uterus durch Totalexstirpation. Von Dr. Otto Fuchs in Breslau . . 523
(Aus der gynaekologischen Abteilung des Allerheiligen-Hospitals.)

Ueber einen Fall von Placenta praevia — nebst Beschreibung des Präparates. Von Prof. Dr. A. von Gubaroff in Moskau. (Hierzu Tafel II—III) 25

Doppelte Schwangerschaft bei Doppelbildung des Uterus und zweien durch ein frontales Septum getrennten Scheiden. Von Dr. H. A. von Guérard in Düsseldorf. (Mit 2 Abbildungen) 288

Zur manuellen Placentarlösung. Von Dr. W. Huber in Leipzig 239

Drüsiges cystenhaltiges Uterusfibromyom complicirt durch Sarcom und Carcinom. (Adenofibromyoma cysticum sarcomatodes carcinomatosum.) Von Dr. N. S. Iwanoff in St. Petersburg. (Hierzu Tafel IV) 295
(Aus dem Laboratorium für pathologische Anatomie von Prof. K. N. Winogradoff.)

Die Wanderniere der Frauen, insbesondere die Wichtigkeit ihrer Berücksichtigung für den Geburtshelfer und Gynaekologen. Von Dr. C. Keller in Berlin . . 29

Ueber die Verwendung der Schleich'schen Anaesthesierungsmethode bei gynaekologischen Operationen. Von Dr. Fritz Kleinhans in Prag 607
(Aus der deutschen Universitäts-Frauenklinik.)

Zur intrauterinen Anwendung des Kolpeurynters. Von Dr. Fritz Kleinhans in Prag 167
(Aus der deutschen geburtshülflichen Universitäts-Klinik)

Beiträge zur Aetiologie der Tympania uteri. Von Dr. Otto Th. Lindenthal in Wien 269
(Aus der I. Universitäts-Frauenklinik des Herrn Prof. Schauta.)

Ueber Vorkommen und Bedeutung von Drüsenschläuchen in den Myomen des Uterus. Von Dr. Paul von Lockstaedt in Königsberg i. Pr. 188

Ein Beitrag zur Kraurosis vulvae. Von Prof. Dr. A. von Mars in Krakau. (Hierzu Tafel VI—VII) . . . 616

Ueber Operationen am Rectum. Von Prof. Dr. A. Martin in Berlin. (Mit 1 Abbildung) 489

Digitized by Google

Zur Anatomie und Therapie der Graviditas extrauterina. Von Priv.-Doc. Dr. W. von Maslowsky in St. Petersburg 300

Bemerkungen zu dem Aufsatz von Gubaroff's „Ueber einen Fall von Placenta praevia." Von Dr. S. Monsiorski in Warschau 308

Ueber hintere Hinterhauptslagen und Scheitellagen. Von Dr. Arthur Mueller in München. (Mit 12 Abbildg.) 382, 534

37 Fälle von Verdoppelung der äusseren Geschlechtsteile. Von Dr. Franz L. Neugebauer in Warschau. (Mit 9 Abbildungen) 550, 645

Zur Ruptura uteri. Von Dr. E. G. Orthmann in Berlin. (Hierzu Tafel V und 1 Abbildung im Text) 399
(Aus der A. Martin'schen geburtshülflichen Poliklinik.)

Zur Kenntnis des Perithelioma ovarii. Von Dr. Emil Pollak in Wien. (Mit 2 Abbildungen) 179
(Aus der Klinik Chrobak.)

Ueber eine besondere nervöse Erscheinung bei der Gebärmutterknickung und Schlussfolgerungen daraus für das Wesen der Uterusdeviationen und Flexionen überhaupt. Von Priv.-Doc. Dr. Oskar Schaeffer in Heidelberg 58

Ueber Syncytiumbildung in den Drüsen der Uterusschleimhaut bei ektopischer Gravidität. Von Priv.-Doc. Dr. Martin B. Schmidt in Strassburg i. E. (Mit 2 Abbildungen) 1

Ein Fall von Krebs der vorgefallenen Gebärmutter. Von Dr. Walther Schmidt in Halle. (Mit 1 Abbildung) 506
(Aus der Kgl. Universitäts-Frauenklinik.)

Noch einmal der quere Fundalschnitt. Von Dr. Hans Schroeder in Bonn 157
(Aus der Kgl. Universitäts-Frauenklinik.)

Das geburtshülfliche Phantom. Von Geh. Med.-Rath Prof. Dr. B. S. Schultze in Jena 244

Ueber vier Fälle von Sectio caesarea nach Porro bezw. mit Totalexstirpation wegen Osteomalacie. Von Dr. L. Siebourg in Barmen 629
(Aus der geburtshülfl.-gynaekolog. Abteilung der Augusta-Kranken-Anstalt zu Bochum.)

Adenom der Harnblase und am Scheideneingange. Von Dr. L. Switalski in Krakau. (Mit 3 Abbildungen) 639
(Aus der geburtshülflich-gynaekologischen Klinik der Krakauer Jagellonischen Universität des Prof. Dr. von Jordan.)

Weitere Beobachtungen über Deciduoma malignum. Von Dr. A. Trantenroth in Stettin 7
(Aus der chirurgischen Abteilung des städtischen Krankenhauses in Stettin.)

Ueber abdomino-vaginale Oophoro-Salpingo-Hysterektomie wegen schwerer chronischer eitriger Entzündung der Uterusadnexe. Von Prof. Dr. Ettore Truzzi in Parma. (Hierzu Tafel I) 18
(Aus der Universitäts-Frauenklinik zu Parma.)

Ueber das Vorkommen von eosinophilen Zellen und Myelocyten im menschlichen Blute bei Erkrankung der

Digitized by Google

inneren weiblichen Geschlechtsorgane. Von Dr. Karl Voswinckel in Berlin 413
(Aus der A. Martin'schen Privatanstalt für Frauenkrankheiten.)
Zur Kolpektomie zur Beseitigung des Prolapses älterer Frauen. Von Dr. E. Wormser in Bern. (Mit 4 Abbildungen) 367
(Aus der Berner Frauenklinik.)

Berichte.

Zur Frage der Gonokokkentoxine. Von Dr. Adolf Calmann in Breslau 248
Schwedische geburtshülflich-gynaekologische Litteratur 1896. Von Docent Dr. C. D. Josephson in Stockholm . 123
Die soliden primären Geschwülste der Scheide. Von Dr. R. Klien in München 564
Das Uterussarcom (mit Ausnahme der sog. Deciduome.) Von Dr. R. Klien in Dresden 102
Gynaekologisches und Geburtshülfliches aus Dänemark 1896. Von Dr. M. Le Maire in Kopenhagen 118
Sammelbericht über die geburtshülfliche-gynaekologische Litteratur Dänemarks 1897. Von Dr. M. Le Maire in Kopenhagen 457
Finnländische geburtshülflich-gynaekologische Litteratur 1895, 1896 und 1897. Von Dr. G. von Numers in Helsingfors 659
Die Anzeigestellung zur chirurgischen Behandlung des puerperalkranken Uterus. Von Dr. L. Prochownick in Hamburg 310, 438
Ein Beitrag zur Casuistik moderner Haftpflicht-Ansprüche an den Operateur. Von Dr. P. Roesger in Leipzig 331
Neuere Arbeiten über Desinfection. Von Dr. W. Rosenstein in Berlin 322

Sitzungsberichte.

Gynaekologische Section des Königl. ungarischen Aerztevereins in Budapest:
Sitzung vom 12. Oktober 1897 343
Sitzungsbericht der Gesellschaft für Geburtshülfe und Gynaekologie zu Köln a. Rh.:
Sitzung vom 14. Januar 1898. 673
Geburtshülfliche Gesellschaft zu London:
Sitzung vom 1. Dezember 1897 346
„ „ 3. November 1897 466
„ „ 5. Januar 1898 676
Gesellschaft für Geburtshülfe und Gynaekologie in München:
Sitzung vom 21. Januar 1897 131
„ „ 11. Februar 1897 252
„ „ 11. März 1897 337
„ „ 1. April 1897 583
Niederrheinisch-Westfälische Gesellschaft für Gynaekologie und Geburtshülfe:
II. Sitzung vom 26. Februar 1898 zu Essen a. Ruhr 462
Wiener gynaekologisch-geburtshülfliche Gesellschaft:
Sitzung vom 17. Mai 1898. 679

Digitized by Google

Bericht über die für den Gynaekologen interessanten Vorträge des 27. Chirurgencongresses. Erstattet von Med. Rath Dr. H. Lindner in Berlin 587
Bericht über den 16. Congress für innere Medicin in Wiesbaden. Erstattet von Dr. Martin Jacoby in Berlin 592

Buchanzeigen.

Currier, Andrew F., The Menopause 261
Doederlein, A. Geburtshülflicher Operationskurs . . . 258
Eiermann, Arnold, Der gegenwärtige Stand der Lehre vom Deciduoma malignum mit besonderer Berücksichtigung der Diagnose und Therapie 260
Einhorn, Max, Die Krankheiten des Magens 597
Fehling, H., Die Physiologie und Pathologie des Wochenbettes 469
Glax, Julius, Lehrbuch der Balneotherapie 475
Handbuch der Gynaekologie. Herausg. von J. Veit.
II. Band. (Die Myome des Uterus.)
Veit, Die palliative Behandlung und die vaginalen Operationen der Uterusmyome 134
Olshausen, Die abdominalen Myom-Operationen . 138
— III. Band, 1. Hälfte:
Pfannenstiel, Die Erkrankungen des Eierstocks und des Nebeneierstocks 680
Herzfeld, Karl August, Practische Geburtshülfe für Studirende und Aerzte 257
Hofmeier, M., Grundriss der gynaekologischen Operationen 471
Leyden, E. von, Handbuch der Ernährungstherapie und Diaetetik I. 1. 351
Pichevin, R., Ueber die Total-Exstirpation des Uterus auf vaginalem Wege 685
Pinard et Wallich, Traitement de l'infection puerpérale . 348
Runge, M., Lehrbuch der Geburtshülfe 595
La Torre, Felice, Une nouvelle classification des bassins viciés 683
Wille, Walter, Die Psychosen des Pubertätsalters . . 596
Winternitz, W. E., Ueber Blutungen nach Abortus, veranlasst durch Placentarpolypen und Endometritis . . 474

Nekrologe.

Tjalling H. Halbertsma 689
Eduard Anton Krassowsky 690
Theophilus Parvin 477
Jules-Emile Péan 353
Stéphane Tarnier 143

Tagesnachrichten, Personalien, Litteratur.

Der Fall Laporte 478
Sonstige Tagesnachrichten und Notizen
146, 263, 357, 477, 597, 662
Personalien 147, 358, 477, 598, 662
Litteraturverzeichniss 148, 263, 358, 480, 599, 663
Namen- und Sachregister 701

Digitized by Google

Originalarbeiten.

I.

Ueber Syncytiumbildung in den Drüsen der Uterusschleimhaut bei ektopischer Gravidität.

Von

Dr. MARTIN B. SCHMIDT,

Privatdocent u. I. Assistent am pathologischen Institut zu Strassburg.

(Hierzu 2 Abbildungen).

Wenn als Quelle des syncytialen Ueberzugs der Chorionzotten von der einen Seite das Oberflächen- und Drüsenepithel der Uterusschleimhaut, von anderer Seite das fötale Ektoderm aufgefasst wird, so liegt der Gedanke nahe, das erstere auf die Fähigkeit zur Produktion zusammenhängender Zellenmassen in den reinen Fällen ektopischer Gravidität zu prüfen, wo es ausser Berührung mit dem Ei steht. Gewiss sind Untersuchungen dieser Art öfter angestellt worden, und wenn die Angaben darüber in der Litteratur spärlich sind, so lässt sich der Grund hierfür wohl darin suchen, dass bei den meist zu Gebote stehenden Fällen, in denen die tödtliche Ruptur des Eisackes in den ersten Schwangerschaftsmonaten erfolgt, das Resultat negativ ist, wenigstens nur diejenigen Formveränderungen der einzelnen Epithelzellen ergiebt, welche man schon aus den älteren Untersuchungen kannte. Ich überzeugte mich selbst davon bei zwei Tubenschwangerschaften von je zweimonatlichem Bestand, in denen die Schleimhaut des Uterus nur wenig hyperplastisch und die Entwicklung grosszelligen Deciduagewebes in derselben gering war; auch nach viermonatlicher Dauer der Gravidität hat J. Neumann[1]) wohl eine 6 mm dicke Decidua uterina gefunden, aber nichts von syncytiumähnlichen Bildungen an den epithelialen Apparaten derselben. Ein günstigeres Objekt erhielt ich kürzlich in einem Fall, den ich secirte und in dem die Tuboovarialschwangerschaft erst im sechsten Monat geborsten war und unter starker Blutung in die Bauchhöhle zum Tode geführt hatte (Fr. Israel, 42 Jahre, sec. d. 21. IX 1896[2]); unmittelbar vor dem Ende war der Fruchtsack vom

[1]) J. Neumann: Beitrag zur Lehre vom „malignen Deciduom". — Monatsschrift f. Geb. u. Gyn. B. III, Heft 5. 1896, S. 403.

[2]) Auf diese Beobachtung bezieht sich die Bemerkung über Syncytiumbildungen aus Drüsenepithel, welche ich auf der Naturforscher- u. Aerzteversammlung zu Braunschweig in der gemeinsamen Sitzung der Abtheil. f. Zoologie, Anatomie u. Geburtsh. am 21. Sept. 1897 machte.

Digitized by Google

hinteren Scheidengewölbe her incidirt und der Fötus extrahirt und zugleich aus dem Uterus ein Stück der Decidua mit dem Finger entfernt worden. Der beträchtlich vergrösserte Uterus mass in der Länge 15,5 cm, in der Breite zwischen den Tubenecken 7,5 cm und in der Dicke 6 cm. In der Cervix war die Schleimhaut blass und balkig, im übrigen Theile in ein weiches, stark rothes Gewebe umgewandelt, welches sich im ganzen oberen Abschnitt des Fundus bis zu 6 mm über die Muscularis erhob und hier in dem rothen Grund ab und zu gelbe Punkte eingestreut enthielt. Der grosse Fruchtsack gehörte den linksseitigen Adnexen an, die vom Uterus an schon weite Tube ging in denselben über und in oder neben der Sackwand war von Ovarialsubstanz nichts aufzufinden. Die rechte Tube trug in ihrem abdominalen Theil eine 3 cm lange spindlige Auftreibung, welcher entsprechend das Lumen eine dickbreiige, eitrige Substanz enthielt und die Schleimhaut in steife Falten gelegt und, wie die mikroskopische Untersuchung ergab, bindegewebig verdickt und indurirt war.

Die Decidua uterina lässt mikroskopisch an den dicken Stellen wie gewöhnlich drei Schichten erkennen, deren zwei obere aus voll ausgebildetem Deciduagewebe mit dichtstehenden grossen Zellen besteht, während die an die Muskulatur grenzende ziemlich dünne Lage nur spärlich solche grosse Elemente enthält, vielmehr wesentlich aus einem locker gefügten, an schmalen langen Spindelzellen reichen Bindegewebe mit fibrillärer Intercellularsubstanz aufgebaut wird. Drüsen liegen in jeder der drei Schichten und ausserdem zwischen den anstossenden Muskelbündeln, verhalten sich aber sehr verschieden sowohl bezüglich der Zahl und der Weite des Lumens, als der Epithelbeschaffenheit. In der innersten Schicht sind sie sehr spärlich und eng, so dass dieselbe ein kompaktes Aussehen besitzt; ihre Epithelzellen sind fast durchweg erhalten, erreichen aber nie die Cylinderform, sondern erscheinen kubisch und abgeplattet, wölben sich häufig bucklig gegen die Lichtung vor, stehen aber immer regelmässig und lassen deutlichst die Abgrenzung des Protoplasmas der Nachbarn erkennen; an der Oberfläche der Decidua fehlt der epitheliale Ueberzug vollkommen. Die mittlere, breiteste der drei Lagen ist stark durchbrochen, spongiös; zahlreiche zackige, weite Kanäle sind in das grosszellige Gewebe eingegraben, so dass das letztere meist auf schmale Balken reducirt ist; die klaffenden Hohlräume streben theils senkrecht, theils schräg der Oberfläche zu, liegen aber vielfach auch parallel zu derselben; vorwiegend den letzteren Verlauf zeigen sie in der tiefsten Zone, wo sie an Reichlichkeit kaum hinter der mittleren zurückstehen, aber enger sind. Die in der Muskulatur gelegenen Drüsenschleimhäute besitzen zum grössten Theil die normalen Dimensionen, nur selten klafft ihr Lumen. Der Zustand des Epithels der innerhalb und häufig auch der direkt auf der Muskulatur gelegenen Drüsen weicht meist nicht wesentlich von der Norm ab: hohe Cylinderzellen stehen in einer Schicht in Reih und Glied; doch kommen

Digitized by Google

schon hier ab und zu eigenthümliche Hyperplasien der einzelnen Elemente vor, welche um so prägnanter hervortreten, als sie meist auf dem Querschnitt der Drüse nur einen Theil des Zellsaumes betreffen, während der andere Theil intakte Cylinderform aufweist. Die Zellen sind dann nach verschiedenen Dimensionen vergrössert und äusserst unregelmässig gestaltet, theils kegelförmig mit nach aussen gekehrter Basis, theils kubisch, theils keulenförmig, und treten ungleich weit mit abgerundeter Kuppe gegen das Lumen vor, drücken sich oft gegenseitig ein, sind aber andere Male durch Spalten von einander getrennt. Ihr Protoplasma nimmt Eosinfarbe intensiv auf, ist dicht und feingekörnt, und ihre Kerne liegen im Gegensatz zu den regelmässig basal gestellten der Cylinderzellen in ungleicher Höhe, bald in der Mitte der Zelle, bald im inneren, bald im äusseren Ende; immer aber zeigen die Kerne selbst eine auffallende Beschaffenheit: Fast durchweg sind sie ebenfalls vergrössert und meist rund, zuweilen eckig, und eine Kernstruktur tritt nicht hervor, sondern die ganze Substanz ist gleichmässig gefärbt, häufig (mit Haematoxylin) besonders tiefblau, andere Male blass und fahl, und endlich kommen nicht selten Kerne vor, in denen nur eine schmale periphere Schicht, (Kernmembran) eine stärkere, die ganze übrige Substanz die fahlere Färbung zeigt (Fig. 1).

Fig. 1:

Zwischen den Muskelbündeln liegende Drüse mit z. Th. cylindrischen, z. Th. stark u. unregelmässig vergrösserten Epithelzellen.

. Schon hier liegen ab und zu abgestossene Epithelien frei im Lumen. Die höchsten Grade der Epithelveränderung weisen die Drüsen der spongiösen und ein Theil derjenigen der tiefsten Schicht der Decidua auf. Häufig fehlen die Zellen auf der Wand auf längere Strecken ganz, und wo sie vorhanden, sind sie niedrig, kubisch oder platt und langgestreckt, fast stets aber an Volumen den gewöhnlichen Cylinderepithelien überlegen. Ausserdem liegen häufig an ihrer Stelle auf der Drüsenwand grössere protoplasmatische Körper der verschiedensten Form, welche im Allgemeinen den aus den Drüsen der Muskulatur beschriebenen gleichen, aber noch bedeutendere Dimensionen als diese erreichen und mit Vorliebe der Breite nach angeschwollen sind; sie bilden Verbände von wechselnder Länge, theils nur eine kleine Gruppe auf einer sonst epithellosen Fläche der Drüse, theils ist der ganze Querschnitt oder eine grössere Strecke des Längsschnitts einer Drüse mit ihnen ausgekleidet. Trotz der abenteuerlichen Form sind es einzelne Zellindividuen,

Digitized by Google

die sich gut von einander abgrenzen lassen und je einen Kern besitzen, doch ist der letztere mit der Zelle verändert, vor Allem vergrössert, meist rund, andere Male eckig und zeigt bezüglich der Tinktion die gleichen Eigenschaften, wie sie für die tiefsten Drüsen beschrieben wurden. In vielen der Drüsenräume liegen abgestossene Epithelien, ebenfalls fast sämmtlich in der geschilderten Weise verändert, nur dass sie oft noch grösseren Umfang als die wandständigen erreichen; es kommen unter ihnen Riesenexemplare vor mit einem der Grösse des Zellleibes entsprechend voluminösen Kern, und nicht selten wird das Lumen vollständig durch lose liegende Zellen ausgefüllt; zwischen ihnen finden sich in zahlreichen Drüsen grössere oder kleinere hyaline kuglig- oder wurstförmige, mit Vakuolen durchsetzte Gebilde, ähnlich dem Schilddrüsenkolloid, wie sie auch von Kundrat und Engelmann[1]) in der Decidua vera, von Langhans[2]) in der Uterusschleimhaut bei Tubenschwangerschaft gesehen wurden, und wie sie Rathke[3]) in den Drüsen des graviden Uterus der Maus als Bildungen zweifelhafter Natur beschreibt. Es sind offenbar Ballen retinirten und dadurch veränderten Drüsensekretes; auch in solchen Spalten kommen sie vor, welche, zweifellos drüsiger Natur, doch vollständig von Epithel entblösst sind.

Nach den in der Literatur vorliegenden Angaben von Ercolani,[4]), Langhans[5],) Leopold,[6]) Wyder,[7]) Abel,[8]) Klein,[9]) Zweifel,[10]) van Tussenbroek,[11]) Dobbert[12]) ist die beschriebene Vergrösserung und Abflachung der Drüsenepithelien zu kubischen und platten Formen, sowie ihre reichliche Des-

[1]) Kundrat und Engelmann: Untersuchungen über die Uterusschleimhaut. Wien. med. Jahrb. 1873. S. 162.

[2]) Langhans: Tubenschwangerschaft und Ueberwanderung des Eies. Arch. f. Gynaek. B. IX. 1876. S. 344.

[3]) Rathke: Zur Regeneration der Uterusschleimhaut, bes. der Uterusdrüsen nach der Geburt. Virch. Arch. B. 142. 1895. S. 494.

[4]) Ercolani: Della struttura anat. della caduca uterina nei casi di gravidanza extrauterina nella donna. — mem. dell' Acad. delle scienze dell' Instit. di Bologna. Sec. III, T. IV 1873; Ref. in Virchow-Hirsch, Jahresb. 1873 I. S. 96.

[5]) Langhans: l. C.

[6]) Leopold: Tubenschwangerschaft mit äusserer Ueberwanderung des Eies etc. — Arch. f. Gynaek. B. XI, 1876, S. 257 und: Studien über die Uterusschleimhaut während Menstruation, Schwangerschaft und Wochenbett. — Arch. f. Gynaek. B. XI. 1877. S. 459.

[7]) Wyder: Beiträge zur Lehre von der Extrauterinschwangerschaft etc. — Arch. f. Gynaek. B. 28. 1886, S. 377 f.

[8]) Abel: Zur Anatomie der Eileiterschwangerschaft etc. — Arch. f. Gynaek. B. 39. S. 406. 1891.

[9]) Klein: Entwickelung und Rückbildung der Decidua. — Zeitschr. f. Gebh. u. Gynaek. B. XII. 1891.

[10]) Zweifel: Ueber Extrauterinschwangerschaft und retrouterine Haematocele. — Arch. f. Gynaek. B. 41, 1891; Tfl. IV, Fig. 16—18.

[11]) van Tussenbroek: Die Decidua uterina bei ektopischer Schwangerschaft etc. — Virch. Arch. B. 133. S. 207; 1893.

[12]) Dobbert: Beiträge zur Anatomie der Uterusschleimhaut bei ektopischer Schwangerschaft. — Arch. f. Gynaek. B. 48. 1894. S. 224.

Digitized by Google

quamation ein konstanter Befund in der Decidua uterina bei ektopischer Gravidität. Ungewöhnlich stark ist in meinem Falle die ebenfalls schon von Langhans und Dobbert erwähnte Missgestaltung der Zellen zu ganz unregelmässigen Gebilden, sowie die Ausdehnung dieses Zustandes auf die tiefsten, in der Muskulatur gelegenen Drüsenabschnitte. Als etwas Besonderes aber findet sich an manchen, wenn auch vereinzelten Stellen in der gewucherten Uterusschleimhaut meines Falles eine weitere Veränderung der Epithelien, welche in der That als echte Syncytiumbildung bezeichnet werden darf. In Kontinuität mit Epithelzellen, welche in der bisher geschilderten Weise kubisch oder flach geworden sind, kommen in den Drüsenschläuchen grosse protoplasmatische Körper vor, welche auf eine längere Strecke hin an der Stelle des Epithels die Auskleidung der Räume bilden und bei reichlichem Kerngehalt keine Gliederung in einzelne Zellindividuen erkennen lassen. Es handelt sich dabei nicht darum, dass nur die Zellgrenzen undeutlich sind, während die Stellung der Kerne noch die Territorien der einzelnen Zellen bezeichnet, wie es häufig vorkommt und nicht als ein Beweis für die wirkliche Verschmelzung aufzufassen ist; vielmehr sind in eine einheitliche Protoplasmaschicht Kerne äusserst unregelmässiger Gestalt und Grösse ohne Gesetzmässigkeit eingestreut, häufig nach der Axe der Drüse in die Länge gezogen, mit Einkerbungen versehen und in wechselnden Abständen so aufgereiht, dass sie sich oft gegenseitig überlagern. An einer Stelle tritt aus einer solchen flächenhaften syncytialen Schicht ein besonders gewölbter Körper weiter gegen das Lumen vor, welcher einen grossen, durch viele Einkerbungen gelappten Kern besitzt und aus dem Zusammenhang mit dem anstossenden Syncytium gelöst eine Riesenzelle darstellen würde (Fig. 2). Die zusammenhängenden Protoplasma-

Fig. 2:

Drüse aus der tiefen Schicht der spongiösen Schicht der Decidua uterina. Epithelzellen z. Th. gegen einander abgegrenzt und abgeflacht, zum grösseren Theil ersetzt durch syncytiale Bildungen.

massen gleichen in ihrer dichten Beschaffenheit und der starken Färbbarkeit mit Eosin dem der missgestalteten Einzelzellen der Drüsen, auch die Kerne weichen, ausser durch die Form, nicht von jenen ab, sind meist gleichmässig dunkel gefärbt, bisweilen nur mit einer stark färbbaren Randzone versehen und im Uebrigen blass und fahl.

Digitized by Google

Diese syncytialen Bildungen finden sich an Drüsen in den tiefen Lagen der spongiösen Schicht. Anfänglich wurde mir der Verdacht rege, es möchten die Wucherungen im Zusammenhang mit tuberkulösen Zuständen der Decidua stehen: Entsprechend nämlich den makroskopisch sichtbaren gelben Flecken liegen bei mikroskopischen Betrachtungen hier und da echte Tuberkel im Gewebe, alle mit Nekrose im Centrum und rundzellenreicher Peripherie und meist mit einer Riesenzelle, welche bald dem nekrotischen Theil angehört und nur durch ihre Form noch kenntlich ist, bald im kernhaltigen Abschnitt des Knötchens liegt und dann stets reichliche kleine, mehr längliche und dichtgedrängte Kerne enthält — es bestanden bei der Frau alte käsige Processe in einer Lungenspitze und in den Bronchialdrüsen —; abgesehen von der Verschiedenheit der Kerne in diesen sicheren Tuberkelriesenzellen einerseits, den syncytialen Drüsenauskleidungen andererseits liegt ein Beweis gegen den Zusammenhang beider darin, dass gerade die Drüsen mit den syncytialen Epithelveränderungen räumlich ausser jeder Verbindung mit den Tuberkeln stehen, wie letztere überhaupt die oberflächliche, besonders die kompakte Schicht der Decidua bevorzugen, während erstere mehr in der Tiefe liegen, und endlich war an einzelnen Stellen, wo ein Tuberkel an einen Drüsenschlauch heranreichte oder in denselben eingebrochen war, an der epithelialen Auskleidung des letzteren keine Spur einer solchen Veränderung nachzuweisen; und so darf ich mit Sicherheit die gefundenen Syncytialmassen als einen mit der Schwangerschaft zusammenhängenden Zustand bezeichnen.

Bei ektopischer Gravidität sind in der Decidua uterina solche syncytiumartige Umwandlungen des Epithels bisher nicht beschrieben worden. Es mag dies, wie anfangs angedeutet wurde, vielleicht damit zusammenhängen, dass in den bezüglich der histologischen Veränderungen der Uterusschleimhaut untersuchten Fällen die Schwangerschaft schon in früherer Periode unterbrochen war, als in dem meinigen. Bei uteriner Gravidität gehören die verschiedenen Bilder von Formveränderung der einzelnen Drüsenepithelzellen zu den gewöhnlichen Befunden; doch ist in neuerer Zeit unter denselben Verhältnissen auch die Entwicklung eines Syncytiums aus den Drüsenzellen nicht nur in der Serotina, sondern auch ausserhalb der Placentarstelle von Strahl[1]) bei Raubthieren und von Merttens[2]) und Pels-Leusden[3]) beim Menschen beobachtet worden: Merttens bildet Tf. V. Fig. 8 eine Drüse ab, in der die eine Seite cylindrisches Epithel, die andere einen syncytialen Ueberzug trägt, und betont ausdrücklich

---

[1]) Strahl: Untersuchungen über den Bau der Placenta. — Arch. f. Anat. u. Physiol., anat. Abth. Suppl. 1890. S. 131 ff.

[2]) Merttens: Beiträge z. norm. u. patholog. Anatomie der menschlichen Placenta. — Ztschft. f. Gebh. u. Gynaek. B. XXX. 1894. S. 34.

[3]) Pels-Leusden: Ueber die serotinalen Riesenzellen etc. — Ztschft. f. Gebh. u. Gynaek. B. XXXVI. 1897. S. 1.

Digitized by Google

den Zusammenhang beider Bildungen; Pels-Leusden beschreibt in Fall II in den Drüsenresten der Decidua vera und in Fall XIV am Rande der Placentarstelle Wucherungserscheinungen der Epithelien, welche zu vielkernigen Riesenzellen, sehr ähnlich denen der Serotina führen. Schliesslich hat Gebhard[1]) bei einem malignen metastasirenden „Syncytiom" der Tube an den Drüsenepithelien der Uterusschleimhaut stellenweise syncytialen Charakter wahrgenommen. Wenn durch solche Beobachtungen ebenso wie durch die meinige auch die Möglichkeit erwiesen wurde, dass das Epithel der Uterindrüsen Syncytium bilden kann, möchte ich doch daraus allein nicht einen Schluss auf die Entstehung des äusseren Zottenüberzugs des Eies ableiten. Dass die serotinalen Riesenzellen, wie Marchand[2]) und Pels-Leusden[3]), welche sie für mütterlich-epithelialen Ursprungs halten, und L. Aschoff[4]), der sie für Abkömmlinge der Langhans'schen Schicht erklärt, angeben, eingewanderte Elemente sind, scheint mir auch nach eigenen Untersuchungen puerperaler Uteri sicher. Indessen habe ich an letzteren Präparaten die Ueberzeugung gewonnen, dass in der Wand des schwangeren Uterus auch anderweitige, als epitheliale Gewebsbestandtheile, vor Allem die Endothelien, zu syncytialen Massen sich umwandeln können, und stimme hierin mit den Angaben von Ulesko-Stroganowa[5]) und L. Fraenkel[6]) überein.

II.

Aus der chirurgischen Abteilung des städtischen Krankenhauses in Stettin (Direktor: Prof. Dr. Schuchardt).

Weitere Beobachtungen über Deciduoma malignum.

Von

Dr. A. TRANTENROTH,

Assistenzarzt.

Seitdem Marchand seine klassische Arbeit über die sogenannten „decidualen" Geschwülste der Oeffentlichkeit übergeben hat, ist eine ganze Reihe von neuen Fällen dieser Geschwülste bekannt geworden. Gleichwohl dürften lediglich casuistische Mitteilungen auch jetzt noch erwünscht, ja sogar notwendig sein: einesteils,

[1]) Gebhard: Gynaekologen-Congress zu Leipzig 1897. Centralbl. f. Gynaek. 1897. No. 25.

[2]) F. Marchand: Ueber den Bau der Blasenmole. — Ztschft. f. Gebh. u. Gynaek. B. XXXII. 1895; und: Ueber die sog. „Decidualen Geschwülste" etc. — Monatsschr. f. Gebh. u. Gynaek. B. I. 1895.

[3]) Pels-Leusden: l. c.

[4]) Apfelstedt u. Aschoff: Ueber bösartige Tumoren der Chorionzotten. — Arch. f. Gynaek. B. L: 1896.

[5]) Ulesko-Stroganowa: Beiträge z. Lehre vom mikrosk. Bau der Placenta. — Monatsschr. f. Gebh. u. Gynaek. B. III. 1896 S. 223.

[6]) L. Fraenkel: Gynaekologen-Congress zu Leipzig 1897. Centralbl. f. Gynaek. 1897, No. 25, u. Naturforscher- u. Aerzteversamml. in Braunschweig, Centralbl. f. Gynaek. 1897, No. 40.

Digitized by Google

um annähernd ein Urteil darüber zu gewinnen, wie häufig solche „serotinale" Geschwülste, die bis vor kurzem noch für sehr selten gehalten wurden, im Anschluss an vor- und rechtzeitige Geburt sowie an Molenschwangerschaft sich entwickeln, anderenteils, um Klarheit darüber zu verschaffen, ob alle derartigen Tumoren thatsächlich einheitlicher Natur oder wenigstens zum Teil verschiedener Herkunft sind, und, wenn ersteres der Fall ist, ob dann noch so erhebliche Verschiedenheiten vorkommen, dass die von E. Fraenkel[1]) vorgeschlagene Einteilung in verschiedene Kategorien gerechtfertigt erscheint. Nimmt man die Fraenkel'sche Einteilung an, so bliebe noch zu entscheiden, welcher von seinen Gruppen die grösste Wichtigkeit und Häufigkeit zukommt. Es sind das alles Fragen, welche nur auf Grund eines grossen casuistischen Materials gelöst werden können. Während aber bisher die Einsicht in den pathologisch-anatomischen Bau der in Rede stehenden Geschwülste durch die vielfach unvollkommenen und oft von falschen Vorstellungen beeinflussten Beschreibungen sehr erschwert war, dürfte jetzt nach der klaren, durch treffliche Abbildungen erläuterten Schilderung Marchands die pathologisch-anatomische Beurteilung wesentlich erleichtert sein.

Die beiden Fälle, welche ich hier beschreiben will, sind folgende:

Fall I. Frau Tr. aus Naugard, 38 Jahre alt, seit dem 14. Jahre regelmässig menstruiert, 6mal gravid gewesen: die beiden ersten Entbindungen erfolgten im 7. Monat, die vier anderen waren normal, ebenso die Wochenbetten. Letzter Partus am 16. Nov. 1895; während der ganzen Schwangerschaft Erbrechen und Schmerzen im Unterleib: die Geburt verlief aber normal. Drei Tage nach derselben Blutung mit Abgang von anfangs dunkel-, später gelbroten Stücken. Am 10. Tage des Wochenbetts stand Pat. auf, obwohl sie noch blutete. Vier Wochen nach der Entbindung erfolgte plötzlich Abgang grosser Mengen dunkelroten Blutes; am nächsten Tage liess die Blutung nach, so dass Pat. wieder aufstehen konnte. Vier Wochen später fand abermals eine sehr starke Blutung statt. Nach Verabreichung von Secale durch den Arzt mässigte sich dieselbe sehr, wenn sie auch nicht ganz aufhörte. Wiederum nach Ablauf von etwa vier Wochen trat eine sehr heftige Blutung auf, die den Arzt zum Cürettement veranlasste; er entfernte „ziemlich voluminöse Schleimhautmassen". Trotzdem, schon nach 5 Tagen, erneute Blutung. Auf Chlorzinkätzung liess die Blutung für 10 Tage nach, wiederholte Aetzung brachte sie für weitere 2½ Wochen zum Stillstand. Dann traten in achttägigen Intervallen „sehr kopiöse Hämorrhagien" auf. Da der behandelnde Arzt durch Aetzungen, heisse Ausspülungen, Secale, Tamponade des Uterus höchstens vorübergehenden Erfolg erzielte, sah er sich schliesslich veranlasst, die Frau einem hiesigen Spezialisten zu überweisen. Dieser konstatierte am Abend der Aufnahme in seine Klinik eine Temp. von 40° (Folge der Uterustamponade), am folgenden Tage noch 39° und glaubte nach der makroskopischen Besichtigung der von ihm curettierten Massen es mit einem Carcinom zu thun zu haben. Er überwies die Frau dem städtischen Krankenhause, in welches sie am 27. März 1896 aufgenommen wurde. Sie bot das Bild hochgradigster Anämie: Haut und sichtbare Schleimhäute waren wachsbleich, der Puls klein und frequent (120). Temp. 38,2°. Uterus antevertiert, vergrössert, beweglich; Parametrien frei. Der Cervicalkanal lässt das Nagelglied des Fingers ein. Länge des Cav. uteri 9 cm, mit der Sonde auf der Hinterwand des Corpus uteri ein Tumor zu fühlen, von dem

[1]) E. Fraenkel. „Maligne Tumoren des Chorionepithels". Samml. klin. Vortr. N. F. No. 180.

Digitized by Google

sich mit der Cürette mit Leichtigkeit Bröckel ablösen lassen. Die Untersuchung der cürettierten Massen führte zur Diagnose Deciduoma malignum. Es wurde daher, obwohl während des Aufenthaltes der Frau im Krankenhause die Blutungen nicht wiedergekehrt waren, am 31. März die Totalexstirpation des Uterus mit paravaginalem Schnitt vorgenommen (Prof. Schuchardt). Dabei fiel die ungemein wässrige Beschaffenheit des aus den eröffneten Gefässen sich entleerenden Blutes besonders auf. Bei Eröffnung der Bauchhöhle entleerte sich aus derselben eine geringe Menge klarer gelblicher Flüssigkeit. Im linken und rechten Parametrium fand sich je ein ca. 1 bezw. 2 cm langer ziemlich dicker Thrombus. Weitere, hier nicht in Betracht kommende Einzelheiten über den Operationsverlauf sind in der ersten kurzen Mitteilung dieses Falles von Schuchardt[1]) erwähnt. Der Wundverlauf war ungestört, der paravaginale Schnitt bereits am 10. April verheilt. Vom 3.—7. April litt die Frau an heftigen Durchfällen mit Tenesmus. In der ersten Woche nach der Operation erhob sich abends die Temp. bis auf höchstens 37,7°, später nicht über 37,5°. Eine am 7. April vorgenommene Hämoglobinbestimmung ergab nur 15% (Fleischl). In der Nacht vom 9. zum 10. und vom 10. zum 11. April Erbrechen, grosses Angstgefühl. Am 11. April abends wiederum Erbrechen, Atemnot, grosse Unruhe, Präcordialangst und Todesgedanken Puls kaum fühlbar, frequent (120). In der Nacht zum 12. April Exitus letalis. Bei der Sektion, die sehr sorgfältig gemacht wurde, konnten nirgendwo Metastasen entdeckt werden. (Die Hirnsektion wurde nicht gemacht.) Es fanden sich kleine Hämorrhagien im Pericard und auf der Leber und als Todesursache fettige Degeneration des Herzmuskels allerschwersten Grades. Die Wiedergabe des übrigen Sektionsprotokolles kann füglich unterbleiben, da in demselben sonstige Angaben, welche der besonderen Erwähnung wert wären, nicht enthalten sind.

Die beim Probe-Cürettement gewonnenen Massen waren weich, bröckelig, von weisser bis graurötlicher Färbung. Im Zupfpräparat fielen besonders grosse, bisweilen verästelte Protoplasmabalken auf, welche im ganzen homogen, nicht selten aber stellenweise, besonders in den mittleren Partien feingekörnt waren und ovale Kerne in grosser Zahl und unregelmässiger Anordnung aufwiesen — Gebilde, welche mich sofort an die Bilder erinnerten, die ich seiner Zeit bei Untersuchung des von Ahlfeld[2]) und Marchand[3]) publicirten Falles von Deciduoma malignum bei Tubenschwangerschaft selbst gesehen hatte und die Marchand in seiner Arbeit genauer beschrieben und abgebildet hat (Fig. 1—3). Daneben waren, meist zu Gruppen vereinigt, hellere, mehr oder weniger rundliche Zellen mit deutlichem Kerne und grossem Kernkörperchen vorhanden. Die Schnittpräparate von den cürettirten Bröckeln zeigten neben Stellen mit im ganzen ziemlich normaler Schleimhaut hier und da grosse schollige und bälkchenförmige, dunkler tingirte Protoplasmamassen ohne Zellgrenzen mit vacuolärem Bau und mehreren, oft sehr zahlreichen, auffallend dunkel gefärbten Kernen; ihnen anliegend oder von ihnen umschlossen: deutlich abgegrenzte ovale oder polyedrische Zellen mit durchsichtigem Protoplasma und hellerem (meist nur

[1]) Weitere Erfahrungen über die paravaginale Operation. Arch. f. klin. Chirurgie. 53. Bd. Heft 3. (Fall 22.)

[2]) Ein Fall von Sarcoma uteri deciduocellulare bei Tubenschwangerschaft. Monatsschr. f. Gebh. u. Gyn. Bd. I, Heft 3, S. 209ff.

[3]) Ueber die sog. „decidualen" Geschwülste im Anschluss an normale Geburt, Abort, Blasenmole und Extrauterin-Schwangerschaft. Monatsschr. f. Gebh. u. Gyn. Bd. 1, Heft 5, S. 419—438 und Heft 6, S. 513—560.

Digitized by Google

in der Einzahl vorhandenem) Kern. Ausgebildete Deciduazellen waren nicht zu finden.

Der exstirpirte Uterus zeigte im oberen Teile der hinteren Wand einen pilzförmig vorragenden, mit breiter Basis aufsitzenden Tumor von ca. 3 cm Durchmesser; die Uteruswand ist hier incl. Tumor 3 cm dick, die vordere Wand hat eine Dicke von nicht ganz 2 cm. Am Rande des Tumors sieht man einen schmalen Saum Schleimhaut ringsum auf den Tumor sich herauferstrecken. Sofort nach der Operation wurde der grössere Teil der Geschwulst in mehrere Stücke zerlegt und diese für die Zwecke einer genaueren mikroskopischen Untersuchung in verschiedene Härtungsflüssigkeiten (Hermann'sche Lösung, Sublimat-Essigsäure, Alkohol, Formol) eingelegt. Zupfpräparate, welche ich noch am selbigen Tage von dem übriggebliebenen Teil des Tumors anfertigte, liessen auffallender Weise trotz langen Suchens die oben beschriebenen charakteristischen Geschwulstelemente nirgends mehr erkennen. Es war mir daher nicht möglich, die Jodreaktion auf Glykogen am frischen Präparat anzustellen, am Alkoholpräparat gelang sie später nicht mehr, vermuthlich deshalb nicht, weil dasselbe schon sehr lange in Alkohol gelegen hatte, als die Untersuchung vorgenommen wurde. Zupfpräparate von dem erwähnten Saum erwiesen denselben auch mikroskopisch als aus Schleimhaut bestehend, an der Oberflächenepithel und Drüsen wohl erhalten waren. Bei der Untersuchung der eingelegten Stücke wurden in einigen derselben Geschwulstelemente gänzlich vermisst, in anderen solche nur vereinzelt oder zu kleinen Gruppen vereinigt gefunden, und zwar lagen dieselben dann innerhalb eines in der Oberfläche nekrotisirten Gewebes verstreut, welches mehr oder minder stark, stellenweise, so besonders auch in jener nekrotischen Schicht, äusserst dicht mit Leukocyten infiltrirt, vielfach von Fibrinmassen durchsetzt, in den tieferen Theilen auch von ziemlich spärlichen Granulationszellen durchwuchert und von erweiterten Kapillaren durchzogen war. Bei Fibrinfärbung nach Weigert zeigte sich die Oberfläche von massenhaften Mikroorganismen, Stäbchen und Kokken, durchsetzt, die Fibrinablagerungen am stärksten im Bereich der Geschwulsteinlagerungen. Die Geschwulstelemente waren grosse rundliche oder auch mehr längliche, oft ganz unregelmässig gestaltete Zellen mit dunklem Protoplasma und (durch Haemalaun) schwarzblau gefärbten, verschieden gestalteten, manchmal sogar keulenförmigen Kernen; seltener klumpige oder kolbenförmige Protoplasmamassen mit mehreren Kernen. Letztere fanden sich namentlich da, wo die Geschwulstelemente zu kleinen Komplexen vereinigt waren, diese bestanden dann aber vorwiegend aus epithelähnlichen Zellen mit ganz hellem Protoplasma und blassgefärbtem Kern. Im Wesentlichen kehren hier also dieselben Gebilde wieder, welche an den cürettirten Massen erkennbar waren und von Marchand als Abkömmlinge des Syncytium und der Langhans'schen Zellschicht gedeutet worden sind. Oft war es sehr schwierig, wohl gar unmöglich, zu entscheiden, welcher von diesen

Digitized by Google

beiden Formen die vorliegende Zelle zuzuweisen sei. Nicht selten zeigten die Geschwulstelemente, vorwiegend die syncytialen, Degenerations- und Zerfallserscheinungen. Auch völlig nekrotische Zellen fanden sich in dem oben beschriebenen Gewebe; unter den zu kleinen Gruppen vereinigten Geschwulstelementen waren fast stets einige syncytialer Herkunft, die der Coagulations-Nekrose verfallen waren. Ein Vordringen von Tumormassen in die Muskulatur hinein konnte ich nicht feststellen, nicht einmal bis unmittelbar an dieselbe gingen sie heran. Unter diesen Umständen wurde mir die aus dem Verhalten der curettirten Massen abgeleitete Diagnose, wenigstens bezüglich der Malignität des Tumors, wieder zweifelhaft, um so mehr, als trotz des langen Bestehens der Neubildung Metastasen sich nicht gebildet hatten, auch in den bei der Operation gewonnenen Thromben Geschwulstteile nicht gefunden wurden. Ferner schien mir das Uebergreifen der Schleimhaut auf den Tumor vom Rande her gegen eine maligne Neubildung zu sprechen, man hätte bei einer solchen eher das Umgekehrte, ein Umsichgreifen des Geschwulstgewebes über den makroskopisch abgrenzbaren Teil derselben hinaus auf die Nachbarschaft, erwarten sollen. Erst die Lektüre der Arbeit von E. Fraenkel bewog mich zur Rückkehr zu meiner ersten Diagnose. Genannter Autor teilt nämlich einen Fall von malignem Deciduom (l. c. Fall III) mit, in welchem ebenfalls „die Uterusmucosa sich eine Strecke weit auf den Tumor fortsetzte"; ferner beschreibt er zwei Fälle (Fall I und II), in denen er trotz des Vorhandenseins von Metastasen, also trotz des zweifellos malignen Charakters der Neubildung, ein Einwuchern derselben in die Uterussubstanz nicht wahrnehmen konnte. Auf Grund solcher Beobachtungen und nach Durchsicht zahlreicher neu angefertigter Präparate hielt ich mich für berechtigt, in meinem Vortrage über Deciduoma malignum in der Sitzung vom 1. Juni 1897 des wissenschaftlichen Vereins der Aerzte zu Stettin [1]) den vorliegenden Fall unter jene Gruppe maligner Neubildungen zu rechnen. Die auch in der Folgezeit noch fortgesetzten Untersuchungen rechtfertigten dieses in zweifelloser Weise. Ich fand nämlich schliesslich in zwei (in Formol bezw. Alkohol fixirten) Stückchen Stellen, welche etwas grössere Geschwulstnester mit typischer Anordnung der beiden hier in Betracht kommenden Gewebsformen zeigten und Bilder lieferten, welche mit denjenigen meines zweiten Falles und beispielsweise auch mit der von E. Fraenkel von seinem Fall III in Figur 3 gegebenen Zeichnung vollständig übereinstimmten. An diesen Stellen war denn auch ein Eindringen von Geschwulstelementen in die oberste Schicht der Muskulatur sowohl in Form einzelner, meist sogenannter chorialer Wanderzellen, als auch in Form kleiner Komplexe von Geschwulstelementen zu constatiren. Ferner konnte ich hier das Einbrechen von Geschwulstzellen in Gefässe beobachten: an dem Längsschnitt einer Kapillare war ungefähr in der

[1]) Berl. klin. Wochenschr. 1897. No. 27. S. 593 f.

Digitized by Google

Mitte desselben das Endothel nicht mehr zu sehen, sondern durch Geschwulstelemente ersetzt, welche die Wand durchbrochen hatten und ins Lumen vorgedrungen waren; an den anderen Stellen war aber das Endothel noch deutlich erhalten, doch sah man hier und da Geschwulstzellen bis unmittelbar an dasselbe herangehen. Es schien sich vorwiegend, vielleicht sogar ausschliesslich, um syncytiale Zellen zu handeln. Die Thatsache, dass es in diesem Falle eines so ausserordentlich langen und mühsamen Suchens bis zur Auffindung typischer und in die Muskulatur eindringender Herde bedurft hat, scheint mir für die Beurteilung dieses und ähnlicher Fälle sehr wichtig zu sein. Sie lässt in mir Zweifel aufsteigen an der Richtigkeit der Ansicht E. Fraenkel's, dass trotz erwiesener Malignität des Tumors das Eindringen in die Uteruswand fehlen könne. Ausserdem halte ich diese Ansicht durch Fraenkel's eigene Fälle nicht für genügend gestützt. Wenn bei seinem Fall II „das Fehlen des destruirenden Eindringens der Geschwulstmassen in die Uteruswand selbst" so sehr hervorgehoben wird, so steht damit die Schlussbemerkung nicht ganz in Einklang, „dass man an den Stellen, an welchen Geschwulstgewebe der gewucherten Uterussubstanz direkt aufliegt, anscheinend isolirte syncytiale (?) Elemente eine Strecke weit in das gewucherte Bindegewebe, sowie in die aufgelockerte Muskulatur eingewuchert sieht." Dass ein Eindringen von Geschwulstelementen in die Muskulatur stattgefunden hat, steht also fest, wenn auch nicht gesagt ist, dass es ein „destruirendes" gewesen sei; doch ist das bei malignen Tumoren doch wohl anzunehmen, wenn auch die ersten Anfänge der Destruktion vielleicht schwer zu erkennen sind. In Fall I „war an keiner Stelle auch nur eine Andeutung eines direkten Einwucherns in die Uterussubstanz wahrnehmbar." Die zugehörige Figur 1 zeigt aber Geschwulstnester zwischen Bündeln von glatten Muskelfasern liegend. Allerdings sollen die Hohlräume, in denen sie sich befinden nach des Autors Meinung sämtlich kleinere Venen oder dilatierte Kapillaren sein. Ich möchte bezweifeln, dass das für alle diese Hohlräume zutrifft, gebe aber zu, dass eine sichere Entscheidung darüber nur nach Einsicht der Präparate selbst möglich ist. Jedenfalls kann ich einstweilen die oben citierte Meinung Fraenkel's durch seine eigenen Beobachtungen noch nicht als ausreichend bewiesen ansehen, neige vielmehr nach den an meinem Fall gemachten Erfahrungen der Ansicht zu, dass das direkte Eindringen in die Muskulatur mit zu den malignen Eigenschaften der decidualen Geschwülste gehört, wenn sein Nachweis auch oft mit grossen Schwierigkeiten verbunden ist, namentlich in Fällen, in welchen intrauterine Eingriffe aller Art stattgefunden haben. Denn dass diese, namentlich die wiederholten Cürettements, in meinem Falle an dem Vorhandensein von nur ganz spärlichen Resten typischer Stellen die Schuld tragen, unterliegt wohl keinem Zweifel.

Zum Schluss mögen noch einige Bemerkungen über die Uterusschleimhaut folgen: dieselbe ist da, wo sie sich auf den

Digitized by Google

Tumor überschlägt, ziemlich gefässreich und von Oberflächen-Epithel überzogen, welches zwar im grossen und ganzen normal ist, stellenweise aber gequollene, weiter ab vom Tumor ungewöhnlich niedrige Zellen aufweist; bei letzteren sind Protoplasma und Kerne dunkler gefärbt als bei den normalen Zellen, die Zellgrenzen undeutlich. Aehnlich verhält sich das Epithel der überall erhaltenen Drüsen, welche sich ziemlich weit in die Uterusmuskulatur hinein erstrecken und zum Teil normal, zum Teil cystisch erweitert sind. Gelegentlich sieht man mitten in dem sonst wenig veränderten Epithel, und zwar sowohl an der Oberfläche als in den Drüsen, Zellen, die mit den grossen syncytialen Zellen eine gewisse Aehnlichkeit besitzen: es sind Zellen, welche die Epithelien erheblich an Grösse übertreffen und einen grossen, oft den grössten Teil der Zelle ausfüllenden, mehr oder weniger chromatinreichen Kern von meist runder Form tragen; doch kommen auch andere Formen vor, ferner statt des einen grossen 2 bis 4 kleinere Kerne, welche dicht auf- bezw. aneinander liegen, wie wenn sie durch Abschnürung aus einem Kern hervorgegangen wären. Einige dieser Zellen erinnern allerdings auch etwas an die grossen, protoplasmareichen Zellen, welche im Drüsenepithel des normalen Uterus hin und wieder gefunden werden und den Ersatz für verloren gegangene Epithelien liefern. Indes habe ich Kernteilungsfiguren in solchen Zellen nicht aufzufinden vermocht. — In weiterer Entfernung vom Tumor fehlt das Oberflächenepithel ganz oder ist höchstens auf kurze Strecken erhalten, so besonders da, wo die Drüsen nach aussen münden. Die epithelfreie Schleimhaut ist meist dicht mit Leukocyten infiltriert, ihre oberflächlichste Schicht nekrotisiert. Deciduazellen sind nirgends vorhanden, ebensowenig Reste von Zottenstroma.

Fall 2. Frau M. aus Stettin, 48 Jahre alt, ins Krankenhaus aufgenommen am 20. Januar 1897 in sehr heruntergekommenem Zustande, so dass eine vollständige Anamnese gar nicht zu erheben war. Nach brieflicher Mitteilung des bisher behandelnden Arztes hat sie dessen Hülfe wiederholt wegen Schmerzen im Unterleib und Uterusblutungen in Anspruch genommen. Im Jahre 1896 behandelte der Arzt sie vom 16. bis 26. Februar wegen Metrorrhagie (Abort?), dann wieder im Dezember wegen Grippe und gleichzeitig vorhandener anhaltender Genitalblutungen, die auch in der Zwischenzeit zwischen Februar und Dezember häufig aufgetreten seien. Da die Blutung fortdauerte, auch krampfartige Schmerzen im Unterleib häufig vorhanden waren, schickte der Arzt die Pat. schliesslich ins Krankenhaus. Hier wurde folgender Status erhoben: Anämie schwersten Grades, Puls klein und frequent (120). Temp. 37,8°. Zunge trocken. Abdomen mässig aufgetrieben, druckschmerzhaft in den untersten Teilen. Aus der Vagina quillt jauchiger Ausfluss. Cervicalkanal für einen Finger durchgängig, man stösst sofort auf weiche Geschwulstmassen, die mit dem Finger sich leicht losbröckeln lassen; es sind dies bräunliche stinkende Massen, die man herausbefördert. Im Douglas und zu beiden Seiten des Uterus waren grosse, ziemlich unbewegliche Tumoren zu fühlen. Im unteren Drittel der vorderen Vaginalwand sass ein etwa linsengrosser, dunkelblauroter, an der Oberfläche bereits zerfallener Tumor; ein zweiter erbsengrosser, noch nicht exulcerierter, aber sonst von gleichem Aussehen wie der erste, fand sich nach links hinten vom Orif. ext. urethrae. Schon nach dem makroskopischen Aussehen dieser Tumoren stellte ich die Diagnose Deciduoma malignum. Drüsenschwellungen waren nicht vorhanden, an den übrigen Organen des Körpers krankhafte Veränderungen nicht nachweisbar. Nur der Harn war leicht eiweisshaltig

Digitized by Google

(Trübung bei Salpetersäure-Kochprobe). — An den nächsten Tagen stellten sich heftige Diarrhöen ein, die Temperatur war abends leicht erhöht (bis 38.5°), der klinische Allgemein-Eindruck der einer putriden Intoxication des Körpers. Am 23. Januar setzten auch die Blutungen wieder ein.

Wegen Erkrankung meines Chefs mit seiner Vertretung betraut, war ich lange im Zweifel darüber, was zu thun sei. Ein energischer intrauteriner Eingriff (Cürettement) war nicht geraten, da dabei erfahrungsgemäss bei der Art der vorliegenden Neubildung leicht eine Perforation des Uterus mit ihren Folgen sich ereignen konnte, ganz abgesehen davon, dass von solcher Therapie höchstens ein kurz vorübergehender Erfolg zu erwarten war. Andrerseits erschien aber auch die Entfernung des Uterus contraindiciert wegen der bereits vorhandenen Scheidenmetastasen. Indes glaubte ich dieses Bedenken auf Grund des von Neumann[1]) publicierten Schauta'schen Falles fallen lassen zu können; denn hier wurde trotz gleichfalls vorhandener Scheidenmetastase völlige Heilung erzielt. Die Tumoren neben dem Uterus konnten auch entzündlicher Natur sein und in den übrigen Organen waren Metastasen klinisch nicht nachweisbar. Die allgemeine Intoxication des Organismus war nur durch Beseitigung ihrer Quelle, des Uterus, erfolgreich zu bekämpfen. Der Wiedereintritt der Uterusblutungen brachte die schon aufs äusserste entkräftete Frau in unmittelbare Lebensgefahr. Unter Erwägung dieser Thatsachen entschloss ich mich zur Totalexstirpation des Uterus und nahm dieselbe am 28. Jan. nach der Schuchardt'schen Methode vor.

Die Operation bot nur am oberen Teil des Corpus Schwierigkeiten, da hier feste Verwachsungen mit der Umgebung vorhanden waren. Bei Eröffnung des Cav. Douglasii entleert sich eine grosse Menge stinkenden Eiters, die Abscesshöhle ist nach oben gegen die Bauchhöhle abgeschlossen. Nach Herausnahme des Uterus wird in der linken Beckenhälfte ein missfarbiger Tumor sichtbar, der äusserst morsch ist und beim Zufassen zerbröckelt; die mit den Fingern hervorgeholten Massen sind schmutzig braunrot bis schwarzrot gefärbt und verbreiten denselben fötiden Geruch wie der Eiter aus dem Douglas. Aehnliche, aber nicht so umfangreiche Massen sitzen an der rechten Beckenwand. Vollständige Entfernung derselben ist unmöglich. Nachdem noch die Scheidenmetastasen excidiert waren, wurde die paravaginale Schnittwunde vernäht. Gasamtdauer der Operation: ca. 1 Stunde. Hervorzuheben ist noch die ausserordentlich wässrige Beschaffenheit des Blutes, welches selbst dann, wenn es aus grösseren Gefässen hervorströmte, nur ganz schwach rötlich gefärbt war. — Die Frau erholte sich von der Operation nicht wieder, sondern starb wenige Stunden darnach im Kollaps. — Bei der Section bestätigte sich zunächst die schon bei der Operation gemachte Wahrnehmung, dass Eiterung und Jauchung auf das kleine Becken beschränkt geblieben, das Peritoneum der übrigen Bauchhöhle völlig intakt gelassen hatten. Vor den Resten des linksseitigen Tumors sieht man die im wesentlichen intakte Tube entlang laufen; vom Ovarium ist nichts zu entdecken; rechts werden weder vom Ovarium noch von der Tube Spuren gefunden. Von den übrigen Sectionsbefunden ist nur die Verteilung der Metastasen von Interesse: es fanden sich mehrere, durch die Serosa durchschimmernde Knoten im Jejunum, zahlreiche, hasel- bis walnussgrosse, ja noch grössere Knoten in der Leber, ein haselnussgrosser Knoten im untern Teil der linken Niere. Alle diese Metastasen hatten ein charakteristisches dunkel-

[1]) Beitrag zur Lehre vom malignen Deciduom. Monatsschr. f. Gebh. u. Gyn. 1896. Bd. III, Heft 5 S. 387 ff.

Digitized by Google

bläuliches Aussehen. Etwas anders verhielt sich nur die Lungenmetastase, welche, etwa kirschgross, ziemlich dicht unter das Pleura des linken Oberlappens gelegen war: sie hatte eine graue, nur an der Peripherie eine graurote Färbung und bot dadurch die grösste Aehnlichkeit mit einem Käseherd, so dass ihre wahre Natur als Metastase erst durch die mikroskopische Untersuchung sicher gestellt wurde.

Der exstirpierte Uterus hat ein Cavum von 10 cm Länge; $2^1/_2$ cm oberhalb des Orif. ext. beginnt eine Geschwulstbildung, welche in Form eines etwa 2 cm breiten Ringes um die ganze Innenwand herumgeht, eine stark höckrige oder polypöse Oberfläche und braunrote Färbung zeigt. Ungefähr 1 cm oberhalb ihrer oberen Grenze findet sich in der vorderen Wand des Corpus uteri eine ca. 1 cm im Durchmesser haltende Zerfallshöhle, deren Wand innen von höckrigen bräunlichroten Massen ausgekleidet ist. Noch höher oben sitzt eine fast kirschgrosse und dicht an sie angrenzend noch eine erbsengrosse Höhle von gleicher Beschaffenheit. — Die Wanddicke des Uterus beträgt in der Mitte des Corpus $2^1/_4$ cm, in der Cervix und im Bereich des primären Tumors 1 cm, im Fundus etwas über 1 cm.

Was den mikroskopischen Bau der Geschwulst anlangt, so stimmt derselbe in allen wesentlichen Punkten mit denjenigen der Marchand'schen Fälle überein; ich kann das nicht nur an der Hand der mir vorliegenden Abbildungen Marchand's versichern, von denen namentlich die Figg. 4, 11 und 12 ohne weiteres auch als Illustrationen zu meinem Falle dienen können, sondern auch auf Grund des Vergleichs mit den Präparaten der Marchand'schen Fälle, welche ich von meiner Marburger Assistentenzeit her noch besitze, sowie endlich nach der Erinnerung an die Demonstrationen Marchand's in der Sitzung des ärztlichen Vereins zur Marburg vom 4. Juli 1894.[1]) — Wie Marchand hat sich auch mir die Färbung nach van Gieson hier wie im Falle I als besonders geeignet erwiesen. Die Angaben Marchand's von dem meist netzförmigen Bau des syncytialen Protoplasmas, welcher durch das Vorhandensein zahlreicher kleiner und auch grösserer Vacuolen bedingt ist, von dem Härchenbesatz an seinem freien Rande, von der, wie es scheint, ausschliesslich durch direkte Teilung erfolgenden Vermehrung seiner Kerne, sowie endlich von dem Auftreten zahlreicher Kernteilungsfiguren in den zelligen Massen kann ich nach meinen Präparaten, und zwar ebenso dieses wie des ersten Falles, vollauf bestätigen. Inmitten der Hauptherde der Geschwulst erweisen sich ihre beiden Komponenten schon auf den ersten Blick, noch mehr bei genauerer Betrachtung, als so durchaus voneinander verschieden, dass man sie von vornherein ohne weiteres für Gewebe verschiedener Abkunft halten wird. Ich kann mich daher der Ansicht Kossmann's,[2]) dass die epithelähnlichen Elemente aus dem Syncytium hervorgegangen seien, nicht anschliessen und habe eine „Zerklüftung" des Proto-

[1]) Refer. Berl. klin. W. 1894. No. 35, S. 813 f.

[2]) Das Carcinoma syncytiale uteri. Monatsschr. f. Gebh. u. Gyn. Bd. II, Heft 2, S. 100—109.

Digitized by Google

plasmas und Abgrenzung einzelner Zellen aus dem Syncytium in der von ihm beschriebenen und abgebildeten Weise in meinen Präparaten nicht zn entdecken vermocht. Damit steht nicht in Widerspruch, dass an einigen Stellen eine mehr oder weniger grosse Aehnlichkeit zwischen den beiden Gewebsformen hervortritt, so namentlich an den Grenzen des Tumors, sowohl nach der Oberfläche zu, wo stärkere Degenerationszustände, als auch nach der Tiefe, wo die Anpassung an die Struktur des Grundgewebes bezw. die Kompression von seiten desselben das ursprüngliche Aussehen der Zellen vielfach zu verändern vermögen, so ferner in manchen Metastasen, zumal denjenigen des Darms und der Niere, woselbst — wie überhaupt meistenteils in den Metastasen — die syncytialen Bestandteile im Vergleich zum primären Tumor sehr erheblich prävalieren.

Das Geschwulstgewebe liegt der Muscularis uteri direkt auf, dieselbe ist hier nicht oder nur ganz schwach leukocytär infiltriert. Kleinere Knoten dringen in die oberste Schicht der Muskulatur ein und werden dann zwischen den Muskelbündeln liegend gefunden, noch weiter in die Tiefe dringen nur kleinere Komplexe von Geschwulstzellen oder vereinzelte, dann oft sehr in die Länge gezogene Zellen, welche vorwiegend der syncytialen Gruppe anzugehören scheinen. Nach innen reicht das Geschwulstgewebe nicht unmittelbar bis an die Uterushöhle, sondern ist von dieser getrennt durch eine dünne Schicht nekrotisierten, mässig mit Leukocyten infiltrierten Gewebes, dessen Oberfläche mit massenhaften Mikroorganismen, vorwiegend Bakterien, aber auch Kokken, durchsetzt ist. Weiter in der Tiefe treten fadige und netzförmige, hier und da auch klumpige Massen von Fibrin auf (Färbung nach Weigert), namentlich da, wo die Einlagerung von Geschwulstelementen beginnt. — In einem Stück aus dem primären Tumor fand ich in einer Reihe von Schnitten innerhalb eines rings von Uterusmuskulatur umgebenen Hohlraums, den ich für eine dilatierte Kapillare hielt, einen Thrombus mit zahlreichen grossen syncytialen Zellen. Auch bei der oben erwähnten Kapillare des ersten Falles waren es syncytiale Zellen, die ins Gefäss einwucherten. Dies im Verein mit der in den Präparaten beider Fälle zu konstatierenden Thatsache, dass da, wo Geschwulstteile über die Hauptherde hinaus in einzelnen oder in Gruppen von wenigen Exemplaren in die Muskulatur eindringen, dies vorwiegend syncytiale Elemente sind, spricht für die Ansicht Neumann's,[1]) „dass die Zellschicht in der Neubildung eine mehr untergeordnete Rolle spielt. Denn auch im Uterus werden die von ihr abstammenden Zellwucherungen von denjenigen des Syncytiums stets überholt und sowohl für die Gewebsersetzung als für die Metastasenbildung kommen, schon wegen der Eigenart ihres Verhaltens zum Gewebe und zu den Gefässen, die Abkömmlinge des Syncytium in erster Linie in Betracht.“ Damit würde auch im Einklang stehen, dass Tumoren,

[1]) Beitrag zur Kenntnis der Blasenmolen und des „malignen Deciduoms“. Monatsschr. f. Gebh. u. Gyn. Bd. VI, Heft 2, S. 173 und 174.

Digitized by Google

die sich allein aus den Ektodermzellen aufbauen, bisher noch nicht beobachtet sind, wohl aber, u. zw. vornehmlich nach Blasenmole, solche, die nur aus Abkömmlingen des Syncytium bestehen (Fälle von L. Fraenkel,[1]) Freund,[2]) Neumann,[3]) wahrscheinlich auch der von Kossmann[4]) erwähnte Fall Löhlein's). Dass übrigens auch die Ektodermzellen in die Gefässe eindringen, beweist ihr Vorhandensein in den Metastasen, wenn auch unter pathologischen Verhältnissen der Modus der zu sein scheint, dass die syncytialen Elemente ihnen dabei den Weg bahnen, während nach Ulesko-Stroganowa[5]) unter normalen Schwangerschaftsverhältnissen „der Durchbruch der Gefässwand augenscheinlich unter hauptsächlicher Beteiligung der Elemente der Zellschicht zu stande kommt."

Ebenso wie in dem ersten wurden auch in diesem Falle Deciduazellen und Zottenreste durchaus vermisst, sowohl im Bereiche des Tumors als auch im übrigen Uterus.

Die makroskopisch normal erscheinende Schleimhaut entbehrt des Oberflächenepithels fast durchgehends, nur selten findet man noch kleine Reste mehr oder minder gut erhaltenen Epithels, so namentlich in der Nähe der Drüsenmündungen; im übrigen zeigt die Schleimhaut eine meist ziemlich dichte Infiltration mit Leukocyten, welche sich zwischen den Muskelbündeln in abnehmender Stärke in die Tiefe erstreckt. Drüsen finden sich noch in dichtester Nähe des Tumors, sie sind oft erweitert, ihr Epithel überall erhalten. Auch hier wieder findet man wie bei Fall I, und zwar vorwiegend in der Nachbarschaft des Geschwulstgewebes, innerhalb des normalen oder nur wenig veränderten Epithels manchmal ungewöhnlich grosse Zellen mit grossen, die Kerne des normalen Epithels selbst bis um das Drei- und Vierfache übertreffenden Kernen. Es kommt auch vor, dass derartige Zellen zu zwei oder mehreren nebeneinander liegen und dann Zellgrenzen nicht deutlich erkennen lassen. Das Chromatinnetz der Kerne ist nicht sehr dicht. Es dürfte sich hier um ähnliche Befunde handeln, wie sie Gebhard in der Gesellschaft für Geburtshülfe und Gynäkologie zu Berlin (Sitzung vom 26. März 1897[6]) in seinem Vortrage über einen neuen Fall von maligner Choriongeschwulst erwähnt hat. Gebhard hält die Zellen für syncytiale Umwandlungen und will sogar eine Metaplasie in Geschwulstzellen gesehen haben.

Die regionären Metastasen im Uterus zeigen den gleichen Bau wie der primäre Tumor, und finden sich in ihrer Umgebung

---

[1]) Ueber das vom Epithel der Chorionzotten ausgehende Carcinom des Uterus. Arch. f. Gyn. Bd. 48, S. 80—102.

[2]) Ueber bösartige Tumoren der Chorionzotten. Zeitschr. f. Geb. u. Gyn. Bd. 34, H. 2.

[3]) Beitrag zur Kenntniss der Blasenmolen etc. Monatsschr. f. Gebh. u. Gyn. Bd. VI, Heft 1. S. 17ff.

[4]) l. c.

[5]) Zur Frage der Entstehung des Zwischenzottenraumes. Monatsschr. f. Gebh. u. Gyn. Bd. V, Heft 1.

[6]) Referat in der Berl. klin. Wochenschr. 1897. No. 30, S. 657.

Digitized by Google

grössere Blutergüsse. Auch die übrigen Metastasen zeigen den typischen Aufbau der Geschwulst aus den syncytialen und ektodermalen Elementen meist in charakteristischer Weise, doch pflegen dabei, wie bereits erwähnt, die syncytialen Elemente den Hauptanteil der Tumoren zu bilden, während im primären Tumor eher die zelligen Massen das Uebergewicht haben. Dabei kommt hier der hämorrhagische und nekrotisierende Charakter der Geschwulst in hervorragendem Masse zum Ausdruck. Die Bahn, welche die Geschwulstelemente zurückgelegt haben, ist bezeichnet durch umfangreiche Hämorrhagien und ausgedehnte Gewebsnekrosen, Nekrosen, welche nicht nur die Zellen des befallenen Organs, sondern ebenso sehr die Geschwulstzellen selbst betreffen. Die grosse Aehnlichkeit der Lungenmetastase mit einem verkästen Herd beruht darauf, dass jener Knoten grösstenteils aus veränderten Blutcoagulis und nekrotischem Gewebe besteht, und nur am Rande, wo er an das normale Lungengewebe stösst, eine schmale Zone von gut erhaltenen Geschwulstelementen aufweist. Der Hauptsitz der Dünndarmmetastasen ist die Submucosa.

Bezüglich der Aetiologie des vorliegenden Falles ist zu bemerken, dass sich hier ebensowenig wie im Fall I von Fraenkel die Entwicklung des Tumors im unmittelbaren Anschluss an eine Gravidität sicher nachweisen lässt. Die ungenügenden Beobachtungen des draussen behandelnden Arztes geben über die Natur der ersten Blutungen keinen Aufschluss. Da aber die Frau, die Witwe war, nach seiner Mitteilung mit einem jüngeren Zuhälter in wilder Ehe lebte, ist wohl anzunehmen, dass sie gravid geworden, und vielleicht ist die Blutung im Februar 1896 auf Abort zu beziehen gewesen.

Für die gütige Ueberlassung der beiden Fälle bin ich meinem hochverehrten Chef, Herrn Prof. Schuchardt, zu Dank verpflichtet.

III.

Aus der Universitäts-Frauenklinik zu Parma.

Ueber abdomino-vaginale Oophoro-Salpingo-Hysterektomie wegen schwerer chronischer eitriger Entzündung der Uterusadnexe

von

Prof. ETTORE TRUZZI.

(Hierzu Tafel I.)

Während bei der Hysterektomie in Fällen von Myomen der Vorzug zwischen Laparotomie und Exstirpation per vaginam von der Grösse des Tumors abhängt, hängt sie in Fällen von Eiterung in den Uterusadnexen — die selten eine solche Grösse erreichen, dass sie nicht von der Vagina aus exstirpirt

Digitized by Google

werden können und die sich auf jeden Fall während der Operation durch Punction verkleinern lassen — von der Vorliebe des Operateurs für diesen oder jenen Weg ab, und eben deshalb ist sie Gegenstand endloser Discussionen.

Martin gebührt das Verdienst, die abdominale Totalhysterektomie für die operative Behandlung grosser Myome wieder zu Ehren gebracht zu haben, die in letzter Zeit sicherlich auch in Fällen von Oophoro-Pyosalpinx Anklang gefunden hat und auch bald in Fällen von Uteruscarcinom vorzugsweise zur Anwendung kommen dürfte, wenn der Vorschlag von Ries Annahme fände die Hysterektomie nach der Freund'schen Methode auszuführen und dabei von der Bauchhöhle aus die Enucleation der Lymphdrüsen der hinteren Beckenwand vorzunehmen.

In Fällen von Oophoro-Pyosalpinx jedoch macht die Laparotomie lange dauernde und schwierige Manipulationen bei eröffnetem Bauche erforderlich, wodurch die Widerstandsfähigkeit und biologische Vitalität des Peritoneum und des Herzens bedeutend herabgemindert (Fritsch) und trotz sorgfältiger Antisepsis Bedingungen geschaffen werden, welche die Darmparalyse und das Auftreten von Ileus nach der Operation, das Eindringen von Bakterien durch die Darmwände hindurch in die Peritonealhöhle, sowie Erscheinungen von Autointoxication und einem schnellen Verfall der Kräfte des Herzens, besonders wenn sich dieses schon vorher nicht in gutem Zustande befand, begünstigen.

In Fällen von Oophoro-Pyosalpinx und überhaupt von schweren chronischen entzündlichen Affectionen der Adnexe habe ich nun in diesen letzten Jahren, und zwar mit den besten Resultaten, die combinirte abdomino-vaginale Operationsmethode angewendet, wobei ich die Laparotomie nur deshalb vorausgehen liess, um die Diagnose zu ergänzen und mit Hülfe von Auge und Hand die Adhäsionen mit Darm, Netz und Blase sowie auch jene einfach parietalen Adhäsionen zu lösen, die, weil zu hoch oben, von der Scheide aus weniger leicht zu erreichen gewesen wären; die Exstirpation des Uterus und der Adnexe führte ich darauf noch in derselben Sitzung per vaginam aus.

Es sind demnach zwei Akte der Operation zu unterscheiden. Der 1. Akt besteht darin, dass ich nach Eröffnung des Bauches in Kocks-Trendelenburg'scher Lagerung mit aller Vorsicht die Adhäsionen löse und die Adnexe aus ihrer Umgebung ausschäle, ohne sie jedoch zu zerren und so eine Pyosalpinx- oder Ovarialabscessberstung zu verursachen.

Die Erfahrung, die ich in den von mir bisher operirten Fällen gemacht habe, hat mich überzeugt, dass es besser sei, die Enucleation der Abscesse am Tubentrichter nicht von der Bauchhöhle aus vorzunehmen, namentlich wenn an der Bildung der Abscesswandung der Eierstock und durch Pachypelveoperitonitis bedingt Exsudate mitwirken, weil in solchen Fällen ein Bersten des Abscesses unvermeidlich ist und dies auf dem

Digitized by Google

Wege der Vagina weniger Gefahren mit sich bringt, als auf dem der Bauchhöhle. Aber selbst wenn, wie in meinen Fällen, eine Berstung während der Laparotomie vorkommt, hat man noch immer den Vortheil, dass die Peritonealhöhle bei dieser Operation kürzere Zeit offen bleibt und deshalb die Vitalität des Peritoneum weniger bedroht ist, wozu noch kommt, dass die Hysterektomie per vaginam eine ausgedehnte und wirksame Drainirung gestattet.

Der 2. Akt besteht darin, dass ich, nach Einlegung eines Drains von Gaze in den Douglas'schen Raum, das nachher auf dem Wege der Vagina herausgezogen wird, und nachdem der Bauch verschlossen und Patientin in gynäkologische Lagerung gebracht worden ist, noch in derselben Sitzung die Hysterosalpingo-Oophorektomie per vaginam vornehme, wobei ich Seidenligaturen anlege und zuweilen auch Klemmen gebrauche.

Bei meinen letzten Operationen habe ich mir die Eröffnung der Bauchhöhle auch noch insofern zu Nutze gemacht, als ich von hier aus das Ligamentum infund.-pelv. und das Lig. rotundum beiderseitig zwischen zwei Ligaturen durchschnitt, um die Blutstillung leichter zu sichern und auch um die Involution und die Atrophie der Adnexe zu begünstigen, falls deren Exstirpation per vaginam nicht ganz vollständig gelänge. Die Ligatur der Art. uterinae, die Ablösung des Uterus von der Blase und die Eröffnung des Douglas'schen Raumes wurden jedoch stets von der Vagina aus vorgenommen, nachdem der Bauch schon zugenäht war. Die vorher von der Bauchhöhle aus bewerkstelligte Ablösung vieler Adhäsionen hat auch das Gute, dass dadurch der Uterus beweglicher gemacht wird, so dass die vaginale Hysterektomie leichter und sicherer gelingt.

Die von mir befolgte Methode ist zweckmässiger und rationeller als die von Chaput[1]) vorgeschlagene, nach welcher die Operation vaginal begonnen, durch abwechselnd vaginale und abdominale Manipulationen fortgesetzt und dann mit der Exstirpation des Uterus und der Adnexe durch die Bauchwunde hindurch zu Ende geführt wird. Diese abwechselnd vaginal und abdominal ausgeführten Manipulationen müssen in Fällen solcher Art, in denen die Vagina sich schwerlich vollständig desinficiren lässt, äusserst gefahrbringend sein. Nach der von mir befolgten Methode dagegen greift der Operateur auf vaginalem Wege erst dann ein, wenn er die auf abdominalem Wege vorzunehmenden Manipulationen alle beendigt hat; ausserdem wird hier die fast immer inficirte Portio von der Vagina aus zurückgezogen, so dass die Peritonealhöhle nicht durch sie verunreinigt wird.

Zu den bereits von mir veröffentlichten zwei Fällen[2]),

[1]) Chaput: „Traitement des grosses salpingites haut situées par l'hystérectomie vagino-abdominale fermée". Ann. de Gyn. et Obst. Juli 1894.

[2]) Truzzi: „Per la tecnica della isterectomia totale addomino-vaginale in casi di cronica infiammazione degli annessi uterini." Annali die Ost. e Ginecol., Januar 1896.

Digitized by Google

die zu Gunsten meiner Methode sprechen, kommen bis heute fünf weitere hinzu; in allen trat schnelle und dauernde Heilung ein. Der einzige Uebelstand, den diese Methode im Vergleich zu der einfach per vaginam ausgeführten Hysterektomie hat, ist die am Abdomen zurückbleibende Narbe; ein ganz geringfügiger Uebelstand, wenn man bedenkt, wie schwer die Krankheit und die zu ihrer Heilung erforderliche Operation ist.

Nachstehend ein kurzer Bericht über die operirten 7 Fälle:

Fall 1. V. Ascania aus Parma, 22 Jahre alt. Durch Infection mit Gonokokken entstandene doppelseitige Pyosalpinx. Operirt in der geburtshülfl.-gynäkol. Klinik zu Parma am 23. Mai 1895. Ablösung ausgedehnter und multipler Adhärenzen mit Dünndarm und Netz, sowie mit der Flexura sigmoidea und dem Mastdarm, von der Bauchhöhle aus. Der ursprünglich absolut unbewegliche Uterus wurde dadurch für die per vaginam ausgeführte Hystero-Salpingo-Oophorektomie ziemlich beweglich. Gazetampon in Vagina und Peritonealhöhle. Verlauf glatt und fieberlos. Definitive Heilung.

Fall II. Maria L., 21 Jahre alt, wurde am 11. October 1895 in die Klinik aufgenommen. Durch puerperale Infection entstandene doppelseitige Pyosalpinx. Patientin war in einem andern Hospital durch Auskratzen operirt und auch schon längere Zeit mit Resorbentien behandelt worden, jedoch ohne bleibenden Erfolg. Operirt am 30. October 1895. Nach Ablösung ausgedehnter Adhärenzen starke Blutung, die durch einen Tampon nach Mikulicz'scher Methode gestillt wurde; der Tampon wurde bei der nachfolgenden Hystero-Salpingo-Oophorektomie von der Vagina aus entfernt. Drainirung mit Gaze. Schneller und glatter Heilungsverlauf, definitive Heilung.

Fall III. Maria B., 25 Jahre alt, ledig; wurde am 14. März 1896 in die Klinik aufgenommen. Patientin hatte vor sieben Jahren eine Schwangerschaft durchgemacht mit normaler Entbindung und normalem Puerperium. Jetzt litt sie stark an wahrscheinlich durch Infection mit Gonokokken entstandener, doppelseitiger Sactosalpinx, mit eitrigem Ausfluss aus den Genitalien und atypischen Metrorrhagien. Da die gewöhnlichen Heilmittel nichts halfen, wurde am 23. März 1896 die abdomino-vaginale Oophoro-Salpingo-Hysterektomie vorgenommen. Lösung von festen und ausgedehnten Verwachsungen zwischen dem umfangreichen anteflectirten Uterus, den Adnexen, dem Netz und dem Parietalperitoneum, von der Bauchhöhle aus. Bei Ausführung der Laparotomie beschränkte Ruptur mit Ausfluss des Inhalts der linken Tube. Nach Ablösung der Adnexe von den meisten ihrer Adhärenzen wurde beiderseitig, zwischen zwei Ligaturen, das Lig. infund. pelv. und das Lig. rotundum durchschnitten, darauf Oophoro-Salpingo-Hysterektomie per vaginam vorgenommen. Drainage mit Gaze. Heilung.

Fall IV. Luisa T. aus S. Ilario, Multipara, 53 Jahre alt; am 23. März 1896 in die Klinik aufgenommen. Menopause im 47. Lebensjahre. Seit länger als einem Jahre litt sie wegen doppelseitiger Peri-endosalpingitis und Pachypelviperitonitis adhäsiva an heftigen Bauchschmerzen, die immer mehr zunahmen und Patientin arbeitsuntüchtig machten. Operation am 3. April vorgenommen. Nach Eröffnung der Bauchhöhle wurden zahlreiche Adhärenzen angetroffen, die linkerseits Eierstock und (zeigefingerdicke) Tube fest an den Douglas'schen Raum hefteten. Rechterseits waren die Adhärenzen weniger ausgedehnte. Nach Ablösung der Adhärenzen ausgedehnte Blutung aus dem Perimetrium. Ligatur der Ligg. infund. pelv. und rot., Drainage des Douglas'schen Raumes mit Gaze, Bauchverschluss. Bei der vaginalen Oophoro-Salpingo-Hysterektomie wurden die letzten und niedrigsten Adhärenzen, welche die Adnexe linkerseits an den Douglas hefteten, abgelöst. Fieberloser Heilungsverlauf.

Fall V. Clementina Fr., Bauersfrau, 22 Jahre alt, ledig, Nullipara; am 26. August 1896 in die Klinik aufgenommen. Doppelseitige Oophoro-sactosalpingitis. Nach längerer Behandlung mit den gewöhnlichen Auflösungsmitteln, die fast garnichts halfen, wurde am 15. November die abdomino-

Digitized by Google

vaginale Oophoro-Hysterektomie vorgenommen. Die Adhärenzen waren so feste, dass sie häufig zwischen zwei Ligaturen durchschnitten werden mussten; dabei fand Ruptur des Tuboovarialabscesses statt. Sorgfältige Drainage des Peritoneum nach Mikulicz, darauf Oophoro-Hysterektomie von der Vagina aus. Heilungsverlauf glatt, ausgenommen leichte Erscheinungen von Jodismus, die am fünften Tage auftraten, aber nach Entfernung des Tampons, von der Scheide aus, aufhörten.

Fall VI. Luigia C., 21 Jahre alt. verheirathet; am 10. Mai 1897 in die Klinik aufgenommen. Patientin war am 17. April 1896 nach 7monatlicher Schwangerschaft niedergekommen und hatte ein schweres Puerperium durchgemacht. Seit jener Zeit litt sie an heftigen Bauch- und Lendenschmerzen, mit atypischen, oft 4—5 Wochen anhaltenden Blutverlusten. Perimetritis, fixe Retroflexion des Uterus; Oophoro-Sactosalpingitis linkerseits, Salpingo-ovaritis rechterseits. Umschläge, Bettruhe, Ichthyoltampons etc. ohne jeden Effekt. Am 11. Juni 1897 Operation ut supra. Beim Ablösen der Adhärenzen zwischen Uterus und Adnexen und dem Peritoneum pelvicum erlitt auf kurzer Strecke der linke, wenig resistente Eierstock einen Riss. ohne dass sich jedoch Eiter in die Peritonealhöhle ergoss. Die vaginale Oophoro-Hysterektomie gelang vollständig. Fieberloser Heilungsverlauf.

Fall VII. G. Giuseppian aus Novara, 21 Jahre alt, verheirathet, am 3. November 1897 in die Klinik aufgenommen. Patientin hatte vor drei Jahren eine Schwangerschaft durchgemacht mit schwerer Entbindung (Zange). Durch puerperale Infection entstanden eine rechtsseitige Perioophorosalpingitis und linksseitige Oophorosactosalpingitis. Es gab auch eine chronische Endometritis mit doppelseitiger Halszerreissung. Sie war in einem andern Hospital durch Auskratzen operirt und auch schon längere Zeit mit Auflösungsmitteln behandelt worden. Am 9. November wurde die abdomino-vaginale Oophoro-Salpingo-Hysterektomie vorgenommen. Die Operation gelang vollständig. Schneller und glatter Heilungsverlauf.

In Fällen von chronischen, doppelseitigen, entzündlichen Affectionen der Uterusadnexe hatten schon andere Kliniker die abdomino-vaginale Oophoro-Salpingo-Hysterektomie angewendet; sie betrachteten dieses Operationsverfahren jedoch nur als ein ausnahmsweise anzuwendendes und befolgten es nicht einmal bei den doppelseitigen eitrigen Formen systematisch. Wenn ich mich nicht irre, war die am 23. März 1895 von mir ausgeführte Operation die erste, welche bei dieser Indication und nach diesem Verfahren mit Vorbedacht vorgenommen wurde.

So sah sich P. Reynier[1]) in zwei Fällen von Vereiterung der Adnexe, in denen er von der Bauchhöhle aus zu operiren begonnen hatte, genöthigt, die Operation auf vaginalem Wege zu beendigen, weil beim Ablösen der Verwachsungen eine Perforation des Mastdarms entstanden war (März und Mai 1893). Ja er rühmt dieser combinirten Operationsmethode nach, dass sie sich gerade für solche besonderen Fälle, in denen während einer Laparotomie Mastdarmperforation entstanden, eigne und räth von jedem Versuch einer Vernähung der Mastdarmverletzung auf abdominalem Wege ab, wohingegen er empfiehlt nach der vaginal ausgeführten Hysterektomie einen Drain in Bauchhöhle und Scheide einzulegen und dabei die Darmverletzung zeitweilig (3 Tage lang) mit einem Schwamm verstopft zu halten. Neuerdings hat er jedoch die Indication der abdomino-vaginalen

[1]) P. Reynier: Traitement des perforations intestinales et spécialement des perforations rectales au cours des laparotomies pour suppuration des annexes. Verhandl. d. XI. intern. med. Congresses. Rom. 1894. Bd. V. S. 221.

Digitized by Google

Hysterektomie auf alle Fälle von schweren entzündlichen Veränderungen in den Uterusadnexen mit Eiterbildung überhaupt ausgedehnt; nur dient ihm die Laparotomie zum Unterschied von meinem Verfahren nicht nur zum partiellen Ablösen der Adhäsionen, sondern auch zur vollständigen Abtragung der beiderseitigen Adnexe, während er von der Vagina aus nur den Uterus allein exstirpirt.

Auch L. Landau sah sich in einem Falle, in dem er mit Vorbedacht zur Laparotomie geschritten war, genöthigt, die Operation auf vaginalem Wege zu vollenden, nachdem ihm die Laparotomie „die besondere Gefährlichkeit, wenn nicht Unmöglichkeit der Exstirpation gezeigt hatte". Beim Ablösen der Adhärenzen war ein hühnereigrosser rechtsseitiger Abscess zerrissen worden, dessen Eiter sich zum Theil in die Becken- resp. Bauchhöhle ergossen hatte" (4. November 1893). Landau erhebt jedoch die abdomino-vaginale Hystero-Salpingo-Oophorektomie nicht zum System, sondern verficht vielmehr die Ansicht, dass „principiell die Exstirpation alles Krankhaften durch die Scheide geschehen soll. Ist dies dennoch unmöglich, so soll sofort nach Entfernung des durch die Scheide Erreichbaren die Laparotomie angeschlossen und auf diese Weise die Operation beendet werden." Ueber die combinirten Operationsverfahren lässt er sich wie folgt aus: „Ueberall da, wo es nach dem Befunde wahrscheinlich, wenn auch nicht sicher ist, dass die Entfernung aller kranken Theile per vaginam möglich ist, soll die Exstirpation durch die Scheide begonnen werden. Da, wo der Untersuchungsbefund die volle Ausführbarkeit der Operation durch die Scheide unwahrscheinlich erscheinen lässt, z. B. bei hochsitzenden, nach vorn entwickelten Pyosalpinxsäcken, soll mit der Laparotomie, Ablösung event. Entfernung der Adnexe auf diesem Wege begonnen, die Entfernung des Uterus aber unter allen Umständen durch die Scheide vorgenommen werden."

Nach meinem Dafürhalten lässt sich jedoch die Unmöglichkeit einer vollständigen Exstirpation des Uterus und der Adnexe auf dem vaginalen Wege allein nicht immer gleich erkennen, weshalb man, wenn man die Vorschriften Landau's befolgen wollte, mitunter in die schlimme Lage kommen könnte, nach vergeblichen Versuchen einer vaginalen Salpingo-Hysterektomie, doch den Bauch eröffnen und nach längeren per vaginam ausgeführten Manipulationen die Laparotomie vornehmen zu müssen, wobei dann die Gefahr einer Infection vorläge, da sich die Hände doch nicht sogleich gehörig desinficiren lassen und die zerrissenen Reste der eiternden Adnexe auf dem abdominalen Wege herausgezogen werden müssten.

Ich halte es deshalb für ein viel besseres Verfahren, bei der Oophoro-Salpingo-Hysterektomie immer

[1]) Landau: Zur Pathologie und Therapie des Beckenabscesses des Weibes, mit besonderer Berücksichtigung der vaginalen Radicaloperation. Arch. f. Gynäk. Bd. 66. S. 397.

Digitized by Google

per laparotomiam zu beginnen; ist die Operation eine verhältnissmässig leichte, dann vollziehe man sie ganz auf dem abdominalen Wege, wobei man den Vortheil hat, dass gerade in solchen Fällen häufiger von der Hysterektomie noch Abstand genommen und der operative Eingriff auf eine Seite allein beschränkt werden kann, so dass der Patientin ein Eierstock erhalten bleibt. Erkennt man dagegen, dass die Erkrankung eine schwere, beiderseitige ist, dass die Operation lange dauern und schwierig sein wird, so löse man die höchstgelegenen Adhärenzen ab, durchschneide zwischen zwei Ligaturen, wenn dies möglich, die Ligg. infund.-pelv. und rot., sichere die Diagnose in ihren Einzelheiten und beendige die Operation von der Vagina aus, welcher Schlussact in der Ablösung der tiefer gelegenen Adhärenzen und der Exstirpation von Uterus und Adnexen zu bestehen hat.

Uebrigens ist es unbegreiflich, wie Landau so warm den alleinigen vaginalen Weg empfehlen mag, während er doch, auch neuerdings, nicht unterliess, die Vortheile aufzuzählen, die uns die Laparotomie, wenn vor der vaginalen Hysterektomie vorgenommen, zu bieten vermag.

„Ist der Leib von den Bauchdecken aus eröffnet", so schreibt er, „und ergiebt sich nunmehr die Indication für eine vaginale Radicaloperation, so kann man sich die primäre ventrale Incision insofern zu nutze machen, als man z. B. adhäsive Verbindungen des Uterus und seiner Anhänge unter directer Inspection löst und damit die innern Genitalien für vaginale Exstirpation beweglicher macht. Man kann, wenn man die Anhänge — Pyosalpingen, Ovarialabscesse etc. — ausgeschält und befreit hat, sogar unbeschadet der bereits intendirten und unmittelbar folgenden vaginalen Exstirpation, die ganzen veränderten Anhänge wie bei einer primären ventralen Laparotomie abbinden und entfernen. Unter Umständen wird dadurch die vaginale Hysterektomie zu einer technisch leichteren." [1]) Schliesslich erwähne ich noch, dass auch Foerster in der Sitzung der Obstetrical Society zu New York vom 3. April 1894 vorschlug, in Fällen von Abscessen in der Beckenhöhle vor einem operativen Eingriff per vaginam die Laparotomie vorzunehmen. Die Laparotomie soll jedoch, nach ihm, nur zur Exploration, zu diagnostischen Zwecken vorgenommen werden, nicht zur technischen Einleitung der Hystero-Salpingo-Oophorektomie, also nicht zwecks Lösung der Adhärenzen und Durchschneidung der Ligg. infund. pelv. und rotunda.

Die Abbildungen auf Tafel I. Fig. 1 (I. Fall), Fig. 2 (V. Fall), Fig. 3 (VI. Fall) zeigen, wie grosse und feste Verwachsungen des Uterus und der Adnexe bei der Operation gelöst wurden sowie die Vollständigkeit der abdomino-vaginalen Oophoro-salpingo-Hysterektomie.

---

[1]) Leopold Landau u. Theodor Landau. — Die vaginale Radicaloperation. Berlin 1896, S. 157.

Digitized by Google

IV.

Ueber einen Fall von Placenta praevia

nebst Beschreibung des Präparates

von

Prof. Dr. A. v. GUBAROFF
in Moskau
(früher Director d. Univ.-Frauenklinik zu Jurjeff-Dorpat).

(Mit 3 Abbildungen, auf Tafel II und III.)

Von den anatomischen Verhältnissen und deren Besonderheiten, welche bei der Placenta praevia in Betracht kommen, ist noch Vieles nicht genau besprochen, Vieles ungenügend erklärt. Das bedeutende Interesse, welches diese für die Schwangerschaft und Geburt so schwere und gefahrvolle Complication für den Fachmann mit sich bringt, hat auch deren Aufmerksamkeit immer mehr auf die klinische Beschaffenheit dieser Complication gewendet, weil diese stets ein promptes und actives Eingreifen, bedingt durch vitale Indicationen, verlangt. Zur practischen Entscheidung dieser Fragen, welche bei Leitung einer Geburt bei Placenta praevia zur Lösung kommen, sind glücklicherweise in letzter Zeit mehrere Fortschritte zu verzeichnen, welche die Mortalität dieser Complicationen bedeutend niedergedrückt haben. Dessen ungeachtet kommen doch Fälle vor, wo alle unsere Eingriffe sich als vergeblich erweisen.

In der That ist die Placenta praevia fast die einzige Complication, welche uns noch heutzutage die Möglichkeit giebt, einen noch nicht geborenen Foetus anatomisch zu untersuchen; i. e. einer solchen Frucht, bei welcher Masse und Formen unverändert geblieben sind, weil die Frucht noch nicht den Geburtskanal passirt hat. Die Untersuchung eines solchen Präparates erhält schon dadurch ein besonderes Interesse, weil sie uns eine deutliche und präcise Vorstellung von der Lage der Frucht und ihrer Glieder im Cavum uteri giebt, ferner uns gleichfalls noch über die verschiedenen Einzelheiten bezüglich der Querschnitte der Conturen der Uteruswände, über die Beziehungen der in denselben befindlichen Gefässe zur Anheftungsstelle der Placenta und endlich über die Entwicklung der Muskulatur und der Vertheilung ihrer Bündel in den verschiedenen Abtheilungen der Uteruswände aufklärt.

Selbst die Oberfläche des Uterus, in dessen Cavum sich der Foetus befindet, bietet schon interessante topographische Besonderheiten in Bezug auf ihren Peritonealüberzug; es erweist sich nämlich, dass diejenige Stelle, wo das Peritoneum fest am

Digitized by Google

Uterusgewebe angeheftet ist, bedeutend kleiner ist, als der Theil der Oberfläche dieses Organs, wo diese Membran leicht mit dem Finger abgezogen werden kann, folglich unter derselben sich lockeres Zellgewebe befindet. Dieser Umstand hat auch in operativer Hinsicht ein wesentliches Interesse, und ich beabsichtige, hierüber bald Näheres zu veröffentlichen[1]).

Der Fall, der uns Gelegenheit gab, das Präparat beschreiben zu können, bietet kaum besondere klinisch interessante Einzelheiten dar. Pat. war eine durch Blutungen stark geschwächte, 37 Jahre alte Multipara (9. Schwangerschaft) — 1. Querlage — Placenta praevia — Frucht abgestorben — Cervix für einen Finger durchgängig — Digitalerweiterung — Wendung auf einen Fuss nach Braxton-Hicks — Exitus nach 2 Stunden unter Symptomen einer Herzlähmung.

Bei der Autopsie wurden sämmtliche Beckenorgane in toto herausgenommen und das Präparat in eine Formalinlösung gelegt; nachdem es genügend gehärtet war, wurde es untersucht und in natürlicher Grösse gezeichnet.

Auf Figur 1 ist die vordere Oberfläche des Uterus dargestellt und durch eine punctirte Linie die Anheftungsstelle der Placenta angegeben.

Hier sind von besonderem Interesse die Befestigungsverhältnisse der Placenta zur Befestigungsstelle der Adnexa und Ligamenta uteri rotunda. Es ist nicht schwierig sich zu überzeugen, dass die Befestigung der Ligamenta rotunda durch eine grosse Abtheilung der vorderen Uterusoberfläche getrennt ist. Dieser Umstand ist charakteristisch für die Befestigung der Placenta an der vorderen Uteruswand. Auf unserem Präparat ist ausserdem das rechte Ligamentum rotundum niedriger als das linke befestigt, weil die Anheftungsstelle der Placenta nicht unter dasselbe heranreicht.

Auf Figur 2 Tafel III sieht man das Spiegelbild der Conturen der Placenta, die auf Figur 1 durch eine punctirte Linie wiedergegeben worden ist.

Von bedeutendem Interesse ist der auf Figur 3 wiedergegebene Durchschnitt durch die Uteruswand. Hier sieht man auf der linken Hälfte, in der Tiefe des Cervix, colossal verbreiterte Venengeflechte und stark entwickelte Gefässe, allem Anschein nach davon abhängig, weil sich an dieser Stelle die Placenta angeheftet hatte. Auf der bekannten Figur von Ahlfeld[2]) ist diese Erscheinung nicht wahrzunehmen. Dasselbe bezieht sich auch auf die Waldeyer'sche[3]) Abbildung, welche gleichfalls einen Foetus in Steisslage wiedergiebt. Auf der

[1]) cfr. v. Gubaroff: Die operative Behandlung des Fibromyoma uteri. Russische Zeitschrift für Geburtshülfe und Gynaecologie. Petersburg. Aprilheft. 1897.

[2]) Z. f. G. u. G. Bd. 21, Tafel 9, Fig. 2.

[3]) Waldeyer: Medianschnitt einer Hochschwangeren bei Steisslage des Foetus. Bonn 1886.

Digitized by Google

Zeichnung von Stratz[1]), die unserer Abbildung in mehreren Beziehungen ähnlich erscheint, ist ebenfalls keine bedeutende Venenentwicklung zu bemerken.

Diese Besonderheit unserer Zeichnung erklärt sich durch die Richtung der durch die Uteruswand geführten Durchschnitte. Auf der rechten Seite der Zeichnung sieht man, dass dort, wo keine Anheftungsstelle der Placenta an der Uteruswand vorhanden war, die Venen in Bezug auf ihr Kaliber nichts Besonderes darstellen.

Diese ganz entschieden starke Gefässerweiterung hat eine grosse klinische Bedeutung, weil sie uns den Mechanismus der anhaltenden und heftigen Blutungen erklärt, die zuweilen bei Cervixrissen nach operativen Eingriffen bei Placenta praevia beobachtet werden, ein Umstand, dessen Bedeutung auch von M. Duncan mit Recht hervorgehoben worden ist.

Ausserdem machen diese grossen Venen es erklärlich, dass so leicht ein Eintritt von Infectionserregern in die Blutbahn stattfindet, eine Erscheinung, die bei dieser Complication häufig beobachtet worden ist.

Eine weitere Besonderheit unseres Präparates ist die Stelle des Contractionsringes, der genau dem inneren Muttermunde entspricht. Hier bilden die circulär verlaufenden Muskelbündel einen scharfen Rand, welcher genau die Inguinalfalte des Foetus umfasst. (S. Figur 3.)

Die Gliederanordnung des Foetus zeigt deutlich, dass weder während der Wendung noch nach derselben active Bewegungen des Foetus stattfanden. Die linke Hand ruht auf der Stirnfläche, während der linke Arm sich in einer für ihn nicht ganz bequemen Lage befindet. Diese obere Extremität hätte sich tiefer befinden können, falls eine active Bewegung im Ellbogengelenk erfolgt wäre.

Das völlige Fehlen von Oedem der linken unteren Extremität, unterhalb des Contractionsringes, giebt den Beweis, dass von dem Moment der Ausführung der Wendung bis zum Tode der Mutter keine Blutcirculation mehr in dieser Extremität stattgefunden haben konnte.

Ebenso verdient eine Berücksichtigung die Vene, welche auf Figur 3 mit V. s. c. bezeichnet ist, und das neben ihr befindliche Blutcoagulum C. Diese ist wohl allem Anscheine nach die Randvene der Placenta (der sogenannte Sinus circularis, der schon von Jacquemier[2]) beschrieben worden ist), welche während der Operation oder auch vor derselben eingerissen sein konnte. Dass auch aus dieser Quelle Blutungen zu erwarten sind und dass eben auch mit diesem Factor gerechnet werden muss, ist längst von Budin[3]) in seiner interessanten Mittheilung in der

[1]) Z. f. G. u. G. Bd. 26, Tafel 6.

[2]) Jacquemier: Archives générales de Médécine. 1839. III. Série, A. V. pag. 330—331.

[3]) P. Budin: Femmes en couches et noveaux-nés. Paris 1897.

Digitized by Google

Société obstétricale et gynécologique de Paris 1893 betont worden. Die Gliederanordnung des Foetus in unserem Präparat scheint von der Contraction der Uteruswände abhängig gewesen zu sein. Der Gesammteindruck erinnert an die Darstellung, welche wir auf den vorzüglichen Figuren des soeben erschienenen Atlas von Prof. Leopold finden.

Die Conturen des nicht durch den Geburtskanal durchgetretenen Kopfes stellen viel Interessantes in Bezug auf die Erklärung verschiedener Einzelheiten des Geburtsmechanismus dar. Die auf einem Gypsabguss angestellten Messungen ergaben die gewöhnlichen Masse; jedoch scheint die Profilcontur des Foetalkopfes am Hinterhaupt nicht so hervorzuragen, wie es bei Neugeborenen der Fall zu sein pflegt.

Ich behalte mir noch die Besprechung einiger weiterer interessanter Einzelheiten dieses Präparates und der nach ihm ausgeführten Abbildungen vor, bis ich noch einige Beobachtungen gemacht haben werde, die mir zu weiteren Folgeschlüssen geeignet erscheinen.

Erklärung der Tafeln.

Die Geschlechtsorgane, zusammen mit der Blase und Harnröhre, sind bei der Autopsie, die 36 Stunden post mortem erfolgte, herausgeschnitten und in ein grosses, mit einer Formalinlösung gefülltes Gefäss gelegt worden. Nachdem das Präparat gehärtet war, wurde es so auf eine Schüssel gelegt, dass seine vordere Fläche sichtbar wurde. —

Taf. II, Fig. 1 Ligamenta uteri rotunda = l. r. d. und l. r. s. links und rechts ausgespannt und mit Fäden befestigt. — Ovaria = o. d. und o. s. Seitlich vom Corpus uteri sieht man die schon etwas trocken gewordenen Tuben = t. F. d. und t. F. s. Die Harnblase ist eröffnet und die vordere Wand entfernt; durch die hintere Wand derselben sieht man die Conturen des Cervix uteri = c. u. hindurchscheinen. Die Mündungen der Harnleiter sieht man in den Ecken des Trigonum Lieutaudii = t. L. Die Harnröhre ist ihrer ganzen Länge nach eröffnet und auf ihrer Schleimhaut sind die Längsfalten sichtbar. Die der vorderen Wand des Uterus entsprechende Lage der Placenta ist durch eine punctirte Linie bezeichnet = P., welche nach der Durchschneidung des Präparates bestimmt wurde. In Folge des Abflusses des Fruchtwassers sind die Conturen des Foetus durch die Uteruswände hindurch wahrnehmbar. —

Fig. 3. Am selben Präparat ist die hintere Uteruswand entfernt worden. Das Präparat liegt auf seiner vorderen Fläche. — A. d. = Adnexa dextra; A. s. = Adnexa sinistra, l. r. d. und l. r. s. Ligamentum rotundum dextrum et sinistrum, bestimmen die Lage des Präparates. Der Foetus befindet sich in II vorderer Fusslage. Der innere Muttermund umfasst, einen scharfen Ring bildend, die linke Extremität der Frucht, entsprechend der Höhe der Inguinalfalte. Der Umstand, dass an der Extremität kein Oedem zu bemerken ist, hängt davon ab, dass die Frucht schon abgestorben war. An der linken Uteruswand sieht man die durchschnittene Placenta = P. p. = Placenta persecta; der untere Rand reicht gerade bis zum Orificium int. uteri. c. f. u. = Convolutiones funiculi umbilicalis. — Bedingt durch die Aufbewahrung des Präparates hat sich das Gewebe zusammengezogen und in Folge dessen sind die durchschnittenen Uteruswände ein wenig verdünnt. Auf der Schnittfläche sind durchschnittene Gefässe zu bemerken. Der ungemein lange Cervix uteri zeigt besondere Verschiedenheiten, welche von der vorliegenden der Placenta abhängig sind. Die rechte Hälfte des Cervix uteri, p. d. c. u. = Pars dextra cervicis uteri. ist besonders stark entwickelt, mehr als gewöhnlich vorkommend; auf ihrer inneren Oberfläche ist der Eindruck, der für die Cervicalhöhle in den ersten Stunden post partum charakteristisch zu sein pflegt, zu bemerken.

Digitized by Google

Die linke Hälfte, p. s. c. u. = Pars sinistra colli uteri, ist gerade im Gegentheil sehr dünnwandig, sie erscheint dreimal so dünn als die rechte. In dem die linke Hälfte umgebenden Bindegewebe sind in grosser Anzahl starke Venen und Gefässdurchschnitte zu sehen. In der rechten Hälfte ist deren Lumen viel kleiner. Ausserdem ist das linke Scheidengewölbe kaum sichtbar, während das rechte stark ausgeprägt ist. Die durchschnittenen Vaginalwände bieten die gewöhnlich bei Schwangerschaft vorhandenen Veränderungen dar.

Tafel III. Fig. 2. Durchschnitt durch die vordere Wand des Cervix uteri, geführt durch die Medianebene. O. i. u. = Ostium intern. uteri. F. a. v. = Fornix anterior vaginae. Der dem Cavum uteri entnommene Foetus kann zwar von seiner vorderen resp. nach vorn gerichteten Fläche betrachtet mit den auf Taf. I dargestellten Conturen des Uterus verglichen werden. Sonst ist dasselbe dargestellt, was auf Taf. II wiedergegeben ist, aber nach Entfernung des Foetus. In der Uterushöhle sieht man die Lage der Placenta und ihre Verhältnisse zur vorderen Uteruswand. Auf dieser Fläche, sowie auch auf der Placenta selbst sind die Abdrücke der verschiedenen Fruchttheile sichtbar, oben ist der Abdruck des Kopfes, rechts der des Rückens zu bemerken. Der stark ausgeprägte scharfe Rand des inneren Muttermundes = O. i. theilt das Cavum corporis uteri von dem des Cervix. Unmittelbar oberhalb des inneren Muttermundes sieht man die zerrissenen Eihäute und den abgerissenen Rand der Placenta, p. p. = Particulae placentae, wie sie bei der Ausführung der Wendung bewirkt worden sind. An dem Durchschnitt des abgerissenen Theiles der Placenta sieht man ein Blutgerinnsel = coagulum, c und eine quergetroffene Vene, die von uns als der Sinus circularis, V. s. c. angenommen wurde. Ferner sieht man noch, wie sich das tiefe rechte Scheidengewölbe allmählich in der Richtung zum linken abflacht.

V.

Die Wanderniere der Frauen, insbesondere die Wichtigkeit ihrer Berücksichtigung für den Geburtshelfer und Gynäkologen.[1])

Von

C. KELLER-Berlin.

Unter allen Erkrankungen, welche, als ausserhalb des weiblichen Genitaltractus gelegen, doch das besondere Interesse des Gynäkologen beanspruchen, dürfte wohl der Wanderniere eine der ersten Stellen gebühren. Zunächst ist sie vorzugsweise ein Leiden des weiblichen Geschlechtes und bei Männern dem gegenüber sehr selten vertreten. Insbesondere steht sie aber auch in näherer Beziehung zu den Functionen und Erkrankungen der weiblichen Genitalorgane, sei es hinsichtlich ihrer Entstehung, sei es bezüglich einer gewissen Uebereinstimmung oder Beeinflussung der Symptome. Ergiebt sich aus dem ersten Punkte die Nothwendigkeit ihrer Berücksichtigung in der Prophylaxe, so folgt aus dem zweiten ihre Wichtigkeit in der differentiellen Diagnostik.

---

[1]) Nach einem am 25. Juni 1897 in der Gesellschaft für Geburtshülfe und Gynäkologie zu Berlin gehaltenen Vortrage.

Digitized by Google

In wie weit der Geburtshelfer und Gynäkologe speciell prophylactisch der Entwickelung der Wanderniere vorzubeugen vermag, ersehen wir aus der Betrachtung ihrer Aetiologie. Bei Durchsicht der Litteratur finden wir hier zwar zunächst ein ziemliches Chaos oft sich völlig widersprechender Meinungen. Insbesondere ist die Frage ihrer congenitalen Anlage immer noch völlig unentschieden. Wir müssen hier trennen das wirkliche congenitale Vorkommen der Wanderniere selbst von einer sonstigen congenitalen Prädisposition, bestehend in einer geringeren Haltbarkeit ihrer anatomischen Befestigungsmittel. Ersteres ist trotz des wachsenden Interesses, dessen sich die Wanderniere seit über 30 Jahren erfreut, bis jetzt noch niemals bei der Section eines Neugeborenen constatirt. Die congenitalen Lageanomalien bevorzugen auch gerade die linke Niere, während die Wanderniere bekanntlich weitaus am häufigsten rechterseits, und links höchst selten beobachtet ist. Endlich fällt das Auftreten von Beschwerden bei Wanderniere nach den Resultaten der Statistik gewöhnlich erst in das 20. bis 40. Lebensjahr. Die von Geburt an bewegliche Niere wäre aber gerade im jugendlichen und kindlichen Alter besonders häufig selbst gröberen Insulten ausgesetzt. Fall oder Stoss gegen die Lendengegend, Fall auf das Gesäss, den Damm, die Füsse — Unfälle, welche wir bekanntlich für die traumatische Entwickelung der Wanderniere besonders verantwortlich machen — sind doch hier kein so seltenes Ereigniss. Wirklich angeboren dürfte hiernach die Wanderniere, wenn es überhaupt vorkommen sollte, jedenfalls sehr selten sein; in der Mehrzahl der Fälle wird sie später zu Lebzeiten des Individuums entstehen, also erworben werden.

So ganz frei von jeder congenitalen Prädisposition können wir uns heut zu Tage aber doch nicht machen. Giebt es doch eine grosse Zahl von Fällen, in denen eine oder mehrere der sonst für die Entwickelung der Wanderniere verantwortlich gemachten Schädlichkeiten in Thätigkeit getreten sind und die doch keine Wanderniere besitzen. Hier helfen wir uns durch die Annahme einer geringeren Haltbarkeit der anatomischen Befestigungsmittel und zwar speciell der Gefässe, welche bekanntlich von diesen am wirksamsten zu sein scheinen. Beschuldigt wird theils eine leichtere Dehnbarkeit der Gefässwandung, theils ein abnorm gewundener Verlauf, der später auf die Einwirkung gewisser Momente hin allmählich gestreckt wird.

Die spätere Entwickelung der Wanderniere bedingt natürlich die Frage nach der schuldigen Ursache. Hierfür wird in der Litteratur eine ganze Reihe von Schädlichkeiten verantwortlich gemacht. Theils bestehen sie in äusseren auf den Körper wirkenden Einflüssen, Traumata, enges Schnüren nnd andere Extravaganzen der weiblichen Kleidung, schwere körperliche Arbeit; theils sind sie in Veränderungen des Körpers selbst begründet, wie rasche Entfettung, Erschlaffung der Bauchdecken, Erkrankung der weiblichen Genitalorgane; theils liegen sie endlich auch in deren Folgen, wie

Digitized by Google

Athemnoth, Husten, Erbrechen, Pressen zum Stuhlgang. Die genaue Untersuchung jedes einzelnen Falles lässt uns gewöhnlich mehrere dieser Momente als wirksam erkennen. Demzufolge nehmen auch alle Autoren jetzt ein solches Zusammenwirken mehrerer als für die Entwickelung der Wanderniere nothwendig an. Nur über den Werth jeder einzelnen Schädlichkeit, welcher die Hauptrolle einer directen Veranlassung, welcher die Nebenrolle einer Begünstigung der Entstehung oder weiteren Ausbildung zufällt, darüber gehen die Ansichten noch weit auseinander. Auf die zahlreichen Theorien, welche diese verschiedene Werthschätzung gezeitigt, näher einzugehen, würde mich hier zu weit führen. Für die Gesammtheit aller Fälle halte ich überhaupt die Aufstellung einer bestimmten Theorie für undurchführbar. Die Lebensweise der einzelnen Individuen, ihre Thätigkeit, die Function der Genitalorgane, das Verhalten im Wochenbett, die früheren Erkrankungen und ihre Folgen sind dafür zu verschiedenartig und demzufolge auch die Möglichkeit der Combination der schuldigen Momente in den einzelnen Fällen zu mannigfaltig, sei es an Zahl, sei es bezüglich ihrer Stärke. Dieselbe Schädlichkeit kann in dem einen Falle nur wenig ausgebildet sein und auf Grund dessen nur einen begünstigenden Einfluss ausüben, während sie in dem anderen Falle vermöge ihrer erheblichen Entwickelung das wirksame Hauptmoment abzugeben im Stande ist. Von einer einheitlichen Theorie für die Entstehung der Wanderniere müssen wir meiner Meinung nach völlig absehen. Darum erscheint mir aber doch die Abschätzung der einzelnen Momente bezüglich ihres aetiologischen Antheiles nicht gleichgültig, vielmehr hier gerade betreffs der wirksamen Ausübung einer Prophylaxe besonders wichtig. Durch sie erhalten wir doch erst die näheren Anhaltspunkte für die letztere. Am klarsten ergiebt sich diese Werthschätzung aus der Betrachtung ihrer Wirkungsweise auf die verschiedenen Befestigungsmittel der Niere. Ein Theil der oben genannten Schädlichkeiten beeinflusst vorzugsweise die anatomischen, andere nur die physikalischen. Acute Traumata, wie Stoss oder Fall gegen die Lendengegend, plötzliches Emporreissen des Körpers im Sturz vornüber und das Auffangen einer fallenden schweren Last veranlassen Zerrung und Zerreissung der Ausstrahlungen der Nierenkapsel und des Peritoneums; der Fall auf die Füsse, das Gesäss und den Damm kann auch noch die Gefässe von ihrer Unterlage loslösen. Enges Schnüren vermittels des Corsettes, Schnürleibchens oder die direct um die Taille befestigten Röcke comprimiren den unteren Thoraxabschnitt, drängen damit die Leber und Niere nach abwärts und verursachen so mit der Zeit eine Dehnung der anatomischen Fixationsmittel. Endlich wirken häufige und übermässige Actionen des Zwerchfelles, wie sie das Pressen bei hartnäckiger Obstipation, das Heben schwerer Lasten und das Husten bei langdauernden Catarrhen mit sich bringt, durch die jedesmalige Steigerung der an sich nur geringen respiratorischen Verschiebung der Niere bis zu den äussersten Grenzen

Digitized by Google

der Möglichkeit Alle diese Schädlichkeiten haben das Gemeinsame in ihrer Wirkung, dass die Dehnung und Lockerung der anatomischen Befestigungsmittel indirekt durch die Verschiebung des Organes selbst geschieht. Ausser der Haltbarkeit dieser Fixationsmittel werden aber diese Locomotionen der Niere in Schranken gehalten durch den Widerstand der benachbarten Organe resp. des allgemeinen Inhaltsdruckes der Bauchhöhle. Alle Veränderungen, welche diesen vermindern, werden auch die Möglichkeit einer solchen Verschiebung erleichtern, ihren Grad erhöhen und damit auch die Folgen vergrössern oder beschleunigen. Können wir also dieses verhüten, so erschaffen wir ein wirksames Moment gegen den Einfluss aller derjenigen Schädlichkeiten, deren Beseitigung direkt ausser unserer Machtsphäre liegt.

Eines weiteren wichtigen Folgezustandes der Verminderung des allgemeinen Inhaltsdruckes der Bauchhöhle wäre noch zu gedenken, nämlich der Wirkung des Eigengewichtes der Organe. Solange der erstere unversehrt ist, die Enge der Bauchhöhle also der Norm entspricht, hat bei aufrechter Stellung des Individuums jedes Organ immerhin eine gewisse Stütze an den benachbarten. Ist der Bauchraum aber zu weit für seinen Inhalt, so verliert jedes Organ diesen Halt. Es ist dann mehr oder nur allein angewiesen auf seine anatomische Befestigung. Eine congenitale mangelhafte Anlage oder die Schädigung dieser letzteren durch eines der oben angeführten Momente kann ihre Haltbarkeit und damit auch die Anheftung der Niere eher in Frage stellen. Die Wirkung des Eigengewichtes der Niere tritt besonders in Thätigkeit bei der Bewegung des Zwerchfelles in aufrechter Stellung und zwar speziell beim Uebergang aus der Inspirations- in die Exspirations-Stellung. Bei vermindertem allgemeinen Inhaltsdruck haben die anatomischen Befestigungsmittel das Eigengewicht der Niere dann allein zu tragen. Die sonstige Unterstützung der wieder in ihre ursprüngliche Lage zurückstrebenden Nachbarorgane, insbesondere der Druck der zurückschiebenden straffen Bauchdecken fehlt. Wie oben schon erwähnt, ist zwar für gewöhnlich diese respiratorische Verschiebung der Niere gering. Doch giebt es genug Zustände, durch welche diese ziemlich bedeutend gesteigert werden kann. Dahin gehört vor Allem das schon erwähnte Pressen bei hartnäckiger Obstipation und das Heben schwerer Lasten. Die häufige Wiederkehr unterstützt dabei wesentlich den hohen Grad der jedesmaligen Verschiebung.

Von Einfluss wird diese Verminderung des allgemeinen Inhaltsdruckes erst sein, wenn sie ein gewisses Maass erreicht hat. Andererseits begründet die chronische Wirkung der meisten oben genannten Schädlichkeiten hierfür wieder die Forderung eines andauernden Zustandes. Höchstens könnte dem acuten Trauma eine vorübergehende Verminderung nutzbar werden. Mit dieser höheren Werthschätzung der Veränderung des allgemeinen Inhaltsdruckes der Bauchhöhle für die Entstehung der Wander-

Digitized by Google

niere stimmen im Allgemeinen auch die meisten Autoren überein. Die Einen bezeichnen diese als eigentliche Krankheitsursache, die anderen nur als prädisponirendes Hauptmoment. Dieses hängt jedoch, wie oben schon gesagt, von ihrer jeweiligen Ausbildung resp. von der Grösse der mitwirkenden Kräfte ab.

Die bedeutendste und schnellste Herabsetzung dieser Art finden wir nun gerade bei Frauen besonders häufig, nämlich nach der Entbindung. Die Ursache liegt hier bekanntlich in der plötzlichen Entleerung der durch die Schwangerschaft enorm erweiterten Bauchhöhle, welcher die gedehnten Bauchdecken wegen des Verlustes ihrer Elasticität nur unvollständig Rechnung zu tragen vermögen. Das Abdomen gleicht p. part. quasi einem schlaffen Sack, dessen Wandung auf die Haltbarkeit und Verschiebung der Contenta ohne jeden Einfluss ist. Bei zweckmässigem Verhalten ist der Zustand bekanntlich nur vorübergehend. Die Bauchdecken und mit ihnen das Peritoneum bilden sich wieder allmählich zurück, erlangen ihre Straffheit wenigstens bis zu einem gewissen Grade wieder und geben damit für den Bauchhöhleninhalt wieder eine kräftige Stütze ab. Dieses zu veranlassen und zu unterstützen gehört also auch zur Prophylaxe der Wanderniere. Als früheste Vorbeugungsmassregel wäre zu nennen die Anwendung einer Schwangerschaftsbinde, besonders wirksam bei erheblicher Ausdehnung des Uterus und allzu nachgiebigen Bauchdecken. Die Hauptsorgfalt beansprucht aber immer die Rückbildung im Wochenbett. Hier müssen wir vor Allem bedenken, dass die völlige Rückbildung nicht in wenigen Tagen abgeschlossen ist, sondern ebenso, wie bei den inneren Genitalorganen eine längere Zeit erfordert. Nehmen wir für die letzteren durchschnittlich die Dauer von 6 Wochen an, so dürfte dieselbe bezüglich der Bauchdecken wohl kaum kürzer zu bemessen sein. Von besonderem Einfluss ist für die ersten Tage des Wochenbettes die Lagerung des Körpers. Am Dienlichsten erscheint das Einhalten der horizontalen und speciell der Rücken-Lage. Die Baucheingeweide liegen hier der hinteren Bauchwand auf, die vordere hat gar keinen nachtheiligen Druck, die seitlichen nur einen geringen dieser Art auszuhalten. Im Aufsitzen und besonders im Aufstehen sinken die Contenta in den unteren Bauchraum, üben also einen stärkeren Druck aus auf die vordere und seitliche Wand und beschränken hierdurch das erreichbare Mass ihrer Verkleinerung. Weniger schädlich wirkt die Seitenlagerung. Wie lange die erstere anzurathen ist, hängt natürlich von dem Grade der Erschlaffung ab. Die Gefahr der Entstehung einer Retroflexio uteri halte ich ihrerseits eigentlich nicht für so gross. Viel wichtiger ist hierfür die Beobachtung des Füllungszustandes der Blase. Von vornherein liegt doch der Uterus anteflectirt. Die Rückenlage allein könnte höchstens eine zu starke Retropositio des anteflectirten Uterus durch besondere Verkürzung der Douglas'schen Falten bewirken. In Anbetracht, dass der Uterus durchschnittlich nach 9—10 Tagen nicht mehr der äusseren Palpation bei leerer Blase

Digitized by Google

zugängig ist, stehe ich daher nicht an, die horizontale Rückenlage für die erste Woche anzuempfehlen und dann erst die Seitenlage zu erlauben. Aufsitzen und Aufstehen sind in ihrer Wirkung graduell nur wenig verschieden. Beide verlangen schon eine gewisse Widerstandsfähigkeit der Bauchdecken. Durchschnittlich erscheint dieselbe in vierzehn Tagen erreicht; jedoch dürfte es sich empfehlen, wo es irgend angeht, das Aufstehen bis zum Ende der dritten Woche zu verschieben und das Aufsitzen gleichsam als Vorübung dazu vielleicht 3—4 Tage früher zuzulassen. Ausserdem haben wir natürlich der Sorge für eine regelmässige Entleerung des Darmes und der Blase zu gedenken. Die häufige übermässige Anwendung der Bauchpresse erscheint hier deswegen besonders schädlich, als ein wirksamer Druck seitens der schlaffen Bauchdecken auf die Contenta erst ermöglicht wird durch einen entsprechend tieferen Stand des Zwerchfelles. Letzteres muss die Baucheingeweide zunächst so weit nach unten zusammenschieben, dass ein gewisser Grad von Spannung an Stelle der Erschlaffung tritt und damit erst die Wirkung einer Contraction der Bauchmuskeln auf den Bauchhöhleninhalt zulässt. Speciell betreffs der Entleerung der Blase huldige ich vollständig der Ansicht Fehling's, dass, falls die Wöchnerin im Liegen nicht Urin lassen kann, der unter aseptischen Cautelen ausgeführte Catheterismus jedenfalls unschädlicher ist als Aufsitzen und Pressen-lassen. Zudem stellt sich diese Fähigkeit in der Mehrzahl der Fälle besonders bei Anwendung gewisser kleiner Hülfsmittel, wie warme Umschläge etc., bald wieder ein. Zweckmässig unterstützt wird nun die Rückbildung der Bauchdecken bekanntlich durch den Gebrauch einer Wochenbettsbinde. Sie verhütet in Rückenlage eine zu starke Ausdehnung des schlaffen Leibes in die Breite und ist bei Einnahme der Seitenlage der vorderen Bauchwand eine sehr gute Stütze. Doch mit dem Tragen allein für die Zeit der Bettruhe ist es nicht gethan. Der besondere Nutzen kommt erst nachher, wenn die Kranke aufsteht. Man lasse sie daher am besten bis zur 6. Woche tragen. Das lästige Rutschen verhütet leicht ihre Verbindung mit den Strümpfen durch seitliche Bänder. Das Auflegen schwerer Tücher, Sandsäcke etc., bei Hebammen so sehr beliebt, bietet hierfür nicht nur keinen Ersatz, sondern erscheint sogar eher schädlich durch die auf Grund der Belastung verursachten Einstülpung und, wenn auch geringe, Dehnung der Bauchdecken nach innen. Alle diese genannten Punkte verlangen natürlich eine besonders genaue Beachtung bei Multiparis, insbesondere, wenn die Geburten sehr rasch aufeinander folgten und die Schwangerschaften die Bauchdecken sehr erheblich gedehnt haben. Hier werden wir ein annähernd gutes Resultat nur erreichen können, wenn eine gut passende Leibbinde später noch für längere Zeit getragen wird und alle Schädlichkeiten, wie langdauernde Obstipation etc., möglichst bald beseitigt werden.

Gegen diesen wichtigen Einfluss der Geburt resp. des Wochenbettes auf die Entwickelung der Wanderniere finden wir

Digitized by Google

in der Litteratur verschiedene Gegengründe geltend gemacht. Zunächst sei die Wanderniere bei Nulliparen ebenso häufig, wie bei Frauen, welche geboren haben. Das Gegentheil ist von anderer Seite mindestens ebenso oft bewiesen. Ersteres Resultat liegt in einigen Arbeiten an der Art der Zusammenstellung des Materiales. Der Diagnostik ist nicht die passive Beweglichkeit der Niere bei Veränderungen der Lage und Stellung des Körpers zu Grunde gelegt, sondern der Grad der möglichen Palpation und der erkennbaren respiratorischen Verschiebung. Abgesehen davon, dass letzteres allzu sehr abhängt von der Uebung des Untersuchers, wie auch besonders von dem Verhalten der Kranken und dem Füllungsgrade der übrigen Bauchorgane, speciell des Darmes, so ist vor Allem die Höhenlage der Niere selbst bei Individuen desselben Geschlechtes eine ungleiche und schwankt nach der Untersuchung von Helm in ziemlich weiten Grenzen. Doch auch angenommen, dass obiges Verhältniss statistisch gleich ist, so folgt daraus immer noch nicht die völlige Bedeutungslosigkeit des Wochenbettes. Knüpft sich sein Einfluss doch jedesmal an die Bedingung der mangelhaften Rückbildung. Wird diese verhütet, so kann die Frau ungeschadet mehrfach entbinden. Die Gelegenheit zur Entstehung der Wanderniere ist dann an dieselben Schädlichkeiten gebunden, wie bei den Nulliparen und der Unterschied der Disposition zwischen beiden bis auf ein Geringes verkleinert. Auch ersehen wir aus obiger Aufzählung der für die Entwickelung der Wanderniere verantwortlich gemachten Momente, dass die Mehrzahl derselben ebenso gut bei Nulliparen vorkommen und dann auch durch entsprechendes Zusammenwirken eine Wanderniere veranlassen kann. Weiterhin wird als Gegengrund angeführt, dass eine wesentliche Spannung der Bauchdecken resp. eine besondere Erhöhung des intraabdominellen Druckes in der Schwangerschaft und damit auch kein besonderer Wechsel in der Geburt stattfinde. Dass die beiden zuerst genannten bis zu einem gewissen Grade doch nicht so selten ausgebildet sind, sehen wir an dem Vorhandensein der Striae gravidarum. Doch in dieser Art begründet sich nicht der Einfluss der Geburt, sondern gerade umgekehrt. Er ist um so grösser, je mehr die Nachgiebigkeit der Bauchdecken jede Steigerung des Bauchhöhlendruckes jedesmal wieder ausgleicht. Kommt es doch vor Allem auf die plötzliche Entleerung der durch Zunahme ihres Inhaltes erweiterten Bauchhöhle und dem Verhalten der weichen Bauchwand dem gegenüber an.

Aehnlich wie nach der Geburt und im Wochenbett liegen die Verhältnisse nach der Entfernung grosser abdomineller Tumoren. Hier wird auch der Bauchhöhleninhalt plötzlich verkleinert, nachdem die Bauchdecken unter seiner Zunahme allmählich und oft sehr erheblich gedehnt worden waren. Die Schwere des Eingriffes bedingt hier zwar schon an sich eine längere absolute Bettruhe von mindestens vierzehn Tagen und hiervon wieder grössten Theils die horizontale Rückenlage. Doch

Digitized by Google

möchte ich gerade für diese Fälle auch die Beachtung der für das Wochenbett als wichtig erwähnten Punkte empfehlen und speciell auch heut zu Tage noch trotz der so wohl gepriesenen Etagennaht der Bauchwunde das Tragen einer Binde für längere Zeit anrathen. Habe ich doch in einzelnen Fällen im Anschluss an solche Operationen eine Wanderniere sich entwickeln gesehen.

Die Verminderung des allgemeinen Inhaltsdruckes kann auch noch in Thätigkeit treten bei der raschen Resorption vorher reichlich vorhandenen Fettes, welches bekanntlich vor Allem in den Bauchdecken, zwischen den Mesenterialfalten und unter dem Peritoneum aufgespeichert wird. Hier ist diese nur eine Theilerscheinung und wird wesentlich unterstützt durch die locale Veränderung, welche dieser Verlust auf die Nierenkapsel und das darüberliegende Peritoneum ausübt, nämlich in dem Sinne einer Lockerung. Doch müssen wir immerhin bedenken, dass das Nierenfettpolster sich selbst bei sehr erheblicher Abmagerung noch am längsten erhält. Beobachtet wurde im Allgemeinen so die Wanderniere im Anschluss an acute Infectionskrankheiten, wie Malaria, Typhus etc., und nach chronischen abzehrenden Erkrankungen, wie Carcinom und Phthise. Seitens der Frauen kommen hier noch speciell dazu die infectiösen Erkrankungen der Uterusadnexa und Parametrien, wie auch die Folgen zu langen Stillens der Kinder. Zur Gesammtzahl aller anderen Fälle bilden die so entstandenen zwar immer nur einen geringen Procentsatz. Viel bedeutungsvoller erscheinen hier die Folgen der sogenannten nervösen Dyspepsie, worauf mit Recht Landau und Andere aufmerksam machen. Ist sie einerseits bei Frauen an sich ein sehr häufiges Leiden, so sind andererseits erhebliche Grade von Abmagerung hiernach gerade nicht so selten zu beobachten. Die Prophylaxe ist hier durch die Therapie gegeben, nämlich Hebung der nervösen Dyspepsie und Mästung der Kranken.

Auf dem Gebiete der Physiologie und Pathologie des weiblichen Genitalapparates fällt eigentlich den oben erwähnten Zuständen allein ein unmittelbarer Einfluss zu auf die Entwickelung der Wanderniere. Für alle anderen erscheint ein solcher sehr unwahrscheinlich. Was zunächst die Schwangerschaft anbetrifft, so finden wir jedenfalls in der zweiten Hälfte derselben Veränderungen, welche eher die Beweglichkeit einer schon vorhandenen Wanderniere zu beschränken im Stande sind. Der abdominelle Inhaltsdruck der Bauchhöhle steht unter dem Einfluss des wachsenden Uterus. Seine jedesmalige Steigerung wird bald immer wieder bis zu einem gewissen Grade ausgeglichen durch die Nachgiebigkeit der weichen Bauchdecken. Sie werden vorgewölbt, gedehnt und erleiden sogar kleine Continuitätstrennungen im Reticulum, die Striae. Kommt es hiernach auch für gewöhnlich zu keiner erheblichen Zunahme des allgemeinen Inhaltsdruckes, um so weniger, als am Ende der Gravidität noch eine Verbreiterung des unteren Thoraxabschnittes stattfindet, so erscheint mir doch die Wirkung des wachsenden Uterus in der zweiten

Digitized by Google

Hälfte der Schwangerschaft gross genug, um wenigstens eine Beschränkung der Beweglichkeit der Organe zu veranlassen. Wir beobachten auch in der Mehrzahl der Fälle eine Abnahme der Beschwerden vorhandener Wanderniere, wenn der Uterus eine gewisse Grösse erreicht hat. Zum grössten Theil dürfte dieses wohl mit der Dislocation der Darmschlingen zusammenhängen. Dieselben werden gleichsam vor der Niere zusammengeschoben. In den ersten Monaten der Schwangerschaft sehen wir manchmal eine Zunahme der Beschwerden; doch ebenso oft bleiben dieselben auch völlig gleich. Die erstere scheint mir eher subjectiver Art zu sein, ähnlich wie auch andere vorhandene Störungen, insbesondere nervöse — die Beschwerden der Wanderniere gehören aber bekanntlich vorzugsweise diesem Gebiete an — mit dem Beginn der Gravidität eine Steigerung erfahren. Der Ansicht Knapp's, dass in den ersten Monaten die übermässig anteflectirte Lage des schwangeren Uterus eine vorhandene Nierendislocation steigern oder bei bestehender Disposition sogar die Entwickelung einer solchen veranlassen kann, vermag ich nicht beizustimmen. Diese Wirkung schreibt der genannte Autor überhaupt jeder Lageveränderung des Uterus dieser Art zu, wenn sie das physiologische Mass überschreitet, insbesondere bei Vergrösserungen des Organes, sei es durch Gravidität, Wochenbett, Myom, Metritis etc. „Der normal anteflectirte Uterus übe stets einen Druck auf den Scheitel der gefüllten Blase aus. Weiche die Blase dem auf sie einwirkenden Drucke aus, so finde eine Zerrung der Uretheren und des mit ihnen in Verbindung stehenden Peritoneums statt. Vergrösserungen des Uterus verstärken den Druck auf die Blase, damit den Zug an den Uretheren und durch diese auf die Nieren.“ Bei normalem, straffem Beckenboden halte ich eine solche Zerrung der Uretheren überhaupt für ausgeschlossen. Ist derselbe schlaff nachgiebig oder handelt es sich schon um Descensus oder sogar um Prolaps des Uterus und der Scheide, so wird das untere Ende des Urethers jedenfalls einem nach abwärts gerichteten Zuge ausgesetzt, und zwar um so mehr, je erheblicher diese Veränderungen entwickelt sind. Für eine Uebertragung dieses Zuges auf die Niere erscheint mir jedoch der lange Verlauf des Urethers zu gewunden. Hierzu müsste er vor Allem zunächst gestreckt werden. Dasselbe gilt auch vom Peritoneum, welches an der Linea innominata doch einen ziemlich festen Halt hat. Ist die Niere aber schon spontan beweglich, so wird die Wirkung eines solchen Zuges noch weniger ermöglicht, indem ja das obere Ende des Urethers dem unteren dann näher liegt, der Verlauf des Harnleiters noch mehr gewunden ist. Bei nicht graviden Uteris wird ferner, wenn der Uebergang des Corpus in den Cervix starr ist, die Portio und mit ihr das Scheidengewölbe, sowie die darüberliegenden Uretherenabschnitte um so weiter nach hinten geschoben, je mehr das Corpus nach vorn sinkt. Der von K. verhältnissmässig häufig gefundenen übermässigen Anteflexio, besonders vergrösserter Uteri, kann ich eine besondere Bedeutung für die Entwickelung der Wanderniere

Digitized by Google

nicht zumessen, möchte vielmehr diese Coincidenz eher für zufällig ansehen. Speciell bezüglich der Gravidität erscheint mir somit annähernd sicher nur ein mittelbarer Einfluss, sofern sie Veränderungen setzt, deren Folgen erst dann in Wirkung treten, wenn die Rückbildung im Wochenbett eine mangelhafte war.

Von den sonstigen Lageveränderungen werden einer Begünstigung der Entwickelung der Wanderniere noch insbesondere geziehen die Inversio, der Descensus und Prolaps des Uterus und der Scheide. In der That kommen gerade diese Zustände mit der Wanderniere sehr häufig zur Beobachtung. Folgt daraus aber immerhin noch nicht eine direkte Abhängigkeit des einen von dem anderen, so scheinen auch hier die angeführten Gründe für eine solche der Entstehung der Wanderniere nichts weniger als stichhaltig. Die Wirkung eines Zuges am Urether und Peritoneum auf die Niere wurde schon oben als höchst unwahrscheinlich dargethan. Eher schon denkbar wäre der Einfluss dieser Erkrankungen durch die Vermittelung einer sich entwickelnden, intermittirenden Hydronephrose, welche durch den beständigen Wechsel ihrer Füllung die Befestigungen der Niere lockern soll. Urinstauungen können bei den stärkeren Graden von Prolaps durch Abknickung oder sehr starke Dehnung des Urethers veranlasst werden. Indem der Vorfall bei der Bettruhe immer wieder etwas zurücksinkt, kann auch das Hinderniss wieder zum Theil beseitigt und der Urinabfluss ermöglicht werden. Doch irgend erhebliche Grade von Urinstauung kommen selbst bei den grösseren, schon lange bestehenden Prolapsen eigentlich nur sehr selten vor und endlich ist auch bei der intermittirenden Hydronephrose für gewöhnlich auch nach ihrer Entleerung die Niere als fixirt zu fühlen. Beide Arten von Erkrankungen erscheinen mir bezüglich ihrer Entstehung eher völlig unabhängig von einander zu sein. Ihr gleichzeitiges Vorkommen kann entweder darauf beruhen, dass beiden eine gemeinsame Ursache zu Grunde liegt, oder es ist bei verschiedenen aetiologischen Momenten rein zufällig. Im ersteren Falle dürfte dieselbe wohl meist in einer mangelhaften Rückbildung während des Wochenbettes bestehen, welche eben auch die Befestigungsmittel des Uterus betroffen hat. Ein anderes, viel selteneres gemeinsames Moment wäre vielleicht ein erlittenes Trauma, speciell der Fall auf die Füsse, das Gesäss oder den Damm. Als Beispiel einer gesonderten Aetiologie beider Zustände will ich nur anführen für die Niere Stoss oder Fall gegen die Lendengegend, für den Vorfall eine Scheidendammruptur.

Auch entzündlichen Processen in der Umgebung des Uterus und deren Residuen, speciell perimetritischen Adhäsionen und parametritischen Schwielenbildungen hat man eine Bedeutung beigelegt für die Entwickelung der Wanderniere und zwar auf derselben Seite (Knapp). In der Erklärung finden wir auch hier die Wirkung eines Zuges am Urether auf die Niere wieder. Acute Infiltrationen der Parametrien verschieben den Uterus nach der entgegengesetzten Seite. Dass

Digitized by Google

hierbei Verschiebungen des Urethers vorkommen, erscheint mir höchst unwahrscheinlich wegen seiner Einbettung in lockeres Zellgewebe. Er wird hier ebenso von dem Exsudat umflossen, wie bei carcinomatöser Infiltration umwachsen — letzterer hat Knapp auch einen Zug an den Uretheren zugeschrieben. — Die an die Resorption sich so oft anschliessende Schrumpfung zieht den Uterus und damit den supravaginalen Harnleiterabschnitt wieder in die entsprechende Beckenseite und meist nach hinten zurück. Dasselbe kann ebenso die Verkürzung perimetritischer Adhäsionen bewirken. Diese seitliche Dislocation muss den gleichseitigen Urether erschlaffen. Ein Zug könnte jetzt höchstens auf der entgegengesetzten Seite zur Geltung kommen. Doch auch hier dürfte derselbe belanglos sein in Anbetracht dessen, dass die dem gegenüber oft viel bedeutendere Dislocation, welche der Uterus und zugleich der supravaginale Harnleiterabschnitt bei der Entstehung einer retrouterinen Hämatocele erfährt und, wo doch dieser Zug allein zur Wirkung kommt, ohne Einfluss ist. Die einzige Bedeutung, welche man solchen langwierigen parametranen und perimetritischen entzündlichen Processen auf die Entstehung der Wanderniere beilegen könnte, ist die oben schon erwähnte intensive Abmagerung, welche ihrerseits wieder eine Auflockerung der Nierenkapsel, insbesondere aber eine Herabsetzung des allgemeinen Inhaltsdruckes zur Folge haben kann.

Früher spielte auch die Menstruation eine Hauptrolle in der Aetiologie der Wanderniere. Reflectorisch sollte sie jedesmal eine besondere Congestion der Niere und dadurch eine stärkere Spannung der Nierenkapsel veranlassen, welche letztere durch die häufige Wiederholung mit der Zeit zu einer Lockerung derselben führen könne. Diese so beliebte Hypothese ist seit langem mit Recht verlassen. Hat man sich einerseits von einer erheblichen Volumensvermehrung der Niere zur Zeit der Menstruation nicht überzeugen können, so war wohl vor Allem Schuld daran die Ueberlegung, dass bei einer thatsächlichen Wirksamkeit dieses Momentes die Verbreitung der Wanderniere bei Frauen eine noch viel grössere sein müsste. Ein ursächlicher Einfluss kommt der Menstruation jedenfalls nicht zu. Doch gewisse reflectorische Beziehungen bestehen zwischen beiden und äussern sich in einer zur Zeit der Periode auftretenden, oft sehr erheblichen Steigerung der Beschwerden. Diese Angabe kehrt fast in jeder Anamnese wieder, und wir finden dieselbe auch bei Frauen, deren Genitalbefund völlig der Norm entspricht. Diese Uebereinstimmung mit dem Verhalten der Symptome vieler Genitalerkrankungen, mag sie nun veranlasst sein durch eine wirkliche reflectorische Congestion oder nur beruhen auf dem Zusammenhang des Plexus ovaricus und des Plexus renalis, ist für den Gynäkologen überaus wichtig. Ihre Beachtung ermöglicht erst eine richtige Analyse der geklagten Beschwerden. Ihre Vernachlässigung kann leicht verhängnissvoll werden, den ganzen Symptomencomplex an sich

Digitized by Google

geringfügigen Genitalerkrankungen zuzuschreiben und zu therapeutischen, selbst operativen Massnahmen überzugehen, deren Erfolg für die Patientin nichtig ist und welche ebensogut unterlassen werden konnten.

Diese Aehnlichkeit des klinischen Krankheitsbildes mit demjenigen vieler Genitalerkrankungen wird noch grösser durch eine gewisse Uebereinstimmung der subjectiven Beschwerden. Bekanntlich ist der Symptomencomplex der Wanderniere kein einheitlicher, sondern bietet in den einzelnen Fällen eine überaus grosse Mannigfaltigkeit dar, sei es in der Beschaffenheit, sei es in der Stärke der angegebenen Störungen. Jeder Fall hat fast sein eigenes Colorit, und selten wird man die genaue Copie eines früheren wiederfinden. Auch das Verhältniss der Stärke der Beschwerden zu dem Grade der Verschieblichkeit ist ein äusserst verschiedenes. Fehlt in dem einen Falle von hochgradiger Wanderniere jegliche Klage, so ist in dem anderen wieder die Menge der Beschwerden fast unerklärlich im Vergleich zu dem geringen objectiven Befund. Abgesehen von der persönlichen Empfindlichkeit der einzelnen Kranken hängt dieses davon ab, dass die Symptome der Erkrankungen sich hinzugesellen, welche die Wanderniere veranlasst haben oder auf gemeinsamer Basis mit ihr entstanden sind oder endlich derjenigen, welche rein zufällig neben ihr zur Entwickelung kamen. Dieser drei Eventualitäten müssen wir immer bei der Analyse der bestehenden Beschwerden gedenken. In wie weit dieses für die Genitalerkrankungen zutrifft, wurde schon oben des Näheren ausgeführt.

Aus dem Fehlen jeglicher Beschwerden in manchen Fällen trotz erheblicher Verschieblichkeit hat man den Schluss gezogen, dass solche an sich überhaupt nicht von der Wanderniere ausgelöst würden. Abgesehen davon, dass sich auch hier oft eine frühere beschwerdevolle Zeit anamnestisch feststellen lässt, so spricht dagegen zunächst der Erfolg der Therapie. Gelingt es, mittels Binde oder Operation die Beweglichkeit der Niere zu beschränken, so mindern sich auch die Klagen der Kranken. Weiterhin treten die Beschwerden für gewöhnlich nie auf bei horizontaler Rückenlage, in welcher bekanntlich jede Verschiebung der Niere fehlt und andererseits wird die Einnahme dieser Lagerung bei einer besonderen Steigerung der Beschwerden immer als eine grosse Erleichterung empfunden. Endlich vermögen wir uns von dieser Abhängigkeit der Beschwerden bisweilen auch selbst durch artificielle Steigerung der Verschiebung der Niere zu überzeugen, indem es uns gelingt, hierdurch Schmerzen hervorzurufen oder vorhandene zu steigern. Ich möchte daher die Verbindung einer Reihe von Störungen mit der Wanderniere selbst für unabweisbar annehmen.

Diese subjectiven Beschwerden entbehren nun völlig jedes specifischen Charakters, d. h. weder lassen sie uns das Vorhandensein einer Wanderniere vermuthen, noch weniger erkennen.

Digitized by Google

In der weitaus grössten Mehrzahl handelt es sich um rein sensitive Störungen. Alle Stadien von der unangenehmen Empfindung bis zum nagenden, stechenden, kneifenden Schmerz können vertreten sein. Als Ort wird bald die entsprechende Bauchseite, bald das Epigastrium, bald die Umgebung des Nabels und bei Frauen ebenso oft der Unterleib bezeichnet. Dort ist der Schmerz selten dauernd, meist wechselnd oder zieht von einem Ort zum anderen, speciell bei Frauen oft in den „Schoos“ und das Kreuz. Auch die Empfindung, dass etwas bei aufrechter Stellung „nach unten dränge“, „als ob die Eingeweide vorfielen“ — eine bei gewissen Genitalerkrankungen so beliebte Klage — finden wir hier vertreten. Verhältnissmässig selten wurde mir die Angabe, dass etwas im Körper „lose“ geworden, dass sich hier etwas „bewege“ oder dass die Kranke selbst den betreffenden Knoten gefühlt, wenn nicht schon mehrfache Untersuchungen erfolgt und die Kranke dadurch auf die Wanderniere aufmerksam gemacht worden war. Wirkliche reflectorische Neuralgien entfernter Körpertheile, wie besonders der Intercostal-, Lumbal- und Cruralnerven, habe ich unter meinen Fällen nicht beobachten können, sind aber von anderer Seite beschrieben. Die Störungen des Verdauungstractus, speciell des Magens, werden bekanntlich jetzt mehr als selbstständige Erkrankungen aufgefasst. Doch eine gewisse reflectorische Einwirkung der Wanderniere, sei es in dem Sinne einer nervösen Dyspepsie oder auch Cardialgie, möchte ich weiterhin doch noch annehmen. Beide schwinden sehr oft bei ruhiger Rückenlage und bei erfolgreicher Therapie. Speciell lassen sich Schmerzen in der Magengegend, selbst Uebelkeit und Erbrechen oft artificiell durch Zug an der beweglichen Niere erzeugen. Dieselben Magenerscheinungen sind auch bekanntlich bei Genitalerkrankungen ein ebenso häufiges Symptom. Dasselbe gilt auch bezüglich der Darmstörungen, welche bekanntlich auf eine gemeinsame Ursache mit der Wanderniere zurückgeführt werden. Von den localen, die Urinsecretion betreffenden Beschwerden wird am meisten noch angegeben: häufiger Urindrang. Zeitlich wechselnde Entleerungen grösserer und kleinerer Mengen von Urin habe ich in meinen Fällen, trotzdem ich speciell darauf gefahndet, nie erfahren können. Endlich der Symptomencomplex der acuten Einklemmung! Etwas besonders Charakteristisches während des Anfalles hat er auch nicht. Wir können die Diagnose dann höchstens stellen, wenn wir von dem Vorhandensein der Wanderniere vorher Kenntniss hatten. Anderenfalls gehört sie nur zu der grossen Zahl von Vermuthungen, welche Ursache das Leiden veranlasst haben kann. Liegt die Niere sehr tief nahe oder im kleinen Becken, so ist die Unterscheidung von torquirtem Ovarialtumor, einer acuten Perimetritis, ausgegangen von einem Adnextumor unmöglich. Die Diagnose wird erst wahrscheinlich post factum durch die Beobachtung des weiteren Verlaufes. Gesichert gilt sie aber erst durch den späteren Nachweis einer Wanderniere.

Können wir allen diesen subjectiven Beschwerden bei den

Digitized by Google

verschiedensten anderen Erkrankungen begegnen, so giebt uns auch ihr Verhalten dem Wechsel der Lage und Stellung des Körpers, der Anwendung der Bauchpresse, wie überhaupt körperlichen Anstrengungen gegenüber kein sicheres Merkmal für ihre Ursache ab. Auch bei Genitalerkrankungen bewirkt das Einhalten der horizontalen Rückenlage eine allmähliche Verminderung, die übrigen Massnahmen eine oft unerträgliche Steigerung der Beschwerden.

Die einzigen zuverlässigen Erkennungszeichen liefert uns nur die genaue bimanuelle Palpation. Ihre Hauptaufgabe liegt darin, die passive Verschieblichkeit der Niere festzustellen, mit anderen Worten also den Wechsel ihrer Lage bei den Positionen des menschlichen Körpers, welchen vor Allem ein solcher Einfluss zukommt; das ist der Uebergang der horizontalen Rückenlage in die aufrechte Stellung und in die entgegengesetzte Seitenbauchlage. Durch den Nachweis der Niere in diesen drei Positionen erhalten wir zugleich einen Ueberblick ihrer maximalen Verschieblichkeit. Steht diese letztere auch direkt in keinem bestimmten Verhältniss zu den Beschwerden, so kann dieser Vergleich doch Veranlassung geben, das Suchen nach anderen schuldigen Ursachen weiter fortzusetzen. Auf die Schilderung der einzelnen Methoden der Palpation will ich an dieser Stelle nicht weiter eingehen. Wir finden sie in vielen Specialarbeiten, wie auch Handbüchern oft genug des Genaueren angegeben. Nur so viel sei erwähnt, dass ich im Ganzen die Methode für die beste befunden habe, bei welcher der Untersucher auf derjenigen Seite der Kranken steht, welche der zu untersuchenden Niere entspricht, resp. bei der Seitenbauchlage entsprechend der abdominellen Seite derselben. Die Narkose ist zur Diagnose eigentlich völlig entbehrlich, in vielen Fällen sogar hinderlich, da der uns zum Auffinden der Niere oft sehr behilfliche Wechsel der tiefen und oberflächlichen Respiration fehlt. Sie kann nur dazu dienen, andere in Betracht kommenden Veränderungen auszuschliessen.

Die Erkenntniss, dass der gefühlte Tumor die Niere ist, gründet sich auf den Befund der Nierenform, das Fühlen des Hilus, bisweilen auch des Arterienpulses hierselbst. Ist auch die Nierenform nicht zu erkennen, können wir nur einen runden, harten, vielleicht noch abgeplatteten Tumor constatiren, so tritt die Exclusio ähnlicher Zustände in ihre Rechte. Pseudotumoren, entstanden durch die partielle Contraction der Bauchmuskeln, Fibrome der Bauchdecken, Tumoren der Leber und Gallenblase, Wandermilz, Tumoren des Magens, Duodenums, Dickdarmes, Netzes und endlich auch Geschwülste des Uterus und der Ovarien wären hier als besonders wichtig zu nennen. Auf die Unterscheidungsmerkmale aller dieser Erkrankungen hier näher einzugehen, würde mich zu weit führen. Die Grundzüge finden wir des Genaueren in den trefflichen Schilderungen unserer Lehr- und Handbücher. Vollkommen wird jede Copie aber erst durch das Hinzutreten von Complicationen, welche im Allgemeinen an Art und Zahl höchst mannigfaltig, für jeden einzelnen Fall

Digitized by Google

aber wieder gerade eigenthümlich sind und diesem erst sein charakteristisches Gepräge geben. Die einfache, nicht complicirte, aber völlig entwickelte Wanderniere ist für gewöhnlich nicht so schwer zu erkennen, vielmehr um so leichter, je grösser ihre spontane Beweglichkeit ist. Fixation in einer anderen Körpergegend, pathologische Veränderungen der Niere selbst verursachen erst die oft frappante Aehnlichkeit mit obigen Zuständen. Ein gleiches gilt natürlich auch von letzteren. So leicht ihre Erkenntniss ohne alle Complicationen, so schwer, ja unmöglich kann diese werden, wenn anderweitige Veränderungen ihre charakteristischen Eigenschaften verbergen. Die Schwierigkeit der differentiellen Diagnostik illustrirten besonders zwei Fälle, welche vor einigen Jahren in meine Beobachtung kamen. Da sie auch in ihrem Verlaufe Vieles des Interessanten boten, mögen sie in Folgendem kurz skizzirt werden:

Fall I. Fr. G., 32 Jahre. Ein Partus vor drei Jahren. Verlauf der Schwangerschaft und Entbindung ohne Störung. Kurz nach der letzteren verspürte die Patientin eine Geschwulst rechts oberhalb des Nabels, welche von ihr leicht nach unten und seitlich verschoben werden konnte. Bei aufrechter Stellung kam diese zum Vorschein und verschwand bei horizontaler Rückenlage. Schmerzen verursachte sie anfangs nur bei stärkerer körperlicher Anstrengung, insbesondere beim Heben schwerer Lasten. Bettruhe in horizontaler Lage brachte ihr bald immer wieder Linderung. Seit einem Jahre hat sich der Tumor bedeutend vergrössert und ist unveränderlich von ihr an derselben Stelle zu fühlen. Zugleich wurden die Schmerzen anhaltend; anfangs noch erträglich, verstärkten sie sich in den letzten Monaten der Art, dass die Patientin arbeitsunfähig wurde und in den letzten Wochen sogar beständig dass Bett hüten musste. Häufige Uebelkeiten und Erbrechen, bald bei leerem, bald bei gefülltem Magen, machen ihr jetzt den Zustand völlig unerträglich. Seitens der Genitalorgane fehlen jede speciellen Störungen; nur sollen zur Zeit der Menstruation von jeher die Beschwerden besonders gross gewesen sein.

Status: Ziemlich abgemagerte, elende Person. Rechts von der Lin. alba, zwischen Rippenbogen und der Verbindungslinie beider Spin. ant. sup. eine flache Hervorwölbung, welche das übrige Niveau der Bauchhaut etwa um 2 - 3 cm überragt. Dieselbe betrifft vorzugsweise die vordere Bauchwand; doch ist auch die seitliche unterhalb des Rippenbogens etwas ausgebuchtet. Nach vorn ist diese Vorwölbung am stärksten in Nabelhöhe. Die Palpation, äusserst schmerzhaft, vermag zunächst nur das Vorhandensein eines anscheinend rundlichen, beinahe mannskopfgrossen, fluctuirenden Tumors an dieser Stelle nachzuweisen. Seine genaue Abgrenzung, wie insbesondere sein Verhältniss zu den Nachbarorganen zu ergründen, hindert die grosse Empfindlichkeit. Dasselbe gilt auch bezüglich der Percussion. Eine deutliche respiratorische Verschiebung zeigt der Tumor nicht. Doch ist die Athmung ziemlich oberflächlich. Tiefe Respiration verursacht Schmerzen. Entfernt von der Geschwulst ist das Abdomen nicht aufgetrieben, weich, eindrückbar und unempfindlich, kurz zeigt ein völlig normales Verhalten. Speciell erschienen die Genitalorgane intact. Alles Nähere musste der späteren Beobachtung resp. einer sorgfältigen Untersuchung in Narkose vorbehalten bleiben, welche ebenso, wie das eventuell nothwendige therapeutische Verfahren, die Ueberführung in unsere gemeinsame Privatheilanstalt als unbedingt erforderlich ansehen liessen.

Aufnahme 26. 9. 93. — Verordnung: Bettruhe, Priesnitz, flüssige Diät; gegen die Schmerzen Opiumsuppositorien, zur Stuhlentleerung täglich Klysmata. Die Temperatur betrug anfangs morgens 37,0—37,2, abends 38,0—37,5, sank dann nach einigen Tagen auf morgens 37,0—36,8, abends 37,4—37,2. Der Puls, zuerst 96, verminderte sich dementsprechend auch bis

Digitized by Google

auf 72. Die Urinmenge war verringert: 500—800 cbcm pro die. Harn dunkel gefärbt, sehr concentrirt, spec. Gewicht 1025 ohne Eiweiss und Zucker. Die ebenso wiederholt vorgenommene mikroskopische Untersuchung ergab nur das Vorhandensein einiger Blasenepithelien und sehr reichlicher Harnsäurekrystalle.

Untersuchung in Narkose 30. 9. 93. — Tumor beinahe mannskopfgross, ziemlich rundlich, nimmt den ganzen Raum ein zwischen der vorderen und hinteren Bauchwand und ist nach keiner Richtung verschieblich. Seine fluctuirende Beschaffenheit ist auch bei der von vorn nach hinten ausgeübten Palpation auf der Rückseite unterhalb der 12. Rippe sehr deutlich zu constatiren. Nach links schneidet er scharf mit der Lin. alb. ab. Nach unten bleibt seine Grenze noch um etwa Zweifinger-Breite von der Verbindungslinie des Spin. ant. sup. entfernt. Nach oben lehnt er sich ziemlich innig an die untere Leberfläche an. Zwar vermag die Hand am oberen Pol der Geschwulst ziemlich tief einzudringen, doch wirklich das obere Ende der Geschwulst zu umgreifen ist ebenso unmöglich, wie die genaue Abtastung des unteren Randes der Leber oder ihrer unteren Fläche. Man hat vielmehr den Eindruck, dass der Tumor mit der unteren Leberfläche verwachsen ist und sich längs derselben bis zur hinteren Bauchwand erstreckt. Projicirt man die palpirten Grenzen auf die Bauchhaut, so erhält man eine ziemlich rundliche Form, deren Querdurchmesser, parallel der Horizontalen, 11 cm, deren verticaler Durchmesser parallel der Längsachse des Körpers 10 cm beträgt. Die Percussion auf der Höhe des Tumors ergiebt sowohl oberflächlich, als auch bei tiefem Eindruck des Plessimeters tympanitischen Schall. Weiter oberhalb geht derselbe in den dumpfen Schall des Colons, dann in den gedämpften der Leber über. Auch nach dem rechten Rande des Tumors scheint vorn der Dickdarm vorgelagert. Auscultatorisch waren auf dem Tumor nur Darmgeräusche zu vernehmen, insbesondere fehlte jedes Hydatiden-Schwirren. Die Exploration des Genitalapparates, wie auch der übrigen Organe vermochte keine besondere Abweichungen festzustellen, insbesondere waren beide Ovarien an normaler Stelle unverändert zu fühlen.

Hiernach konnte es sich also nur um eine Geschwulst der Leber oder der rechten Niere handeln. Speciell kamen in Frage Echinokokkus der Leber, Hydrops oder Empyem der Gallenblase und Hydro- resp. Pyonephrose. Für die beiden ersten Ursachen sprach vor Allem die innige Verbindung mit der Leber, wie auch die etwas grössere Ausdehnung im queren Durchmesser von rechts nach links oder vielmehr das Fehlen einer solchen in der entgegengesetzten Richtung. Mehr Beweisgründe liessen sich eigentlich für eine Nierengeschwulst erbringen. Der Tumor reichte nur bis zur Lin. alb. Er war augenscheinlich retroperitoneal entwickelt. Dafür sprach einerseits die Deutlichkeit, mit welcher man die Fluctuation auch hinten unterhalb der 12. Rippe fühlte, ferner die bei jeder Controlle, auch nach Verabreichung eines Laxans, immer zu constatirende Ueberlagerung des Darmes. Insbesondere liess der dumpf-tympanitische Schall auf der Vorderseite des Tumors nahe dem oberen und dem rechten Rande der Geschwulst auf eine ähnliche Verschiebung des Dickdarms schliessen, wie bei Nierengeschwülsten. Hierzu kommt noch die trotz der flüssigen Diät geringe Menge der täglichen Urinausscheidung und dessen hohes specifisches Gewicht. Endlich bestärkt wird man in dieser Annahme noch durch die anamnestischen Angaben der Kranken. Im Anschluss an eine Entbindung verspürte sie den Tumor, er erscheint zunächst nur in aufrechter Stellung, verschwindet jedesmal wieder in Rückenlage. Letztere mildert auch sofort eintretende Schmerzen. Jeder wird hierbei unwillkürlich an das Vorhandensein einer früheren Wanderniere erinnert, die an sich, wenn auch nicht so häufig, wieder die Disposition für die Entwickelung einer Hydronephrose abgeben kann. Zwar wird man entgegnen können, dass die spätere hydronephrotische Entartung einer früheren beweglichen Niere doch jedenfalls sich nicht so innig an die untere Leberfläche anlehnen würde. Doch kann es sich ja damals schon um eine fixirte Ren mobilis gehandelt haben d. h., die durch Adhaesionen mit der unteren Fläche der Leber verbunden war.

Digitized by Google

Von der Annahme eines der oben erwähnten Gallenblasentumoren hielt mich vor Allem der Umstand ab, dass die Kranke weder jemals Schmerzanfälle ähnlich der Gallensteinkolik, noch überhaupt auch geringere auf die Anwesenheit von Gallensteinen zurückzuführende abnorme Sensationen in der ersten Zeit der Entwickelung der Geschwulst verspürte. Diese war angeblich zuerst völlig schmerzlos, und die Beschwerden begannen erst bei ihrem späteren Wachsthum.

Operation 2 Oktober 1893 unter Assistenz von Herrn San.-Rath Dr. P. Ruge und Dr. Flaischlen. Eröffnung der Bauchhöhle in der Lin. alba. Bei der Durchtrennung der Bauchdecken links vom Nabel fiel schon die oedematiöse, sulzige Beschaffenheit des subperitonealen Fettgewebes auf. Nach der Durchtrennung des Peritoneums drängt sich das Colon transversum und das Netz in die Wunde. Ersteres umkreist gleichsam den oberen Pol der Geschwulst und wendet sich etwa 3—4 fingerbreit über dem Nabel nach links. Der ziemlich prall elastische Tumor erscheint sehr dünnwandig und ist allenthalben vorn mit der Bauchwand, oberhalb mit dem Colon, weiter nach hinten mit der unteren Fläche der Leber und in seiner unteren Hälfte mit Dünndarmschlingen so fest verwachsen, dass an eine Ausschälung ohne Verletzung des Tumors nicht zu denken ist. Es wird hiervon um so mehr Abstand genommen, als das subperitoneale Oedem noch eine acut infectiöse Eigenschaft des Tumorinhaltes vermuthen liess. Am ungefährlichsten für die Kranke blieb nur die Einnähung der Geschwulst in die Bauchwunde und Entleerung des Inhaltes, um dann eventuell nach sorgfältiger Desinfection die Entfernung der Geschwulstwand einer späteren Operation zu überlassen. Zu diesem Zwecke wurde die rechte Hälfte der Bauchdecken quer, also senkrecht zur ersten Wunde, entsprechend der höchsten Hervorwölbung der Geschwulst schichtweise durchtrennt. Die Eröffnung des Peritoneums ging leichter, als ich erwartet hatte, indem eine Verlöthung des parietalen Blattes mit der Geschwulst hier fehlte. Es wurde nun zuerst die ursprüngliche Laparotomie-Wunde wieder geschlossen, sodann die übrige Bauchhöhle gegen eventuell ausfliessenden Eiter geschützt durch ringsum zwischen Bauchdecken und Geschwulst eingelegte Jodoformgaze. Der vorsichtige Versuch, die in dem frei gebliebenen Abschnitt der Geschwulst adhaerenten Darmschlingen zu lösen, gelang ohne Verletzung des Tumors in einem Bereich von etwa Kleinhandtellergrösse. Von weiterer Lösung wird wegen der Dünnwandigkeit der Geschwulst Abstand genommen. Dieser Theil wird nun peripher durch fortlaufende Catgutnaht mit dem parietalen Blatt des Peritoneums sorgfältig vernäht, wobei es nicht zu vermeiden war, dass ab und zu ein Eitertropfen hervorquoll. Die Naht wird sodann mit in Sublimat-Lösung getränkter Gaze bedeckt und der Tumor incidirt. Es entleert sich eine grosse Menge stark übelriechenden, gelbgrünlichen Eiters, vermischt mit altem Blutgerinnsel, zugleich zwei haselnussgrosse Gallensteine. Die Facetten der letzteren liessen erkennen, dass noch mehrere vorhanden sein mussten. Die Tumorwand wird noch einmal durch eine Reihe Seidenknopfnähte und fortlaufende Catgutnaht mit der äusseren Haut vereinigt. Nachdem der grösste Theil des Tumorinhaltes schon ausgeflossen war, erschien in der Wunde eine dicksulzige, gelbgrünliche Membran. Dieselbe wurde mit dem Finger vollständig entfernt und zur mikroskopischen Untersuchung aufgehoben. Die vorsichtige Abtastung der Höhle ergab, dass sie sich nach oben bis zur Leber, nach rückwärts bis zur hinteren Bauchwand erstreckte. Die Wandung springt in einzelnen Septen vor, zwischen denen sich flache Ausbuchtungen befinden. Von einer Ausspülung wird Abstand genommen, da die Festigkeit der Wandung resp. des Abschlusses von der Bauchhöhle doch nicht völlig sicher zuverlässig erschien. Die Höhle wird locker mit einem breiten Jodoformgezestreifen ausgestopft, dessen Ende nach aussen geleitet wird. Verband: Jodoformgaze, Watte, Heftpflasterstreifen. Nach der Operation war die Pat. ziemlich collabirt. Der Puls betrug 130, war ziemlich klein, besserte sich aber nach einigen Campherinjectionen. Die Temperatur, am Abend des ersten Tages 38,0, stieg am Abend des zweiten Tages weiter bis 39,0 bei gleich frequentem Pulse. Verband am zweiten Tage erneuert. Jodoformgaze aus der Höhle entfernt: an einer Stelle offenbar gallig, sonst nur blutig tingirt. Kein übeler Geruch mehr zu verspüren. Lockere Drainage

Digitized by Google

mit Jodoformgaze, Verband. Die Temperatur fiel am dritten Tage p. op. bis auf 38,0 (Abends), am vierten weiter bis zur Norm; ebenso verminderte sich entsprechend der Puls bis auf 96. In der Folge hielten dann beide sich in normalen Grenzen. Am vierten Tage p. op. ist der Verband völlig mit Galle durchtränkt. Verbandwechsel von nun an über den anderen Tag nothwendig. Am achten Tage Ausspülung der Höhle mit 4 pCt. Borsäurelösung. Zwei Gallensteine kommen noch zum Vorschein. Die Höhle hat sich schon bedeutend verkleinert und besitzt vielleicht höchstens die Hälfte ihrer früheren Ausdehnung. Die äussere Fistelöffnung ist noch gerade für einen Finger durchgängig. Die Patientin erholte sich in der Folge sehr rasch. Die Beschwerden sind seit der Operation völlig geschwunden; Appetit vorzüglich, Stuhlgang anfangs nur auf Klysmata und Laxantien, später spontan. Drei Wochen nach der Operation war die Patientin soweit gekräftigt, dass sie das Bett verlassen konnte. Bei ihrem Weggange aus der Anstalt (1. 11. 93) bestand noch eine etwa $^1/_4$—$^1/_2$ cm weite Fistelöffnung. Ihre Sondirung ergab eine Richtung des anschliessenden Canals nach oben und hinten, etwa nach der Stelle, wo sonst die Gallenblase sich befindet. Die Secretion hatte sich zuletzt soweit vermindert, dass jeden 3.—4. Tag der Verband gewechselt werden musste. Sie bestand in reiner goldgelber Galle, welche im Verband mit der Zeit grünlich wurde. Sechs Wochen p. operat. war die Fistel geschlossen. Die Gallensecretion hörte auf. Die noch oberflächlich granulirende Wunde heilt dann auch sehr schnell. Das Befinden blieb für die Folge ein sehr gutes. Drei Vierteljahre später aber traten bei ihr die Erscheinungen von Lungentuberculose auf, an welcher die Kranke dann nach weiteren sechs Monaten zu Grunde ging. Leider war es nicht möglich, durch die Section die Veränderungen des Genaueren zu ergründen.

Die mikroskopische Untersuchung der entfernten Membran ergab die Zusammensetzung aus dicht gefügtem, fibrösem Bindegewebe, reichlich durchsetzt mit Eiterzellen. Ich möchte sie für einen Theil der nekrotisch abgestossenen Gallenblasenwandung halten.

Fall II. Fr. J., 35 Jahre, IIIp., einmal ausgetragen 9. 6. 91 spontan, Wochenbett ohne Störung; 2 Mal Abort im dritten Monat der Schwangerschaft (August und December 1893). Nach dem letzten Abort länger dauernde Blutung, welche die Vornahme einer Ausschabung nothwendig machte. — M. jetzt regelmässig, alle 4 Wochen, Dauer 5 Tage, ohne Beschwerden.

1894 bemerkte die Patientin schon, dass sie in der Taille dicker wurde. Anfang Juli 1895 plötzliches Auftreten sogenannter „Magenkrämpfe" d. h. der genauen Schilderung nach: krampfartige Schmerzen in dem rechten Hypochondrium, welche einerseits zum Magen und Nabel, andererseits zum Rücken hin ausstrahlen. Zugleich anhaltend galliges Erbrechen und hartnäckige Verstopfung. Klysmata waren ohne Wirkung, und erst auf die wiederholte Einnahme grosser Mengen Ricinusöl entleerten sich harte, dunkelschwarzbraune Kothbröckel. Der Anfall dauerte damals drei Tage, kehrte aber in den nächsten sechs Wochen mit derselben Heftigkeit noch mehrere Male wieder. Zeitweise waren die Schmerzen so stark, dass die Pat. nur zusammengekrümmt auf der rechten Seite auf einem untergeschobenen Kissen liegen konnte. Während der Remissionen wurde nur flüssige Nahrung (Milch, Fleischbrühe, Haferschleim) vertragen. Die Steigerungen wurden dann in der Folge schwächer und seltener. Aber erst Ende August konnte die Kranke zeitweise das Bett verlassen. Ein empfindlicher Schmerz rechts oberhalb des Nabels hinderte sie dann noch bei allen körperlichen Bewegungen, insbesondere beim Gehen und Bücken. Zur Verrichtung ihrer Hausarbeit, wie überhaupt zu irgend einer Leistung blieb sie völlig unfähig. Ausser häufigen Uebelkeiten und leichter Neigung zum Erbrechen verspürte sie noch einen unüberwindlichen Widerwillen gegen jede feste Nahrung. Der Stuhlgang war andauernd retardirt und erfolgte angeblich nur auf grössere Gaben von Ricinusöl. Diese Beschwerden bildeten auch noch den Gegenstand ihrer Klagen, als die Kranke in meine Behandlung kam (20. 10. 95).

Status: Kleine schmächtige Person von blasser Hautfarbe; der Panniculus adiposus sehr gering entwickelt. Das Abdomen ist ziemlich abgeflacht, nur rechts oberhalb des Nabels bemerkt man eine flache Hervor-

Digitized by Google

wölbung. Durch die dünnen Bauchdecken fühlt man hier, besonders deutlich bei der combinirt von vorn nach hinten ausgeübten Palpation, einen etwa kindskopfgrossen, rundlichen, prall elastischen Tumor. Der Umstand, dass auch bei ganz leichtem Eindruck der vorn aufliegenden Hand, die hinten unterhalb der zwölften Rippe angelegte, sofort die Geschwulst bemerkt, lässt darauf schliessen, dass sie den ganzen Raum zwischen vorderer und hinterer Bauchwand einnimmt. Die Palpation ist in dieser Gegend ziemlich empfindlich. Fluctuation lässt sich nicht mit Sicherheit constatiren. Vorn unterhalb der Mitte des Tumors ergiebt die Percussion hellen tympanitischen Darmton. Etwas oberhalb geht derselbe über in den dumpfen Schall des Colons und erst an diese Zone schliesst sich die Leberdämpfung an. Die Palpation des unteren Leberrandes ist unmöglich, doch vermag die Hand entsprechend der Lage des Dickdarmes tiefer einzudringen und anscheinend einen Theil der Geschwulst zu umgreifen. Die Auscultation lässt auf der Geschwulst nur Darmgeräusche vernehmen. Im Uebrigen bietet die Untersuchung des Abdomens nichts Besonderes. Speciell erscheint der Genitaltractus völlig intact und beide Ovarien an normaler Stelle unverändert.

Die Diagnose schwankte hiernach zwischen Gallenblasentumor (Hydrops oder Empyem) und Hydronephrose. Für ersteren sprach der ganze Krankheitsverlauf, für letztere eigentlich mehr der objective Befund. Die Patientin wurde zur genauen Beobachtung und Untersuchung in unsere gemeinsame Privatheilanstalt (22. October 1895) aufgenommen. Temperatur und Puls erwiesen sich völlig als normal. Die Urinmenge betrug in den ersten Tagen 800—1000 cbcm pro die bei einem specifischen Gewicht von 1021—1023. Der Urin war frei von Eiweiss und Zucker. Seine mikroskopische Untersuchung ergab nur das Vorhandensein weniger Blasenepithelien und reichlicher Harnsäurekrystalle. Die zur Controlle noch mehrmals wiederholte Exploration bestätigte zunächst unverändert den obigen Befund. Nur als zur Prüfung der Beweglichkeit des Tumors die Untersuchung auch in verschiedenen Körperlagen vorgenommen wurde, zeigte sich noch, dass diese Eigenschaft ihm auch in sehr hohem Masse zu eigen war. Bei aufrechter Stellung des Körpers sank er um Dreifingerbreite nach abwärts; bei linker Seitenlage verschob er sich über die Lin. alb. hinaus. Die übrigen Verhältnisse der Percussion und Palpation änderten sich hierbei jedoch nicht. Speciell blieb auch dann vor dem oberen Theile der Geschwulst der tiefe Schall des Colons, während andererseits der sichere Nachweis des unteren Leberrandes auch so niemals möglich war. Eine respiratorische Verschiebung des Tumors konnte, so oft ich auch darauf achtete, nicht mit Sicherheit konstatirt werden. Die Athmung der Kranken war aber ziemlich flach und den Versuch, tiefer zu inspiriren, verhinderte sofort die enorme Steigerung der Schmerzen. Die artificielle Beweglichkeit der Geschwulst endlich wurde erst deutlich in der Chloroformnarkose, unter deren Einfluss die Untersuchung im Uebrigen dasselbe Resultat ergab, wie oben geschildert.

Machten mich diese Beobachtungen der spontanen Verschieblichkeit doch immerhin stutzig, das Vorhandensein einer Hydronephrose, hervorgegangen aus einer Ren mobilis, doch nicht so ganz von der Hand weisen zu können, so steigerte sich dieses noch mehr, als am Tage nach dieser Untersuchung der Kranken in verschiedenen Körperlagen die Urinmenge pro die plötzlich um etwa 1 Liter stieg. Das specifische Gewicht sank gleichzeitig auf 1012. Der Urin war heller wie sonst, zeigte jedoch chemisch und mikroskopisch ein gleiches Verhalten wie früher. Die genaue Controlle der aufgenommenen Flüssigkeitsmenge war leider versäumt worden; doch sollte die tägliche Ration angeblich nicht überschritten worden sein. Die Grösse der Geschwulst hatte sich dabei merklich nicht verändert; höchstens konnte ihre Spannung vielleicht etwas geringer sein. Ich beschloss aber doch, das Verhalten des Tumors, wie auch die tägliche Urinsecretion des Genaueren zu beobachten, während jede Verschiebung verhindert und die Geschwulst möglichst in der Nierengegend gehalten wurde. Die Fixirung mittels Binde und Pelotte oder Wattebausch scheiterte an der Empfindlichkeit der Geschwulst. Als einziges Mittel blieb noch eine möglichst flache Lage des Körpers bei gleichzeitigem Auflegen eines Sandsackes auf den unteren Theil des Abdomens. Die Grösse

Digitized by Google

und Consistenz des Tumors blieben unverändert. Die tägliche Urinmenge wechselte von 800—1950 cbcm und dementsprechend schwankte auch das specifische Gewicht zwischen 1023—1014. Obige plötzliche Aenderung der Quantität und des specifischen Gewichtes des Urins schien also mehr zufällig, jedenfalls ausser Zusammenhang mit dem Wechsel der Lage der Geschwulst zu sein.

Endlich wurde noch die cystoskopische Untersuchung vorgenommen durch Herrn Dr. Borchert. Deutlich bemerkte er den Abfluss aus dem linken Urether. Rechts war ein solcher trotz längerer Beobachtung nicht mit Sicherheit zu sehen. Das Ostium selbst aber zeigte keine Abnormitäten.

Das Resultat der längeren Beobachtung und öfteren Untersuchung blieb also bis zu einem gewissen Grade doch noch unbestimmt. Der Krankheitsverlauf sprach mehr für einen Gallenblasenhydrops oder Empyem; der objective Befund liess das Vorhandensein einer Hydronephrose nicht ganz ausschliessen.

Die Indication zur Operation war, ganz abgesehen von dem Charakter der Geschwulst selbst, schon begründet durch die völlige Arbeits- und Leistungsunfähigkeit der Kranken auf Grund der vorhandenen Schmerzen. Die Vornahme jeder körperlichen Bewegung litt unter deren Einfluss. Die Nahrungsaufnahme besserte sich zwar während des klinischen Aufenthaltes insofern, als feste Speisen vertragen wurden. Doch verspürte die Kranke nach der Mahlzeit immer noch lange ein Druckgefühl in der Magengegend, manchmal auch Uebelkeiten. Auch die Darmthätigkeit wurde etwas gehoben. Wenn der Stuhlgang auch nicht spontan erfolgte, so genügten doch für gewöhnlich Klystiere mit oder ohne Glycerinzusatz.

Operation 7. 11. 95 unter Assistenz der Herren Sanitätsrath Dr. P. Ruge und Dr. Flaischlen. Eröffnung der Bauchhöhle vorn auf dem Tumor entsprechend dem rechten Rande des rechten Rectus abdominis. Der Schnitt begann etwas unterhalb des Rippenbogens und endete kurz unterhalb des Nabels. In die Wunde wölbt sich sofort hinein das aufgeblähte Colon. Letzteres ist an der vorderen Fläche der Leber adhärent und überdeckt so völlig den unteren Leberrand. Die Verbindungen sind kurz membranös, zum Theil strangartig, werden abgebunden und durchtrennt, worauf sich der Dickdarm leicht nach unten verschieben lässt. Nun wird erst der prall elastische Tumor sichtbar und kenntlich als die enorm gefüllte Gallenblase. Der Inhalt schimmert durch die verdünnte Wandung weisslichgelb hindurch. Der Fundus hat die Grösse einer Mannesfaust, das Collum einen Durchmesser von 2—3 Fingerbreite. Das Ganze gleicht einem bis auf das Aeusserste aufgespritzten Gummibeutel, der bei jeder Manipulation zu platzen droht. Es wird daher auch von jedem Versuch, einen etwa eingekeilten Stein von aussen zu fühlen, resp. zurückzuschieben, Abstand genommen und sich darauf beschränkt, den Fundus ausgiebig in den oberen Theil der Wunde einzunähen. Letzteres gelingt erst, nachdem der Tumor mit der Leber etwas nach abwärts geschoben worden war. Der übrige Theil der Bauchwunde wird dann sorgfältig geschlossen und die Gallenblase incidirt. Es entleert sich zunächst weisslichgelber zähflüssiger Schleim, später noch zwei Gallensteine. Die Gallenblasenwandung wird noch einmal ringsherum mit der äusseren Haut durch Seidenknopfnähte und auch durch fortlaufende Catgutnaht vereinigt. Jede weitere Exploration der Höhle selbst wird bis zur vollständigen Verwachsung der Gallenblasenwand mit den Bauchdecken verschoben. Jetzt nun lockere Drainage mit Jodoformgaze und Verband. Die entfernten Gallensteine entsprachen an Grösse einer kleinen Haselnuss und besassen 3 resp. 4 Facetten. Hiernach mussten also noch einige Steine zurückgeblieben sein, wenn sie nicht schon durch den Darm entleert waren. Am 4. Tage ist der Verband von Galle durchtränkt, also der D. cysticus wieder durchgängig. Der durch die Fistelöffnung eingeführte Finger füht noch zwei Steine. Der eine ist locker und leicht mit der Kornzange zu entfernen. Bei Haselnussgrösse hat er auch drei Facetten. Der zweite sitzt noch fest eingekeilt in dem Anfangstheil des D. cysticus. Der vorsichtige Versuch, ihn zu entfernen, missglückt

Digitized by Google

auch am folgenden Tage. In der Nacht vom 12. zum 13. November litt die Pat. sehr unter „bohrenden Schmerzen in der Tiefe der Wunde." Schon die Abendmahlzeit wurde wegen anhaltender Uebelkeit verweigert. Eine Morphiumeinspritzung brachte ihr etwas Linderung. Nach Mitternacht erfolgte Erbrechen. Hierbei hatte die Kranke das Gefühl, „als ob etwas im Leib zerrisse." Von da an waren die Schmerzen bedeutend geringer und liessen später ganz nach, so dass die Kranke einschlafen konnte. Am nächsten Vormittag war der Verband aussergewöhnlich stark von Galle durchtränkt. Der in der Tiefe noch befindliche Stein war gelockert. Seine Entfernung gelang, wenn auch ziemlich schwer. Bei der Grösse einer kleinen Wallnuss hat er an den beiden diametral entgegengesetzt liegenden Polen je eine Facette. Für die nächsten Tage blieb die Gallensecretion noch gegen früher erheblich vermehrt, verringerte sich dann nach weiteren fünf Tagen etwas. Sie behielt aber für die Folge immer noch eine solche Stärke, dass der Verband täglich gewechselt werden musste. Die Verkleinerung der Fistelöffnung war am zehnten Tage soweit gediehen, dass nur noch der kleine Finger einzudringen vermochte; am 16. Tage gelang dieses nur einer etwa 2—3 mm dicken Sonde. Am 28. November wurde die Kranke aus der Klinik entlassen. Ihre Schmerzen waren völlig geschwunden. Sie konnte gehen, sich bücken etc. Es fehlte nur noch die weitere Vervollkommnung ihres Kräftezustandes; sonst schien sie sich selbst wieder leistungsfähig. Die Nahrungsaufnahme war unbehindert, der Appetit sehr gut. Die Defäcation, zwar immer noch zeitweise retardirt, erfolgte aber prompt auf ein gegebenes Klysma. Dieses Wohlbefinden dauerte aber nur so lange, als die Patientin sich schonte. Als sie ihre Hausarbeit wieder zu übernehmen begann, stellte sich bald wieder ein dumpfer Schmerz in der Gegend der Wunde ein, ausstrahlend zum Rücken. Besonders empfindlich wurde er bei rascher Bewegung des Körpers und schnellem Lagewechsel. Schlafen konnte die Kranke jetzt nur bei erhöhtem Oberkörper, während sie früher gerade möglichst flach liegen konnte. Völlig unmöglich war ihr die linke Seitenlage. Auch nach den Mahlzeiten fühlte sie noch längere Zeit einen unangenehmen Druck in der Magengegend. In Ermangelung jedes anderen Grundes schob ich diese Beschwerden zum grössten Theil auf die tiefe Einnähung der gefüllten Gallenblase resp. ihre spätere Schrumpfung. Wurde hierdurch die Leber schon anhaltend nach abwärts gezerrt, so kam noch hinzu der Einfluss der leichten Verschieblichkeit dieses Organs selbst. Eine andere Möglichkeit war natürlich die, dass doch noch Steine zurückgeblieben waren. Die Fistel war noch nicht geschlossen, die Gallensecretion immer noch so erheblich, dass der Verband jeden 2.—3. Tag spätestens gewechselt werden musste. Abermalige Aufnahme der Kranken in die Anstalt Anfang Februar 1896. Dilatation der Fistelöffnung mit Laminaria. Die Abtastung liess die Gallenblase als völlig frei von Steinen erkennen Ein Stein konnte also nur noch im D. cysticus oder choledochus sitzen. Ersteres erschien bei der langen Drainage der Gallenblase und dem reichlichen Abfluss an Galle nicht recht wahrscheinlich. Gegen letzteres sprach die beschwerdefreie Zeit nach der Operation und der Umstand, dass die Faeces niemals entfärbt gewesen waren. Ich beschloss daher, den Verschluss der Gallenblase durch die Naht zu versuchen, nachdem die Wirkung der rapiden Dilatation sich wieder ausgeglichen hatte, gleichzeitig dann auch die Gallenblase, soweit möglich, subperitoneal von der vorderen Bauchwand zu lösen. Zu diesem Zwecke wird die Fistelöffnung in einer Entfernung von 1—2 cm umschnitten, die Incision bis unter die Muskelschicht vertieft und nun ringsherum das Peritoneum von der Bauchwand stumpf abgehoben. Nachdem sodann die zwischen Incisionswunde und Fistelöffnung gelegene Hautpartie entfernt war, wird zunächst die Gallenblase mit fortlaufender Catgutnaht geschlossen, darauf ebenso die darüberliegenden Bauchdecken in 3—4 Etagen vereinigt. Heilung per primam. Beim Aufstehen wird der Kranken eine den ganzen Leib umschliessende Binde verordnet, welche den unteren Theil des Abdomens nach oben und hinten anhebt und so die Verschiebungen der Leber möglichst beschränkt. Entlassung drei Wochen nach der Operation. Das Befinden ist seitdem ein bedeutend besseres. Mit

Digitized by Google

der Binde vermag die Kranke nun ihre Hausarbeit zum grössten Theile zu verrichten. Nur bei stärkerer körperlicher Anstrengung, insbesondere beim Heben schwerer Lasten, verspürt sie noch manchmal einen empfindlichen dumpfen Schmerz. Mit der Zeit hat sich dieser auch bedeutend verringert. Die Magen- und Darmfunctionen entsprechen nun völlig der Norm. Die letzte Nachricht erhielt ich von der Kranken im Frühjahr 1897.

Fall 2 ist eigentlich bis zu einem gewissen Grade als ein Vorstadium von Fall 1 anzusehen. Im letzteren war früher wahrscheinlich auch zu irgend einer Zeit, vielleicht nach der letzten Entbindung, ein Stein in den D. cysticus eingekeilt, wenn auch die Entwicklung des Hydrops ves. fell. keine so hochgradige gewesen sein mag. Die retroperitoneale Lage des Abscesses, die Verdrängung der Darmschlingen nach vorn zeigen uns, dass die Perforation der Steine — um eine solche handelt es sich doch jedenfalls — in dem unteren Abschnitt der Gallenwege, von der Abgangsstelle des Ductus cysticus an abwärts vor sich gegangen sein muss. Als Ort den D. choledochus anzunehmen, erscheint unwahrscheinlich, da früher weder Anzeichen eines Abschlusses der Galle vom Darm, noch Gallensteinkolik, noch endlich geringere Symptome der Art vorhanden waren, was man doch bei einer so weiten Wanderung eines Steines annehmen müsste. Die nekrotische Schmelzung eines Theiles der Gallenblasenwandung lässt andererseits doch vermuthen, dass die Stelle näher an der Gallenblase lag.

In Fall 2 ist vor Allem merkwürdig die Complication mit einer Wanderleber, welche an sich unerkannt blieb durch die Ueberlagerung ihres unteren Randes durch das an ihrer vorderen Fläche adhaerente Colon. Hierdurch wurde einerseits die Palpation dos unteren Leberrandes verhindert, andererseits auch die Veränderung der percutorischen Dämpfung beim Lagewechsel des Körpers verborgen.

In der differentiellen Diagnostik interessirt den Gynäkologen noch besonders die Möglichkeit einer Verwechselung mit Tumoren des Uterus und seiner Adnexa. Seitens der einfachen, nicht complicirten Wanderniere wird hierzu wohl kaum jemals Gelegenheit geboten. Wenn auch die mit der gynäkologischen Untersuchungslage verbundene Erhöhung des Oberkörpers die Niere etwas nach abwärts verschiebt, so hält die höhere Lage des Beckens sie doch andererseits wieder von letzterem fern. Auch die leichtere und ungehinderte Verschieblichkeit des gefühlten Tumors nach oben, also entgegengesetzt derjenigen bei Uterus- und Ovarialgeschwülsten, besonders aber die genaue Abtastung des Genitalapparates wird uns leicht zur richtigen Entscheidung bringen. Schwieriger schon wird die letztere, wenn die Niere nahe dem kleinen Becken oder in demselben adhärent ist. Ein Gleiches gilt bezüglich den äussersten Graden der congenital verlagerten Niere. Zu dem vor der Symphysis sacroiliaca liegenden Organ zieht dann auch nicht so selten noch die Tube, legt sich mit ihrem abdominellen Ende dem äusseren Rande oder sogar der vorderen Fläche desselben an und unterstützt so die Täuschung, die gefühlte Geschwulst als ein Product des Genitalapparates anzusehen. Das Ovarium liegt bei dieser congenitalen Dislocation auch oft in der Nähe der Niere, bisweilen sogar unmittelbar ihr an, wird so leicht als ein Theil dieser angenommen und die daraus gefolgerte Unregelmässigkeit des gefühlten Tumors als ein neuer Beweis seines neoplastischen Charakters angesehen. Für gewöhnlich wird die Geschwulst so für ovariell gehalten. Die Zugehörigkeit zum Uterus könnte nur durch die Adhärenz an dieses Organ vorgetäuscht werden. Die Aehnlichkeit in der

Digitized by Google

Form mit der Niere, die Palpation des Hilus oder des Arterienpulses werden uns wohl manchmal stutzig machen, wenn die Theilnahme des Genitalapparates palpatorisch nicht mit Sicherheit auszuschliessen ist. Straffe unnachgiebige Bauchdecken, starke Fettansammlung und Anderes mehr können auch diese Erkenntniss hindern. Wir finden so auch eine ziemlich stattliche Anzahl solcher Fälle in der Litteratur verzeichnet, in denen auf die Diagnose allein oder auf Grund der vorhandenen Beschwerden behufs Entfernung der diagnosticirten Geschwulst die Eröffnung des Abdomens vorgenommen und dann erst ihre Identität mit der Niere festgestellt wurde. Es bleibt nun noch übrig, der zweiten Möglichkeit zu gedenken, dass Ovarial- oder Uterusgeschwülste eine mehr oder weniger veränderte Wanderniere vorzutäuschen vermögen. Am häufigsten geben die ersteren, selten die letzteren dazu Veranlassung. Die entsprechende Aehnlichkeit erhalten diese Tumoren einerseits durch die Dislocation, vollständig oder nahezu, in die Lumbalgegend, ferner durch die Fixation hierselbst auf Grund entstandener Adhäsionen mit dem Netz, Mesenterium, Darm und anderen Organen und endlich noch durch die Veränderung ihrer Verbindung mit dem Uterus, sei es, dass diese völlig gelöst, oder zu einem äusserst dünnen Strang ausgezogen ist. Das Ganze vermittelt bekanntlich gerade nicht so selten die Gravidität durch eine Stieltorsion. Die Uebereinstimmung wird natürlich um so erheblicher, je mehr die Geschwulst selbst an Grösse der Niere entspricht und je bedeutender ihre manuelle oder spontane Verschieblichkeit ist. Grössere Ovarialcysten setzen selbstverständlich eine entsprechende hydronephrotische Veränderung der Niere voraus. Wichtig ist das Verhalten zu den Bauchdecken und Därmen, sowie die Deutlichkeit, mit welcher man bei der von vorn nach hinten ausgeübten Palpation auf der Rückenseite die Fluctuation fühlt. Bisweilen liegen die Tumoren unmittelbar den Bauchdecken an, dazwischenliegende Darmschlingen fehlen und von der Rückenseite aus ist gar keine Fluctuation zu constatiren. Sehr oft ist der Tumor aber auch näher der hinteren Bauchwand fixirt und die anderen Anzeichen mit derselben Deutlichkeit ausgeprägt, wie bei den Nierentumoren. Die genaue Aufnahme der Anamnese lässt uns manchmal das Richtige vermuthen. Für einen Ovarialtumor spricht das Vorhergehen einer Gravidität, Schmerzen während derselben in der entsprechenden Seite und endlich das Auftreten einer Geschwulst im Wochenbett. Doch auch eine Hydronephrose kann innerhalb einer Gravidität zur Entwickelung kommen resp. so rasch wachsen, dass sie erst im Wochenbett bemerkt wird. Für gewöhnlich ist die Entstehung dieser Nierentumoren zwar eine allmähliche und langsame. Sie sind schon „längere Zeit“ oder schon „immer“ von der Kranken verspürt worden. Insbesondere erscheint specifisch für sie ein zeitweiliger Wechsel ihrer Grösse. Doch nicht immer erweisen sich die Angaben der Kranken als völlig zuverlässig, eine gewisse Vorsicht ihrer Deutung erscheint jedenfalls zweckmässig. Objectiv erhalten wir

Digitized by Google

sicheren Aufschluss nur durch eine genaue Palpation des Genitalapparates oder den Nachweis der entsprechenden Niere. Vermag erstere die Verbindung mit dem Uterus zu erkennen, so ist die Entscheidung getroffen. Fehlt eine solche, so erweist sich auch die Palpation der Niere auf der Seite des Tumors meist als unmöglich. Die noch in letzter Zeit von der Prager Schule (Knapp) für solche zweifelhaften Fälle wieder empfohlene Probepunction halte ich doch wegen der leichten Verletzbarkeit des Darmes für zu gewagt. Zudem bringt die chemische und mikroskopische Untersuchung des oft schon beträchtlich veränderten Inhaltes uns dann für gewöhnlich auch keine definitive Entscheidung. Völlige Klarheit liefert eben bisweilen erst die Laparotomie oder sogar erst die spätere mikroskopische Untersuchung des entfernten Tumors.

So umfangreich schon bei dieser oberflächlichen Besprechung das Capitel der differentiellen Diagnostik der Wanderniere auch erscheinen mag, Anwendung findet es in praxi eigentlich nur in einer sehr beschränkten Anzahl von Fällen. Für gewöhnlich steht der Erkenntniss der Wanderniere kein so wesentliches Hinderniss entgegen. Dass sie trotzdem so oft unerkannt bleibt, hat seinen Grund meist darin, dass nicht an sie gedacht wird. Specifische Beschwerden verursacht sie ja nicht. Sind die Angaben mehr allgemeiner sensitiver Art, fehlt für eine specifische Organ-Erkrankung jeder Anhaltspunkt, so lautet die Diagnose: Hysterie, Neurasthenie. Andernfalls wird der ganze Symptomencomplex auf die gefundene Veränderung bezogen und das Missverhältniss beider zu einander durch die persönliche Empfindlichkeit oder eine der eben genannten Neurosen erklärt. Bei Frauen geschieht dieses gerade sehr oft bei einer gleichzeitig vorhandenen Genitalerkrankung. Besonders verhängnissvoll ist für den behandelnden Arzt hier die grosse Neigung der Frauen, alle abdominellen Beschwerden mit den Unterleibsorganen in Beziehung zu bringen. Die menstruelle Steigerung, die Entstehung nach Geburten können sie hierzu nur noch mehr veranlassen. Erhalten schon hierdurch die Angaben leicht eine bestimmte Färbung, so geschieht dieses noch mehr bei Frauen, welche schon in gynäkologischer Behandlung sich befanden. Für den Untersuchenden werden die Verhältnisse dann noch verworrener durch das Hinzutreten der Beschwerden wirklich vorhandener Genitalleiden. Völlige Klarheit wird man hier sich nur verschaffen, wenn man in allen Fällen, in denen der objective Befund die geklagten Leiden nicht in vollem Masse erklärt, die Untersuchung der Nieren vornimmt. Doch auch umgekehrt soll man sich erst mit der Diagnose der Wanderniere begnügen, wenn alle anderen Gebiete, denen die geklagten Beschwerden angehören, einer genauen Untersuchung unterzogen sind. Wie viel von diesen letzteren der Wanderniere, wie viel den anderen Erkrankungen zufällt, das zu entscheiden kann nur der weiteren Beobachtung der Wirksamkeit der eingeschlagenen Therapie vorbehalten bleiben.

Endlich möchte ich noch der Auffassung gedenken, dass

Digitized by Google

die Wanderniere auch für die Entwickelung pathologischer Processe der Genitalorgane die Ursache abgeben soll. Lindner führt Unregelmässigkeiten der Menstruation auf sie zurück; Thiriar nimmt eine anhaltende venöse Stauung und auf Grund dessen eine Dispositon zu Infectionen an; endlich bringen Leopold und Fourrier Dysmenorrhoen mit ihr in Verbindung. Die so oft angeführte Compression des Plexus spermaticus kann ich seitens der beweglichen Wanderniere nicht anerkennen. Höchstens wäre eine reflectorische Beeinflussung denkbar. Beweist die menstruelle Steigerung der Beschwerden der Wanderniere eine solche seitens der Genitalorgane, so wäre die Annahme einer umgekehrten Wirkung wohl auch nicht so unwahrscheinlich, falls selbstständige pathologische Veränderungen der Geschlechtsorgane fehlen. Doch müssen wir immerhin bedenken, dass doch eine sehr beträchtliche Anzahl von Kranken, welche an Wanderniere leiden, völlig normalen Genitalbefund zeigen und nur subjectiv ihre Beschwerden in diese Sphäre verlegen. Was endlich die Annahme anbetrifft, dass die Wanderniere auch die Ursache häufiger Fehlgeburten abgeben kann, so dürfte diese Ansicht nach unseren heutigen Anschauungen wohl kaum noch haltbar erscheinen.

Zum Schlusse sei noch die jetzt übliche Behandlung der Wanderniere einer kurzen Kritik unterzogen. Sie ist im Grossen und Ganzen auch heutzutage noch eine symptomatische geblieben. Können wir bisweilen auch die schuldige Ursache, welche die Niere allmählich von ihrer ursprünglichen Stelle gelöst, welche sie beweglich gemacht hat, wenigstens annähernd vermuthen, sie zu beseitigen vermögen wir meist nicht. Auch würde eine solche causale Behandlung eine Berücksichtigung des vorliegenden Status wohl kaum ausschliessen. Die specielle Aufgabe dieser symptomatischen Therapie ist nun eine doppelte. Einerseits hat sie sich zu befassen mit der Beweglichkeit der Niere selbst, andererseits mit den diese noch complicirenden Erkrankungen. Dem ersten Theile würde sie im vollsten Masse gerecht werden, wenn es ihr gelänge, die Niere an ihre ursprüngliche Stelle zurückzubringen und dort festzuhalten. Die zu diesem Zwecke schon früher construirten zahlreichen Apparate haben sich als unzweckmässig erwiesen. Den erforderlichen Gegendruck auf die Dauer zu ertragen, ist der Kranken unmöglich. Auch gelingt es nicht, den Druck trotz aller körperlichen Bewegungen immer in derselben Richtung wirkend zu erhalten. Näher kommt schon einer idealen Lösung das operative Annähen der Niere, wie es zuerst von Hahn angegeben wurde. Ihre primären Resultate sind sehr gute zu nennen; doch Dauererfolge zu erzielen, gelingt nicht in allen Fällen. Die artificiellen Verwachsungen der Niere können sich mit der Zeit wieder dehnen, die Niere allmählich tiefer sinken und so sich wieder das frühere Krankheitsbild mehr oder weniger wiederherstellen. Die Wirkung dieser Operation ist eben auch nur eine symptomatische. Die Beseitigung der schuldigen Ursachen

Digitized by Google

liegt ihr fern. Doch der absoluten Fixation bedarf es in der Mehrzahl der Fälle ebenso wenig, wie der völligen Retentio der beweglichen Niere an normaler Stelle, um Linderung oder Beseitigung der Beschwerden zu erzielen. Es genügt für gewöhnlich die Beschränkung dieser Beweglichkeit, wie wir sie durch eine gut sitzende Binde erreichen. Die Unmasse der empfohlenen Bandagen hier anzuführen, möge man mir erlassen. Nur auf die Haupterfordernisse einer solchen sei aufmerksam gemacht. Die Binde muss den Leib bis zum Nabel bedecken und unten einen stärkeren Druck ausüben als oben. Sie soll eben den unteren Theil des Abdomens nach oben und innen anheben und so die Contenta mehr im Oberbauch zusammenschieben. Diese allgemeine Raumbeengung soll dann auch die Beweglichkeit der Niere beschränken. Der noch vielfach empfohlene Gurt mit Pelotte bewirkt nur eine ringförmige Einschnürung. Die Därme können nach unten entweichen, desgleichen auch bei erheblicher Beweglichkeit die Niere. Ihr Princip, durch directen Druck die Niere zurückzuhalten, wurde schon durch die Unzulänglichkeit der oben erwähnten früheren Apparate dargethan. Bei späterer Controlle findet man bei ihm weiterhin oft, dass die Niere hinter der Pelotte liegt, gedrückt wird, mehr Schmerzen verursacht oder dass sie sogar unterhalb des Gurtes resp. der Pelotte zu finden ist. Die für sie besonders zu beachtende sorgfältige Reposition vor der Anlegung resp. das Anlegen in horizontaler Rückenlage wird sehr oft seitens der Kranken versäumt. Damit die obige Wirkung durch die Binde immer gleichmässig ausgeübt werde, muss sie sich immer in derselben Lage am Körper befinden, d. h. sie darf nicht gleiten bei dessen Bewegungen (Gehen, Bücken, Sitzen). In erster Linie suche man dieses zu erzielen durch eine möglichst genaue Anpassung. Sie muss auf den Körper gearbeitet sein. Nur im Nothfalle, wenn es anders gar nicht angeht, lasse man die für die Frauen doch sehr lästigen Schenkelriemen tragen. Viel besser scheint mir die Befestigung der Binde an die Strümpfe durch seitliche elastische Bänder ähnlich den jetzt üblichen Strumpfbändern. Die Einfügung von elastischen Gummizügen in die Binde selbst, so dass diese direkt dem Körper anliegen, suche ich gewöhnlich zu vermeiden. Abgesehen davon, dass sie bald nachgeben, sich dehnen und so oft erneuert werden müssen, wird ihr Druck auch an den Seiten von der Kranken als sehr lästig empfunden. Die gleiche Wirkung erzielt man auch, wenn man diese auf der Binde anbringen und ihr peripheres Ende frei, zum Einhaken einrichten lässt. Für die Kranke ist dieses jedenfalls bequemer. Es kann so insbesondere die Hebung des unteren Theiles des Abdomens sehr vortheilhaft unterstützt werden, wie dieses sehr zweckmässig bei der Teuffel'schen Binde geschieht. Sonst muss das Material der Binde einerseits sich dem Körper leicht anpassen, andererseits aber auch fest und haltbar, elastisch und doch nicht zu nachgiebig sein. Allen diesen Anforderungen zu entsprechen scheint mir besonders ein Stoff, welchen ich durch den hiesigen

Digitized by Google

Instrumentenmacher Windler kennen lernte und in den letzten Jahren mit sehr gutem Erfolg anwenden liess. Er ist ziemlich weitmaschig und besteht aus Pferdehaaren. Mit einem leichten, dichtgewebten Stoffe unterlegt, lassen sich hieraus sehr bequeme, leichte Bandagen anfertigen. Die Bequemlichkeit der Kranken spielt in der Bandagenbehandlung eben eine Hauptrolle. Eine schwere Binde, welche dazu noch drückt, legt sie sehr bald ab. Eine leichte Binde, von welcher sie eigentlich nichts spürt, trägt sie eher längere Zeit anhaltend. Demnach sollte es der Arzt auch nicht unter seiner Würde halten, selbst die Anfertigung der Binde, insbesondere die Anprobe zu überwachen und sich später auch von ihrer guten Anpassung, resp. ihren Fehlern zu überzeugen. Er wird dann manche Erfolge in der Bandagenbehandlung noch erzielen, welche ihm sonst entgangen wären.

Die Einlage von Pelotten ist mir im Allgemeinen als überflüssig erschienen. Ihre Wirkung bleibt nur beschränkt auf die Bauchdecken. Im Innern der Bauchhöhle findet durch entsprechende Schiebung des Darmes wohl doch ein ziemlicher Ausgleich des Druckes statt. Auch habe ich den Eindruck gewonnen, dass sie einer exacten Anpassung der Binde eher hinderlich ist.

Bei corpulenten Personen wählt man nun am zweckmässigsten eine den ganzen Leib umschliessende Binde, deren Enden auf der Rückenseite durcheinander laufen, um auf der entgegengesetzten Seite wieder nach vorn zu gelangen und hier über der Symphyse geschlossen zu werden. So unterstützt man noch wesentlich die hebende Kraft der Binde. Bei mageren Personen ist wegen der Druckempfindlichkeit der vorstehenden Knochenkanten und -Ecken mehr empfehlenswerth der Gebrauch getrennter grosser Bauchplatten, welche mittels Federn oder Riemen um den Körper befestigt werden. Riemen schneiden leicht ein und klemmen dann bei Bewegungen die Haut zwischen sich. Besser vertragen werden hier die Federbandagen, gebaut nach Art der Bruchbänder, nur mit doppelseitiger Federeinlage. Auch hier muss die Bauchplatte natürlich an Form und Grösse genau den Bauchdecken bis zum Nabel entsprechen.

Die Kranken müssen die Binde selbstverständlich längere Zeit Tag für Tag tragen. Eine wirkliche Restitutio ad integrum als Resultat einer Bandagenbehandlung halte ich für undenkbar. Auf die Entwickelung von Adhaesionen ist sie ohne Einfluss. Höchstens könnte sich unter ihrem Einfluss allergünstigsten Falles mit der Zeit der Erschlaffungszustand der Bauchdecken so weit verringern, dass diese selbst für die Folge eine gewisse Immobilisirung der Niere zu übernehmen im Stande sind. Ob dieses überhaupt geschieht, und wie viel Zeit hierzu erforderlich sein wird, dieses zu entscheiden, dürfte jedenfalls unmöglich sein. Am meisten empfiehlt es sich, den Kranken zunächst das Tragen der Binde für immer anzurathen und speciell zu warnen vor zu früher Ablegung nach dem Nachlass der Beschwerden. Letztere geschieht nach einer Reihe von Jahren doch so wie so. Einige

Digitized by Google

bleiben längere, andere kürzere Zeit frei, bis auf irgend eine Schädlichkeit die Beschwerden von Neuem beginnen.

Local wird zur Unterstützung der Bandagenbehandlung sonst noch eine Kräftigung der Bauchmuskeln empfohlen durch kalte Umschläge, Faradisation und Massage. Was die letztere speciell anbetrifft, so kann ich in dieser Wirkung, wie auch in der günstigen Beeinflussung der Darmthätigkeit nur den einzigen und Hauptnutzen ihrerseits erblicken. Auf die Wanderniere selbst angewandt, kann sie meiner Meinung nach eine Heilung nie erzielen, höchstens noch fördernd auf sie einwirken.

Was ausser dieser Immobilisirung der Niere durch eine Binde therapeutisch sonst noch zu geschehen hat, hängt einerseits ab von dem Zustande der Kranken, andererseits von dem Erfolg der Bandagenbehandlung. Schwere nervöse Störungen können besonders bei gleichzeitig schlechtem Ernährungszustande eine kräftige Allgemeinbehandlung wünschenswerth erscheinen lassen und zwar je nach dem Grade ihrer Ausbildung: Mastcur, einfache kräftige Ernährung, Tonica, kalte Abreibungen, Bäder. Der Nutzen äussert sich hierbei vor Allem in der nervösen Sphäre. Eine grössere Straffheit der Gewebe oder sogar einen stärkeren Fettansatz in der Capsula adiposa der Niere dadurch zu erzielen, dürfte wohl illusorisch sein. Specielle Erkrankungen anderer Organe verlangen natürlich eine besondere Behandlung. Doch empfiehlt es sich, sofern der objective Befund eine solche zunächst noch nicht direkt indicirt, den Erfolg der Bindenbehandlung erst abzuwarten. Ihr wohlthuender Einfluss thut sich in ihrer wahren Grösse erst nach einiger Zeit kund und verschafft uns dann erst die Möglichkeit, zu entscheiden, in wie weit die geklagten Beschwerden von der Wanderniere abhängig waren. Dieses exspectative Verfahren erscheint besonders zweckmässig bezüglich etwaiger Veränderungen des Genitalapparates. Die oft bis zur völligen Identität gehende Uebereinstimmung ihrer Beschwerden mit denen der Wanderniere wurde oben des weiteren erörtert. Weiterhin finden sich gerade unter den Erkrankungen der Genitalorgane eine ganze Reihe, welche, an sich ohne Belang, erst auf Grund vorhandener subjectiver Beschwerden therapeutische Massnahmen erheischen und selbst eine operative Behandlung verlangen können, wenn die Hebung vorhandener absoluter Erwerbsunfähigkeit allen sonstigen Mitteln misslang. Denken wir doch nur an das Krankheitsbild der Retroflexio uteri mobilis und fixata! Bei gleichzeitiger Wanderniere kommen wir hier nur zu einer richtigen Analyse der geklagten Beschwerden, wenn wir zuerst den Erfolg der Bandagenbehandlung abwarten. Ist es gelungen, den Einfluss der Wanderniere durch Verminderung ihrer Beweglichkeit für längere Zeit auszuschalten, so zeigt es sich erst, ein wie grosser Antheil der Genitalaffection an dem Symptomencomplex resp. an der vorhandenen Erwerbsunfähigkeit zukam. Hieraus ergiebt sich dann auch des weiteren die Beantwortung der Frage von selbst, ob diese Genitalveränderung eine Berücksichtigung in der Behandlung erfahren muss oder nicht. Das

Digitized by Google

exspectative Verfahren ermöglicht uns also einerseits erst die Erkenntniss der richtigen Ursache der Beschwerden und hält uns andererseits ab von unnöthigen therapeutischen Massnahmen, welche das Leben der Patienten, wenn sie in schweren operativen Eingriffen bestehen, sogar zu gefährden im Stande sind.

Die beste Aussicht auf Erfolg hat natürlich eine Bindenbehandlung bei Frauen besseren Standes, welche sich schonen können und körperliche Anstrengungen zu meiden vermögen. Frauen, welche zu schwerer Arbeit gezwungen sind, bringt die Binde nur wenig Erleichterung; sie fühlen dieselbe nur als ein Hinderniss ihrer Thätigkeit und legen sie bald ab. Manchmal gelingt es zwar auch nach kurzer absoluter Schonzeit, eine gewisse Hebung der Leistungsunfähigkeit zu erzielen. Doch vermindert bleibt diese stets. Gerade diese Beschränkung der Erwerbsfähigkeit vermag ebenso wie die Erfolglosigkeit der Bindenbehandlung überhaupt zur Vornahme der operativen Befestigung der Niere Veranlassung zu geben. Bezüglich des ersten Punktes müssen wir aber immer bedenken, dass die Nephroraphie auch zunächst eine gewisse Schonzeit verlangt, dass die zu frühe Aufnahme schwerer Arbeit die Dauer ihres Erfolges kürzt und die Entwicklung eines Recidives begünstigt, und endlich, dass der Gebrauch einer Bauchbinde nachher keineswegs überflüssig ist, vielmehr sehr wünschenswerth erscheint zur Vermeidung eines späteren Rückfalles. Alles dieses wird uns veranlassen müssen, die Nephroraphie nur auf die unbedingt nothwendigsten Fälle zu beschränken und zunächst immer die Bandagenbehandlung zu versuchen. Ein gutes Mittel, die eventuelle Wirkung der letzteren schon vorher zu erkennen, ist die manuelle Hebung des unteren Theiles des Abdomens nach oben und innen durch die parallel der Symphyse aufgelegten Hände. Spüren die Kranken hierbei Erleichterung, so ist der wohlthuende Einfluss seitens einer Binde auch wahrscheinlich.

Die Nephroraphie ist das einzige operative Verfahren, welches seitens der einfachen, nicht complicirten Wanderniere angezeigt sein kann. Nur wenn diese operative Annähung schon wiederholt ausgeführt sich als völlig erfolglos erwies, der Zustand der Kranken trotzdem ein beklagenswerther blieb, kann die Nephrectomie bei ihr auch in Frage kommen. Sonst unterliegt diese Entfernung denselben Indicationen, wie diejenige der normal befestigten Niere (ausgedehnte Eiterung, Carcinom, Sarkom etc.). Bei gleichzeitig vorhandener Steinbildung käme noch die Nephrotomie in Frage. Handelt es sich endlich um die Entwicklung einer Hydronephrose, so wird die für sie übliche Behandlung zur Ausführung kommen müssen.

Digitized by Google

VI.

Ueber eine besondere nervöse Erscheinung bei der Gebärmutterknickung und Schlussfolgerungen daraus für das Wesen der Uterusdeviationen und -Flexionen überhaupt

(Nach einem Vortrage in der Heidelberger medicinischen Gesellschaft am 20. Juli 1897.)

Von

Privatdocent Dr. OSKAR SCHAEFFER

in Heidelberg.

In der Aetiologie der Uterusdeviationen und -Flexionen spielen bisher im Wesentlichen mechanische Momente[1]) ihre Hauptrolle, und weiterhin gliedern sich dieselben in Erschlaffungszustände der tragenden Apparate sowohl als auch des Organes selbst, — ferner in übermässige Belastung des Uterus (sei es durch allgemeine Congestion und Hyperplasie, die übrigens meistens als die Folge der Verlagerung angesehen wird, sei es durch Tumoren der Gebärmutter selbst oder benachbarter Organe, welche auch zur einfachen Verdrängung führen können), — endlich in abnorme Adhäsionsfixationen oder entzündlich-narbige Verzerrungen der inneren Genitaltheile. Wenn man den in den meisten Fällen prägnanten nervösen Erscheinungen seine Aufmerksamkeit zuwandte, so sah die eine Partei hierin die Folge der Organverlagerung, die andere hingegen das Begleitsymptom der gleichzeitig vorhandenen Entzündungs- oder Congestionszustände oder auch eine Nervenkrankheit für sich mit dem zufälligen und hierfür irrelevanten Nebenbefunde einer Genitalverlagerung oder -Erkrankung.

Aus dieser Meinungsverschiedenheit resultirten zwei Wege der Behandlung: Derjenige, welcher der Beseitigung der Verlagerung oder Knickung hautsächlich zustrebte, und derjenige, welcher zur Entfernung der Entzündungserreger oder der entzündeten Theile, der Tumoren u. s. w. führte. Naturgemäss mussten zum letzteren Zwecke radicalere, operative Methoden angewendet werden. Es entsprach diese Reihenfolge auch durchaus dem chronologischen Entwickelungsgange unserer Specialwissenschaft und ihrer Technik.

Während Theilhaber bekanntlich sowohl die mobile, wie die fixirte

---

[1]) Sehr beachtenswerth ist die jüngste mechanische Auffassung der Contactwirkung in der luftleeren Bauchhöhle s. den Aufsatz von Sielski in Lemberg. Centr.-Bl. f. Gyn. 1897, 20.

Digitized by Google

Retroflexio an und für sich als bedeutungslos ansieht und demgemäss die orthopädische Behandlung als höchstens „suggestiv“ wirkend bezeichnet, hingegen die Endo- und Perimetritis, die Darmatonie, Hysterie symptomatisch behandelt, beharrt B. S. Schultze auf seinem seit fast einem Vierteljahrhundert ausgebauten Standpunkt der orthopädischen Therapie, deren dominirender Theil in der rationellen Verwendung der Pessare besteht, je nach Bedarf unterstützt durch die Thure Brandt'sche Massage oder durch operative Eingriffe, zwecks Beseitigung von hindernden Adhäsionen oder Narbensträngen oder zwecks Fixation des Uterus; für letzteren Zweck erkennt Schultze die von ihm selbst, Boisleux, Sänger und Stratz ausgeführte Verödung des Douglas-Spaltes ebensowohl an, wie die Ventrifixur oder die Vaginifixur oder die Alexander'sche oder die Döderlein-Gottschalk'schen Methoden, — aber eine jede Operation nach bestimmten Indications- und Contraindicationsstellungen.

Wenngleich um diese Zeit noch ein lebhafter Austausch der Meinungen statt hat und die um Pfingsten abgehaltenen Sitzungen der Deutschen Gesellschaft für Gynäkologie in Leipzig ebenfalls zu keiner Einigung geführt haben, — höchstens zu einer fortschreitenden Klärung der Symptomatologie, — so besteht doch eine überwiegende Mittelpartei, welche, im Wesentlichen auf den Schultze'schen Ansichten basirend, dennoch anerkennt, dass ein erheblicher Bruchtheil von Retroflexionen ohne jedes Krankheitssymptom besteht, dass aber die vorkommenden Beschwerden einerseits freilich den Ursachen oder den Folgen der Knickung angehören, andererseits als irradiirte und reflectorische Nervenerscheinungen aufzufassen sind.

Ein Moment aber ist hierbei (bezüglich seiner Ursächlichkeit der Uterusknickung gegenüber) weder speculativ genügend betont worden und noch viel weniger in den Kreis der Beobachtung gezogen worden; ich meine das rein nervöse Element und seinen Zusammenhang mit dem Zustandekommen der Knickung selbst und der begleitenden Schmerzempfindungen! Ueberhaupt wissen wir von den Einflüssen, die das primär erkrankte Nervensystem (im weitesten Sinne) vermittelst des reichen uterinen Sympathicusnetzes auf die Genitalien und den Uterus speciell hat, so gut wie garnichts, ein paar Notizen über Menstruationsanomalien bei schweren Nervenleiden ausgenommen. Soweit es sich um abnorme nervöse Reize Seitens der erkrankten Ovarien auf die Uterinmucosa, item bei Tubargravidität auf die Bildung der uterinen Decidua handelt, besitzen wir sicher fundirte Beobachtungen; aber die vermittelnden Sympathicusfasern und die sie innervirenden Ganglien können nicht selbst als erkrankt bezeichnet werden. Als Folge abnormer sexueller Reize wurden seither auch mehr direct entstehende locale Circulationsstörungen, welche weiterhin durch beständigen localen Reiz allgemeine Nervenschwäche verursachen sollten, aufgefasst, als dass die localen Genitalveränderungen eben auf dem Boden eines primär schon schwachen Nervensystems entstanden oder vorbereitet und durch jenen Reiz nur ausgelöst und gesteigert gedacht wurden, — und doch müssen wir uns die Erklärung der Pruritus- und Vaginismus-Symptome auf dem letzt-

Digitized by Google

angegebenen Wege suchen; Thatsachen hierfür suchte ich letzthin zu erbringen.[1])

Auch bezüglich des Entstehens der Hyperemesis gravidarum ist noch keine Einigung darin erzielt, ob dieselbe lediglich auf neuropathischer Basis entstehe oder nicht. Die von mir beobachteten Fälle sprechen für das Erstere.

Die Untersuchungen für solche Zwecke sind nicht einfach; auszuschalten sind vor Allem complicirende, eitrige, metritische, perimetritische, perioophoro-salpingitische Veränderungen, sowie Tumoren. Festzustellen ist, ob sich palpatorisch die von der Patientin mit einer gewissen Constanz empfundenen schmerzhaften Empfindungen an den inneren Genitaltheilen lokalisiren lassen und welcher derselben den specifischen Schmerzpunkt enthält.

Diese Feststellung ist naturgemäss auf verschiedene Weise erschwert: nicht alle Patientinnen machen genügend bestimmte oder vertrauenswürdige Angaben; bei anderen liegen verschiedene Schmerzbezirke dicht neben- oder übereinander; besonders bei reizbaren Individuen ist die bimanuelle Untersuchung an sich schon schwer ausführbar; fast ausnahmslos führen die ersten Sitzungen zu confusen Ergebnissen, weil Patientin und Arzt erst lernen müssen, die Drucksymptome der mitgedrückten Theile — von der Bauchhaut und der Bauchwandung beginnend, bis zum Scheidengewölbe oder zur Mastdarmwand — gesondert zu erkennen. Je häufiger die Constanz solcher Beobachtungen an einem Individuum und je mehr die Gleichheit solcher an verschiedenen Individuen nachgewiesen wird, um so mehr gewinnen solche einen objectiven Werth.

Derartige Untersuchungen müssen also oft gemacht werden, am besten unter gleichmässigem, tastendem Massiren. Es müssen aber auch — das ist besonders wichtig — verschiedene Stadien und Momente in dem Befinden einer jeden Patientin beobachtet werden: lokal finden wir die Organe in verschiedenem Blutfüllungszustande (die periodischen Schwankungen und ihre Wirkungen gelangen ja ohnehin stets zur genügenden Controlle) und auch von verschiedener Empfindlichkeit. Hinsichtlich der Blutfüllung muss wieder beachtet werden, ob dieselbe mehr einen grösseren allgemeinen, also auch arteriellen Blutreichthum, eine grössere Succulenz des ganzen Genitaltractus, oder nur eine venöse Stauung repräsentirt; ob ein bestimmter Theil mehr betroffen ist als der andere (Vulva, Vagina, Fornix, Portio, Uteruskörper, Adnexa und Douglas-Nachbarschaft). Das Gleiche bezieht sich auf die Empfindlichkeit, event. auch des Endometrium und der Adnexa.

Ganz besonders werthvoll für unsere Reflexionen sind nun die mit den eben erhobenen Befunden verglichenen Beobachtungen hinsichtlich der jeweiligen Lage und Haltung des Uterus, und zwar beim Beginn, während und am Schlusse einer jeden Massagesitzung, im Liegen und im Stehen! Hier lassen sich nicht selten auch ohne jegliche Repositionsversuche wesentliche und leicht wahrzunehmende Veränderungen der Lage und Haltung der Gebärmutter, sowie der übrigen Symptome beobachten! Das diagnostische Hilfsmittel der localen (Cocainisirung des Scheidengewölbes) oder der allgemeinen Narkose kann in bestimmten Fällen ebenfalls derartige locale Wandlungen hervorrufen, so dass die Reposition in solchen Fällen weniger wegen der in der bekannten Weise

[1]) Im Centr.-Bl. f. Gyn. 1897, No. 12: Pruritus, Vaginismus, einseitige Ovarie und Hyperemesis gravidarum bei derselben Pat. in verschiedenen Lebensepochen, v. Verf.

Digitized by Google

aufgehobenen Spannung der willkürlichen Muskeln erleichtert ist, als vielmehr durch eine Aenderung in der Zusammenziehung der Uterusmuscularis nebst Hilfsapparaten spontan erfolgt!

Endlich darf nicht vergessen werden, den jeweiligen Gesammtzustand der Patientin, zumal den nervösen, mit den localen Befunden zu vergleichen; auch das Verhalten der Abdominalorgane ist in den Kreis der Beobachtung zu ziehen (Functionen und Blutfüllung, Verhalten der Bauchdecken).

Soviel über diese Gesichtspunkte im Allgemeinen. Die Mittheilung concreter Fälle wird dieselben am besten illustriren.

Ich habe seit zwei Jahren alle einschlägigen Fälle unter diesen Gesichtspunkten so oft zum Zweck der Eruirung solcher bestimmten Fragen untersucht, dass die Details, welche ich in Folgendem mittheile, den Charakter von experimentell gewonnenen Thatsachen tragen.

Um zu verdeutlichen, welche Punkte ich hervorzuheben wünsche, soll das Endergebniss der Beobachtungen hier kurz vorweg angeführt werden:

1. Es giebt einseitige, vorübergehende Contractionen einer der Wände des Uterus, oder vielleicht richtiger „einseitig wirkende" Contractionen.

2. Dieselben können krampfartigen Charakter annehmen;

3. Hierdurch entstehen, je nachdem, Retro- oder Anteflexionen, welche vorübergehend oder dauernd auftreten können und welche mit Lösung des Krampfes — oder durch Aufhebung der einseitigen Contraction (der vorderen bezw. hinteren Uteruswand) — oder durch das kräftigere Eintreten der Contraction der antagonistischen anderen Wand, wieder verschwinden.

4. Den Knickungen dieser Art gehen ganz gewöhnlich — zeitweilig und öfter oder (häufiger) dauernd — Erschlaffungszustände des Uterus bezw. auch des gesammten Genitaltractus voraus; sie bewirken die Verticalstellung oder weiterhin die einfachen schlaffen Retroversionen, -Flexionen des Corpus uteri; es giebt auch eine Art von collabirtem Haltungszustande des vertical stehenden Uterus.

5. Sind die Knickung erzeugenden Krämpfe besonders heftig und andauernd, so können sie[1]) am leichtesten auf die muskulären Elemente in den Ligamenten, sodann auf die Vaginalmuscularis, die Scheidenschnürer, die Beckenbodenmuskulatur, die Colorectalmuscularis, die Blasenwand und die verschiedenen Sphincteren, sowie die Extremitätenmuskeln übergreifen. Es entsteht zunächst das Bild des Vaginismus (pag. 72). Die sogenannte Dysmenorrhoe, acute hartnäckigste Obstipation, sogar mit Ileussymptomen, schmerzhafte Blasenkrämpfe sind die nächsten Folgen derartiger Attacken. Weitere irradiirende Vorgänge Seitens des Magens, Spasmen des unteren Theiles der Speiseröhre wie des Pharynx und des Kehlkopfes, Neuralgien verschiedenster Art, Paresen u. a. m. sind bekannt.

6. Die uncomplicirte Retroversio-flexio uteri findet sich meist (nach meinen bisherigen Beobachtungen stets) entweder bei neuropathisch belasteten oder bei (congenital oder durch verschiedene ungünstige Momente erworben) geschwächten Personen (Infantilität, Anämie, Hysteroneurasthenie, — gewöhnlich combinirt).

7. Die allgemeinen hystero-neurasthenischen Symptome können bestehen, ohne dass von Seiten der rückwärts verlagerten Gebärmutter lokale

[1]) Vgl. pag. 72.

Digitized by Google

Beschwerden ausgehen oder nachweisbar sind, genau wie bei ganz normaler Beschaffenheit der Genitalien.

8. Sobald aber bei solchen Individuen mit rückwärts verlagerter Gebärmutter den Genitalapparat ein Reiz trifft, so wird derselbe abnorm stark beantwortet, entweder in Gestalt von Circulationsstörungen (congestive Hyperämie und venöse Stauung) oder den sub 1—3 angeführten Knickungskrämpfen.

Die Reize können sogar physiologischer Natur sein (Eintreten der Menstruation bei Virgines, conjugaler Verkehr) und sich accumuliren, oder abnorm sein (Perversitäten, infectiöse Entzündungen, Tumoren, ektopische Gravidität, chronische Genitalhyperämien bei Erkrankungen der Ovarien, des Herzens, der Leber, der Nieren, des Darmes), worauf die Genitalnerven kräftiger Frauen gar nicht oder schwer reagiren.

9. Die hystero-neurasthenischen Allgemeinsymptome entstehen meist im Pubertätsalter oder werden dadurch gesteigert; dieses hängt zunächst nur mit den allgemeinen sexuellen Stoffwechseländerungen zusammen.

Sobald aber die auf dem primären hystero-neurasthenischen Boden in den Genitalien entstandenen Reizwirkungen daselbst chronische functionelle und anatomische Veränderungen hervorgerufen haben, so wirken dieselben dauernd und auf jeden weiteren Reiz hin leicht exacerbirend auf die Allgemein-Erscheinungen zurück.

10. Exacerbirende, nervöse Allgemeinerscheinungen rufen umgekehrt in den Genitalorganen analoge Vorgänge secundär und concomittirend in den einzelnen Attacken hervor, und zwar:

a) bei allgemeinen Reizzuständen (Neuralgien, Krämpfe): krampfhafte Knickung des sonst retrovertirten Uterus (derselbe ist dabei klein, hart, äusserst empfindlich, irreponibel, blass), heftige Nabel-, Kreuz-, öfter auch Leistenschmerzen;

b) bei allgemeinen Erschlaffungszuständen (Paresen, motorische und vasomotorische Schwäche): mässige congestive Hyperämie desselben mässig weichen und dicken, unempfindlichen, jetzt einfach gestreckten oder labil nur wenig herabgeknickten, leicht reponiblen Uterus; Fehlen von Kreuzweh; dieser Genitalstatus ist abhängig von den schon bestehenden anatomischen Veränderungen; derselbe Befund ist also auch zu Zeiten zu erheben, in denen das subjective Allgemeinbefinden ein tadelloses ist;

c) sind die Neuralgieanfälle mit Anschwellen des Unterleibes (zuweilen auch der unteren Extremitäten, häufiger des Gesichtes) unter Herzpalpitationen und Stenocardie combinirt, so liegt der Uterus retroflectirt, aber jetzt dick geschwollen, mit cyanotischer Portio und wieder empfindlich. Bei der Scarification fliesst viel dunkles Blut (sub a spärlich helles, sub b viel heller rothes Blut).

Auf die Mitbetheiligung der in solchen Fällen an sich gesunden Adnexa will ich hier zunächst nicht weiter eingehen.

11. Die einseitigen, gegebenenfalls bis zum Krampf gesteigerten Contractionen einer Wand der Gebärmutter und die daraus resultirenden Knickungen (also ausser Fällen von Fixation) werden verursacht durch bestimmte Reize, welche, seltener von aussen den N. pudendus, weitaus am häufigsten die inneren Ganglien treffen, vorwiegend bei neuropathisch beanlagten oder schwächlichen (infantilen oder sterilen) oder geschwächten Individuen:

a) entzündliche Reize, welche auf die Gegend des Eierstockes und des Douglas-Spaltes (z. B. auch Ureteritis bei tuberculöser Pyonephrose) einwirken oder sich im Uterus selbst befinden (darunter circumscripte Tuberkeleruptionen in ersteren Theilen und tuberculöse Endometritis):

b) Tumoren-Entwicklung und Tumoren-Druck (in der Gebärmutter oder den Adnexen), nicht nur grössere die Circulation direct störende, sondern auch kleine, in der Entstehung begriffene Neu-

Digitized by Google

bildungen, wie intramurale Myome, auch kleincystische Entartungen der Eierstöcke; vielleicht entstehen beide, Retroversio und Tumor, aus derselben Ursache, — die krampfhafte Knickung aber oft durch den Reiz des letzteren;

c) der Reiz einer ectopischen Gravidität (in manchen Fällen kann die Ursache der letzteren. die Entzündung, auch ohne Fixation, zur Retroversio und -Flexio führen; Krampfzustände der letzteren beobachtete ich aber nach Eintritt der Schwängerung).

d) Abnormitäten der periodischen physiologischen Reize bei blutarmen, schwächlichen und hysteroneurasthenischen Individuen;

e) beliebige äussere oder innere Reize (Digitalexploration, normaler sexueller Verkehr in durchaus mässigen Grenzen, adstringirende Scheidenausspülungen) bei hysteroneurasthenischen Individuen;

f) an die letzte Gruppe gliedern sich die an ausgesprochen schweren Neurosen und Centralnerven-Erkrankungen Leidenden an und

g) auch der Einfluss psychischer Erregungen verschiedener Art;

h) Steigerung der regelrechten Wehen zur „partiellen Tetanie" einer Wand oder Wandstrecke oder zur „Strictura uteri" unter dem Einflusse von an sich geringen Austreibungsreizen bei hystero-neurasthenischen Individuen (Ovarie, etwas zu früh erfolgendem Blasensprung, zur Zeit des Kopfdruckes auf inneren Muttermund oder Darm u. dgl. m.);

i) (urämische und andere Krampfgifte — Autointoxikationen?).

12. Die zur Knickung prädisponirte, einfach rückwärts geneigte Gebärmutter (mit oder ohne Descensus u. s. w.) kommt zu Stande:

a) bei congenitaler oder erworbener Innervationsschwäche (abnorme Labilität) der contractilen (auch vasomotorischen) Elemente nicht nur der Gebärmutterligamente oder des Beckenbodens, sondern auch der gesammten parietalen (Kreuzweh, bestimmte pseudo-osteomalacische Schmerzen der vorderen Beckenwand) Becken- und Bauchwandungssubserosa, in Folge dessen nicht selten (auch unter denselben Symptomen!) combinirt mit Gastro-enteroptose, „Wanderniere und -Milz", Senkung des Douglas-Spaltes, den verschiedenen Arten von Hernien!

(Die Senkung des Beckenbodens kann auch zu einer gleichmässigen Senkung der Vulva, des Rectum, der Harnröhren-Blasenhals-Gegend in toto — im Verhältniss zum Becken — führen, ohne dass die einzelnen Theile zu einander verschoben werden oder Divertikel bilden.)

Die Schwächezustände werden offenbar primär weniger durch die contractilen Elemente selbst bedingt (elastische Fasern, Gefässe, glatte und quer gestreifte Muskeln — die enge Zugehörigkeit der letzteren zu den Tragfunctionen des Beckenbindegewebes hat v. Rosthorn durch das Studium der direct als metamorphosirtes Bindegewebe aufzufassenden Fascien erwiesen), als vielmehr durch deren abnorm labile Innervation, die theils wieder im sympathischen Nervensystem, theils in den Rückenmarkscentren zu suchen ist;

b) bei abnormem, localem Wachsthum der einzelnen Cervixabschnitte (Cervixhypertrophie); diese wird bei primärem Auftreten — zumal wenn sie congenital und mit Spinaldefecten combinirt ist[1]) — mit allen Folgeerscheinungen durch ebenfalls abnorme centrale trophische Innervation (Lendenmark) bedingt;

[1]) Vergl. Verf.'s Beschreibung einer solchen im Arch. f. Gyn. 37,2; v. Winckel, Lehrbuch, II. Aufl.; ferner die Fälle von Qvisling: Arch. f. Kinderheilk. 1891, 12; Heil: Arch. f. Gyn. 48; J. Veit: Zeitschr. f. Geb u. Gyn. II.; Krause: Centr. f. Gyn. 1897, 16.

Digitized by Google

c) bei schlaffen langgestreckten oder schlaffen collabirten Wänden des Uterus, wie sie theils durch congenitale oder erworbene Schwäche der Muscularis, theils aber auch durch mangelhafte Innervation hervorgerufen werden, auf dessen Conto die Schlaffheit jedenfalls zu setzen ist, — mit einer oder ohne eine Veranlassung (kurze vordere Scheidenwand mit geringer Ausbildung des Scheidengewölbes deutet auf eine ohnedem geringe Genitalentwicklung hin) — häufige Wochenbetten und langes Stillen, oft auch abundante Blutungen führen zur erworbenen allgemeinen und localen Schwäche, (die erstere ist aber die hier hauptsächlich in Frage kommende, da die locale oft nur zur Hyperinvolution des meist antevertirten Uterus oder zur narbigen Schrumpfung der Parametrien führt):

d) bei Entzündung des Uterus (z. B. Tuberculose und anderen Infectionen des Endometrium) wovon indessen die chronische nicht infectiöse Metritis wohl derselben Ursache wie die Verlagerung ihr Entstehen verdankt, nämlich der vasomotorischen Innervationsschwäche und der sich daraus entwickelnden Congestion bezw. auch venösen Hyperämie;

e) bei Uterusmyomen oder grösseren Schleimpolypen, wenn allgemeiner Schwund des Muscularis — oder nur ein circumscripter durch den Sitz der Tumoren an bestimmten Stellen — eingetreten ist, oder wenn die Halteapparate dem grösseren Gewichte gegenüber erlahmt sind.

13. Das Wechselverhältniss zwischen allgemeinen Neuropathien und dem erkrankten Genitalapparate ist Folgendes:

a) Bei allgemein neuropathisch beanlagten Individuen treten leicht — auf einen heftigen acuten Reiz oder auf häufiger wiederholte mässige oder sogar nur physiologische Reize hin, welche den Sexualapparat treffen — Abnormitäten in Lage, Haltung und Blutfüllung des Uterus und seiner Adnexe ein.

b) Bei Exacerbationen anderweitiger Neurosen exacerbiren auch die subjectiven und objectiven Erscheinungen am bereits erkrankten Genitalapparate; derselbe repräsentirt also einen leicht mitreagirenden Locus minoris resistentiae.

c) Exacerbationen erkrankter Genitalien (auf Schädlichkeiten hin, die von aussen stammen, darunter irritirende Ausspülungen, ferner Narkotika, als auch vasomotorisch lähmend und so congestiv wirkend) führen bei neuropathisch beanlagten Individuen zur Erregung oder Steigerung anderweitiger nervöser Beschwerden. Speciell wirkt das Herabsinken und Tiefertreten der Beckenbauchorgane im kleinen Becken weit irritirender bei rückwärts geneigter und noch mehr bei rückwärts geknickter Gebärmutter, als wenn dieselbe antevertirt descendirt!

d) Die letztangeführten Nervenreactionen treten am leichtesten auf solchen Gebieten ein, die gelegentlich (bei sexuellen Vorgängen, Schwangerschaft, Geburt u. s. w.) physiologisch concomitirend mit in Function treten.

Demnächst von Seiten solcher Nervenbahnen, welche bei dem betreffenden Individuum an sich schon länger besonders erkrankt oder besonders wenig widerstandsfähig, besonders leicht irritirbar sind. —

Wenn dieses bei verschiedenen Nervenzügen der Fall ist, so werden dieselben gleichzeitig oder „umherfliegend“ abwechselnd in Reiz- oder Lähmungszustand versetzt:

endlich erst bei hochgradiger Neuropathie sehen wir ein regelloses Durcheinander von den erwähnten „Nerven- und demzufolge Organverstimmungen“ auftreten.

Digitized by Google

Der innige Zusammenhang zwischen dem allgemeinen Stoffwechsel und den Functionen der Sexualorgane einerseits, zwischen den Genitalien und dem gesammten Nervensysteme (welches schon physiologisch besonders leicht reagirt) andererseits — beides zur Erfüllung des Zweckes des weiblichen Daseins — macht es gar nicht auffallend, warum bei geschwächten, besonders nervengeschwächten Individuen die wechselseitige Reaction eine so lebhafte und heftige ist.

e) Die Genitalneurosen der unteren und äusseren Genitaltheile stehen häufig mit krampfhaften Uterusretroflexionen in Synchronismus; auch für erstere ist dieselbe Wechselwirkung zur allgemeinen neuropathischen Beanlagung nachweisbar, wie für die letzteren.

f) In Fällen, wo die Beschwerden trotz reponirtem Uterus bestehen bleiben, beseitigt dieselben oft ein eingelegtes Pessar, offenbar durch Beeinflussung der Fornicocervicalganglien und der Circulationsverhältnisse in den Douglas-Falten und in der Basis der breiten Mutterbänder.

14. Analoge functionelle Krampfknickungen auch bei vorwärts gelagerter Gebärmutter bei anämischen, neuropathisch beanlagten, oder gewordenen Individuen mit infantilen oder puerilen Genitalien.

Reizveranlassung: congestive Hyperämien mit schwer erfolgender oder unterbleibender Genitalblutung, also Anschoppungszustände (bei Menses, Coitus in steriler Ehe, acuten Congestionen und vorhandenen Entzündungen, zu denen aber auch die durch vasomotorische Störungen entstandenen Hyperplasien gehören, Perversitäten).

Auch diese Krämpfe sind nicht selten mit sich daran anschliessenden Krämpfen der Scheiden-, Blasen-, Mastdarm-Muscularis u. s. w. auch der Wadenmuskeln vergesellschaftet.

15. Bei diesen Formen der Rückwärts- wie der Vorwärtsknickung treten gleichermassen ein:

In der Ehe: Dysmenorrhoe, Vaginismus, Uterinkoliken, Sterilität, leicht Aborte, Hyperemesis, — leicht Krampfwehen, — hochgradige Hysterie.

Bei bleibenden Virgines: neben Hysterie Dysmenorrhoe, Vaginismus bei Explorationen (Pruritus et Vaginismus meist, vielleicht immer nach Perversitäten), zuweilen bei Anämie auch Uterinkoliken, Fluor, Dyspepsia nervosa.

16. Die Retroversio-Flexio ist weit häufiger Folge von Innervationsschwäche, seltener eine foetal-infantile Bildungshemmung.

Die Anteflexio mit Beschwerden (uncomplicirte) ist häufiger als puerile Form eine infantil-puerile Bildungshemmung, seltener eine primäre Innervationsschwäche ohne gleichzeitige Bildungshemmung.

17. Die Lage- und Haltungs-Anomalien des Uterus mit Beschwerden sind wegen ihres üblen Einflusses auf das Gesammtnervensystem sofort zu behandeln (orthopädisch, tonisirend und operativ); die Richtiglagerung des Uterus als solche ist wahrscheinlich an sich nur indirect von günstigem Einfluss, weil nach derselben der Beckenserosa das Tragen der Baucheingeweide erleichtert wird. Ferner werden durch die Behandlung offenbar die Douglas-Ganglien günstig beeinflusst, jedenfalls die Circulationsverhältnisse und der Tonus der musculären Elemente jener Region verbessert!

Von den entzündlich fixirten Dislocationen ist hier nicht die Rede, ebensowenig von den durch einfachen Druck anderweitiger Tumoren (grosser Ovarialtumoren, gestielter subseröser Uterusmyome u. a.) hervorgerufenen Verlagerungen.

Das Auftreten einseitiger (event. Krampf-) Contractionen einer Uteruswand gründe ich auf die (unter den oben erwähnten Beobachtungs-Cautelen angestellten) Beobachtungen solcher Fälle wie folgt:

Digitized by Google

Fall I. Frau R. (No. 97), 30 Jahre alt, früher stets gesund, wenn auch blutarm gewesen, fühlte sich seit der Verheirathung (vor 9 Jahren) nicht mehr so wohl; im Wesentlichen Auftreten von Schmerzen im Kreuz und allen Gliedern, habituelle Verstopfung. Von einem Collegen, der die Patientin wegen „Darmentzündung" behandelt hatte, wurde sie mir zur Behandlung einer Retroflexio uteri zugesandt. Zwei Jahre zuvor wurde die Frau wegen Gesichtslage mittelst der Zange entbunden; das Wochenbett verlief fieberlos und ohne weitere Störungen. Später stellten sich wieder die früheren Schmerzen und zugleich mit ihnen, ebenfalls wie früher schon zeitweilig, „weisser Fluss" ein. Daran schlossen sich weiterhin Periodenbeschwerden an (Unregelmässigkeit derselben, Schmerzhaftigkeit, ungleich an Dauer und Stärke bis zu sehr starken Blutungen).

Am Tage meiner ersten Exploration waren die allgemeinen nervösen Beschwerden mässig stark; der touchirende Finger erregte beim Passiren des Introitus und der Vagina keinerlei Schmerz- oder Krampferscheinungen. Die Portio vaginalis lag der Symphyse an, der Uteruskörper geschwollen und recht empfindlich über dem hinteren Scheidengewölbe, gegen das Collum im zweiten Grade geknickt. Das rechte Ovarium lag herabgesunken neben dem Uterusfundus; es war ein wenig geschwollen und auf Druck schmerzhaft empfindlich; von der rechten Tube war, wie von den linksseitigen Adnexen, nichts Besonderes zu vermerken. Stränge und derbere Adhäsionen bestanden nicht; die Gebärmutter war frei beweglich. Der Eierstock lag bis zu einem gewissen Grade beweglich, seiner Hebung setzte sich ein Widerstand entgegen. Im Rectum befanden sich einzelne Faecalknollen.

Ich habe die Patientin seit dem 8. Juni 1896 unter ständiger Beobachtung behalten. Seit Anfang März blieb der Uterus bei eingelegtem Hodge-Pessar häufiger gut gestreckt antevertirt liegen. Ich gestattete den eine Zeit lang inhibirten sexuellen Verkehr; es trat alsbald Gravidität ein.

Die weiteren, für unsere Betrachtungen wichtigen und an sich wohl interessanten Beobachtungen, wie sie im Laufe der ganzen Zeit allmählich gesammelt worden sind, will ich hier in ein Gesammtbild zusammenfassen.

Bei bestehender Rückwärtsknickung schob ich zunächst versuchsweise, ohne die Reposition zu besorgen, zwei Glycerinwattetampons je in das vordere und das hintere Scheidengewölbe ein. Das Kreuzweh hörte sofort auf. So oft ich dieses später wiederholte, so oft trat dieser Effect ein, offenbar durch die Entlastung der tragenden Beckenserosa, deren dem Kreuzbein angeheftete Falten und Flächen bekanntlich die Träger der Blut-, der Lymph- und der nervösen Bahnen sind.

Da aber diese typischen Kreuzschmerzen nicht nur bei Rückwärtsknickungen des Uterus, auch nicht nur in einem solchen Falle bei congestiv angeschwollenem Organe, sondern auch bei starker Contraction und Kleinheit desselben auftreten, ferner bei infantilem, anteflectirtem und zu Dysmenorrhöen Anlass gebendem Uterus und endlich auch ohne Senkungsvorgänge beobachtet werden können, wo also überall das Gewicht, das Schwerlasten auf den Tragapparaten nicht in Frage kommt, so lässt sich nur daraus schliessen, dass die günstige Wirkung der Tamponade bei unseren speciellen und ähnlichen Fällen grösstentheils in der Beseitigung der nicht selten mit einem venösen Stauungsdruck combinirten Congestion innerhalb der subserösen und intraliga-

Digitized by Google

mentären Gefässcomplexe besteht. Diese Wirkung kommt einmal dadurch zu Stande, dass eine directe Compression und Empordrängung jener parametranen Partien stattfindet, sodann durch die Beeinflussung der dort gelegenen gangliösen und musculären Elemente.

Ein anderer Versuch beweist geradezu, dass die Zerrung der Douglas-Falten durch den retroflectirten Uterus nicht allein die Ursache der Kreuzschmerzen und des damit verbundenen typischen Müdigkeitsgefühls ist.

Fall II. Frau W. (No. 177) litt seit Jahren an den erwähnten Beschwerden. Ein eingelegter Mayer'scher Ring beseitigte dieselben. Beim Wechsel des Pessars traten sie sofort wieder ein. Ein unter die Portio geschobener Tampon änderte hieran nichts, wohl aber derselbe, wenn er in das hintere Scheidengewölbe verlegt wurde. Suchte ich den Uterus durch den an die Portio geführten Finger zu tragen, blieben die Schmerzen unverändert.

Jene oft, sogar ganz acut hierbei auftretende und deutlich in Gestalt von Knoten an der freien Hinterfläche der breiten Mutterbänder und oberhalb des Sphincter III in der Rectalwand oder als wechselnd gefüllte empfindliche Wülste längs der Douglas-Falten und lateral davon zu fühlende venöse Stase sah ich wiederholt (vorübergehend), ganz unabhängig von Druck oder Torsion seitens des Uterus oder Obstipation in den eben herangezogenen und ähnlichen Fällen entstehen direct im Gefolge von (bezw. zugleich mit) allgemeinen neuralgischen und anderen nervösen Symptomen oder bei „Virgines intactae" mit retrovertirtem Uterus und allgemein neuropathischer Constitution zur Zeit der Periodenschwellung, zumal bei amenorrhoeischen Zuständen.

Ich hatte hierdurch und bei früheren ähnlichen Fällen stets die Empfindung, als ob jene Stase, jene inneren Varicocelen garnichts mit der angeblichen „Torsion" der breiten Mutterbänder durch die Retroflexio uteri zu thun hätten, dass sie vielmehr eine Folge der nervösen Störungen wären. Unter besonders heftigen Neuralgie-Attacken, — die ebenso sehr Gesicht, Thorax und obere Extremitäten, wie Kreuz, Rücken, Unterleibsorgane, Ischiadicus etc. betreffen, die halb- und beiderseitig auftreten können — lassen sich bei oft controllirten Fällen plötzlich ganze Rosenkränze von Varicen sowohl in den Ligamenten wie in dem Douglas und dem hohen Theile des Mastdarmes oberhalb des Sphincter tertius tasten; ganz gewöhnlich aber waren Stase und hyperämische Congestion gepaart.

Bei Operationen stösst man zuweilen auf solche Varicocelen in den breiten Mutterbändern. So sehr wohl der Theilhaber'schen Aeusserung beizustimmen ist, dass eine Torsion der Gefässe in den ja meist schlaffen Ligamentis latis undenkbar ist — es ist auch nach meinem Dafürhalten zu berücksichtigen, dass die Hauptstämme in der breiten Bindegewebsbasis jener Bänder sehr geschützt liegen — und ebenso, dass eine derartig ent-

Digitized by Google

standene venöse Stauung im Uterus rasch durch die collateralen Plexus aufgehoben werden würde, so wenig erscheint der Satz gerechtfertigt, „dass, wenn venöse Stasen bei Retroflexion einträten, im Uterus manchmal Varicen, Cyanose und dergl. bemerkt worden sein müssten, was in der That nicht der Fall wäre."

Dem ist aber wohl so: die Cyanose der Gebärmutter lässt sich unzweifelhaft oft genug feststellen; sie ist aber meist mit congestiver Hyperämie gepaart, und diese ruft die jener zugeschobenen Beschwerden meist schon allein hervor. Doch auf diese umfänglich von mir in den Beobachtungskreis gezogenen Verhältnisse komme ich ein anderes Mal zurück, um hier nicht zu weit von unserem Falle abzuschweifen. Ein anderes bekanntes Retroflexions-Symptom, an dem die erwähnte Patientin oft litt, waren ischiadische Schmerzen und Gastrocnemius-Krämpfe. Diese wurden bisher als durch Druck des Uterus auf die Sacralnerven entstanden angesehen, aber bezüglich dieser Aetiologie bereits von mehreren Seiten (v. Winckel) mit Recht angezweifelt. Nicht nur, wie Theilhaber meint, weil der Uterus durch den Mastdarm von den betreffenden Nervenstämmen getrennt ist, — wie oft finden wir bei Autopsien den rückwärts geknickten Uterus neben dem Mastdarme direkt der Sacralserosa adhärent! — sondern weil bei einer ganzen Reihe von Tumorbildungen ein weit stärkerer Druck auf die Umgebung des Douglas durch Ausfüllung desselben ausgeübt wird, ohne dass irgendwie constant oder auch nur in der Mehrzahl der Fälle jene „Druckerscheinungen" seitens der Sacralnerven auftreten, sind wir berechtigt, für jene Symptome in den unteren Extremitäten andere Ursachen zu suchen. Dazu kommt, dass bei länger dauernder Einkeilung von Tumoren (bis kindskopfgrossen Ovarialkystomen, Ovarialfibromen, subserösen Uteruspolypen) oder bei anderer Ausfüllung der Douglas-Spalte (Hämatocele retrouterina, ektopischer Gravidität) in den Fällen, wo wirklich Neuralgien in den unteren Extremitäten oder des N. obturatorius oder Schwäche- oder Krampfzustände in den betreffenden Theilen eingetreten waren, dieselben bald wieder trotz Fortdauer des ursächlichen Zustandes verschwanden.

Hierauf lässt sich hier nicht weiter eingehen, wohl aber ist es auffallend, dass dann der ebenfalls dauernde Zustand des relativ weit geringeren Druckes des retroflectirten Uterus zu so dauernden und so oft und meist immer heftiger wiederkehrenden Nervensymptomen führen sollte, wie letztere ja in der That zu beobachten sind!

Weit wahrscheinlicher ist es, diese Symptome als den anderen Neurosen gleichwerthig zu erachten. Sollen wir letztere nun als Reflexe oder als selbstständig auftretende Leiden ansehen? Alle oder nur einige von ihnen?

Oben erwähnte ich, dass die Kreuzschmerzen grösstentheils als Congestions- und Stauungssymptome anzusehen seien, die

Digitized by Google

durch vasomotorische Innervationsschwäche hervorgerufen würden[1]). Aus den gleichen Ursachen wie jene oder eben durch jene selbst werden gleichzeitig Krampfzustände der contractilen Fasern in jenen subserösen Partien (nicht allein der Musculi retractores Luschka's) erregt. Einen Beweis hierfür sehe ich in folgendem Vorgange, der nicht so selten zur Beobachtung gelangt:

Fall III und IV. Frau W. (No. 177) und Frau D. (No. 204) leiden beide an Kreuzweh und nach längerem Stehen an Schmerzen in der Nabelgegend und an immer stärker werdendem, ausstrahlendem Ziehen und Stechen in den Leistengegenden. Bei der ersteren finden wir den Uterus (nicht fixirt) retroflectirt —, bei der letzteren (IIpara) antevertirt mit stark gesenktem Gebärmuttergrunde und dementsprechend nach hintenoben gehobener Portio, — beide neurasthenische Hystericae, — erstere an Menorrhagiae climactericae, letztere an mässiger Metritis leidend.

Dem ganzen Verhalten nach konnte ich die in den runden Mutterbändern und den Ligamenta vesico-uterina allmählich auftretenden Schmerzen nicht anders denn als Krämpfe der Muskelfasern derselben deuten, welche sich an die im Uterus selbst entstehenden Schmerzen und Wehen secundär anschlossen, wie wir diese Erscheinung bei starken Geburtswehen und Aborten ganz gewohnt sind! Es gehen ja glatte Muskelfasern direkt von der Tubenecke des Uterus in die Ligamenta rotunda über, während quergestreifte Muskelfasern von den Musculi obliqui abdominis in das andere Ende der langen Ligamentsehnen überstrahlen.

Wenn aber die von den Uterusfasern ausgehenden Contractionen auf diejenigen der vorderen Ligamente übergehen, warum sollen sie nicht ebensogut, alle von denselben Elementen innervirt, diejenigen der anderen Haftapparate in Mitthätigkeit versetzen, da doch obendrein sub partu von den Sacrouterinbändern dieselbe Erscheinung bekannt ist, zumal bei eintretenden Krampfwehen.

Es erscheint also wohl ganz plausibel, die bei entzündlichen, bei dysmenorrhoischen und bei klimakterischen Vorgängen am Uterus bekannten wehenartigen Contractions- und Krampfzustände auch auf die Muskelfasern der Haftbänder übertragen zu sehen, wie wir sie unter den günstigeren Beobachtungsbedingungen sub partu nicht selten an dem runden Mutterbande nachweisen können.

Im Anschluss an unsere bisherigen Betrachtungen können wir jene Krampfzustände der musculären Ligamentfasern als aus nervösen Störungen hervorgehend erklären, deren primäre Ursachen wir als sehr variabel — auf angeborener oder erst später erworbener neurotischer Basis wirkend — weiter unten streifen wollen.

Zuweilen beobachten wir — meist ebenfalls bei neuropathisch beanlagten Individuen (wenn nicht gerade bestimmte

[1]) Vgl. über Sitz und Ursprung des Kreuzwehes. C. f. G. 1897, 41.

Digitized by Google

Hindernisse vorliegen), dass sub partu partielle Krämpfe des Uterus eintreten (nicht nur Krampfstricturen des inneren Muttermundes, sondern auch einzelner Wandpartien des Uteruskörpers), welche ebenfalls von einem stechenden Ziehen in der Leistengegend, heftigem Druck im Kreuz und äusserster Empfindlichkeit des Scheidengewölbes bei noch nicht erweitertem Muttermunde, oft auch des Scheideneinganges begleitet sind. Leicht schliessen sich hieran schon frühzeitig beim Passiren der Cervix Muskelkrämpfe der unteren Extremitäten (Wadenkrämpfe u. ä. an), oft ehe die Bauchpresse in Mitthätigkeit versetzt wird. Auch diese gewähren, wenn wir das gewöhnliche reflektorische Verhalten der unteren Extremitäten (auch der oberen und endlich des Rumpfes) während der Auslösung der Bauchpresse betrachten, den Eindruck, als ob weit weniger (wie bisher in den Lehrbüchern erklärt wird) der Druck des tiefer tretenden Kopfes auf die Sacralnerven selbst die direkte Ursache obiger begleitender Contractionen, mithin auch der Krämpfe jener Muskeln der unteren Extremitäten ist, als vielmehr der indirekte Reflex, ausgelöst durch den Druck des Kopfes auf die sensiblen Nerven der Cervix, (so auch bei Aborten in den ersten Monaten) bei besonders reizbaren Individuen. Weit häufiger gelangen die Wadenkrämpfe durch die bekannten Dolores conquassantes, d. h. den Druck auf die unterste Scheidendammaftergegend, zur Erscheinung.

Es lassen sich also bei besonders reizbaren Individuen reflektorisch von der Mucosa cervicis et corporis uteri aus (durch Austritt des Kopfes, Zerrung bei absolut oder relativ verkürzter Nabelschnur, durch ein kleines Abortivei, zerrende austretende Polypen, eingeführte armirte Sonde) Wadenkrämpfe und Neuralgien der unteren Extremitäten auslösen.

Diese „neurotische Basis“ finden wir bei den Betrachtungen der häufigen Begleitsymptome der Retroflexio uteri immer wieder als Praemisse, und zwar oft unter sehr in die Augen springenden hereditären Verhältnissen, fast immer aber mit deutlicher neuropathischer Anlage in dem Kindes- oder dem Mädchenalter. Aber andererseits haben wir denn doch auch festgestellt, dass, wenn einmal der Uterus als der nächste Urheber angesehen werden muss, nicht der direkte Druck desselben, wohl aber der reflektorisch-sensible Einfluss desselben die Veranlassung zu obigen Erscheinungen in den Bein-Muskeln und -Nerven geben kann. Es bedarf hierzu besonderer Reize; solche, die direkt die Uterusmucosa treffen, und solche, die selbst wieder nervöser, centraler Natur sind. Die letzteren kommen hernach zur Sprache. Von ersteren beobachtete ich in letzter Zeit kurz hinter einander zwei Fälle von Kopfstillstand auf dem Beckenboden combinirt mit plötzlichen heftigen Wadenkrämpfen.

Fall V. Bei Frau J. (No. 58) handelte es sich um eine zarte „nervöse“ I. para; das sehr langsame Vorrücken des Kopfes bei guten Herztönen und Fehlen jeglichen Nabelschnurgeräusches fand anfangs seine Erklärung in dem Widerstande des Beckenbodens. Dann kamen Klagen über Schmerz-

Digitized by Google

haftigkeit der Wehen, — der Uterus blieb auffallend hart, — und bald darauf erschienen die Wadenkrämpfe! Die Deutung wurde in der Zerrung seitens einer durch zweimalige Umschlingung verkürzten, an sich nur mässig langen Nabelschnur gefunden.

Fall VI war noch eclatanter: Frau M. (No. 173) hatte drei Mal leicht geboren. Sie war nervös, ausserordentlich reizbar, litt an Dyspepsia nervosa, Migräne, die prompt mit jeder Menstruation eintrat. Wenngleich die Eröffnungswehen recht schmerzhaft empfunden wurden, so begann doch der Schmerztypus ein ganz anderer zu werden, sobald der Kopf auf dem Damm anlangte: er rückte nicht weiter vor, obwohl die Weichtheile gut dehnbar waren; die Wehen bekamen einen krampfartigen schneidenden Charakter, so dass die sonst resolute Frau wider ihren Willen die Bauchpresse nicht zu bearbeiten wagte; es traten heftige Wadenkrämpfe hinzu. Beim Auscultiren fand ich ein vorher nicht vorhandenes lautes Nabelschnurhauchen. Ich extrahirte rasch; das Kind war asphyktisch, hatte auch schon Meconium entleert, schrie aber bald. Die Nabelschnur war 149 (142 + 7) cm lang, war jedoch 4 Mal um den Hals geschlungen, abgesehen von zahlreichen Torsionen (die Frau hatte wenige Wochen vorher über 900 Kilometer Schnellzugfahrten zurückgelegt).

Auch in der Nachgeburtsperiode, sogar im Anschluss an sehr kräftige Nachwehen (nach Ergotininjection, nach langem Tiefstand eines grossen harten Kopfes bei I. p.) treten Wadenkrämpfe auf.

Ganz analoge Vorgänge lassen sich bei der Herausdrängung schon kleiner Abortiveier, Polypen, Uterustampons, schwer löslicher Uterinbacilli und sogar geronnener Blutmassen beobachten, wo die Patientin instinctiv demselben reflectorischen Impulse gehorcht, wie bei der Geburt eines ausgetragenen Kindes, indem sie für Arme und Beine eine Stütze sucht, welcher Vorgang deshalb so interessant ist, weil er zeigt, dass die Nervenbahnen von einem Centrum her in angeborener Weise zur Austreibung einer schwer zu bewältigenden Masse, eines reifen Kindes organisirt sind, ähnlich dem Brechakt, so dass also selbst ein weit geringerer Reiz, ein schwächeres Hinderniss in der Gebärmutterhöhle genügt, um den gesammten mächtigen Kräfteapparat mobil zu machen. Deswegen lässt sich dieser Reflex auch experimentell mittelst der armirten Sonde an geeigneten Individuen auslösen; auffallend ist es, wie ausserordentlich verschieden prompt der Uterus darauf reagirt.

Alle diese Reize wirken also genau so, wie in den erwähnten Fällen die Zerrung durch die Nabelschnur. Die Krampfzustände des Uterus zunächst, der Beinmuskeln secundär entstehen auf einen gewöhnlichen Reiz hin bei nervös leicht reizbaren Individuen, — sonst nur auf abnorm starke oder langwährende Irritation hin.

Wir müssen nachher noch den nervös reflectorischen Zusammenhang zwischen den Uterusknickungen und den Wadenkrämpfen nachweisen! Zunächst kehren wir zu Fall I zurück.

Der beschriebene Erfolg mit dem in das hintere Scheidengewölbe gelegten Tampon veranlasste mich, da die Periode vor der Thüre stand (dieselbe war profus), die Tamponade fortzusetzen, vorher aber den Uterus bimanuell mit der Kugelzange (nach Küstner) zu reponiren, was ziemlich leicht gelang. Der Periodeneintritt verzögerte sich um 10 Tage, war geringer

Digitized by Google

als sonst an Stärke und Dauer, und trat unter heftigen Schmerzen in der Magen-Nabelgegend und am „After" ein. Erstere rührten objectiv nachweislich von der Gebärmutter her, letztere von dem schmerzhaften rechten Eierstock und seiner Nachbarschaft![1]) Unmittelbar vor der Menstruation fand ich den Uterus anteflectirt, unmittelbar nachher lag er noch vorn, aber nicht mehr geknickt! Ich legte ein Hodge'sches Pessarium ein, welches so gut vertragen wurde, dass die Frau ihrem Geschäfte ohne weitere Störung vorstehen konnte. Das Kreuzweh war nahezu ganz gehoben! Das ganze Bild, wie gerade das letztere Verhalten, spricht entschieden gegen jede suggestive Wirkung.

So blieben sämmtliche Unterleibsbeschwerden fort vom 20. November bis 4. Februar; aber betonen muss ich, dass während dieser ganzen Zeit ebenso wie vorher „Schmerzen in allen Gliedern", Gesichtsneuralgien, Rückenschmerzen (excl. Kreuzgegend), wenn auch in geringerem Grade fortbestanden hatten. Der Uterus lag fortdauernd antevertirt; das Scheidengewölbe war schmerzlos.

Nur einmal war bei starkem Heben das Pessar verrutscht, worauf sofort wieder heftige Schmerzen eintraten, die auch nach Entfernung des Ringes fortdauerten. Ich legte ein Wiegenpessarium ein, worauf die Beschwerden wieder fortblieben.

Ende Januar entfernte ich das Instrument 14 Tage. Anfangs ging es gut; nur während der Periode traten Schmerzen in der rechten Hüfte ein, die Untersuchung localisirte dieselben auf das rechte Ovarium, (welches, wie oben angegeben, im Douglas locker fixirt zu liegen schien); gleichzeitig begann die Pat. wieder über ihr früheres Leiden, die „kalten Füsse", zu klagen. Durch Fussbäder wurden letztere einigermassen gebessert, und erst nach weiteren 8 Tagen traten wieder schlimmere Beschwerden ein, und zwar in Gestalt heftigster allgemeiner Neuralgien (aller Extremitäten, des Gesichtes, bald halb-, bald beiderseitig). Im Urin Ziegelmehlsatz.

Jetzt zum ersten Male fand ich auch die Vagina bei der Digitalexploration empfindlich; der Uterus war im II. Grade wieder retroflectirt, hart, stark contrahirt, klein, empfindlich. Ich suchte den Uterus, wie es früher leicht geschehen war (!), zu antevertiren; es misslang (!), d. h. ich konnte das mobile Organ wohl nach vorn umkippen, so dass der Muttermund nunmehr nach hinten sah, aber die Gestalt des Uterus blieb die retroflectirte. Je mehr ich die Knickung gleichsam zu brechen suchte, desto härter und unbiegsamer wurde die Masse! In dieser Haltung und Lage fixirte ich die Gebärmutter wieder durch das Pessar. Der Zustand besserte sich so aber nicht; drei Tage darauf erschien die Pat. wieder unter lebhaftesten Klagen. Ausser den Schmerzen waren auch klonische Zuckungen in allen Gliedern aufgetreten (die Augenlider zuckten während dem Sprechen) und bei Schmerzparoxysmen in Kreuz und Unterleib auch Wadenkrämpfe. Ebenso nahm die Pharyngo-oesophagealmuscularis hieran in Gestalt tiefer und höher sitzender Spasmen Theil (Globus).

Die Vagina war jetzt schon so empfindlich, dass unmittelbar nach der Berührung des Introitus ein Krampf ausgelöst wurde; das ganze Bild war dasjenige des Vaginismus. Der Uterus lag in derselben Lage, in die ich ihn gebracht hatte, und in derselben rückwärts geknickten Haltung unter grosser Härte und Empfindlichkeit! Die

[1]) Vgl. diesbezügliche Fälle im Centr.-Bl. f. Gyn. 1897, 12 und 41.

Digitized by Google

Vaginalwand war lebhaft geröthet, die Portio ebenfalls hyperämisch, nicht cyanotisch; Scarificationen entleerten aus der letzteren langsam hellrothes Blut.

Diese Attacke dauerte 4 Tage.

Innerhalb einer Woche geschah ein allmähliches Abklingen der allgemeinen wie der Unterleibs-Symptome. Das Pessar hatte ich entfernt; nur das Kreuzweh tauchte aus den verschwindenden Schmerzgruppen wieder auf und blieb, bis ich wieder ein Wiegenpessar (No. 8½) einlegte.

Während alles Dieses vor sich ging, war der Uterus ganz weich geworden (!), er lag collabirt und retrovertirt; er war nicht mehr geknickt und nicht mehr empfindlich, ebensowenig die Scheide! Mit Leichtigkeit liess er sich jetzt reponiren (!) und blieb durch den Ring in antevertirter Lage und ungezwungener Haltung liegen. Der Kreuzschmerz war wieder beseitigt.

Nach einer Woche musste ich das Wiegenpessar durch eine kleinere Nummer Hodge (7½) ersetzen, weil ein Druck auf das descendirte rechte Ovarium ausgeübt wurde. Der Uterus lag noch antevertirt.

Fast 14 Tage später hatte sich das Bild wieder geändert; die allgemeinen Beschwerden waren so geworden wie früher; auch klagte Pat. über Herzklopfen und -Beklemmungen. Die rechtsseitigen Schmerzen, die durch den Druck des Pessars auch jetzt wieder von dem Eierstock ausgingen, waren auf's Neue erschienen. Das Gesicht war gedunsen, der Unterleib stark aufgetrieben!

Die Portio war dieses Mal dick geschwollen, blauroth, also zweifellos cyanotisch, besonders die hintere Lippe; der Uteruskörper lag wieder retroflectirt, war aber schlaff und ebenfalls dick geschwollen. Der rechte Eierstock war noch stärker turgescirt, tiefer gelagert und auf Druck sehr empfindlich; neben ihm ein empfindlicher Wulst; die Tube war ausserdem tastbar.

Diese drei Bilder wechselten, wie es seither offenbar stets gewesen war, in den nächsten Monaten mit einander ab:

I. Allgemeine heftigste Neuralgien; Vaginismussymptome und — trotz eingelegtem Pessare und der nach der Correctur richtigen Lagerung der Portio nach hinten hin — Retroflexionshaltung des harten, kleinen, empfindlichen Uteruskörpers; dabei Congestions-Hyperämie der Scheidenmucosa. Der locale Zustand stellt einen Krampf vorzüglich der hinteren Uteruswand dar, welcher, je heftiger er im Anschlusse an Berührungen oder allgemeine Schmerzparoxysmen auftritt, um so mehr auch auf die Scheidenmusculatur übergreift. Bei der Scarification fliesst langsam hellrothes Blut. Correctur der Knickung ist unmöglich.

II. Unter dem Schwinden der allgemeinen Neuralgien liegt der Uterus schlaff, nicht empfindlich, retrovertirt; er lässt sich leicht reponiren und durch ein Pessar in dieser Lage und Haltung fixiren, worauf der Kreuzschmerz sofort verschwindet, bis wieder neue allgemeine Neuralgien auftreten.

III. Sind die Neuralgie-Attacken mit Herzklopfen und -Beklemmungen und Anschwellen des Unterleibes (sogar des Gesichtes) combinirt, so liegt der Uterus wieder retroflectirt, aber dick geschwollen und mit cyanotischer Portio. Das bisher passende Pessarium drückt jetzt auf den geschwollenen, mehr gesenkten Eierstock und einen daneben befind-

Digitized by Google

lichen schmerzhaften Wulst im Douglas-Raum. Bei der Scarification fliesst viel dunkles Blut.

Zergliedern wir diese Bilder systematisch in einzelne Untersuchungsbefunde, so wurde Folgendes festgestellt:

Das rechte Ovarium erzeugte durch zeitweilige (nicht etwa nur periodische) Schwellungen, wie sie gerade jedesmal vom allgemeinen Zustande beeinflusst wurden, oder durch den Druck eines unzweckmässigen Pessariums oder des explorirenden Fingers einen Schmerz, der in die rechte Hüfte ausstrahlte. Lag das geschwollene Organ besonders tief im Douglas und durch Schwellung der Umgebung fester als sonst, so wurde der Schmerz sowohl spontan (z. B. beim Sichhinsetzen, Clavierspielen) als auch beim Touchiren im After empfunden.

Neben dem Ovarium war gleichzeitig mit den erwähnten Schwellungszuständen ein empfindlicher Wulst fühlbar, zeitweilig zwei, deren Berührung das der Patientin bekannte Kreuzweh hervorrief, welches spontan — besonders Nachts — auch in die betreffende Rückenhälfte hinaufstieg. Bei hartem Stuhlgange traten dieselben Schmerzen heftig im Kreuz, Rücken, ringförmig bis in die Bauchdecken ausstrahlend, auf. Localisirte sich der Schmerz nur am Kreuz, so nahm er oft einen „kratzenden" Charakter an einem scharf umschriebenen Flecke an. Diese Schmerzen verschwanden nach Oelklystieren, erschienen wieder bei hartem Stuhl oder bei Unterleibscongestion.

Beim Massiren der rechten Adnexe fühlte der innen liegende Finger oberhalb des Eierstocks (zwischen Tube und Mastdarm also) das glucksende Zurückweichen und Wiederandrängen einer Gasblase; das glucksende Geräusch war von den Bauchdecken aus auch hörbar. Es lag also eine Dünndarmschlinge mit im Douglas-Raum; da dieses Phänomen zu verschiedenen Zeiten nachweisbar blieb, so ist es wahrscheinlich, dass diese Schlinge hier mit adhärent ist.

Bei aufgetriebenem Leibe und Congestivzustande des descendirten Ovarium und des retrovertirten Uterus fand sich bisweilen (ausser den erwähnten dicken Wülsten im Douglas-Raume) eine rosenkranzförmige Anhäufung hochsitzender Rectal- und Mutterbandvaricen; dieselben waren recht schmerzhaft beim Einlegen eines Pessars oder bei Application eines Klysma, und zwar zuweilen erst beim Einlaufen der Flüssigkeit, oft schon beim Einführen des Rohres durch Erregung von Sphincterkrampf und Tenesmus.

Allgemeine Schmerzen im Unterleibe, die speziell in der Nabelgegend verdichtet gefühlt wurden, rührten spontan von der Gebärmutter her, wenn dieselbe krankhaft retroflectirt war. Beim Touchiren war nicht die Knickungsstelle selbst empfindlich, sondern nur das harte Corpus uteri. Bei der Reposition verschwand der Schmerz, indessen blieb die Stelle eines kleinen Fundusmyoms auch dann noch druckempfindlich.

Besonders interessant waren folgende Beobachtungen: der — wie wir erkannt haben — durch einen Krampfzustand im II. Grade starr retroflectirte Uterus liess sich bimanuell wohl in der Lage verändern, aber nicht aus seiner geknickten Haltung bringen. Wurde Ergotin hypodermatisch gegeben oder wurde besonders vorsichtig mit dem touchirenden Finger eingegangen und die Gebärmutterhinterwand nebst ihrer Douglas-Umgebung einer leichten streichenden Massage ausgesetzt, so

Digitized by Google

löste sich allmählich der Krampf, das Organ streckte sich von selbst und glitt bei der Reposition fast spontan in die antevertirte Stellung. Umgekehrt fand ich stets krampfhafte Retroflexion, wenn beim Einführen des Fingers in den Introitus ein Scheidenkrampf ausgelöst wurde.

Vom Ergotin sagte die Patientin charakteristisch, dass dasselbe in den Beckenorganen ein Gefühl „wohlthuender Erwärmung" hervorriefe unter gleichzeitigem Mildern oder Aufhören der Schmerzen. Das ist nun freilich eine an sich belanglose subjektive Aeusserung, aber sie erschien mir doch im Verein mit jener in einem solchen Falle antispasmodisch auftretenden Wirkung erwähnenswerth. Beides (letztere Wirkung dürfte vielleicht auf eine Anregung der antagonistischen vorderen Wandfasern zurückzuführen sein) deutete auf eine Regulirung der Blutcirculation hin, wir wir uns ja auch bei Oligo- und Amenorrhoe dieses Mittels bisweilen mit Erfolg bedienen. Die Aufhebung des Muskelkrampfes allein wirkt ja schon in diesem Sinne; letzterer steht offenbar in solchen Fällen mit den Congestiv- und Stauungszuständen zufolge der vasomotorischen Innervationsschwäche in der Wechselwirkung eines Circulus vitiosus.

Was nun den Schluss der Krankengeschichte anlangt, so erfolgte Ende März (¾ Jahre nach dem ersten Einlegen des Pessars, aber nur einen Monat, seitdem der Ring wieder dauernd getragen wurde und der Uterus fast immer antevertirt geblieben war!) Conception.

Zunächst verschwanden die verschiedenen nervösen Symptome; an ihre Stelle traten aber sehr bald in quälendster Form Uebelkeit, metallischer und bitterer Geschmack, Salivation, Odontalgien, und allmählich schloss sich an diese in der 6.—8. Graviditätswoche wieder das ganze Heer der alten Beschwerden an: Schmerzen in allen Gelenken und Gliedmassen, Migräne, vor Allem wieder Schmerzen in der rechten Seite und Hüftegegend, die objectiv von dem sehr stark geschwollenen und sehr empfindlichen rechten Eierstock herrührten. Auch das Kreuzweh in Combination mit Schmerzen bei der obstipirten Defäcation erschien wieder.

Dagegen blieben fort die Schmerzen in der Magennabelgegend, und in der That lag der frühere Veranlasser derselben, der Uterus, jetzt ständig antevertirt, aufgelockert in seinen Wandungen und ganz unempfindlich gegen Druck. An seiner Schwellung nahm auch jetzt schon deutlich das kleine Fundusmyom Theil.

Dafür bestand die Dyspepsie mit Hyperemesis zunächst weiter, freilich wesentlich gemildert durch Orexin. basic.

Beim Ausbleiben der 1. Periode beobachtete ich das besonders starke Auftreten von Varicenknoten und congestiven Gefässen (gespannt und gestreckt verlaufend) der Douglas-Gegend etc.

Wir haben es also auch hier wieder mit einem Falle von Hyperemesis bei einer hochgradig nervenschwachen und überreizten Frau zu thun, die auch schon vor der Gravidität Jahre lang an einer Reihe localer Unterleibs- bezw. Genitalsymptome laborirt hatte.

Digitized by Google

Im 6. Schwangerschaftsmonate explorirte ich sie, weil sie über Druck nach unten, Kreuzweh, den früheren circumscripten, brennenden Schmerz über der rechten Kreuzgegend, Schmerzen im Rücken und den Gliedmassen klagte, dagegen fehlte der „Afterschmerz". Ich fand das hintere Scheidengewölbe und den Uterus auf Druck empfindlich und legte einen runden Ring ein, um jenen Theilen einen besseren Halt zu gewähren. Am Ende der Schwangerschaft bestand viel Fruchtwasser. Als der Kopf sich in das kleine Becken senkte, wurde plötzlich die Exurese mehrere Tage auffallend spärlich: die unteren Extremitäten und das Gesicht schwollen an; es traten Kopfweh und Erbrechen ein. Nach dem Beginne der Geburt nahmen die Wehen bald partiellen Krampfcharakter an mit heftigem Druckschmerz im Kreuz und Schmerzen und Krämpfen in den unteren Extremitäten. Die Fruchtblase barst frühzeitig; die fernere Erweiterung des Muttermundes blieb aus. Nach heissen Umschlägen und Scheidenausspülungen, Auflegen von Senfpflaster und Einführung von Morphium globuli hörten die Krampfschmerzen auf und der Partus rückte rasch vor.

An demselben Abend schon stellte sich der alte „Afterschmerz" wieder ein und die Digitalexploration per rectum localisirte denselben auf das wieder an die alte Stelle im Douglas getretene, stark geschwollene Ovarium! Der Uterus lag und blieb im Puerperium anteflectirt.

14 Tage post partum waren die ganze vordere Rectalwand, die Douglas-Spalte und die abtastbaren Theile der Ligamenta von varicösen Knollen besetzt, ausserdem verliefen über dem hinteren Scheidengewölbe mehrere gestreckte Gefässwülste, die, wie stets, empfindlich waren. Der Uterus lag anteflectirt. Ich legte ein Thomas-Pessar ein, da ausser allgemeinen Nervensymptomen vor Allem jene Kreuz- und Afterschmerzen wieder auftraten. Seitdem sind auch letztere verschwunden geblieben; die Frau stillt selbst.

Ziehen wir das Facit dieser Beobachtungen und Betrachtungen aus allen derartigen Fällen, so kommen wir zu folgendem Resultate:

1. Die einfache Retroversion des Uterus ist die Folge einer Erschlaffung, sowohl der Wandungen des Organes selbst als auch der von ihm in die Ligamente und die Beckenfascie übergehenden Muskelfasern, und zwar unter dem Einfluss einer wechselnd mangelhaften und auffallend labilen Innervation, die sowohl in dem sympathischen Nervensysteme, als auch vor Allem primär in den Central-Ganglien, nicht nur des Lendenmarkes, begründet ist. Bei höheren Graden der Erschlaffung der Ligamente, zumal wenn auch die elastischen und musculären Elemente der gesammten Beckenserosa mit betheiligt sind, kommt es zum Descensus des Uterus und der um und über ihm liegenden Organe, endlich zum Prolaps.

2. Von dieser vasomotorischen Innervationsschwäche stammt auch die abdominelle congestive und venöse Hyperämie, die ebenso wie im Uterus und seinen Adnexen zeitweilig und gleichzeitig auftreten kann.

3. Die Retroflexion des Uterus repräsentirt in unseren Fällen ebenfalls die Folge einer Innervationsanomalie; gleichzeitig mit anderen allgemeinen Neuralgie- oder Krampf-Paroxysmen treten die krampfhaften Contractionen der hinteren Uterus-

Digitized by Google

wand ein; das Organ wird klein, hart und empfindlich; es lässt sich nicht leicht bimanuell antevertiren, nur das Collum und die Portio vaginalis werden normal gestellt; das Corpus bleibt zu ersterem in geknickter Haltung trotz eingelegtem Pessarium. Der krampfhaft geknickte Uterus ruft mit Sicherheit direkt typische Schmerzen hervor, die in der Magennabelgegend empfunden werden; indirekt veranlasst er eine Fortpflanzung seiner krampfhaften Contractionen auf die von ihm in die Ligamente und die Beckenfascie sich fortsetzenden Muskelfasern, die dann ebenfalls typische Schmerzen im Kreuz (auch Rücken und Bauchwandungen) hervorrufen; das Gleiche gilt für die runden Mutterbänder und die Leistengegend.

4. Bei längerer Dauer des Krampfes können mit Sicherheit reflektorisch die Scheidenmuskeln einerseits (Vaginismus), die Beinmuskeln andererseits (Wadenkrämpfe) ebenfalls vom Krampfe ergriffen werden, entsprechend Vorgängen bei der Geburt oder Sondenversuchen im Uterusinnern etc.

5. Die Ligamente können aber meistens auch für sich allein jene typischen Kreuzschmerzen erregen, ganz unabhängig von Lage und Haltung des Uterus; sie sind alsdann beim Touchiren schmerzhaft und die Gefässe mehr oder weniger geschwollen, zuweilen combinirt mit Varicositäten, auch der Umgegend! Meist liegt dann der Uterus retrovertirt oder geschwollen, nicht krampfhaft, retroflectirt, — nur so zu deuten, dass beide Theile durch die gleiche Innervationsanomalie beeinflusst werden.

6. Die Beziehung der allgemeinen neurotischen Erscheinungen zu den beschriebenen gleichen Erscheinungen an den Genitalien ist so zu deuten, dass diejenigen der letzteren auf dem Boden der allgemeinen Innervationsschwäche ursprünglich entstehen, — dass sie ferner durch allgemeine neurotische Paroxysmen ausgelöst werden, ebenso wie andere locale Reize dasselbe vermögen, — dass endlich die neurotischen Genital-Veränderungen und -Paroxysmen sowohl dauernd als auch exacerbirend auf den allgemeinen neuropathischen Zustand rückwirken. Indessen sind von solchen Wirkungen nur wenige eigentlich „reflectorisch"!—

Ueber die schlaffen Formen des Uterus retroversus bei energiegeschwächter Innervation der contractilen subserösen Beckenelemente werde ich, zusammen mit Betrachtungen über nervöse Erschlaffungszustände der Beckenbauchorgane, in einem anderen Aufsatze Beobachtungen mittheilen.

Was die Retroflexion der Gebärmutter anlangt, so ist eine häufige Ursache derselben ja zweifellos die Perimetritis; demgemäss ist das Organ durch Adhäsionen hinten fixirt und schwer oder ohne operativen Eingriff nicht

Digitized by Google

reponirbar; die Beschwerden sind grösstentheils Symptome der Entzündungen oder der Folgezustände derselben (Hyperämien, Darmlähmungen, zuweilen vielleicht auch wirkliche Neuritiden).

Trotzdem kann eine wesentliche Steigerung dieser Beschwerden bei Patientinnen mit Entzündung und Retroversio uteri zu solchen Zeiten beobachtet werden, wo der Uterus congestiv vergrössert ist oder wo die Neigung sich zeitweilig in eine krampfhafte Knickung umwandelt. Es treten dann Schmerzen in der Magennabelgegend, event. mit Dyspepsie, oder krampfartige Schmerzen zu der Gruppe der übrigen Beschwerden hinzu, die gewöhnlich in die Beine oder die Leistengegend ausstrahlen; auch das gewohnte Kreuzweh ist dann meistens gesteigert. Wir können nicht fehl gehen, diese vorübergehende Knickung auch bei Entzündung des Douglas-Peritoneum als einen Krampf der hinteren Uteruswand aufzufassen, wie in unserem zu Anfang geschilderten Falle, oder als eine Folge der Congestion und Stauung. Also sogar in diesen Fällen, deren Beschwerden noch am wenigsten leicht anders denn als Entzündungserscheinungen zu deuten sind, finden wir in Combination mit der eintretenden Schwellung oder Knickung nicht nur eine Steigerung der Beschwerden, sondern auch neue hinzutreten.

Als Beispiele führe ich folgende Fälle an:

Fall VII. Frau K. (No. 175) war als Mädchen hochgradig blutarm. Sie ist seit 10 Jahren verheirathet, jetzt 31 Jahre alt, seit 8 Jahren nicht mehr gravid geworden, vorher kurz hintereinander 2 Wochenbetten, von denen das zweite, obwohl fieberlos, 4 Wochen dauerte, da sie sich nicht erholen konnte. Auch das Kind, welches sie zwei Monate lang gestillt hatte, musste wegen Schwäche der Mutter abgesetzt werden. Seit dem ersten Wochenbett war der früher bei ihr als Mädchen schon vorhandene Fluor albus bedeutend stärker geworden, dann traten „Magenbeschwerden" und habituelle Verstopfung ein, späterhin Hämorrhoiden, endlich auch Leistenschmerzen während der Menses, die nunmehr alle 3 Wochen, aber spärlich, stattfinden.

Vor $1^1/_2$ Jahren wurde ein Hodge'sches Pessar von ihrem Arzte eingelegt und vom Moment an waren die Magenbeschwerden verschwunden. Die Pat. consultirte mich wegen der erwähnten Leistenschmerzen und der hämorrhoidalen Beschwerden. Der Gesichtsausdruck war ein nervös gespannter; das Wesen der Pat. entspricht diesem.

Als ich den Ring zum Wechseln entfernte, fand ich den entzündeten Uterus im II. Grade retroflectirt und fixirt; derselbe war ebenso wie der ganze Fornix vaginae empfindlich. Die Frau bat mich, sie es ohne Ring einmal versuchen zu lassen. Mir schien die Rückkehr der Beschwerden angesichts der starken Knickung sicher. Und so geschah es. Nach 4 Wochen kam sie wieder zu mir; sie hatte die ganze Zeit hindurch die alten heftigen „Magenschmerzen" wieder gehabt; die Periode war ebenfalls so schmerzhaft verlaufen, wie seit Jahren nicht. Der Uterus lag retroflectirt, war aber stark congestiv geschwollen. Ich legte den Ring wieder ein: seit letztem Mai klagt sie nicht mehr über die „Magenschmerzen" und ist mit ihrem Zustande zufrieden. Eine noch zweimal wiederholte Herausnahme des Ringes zum Zwecke der Reinigung brachte jedesmal dieselben Beschwerden.

Fall VIII. Frau A. (No. 216), 30 Jahre alt, seit 10 Jahren verheirathet, gebar vor 8 Jahren ein Kind; das Puerperium verlief 14 Tage gut; als sie aufgestanden war, trat „unmittelbar im Anschluss an einen heftigen Schreck" Fieber ein, welches sie wieder ans Bett fesselte. Die Periode war mässig und schmerzlos bis zur Ehe! Seit 2 Jahren leidet sie an

Digitized by Google

Kreuz- und Magenweh, Dyspepsie bei flachem Leib. Im März wurde ihr von einem Collegen ein Pessar eingelegt, worauf anfangs Alles gut ging. Letzte Periode war doch sehr schmerzhaft; während 24 Stunden konnte sie damals keinen Urin lassen.

Ihre jetzigen Beschwerden sind Aufgeregtheit, hochgradige Reizbarkeit, Kreuz- und Magenweh, Uebligkeiten, Verstopfung, Herzklopfen, kalte Füsse.

Die Untersuchung ergab: Retroflexio I.—II.° uteri fixati, Erosio simplex sine fluore albo; narbige Einziehung von Haselnussgrösse im rechten Theile des hinteren Scheidengewölbes, von wo aus ein derberer Strang im parametranen Gewebe nach hinten hin; die Schleimhaut selbst zeigt sich an dieser Stelle nicht narbig verändert. Die Portio ist dunkelroth, nicht geschwollen; der Fornix posterior recht empfindlich. Die Pat. ist mager, in mässigem Grade anämisch, hochgradig neurasthenisch. Hier halfen Massage, Bäder, heisse Ausspülungen und die dann wieder eingelegte grössere Nr. von Hodge-Pessar.

Fall IX. Frau B. (No. 195), eine hochgradig „nervöse" 30jährige V. gravida (im 4. Monate) wird mir von ihrem Hausarzte theils wegen ihrer lebhaften Schwangerschaftsbeschwerden, theils zur Leitung der Entbindung zugewiesen, da die letzte durch Hydramnion und Schieflage complicirt gewesen war, und sämmtliche Wochenbetten fieberhaft und mit foetiden Lochien verlaufen waren.

Patientin hat eine lange Leidensgeschichte hinter sich: vor 1¾ Jahren Exstirpation eines Dermoidcystomes des rechten Eierstockes wegen lebhafter Beschwerden, die im Wesentlichen auch später, nachdem vor einem Jahre aus einem rechtsseitigen Eiterdepot 8—10 Wochen lang ein heftiges pyämisches Fieber mit Milzvergrösserung unterhalten worden war, in noch verschlimmerter Weise sich wieder eingestellt hatten!

Sogar jetzt, im vierten Schwangerschaftsmonate, bestehen ausser einer psychischen Depression lebhafte Kreuz- und rechtsseitige Beschwerden mit Congestionen nach dem Kopfe, Herzklopfen, Schwindel, stetem Frösteln. Die Untersuchung ergab einen vom Uterus nach rechts hinten ziehenden empfindlichen Strang, Ovula Nabothi ad portionem, offenbar wieder sehr viel Fruchtwasser bei Hängebauch und Narbenhernie, Hämorrhoiden und Obstipation (alternirend mit Diarrhöen).

Die Geburt verlief in I. Vorderscheitel-Stellung und unter stürmischen hysterischen Erscheinungen; langer tiefer Querstand im Beckenausgang: Forceps. Atonische Nachblutung: subcutan Ergotin.

Angesichts des noch bis vor Kurzem floriden eitrigen Entzündungszustandes des rechten Adnexstumpfes liess ich sofort die Eisblase auflegen und machte ausnahmsweise eine vaginale Ausspülung Am 1. sowie am 8. Tage geringe Temperatur- und Pulssteigerung (38°, 84). Weil am letzteren Tage ein foetides Gerinnsel abging: intrauterine Carbolausspülung; sofort im Anschluss an die Einführung des Rohres und Beginn des Einlaufens der Flüssigkeit (bei freiem Abfluss) Auslösung eines (hysterischen) Anfalles, genau wie sub partu: Unbesinnlichkeit, Umherwerfen, Strampeln mit den Beinen, klonische Zuckungen. Die der Ausspülung (übelriechend) folgende Blutung wurde durch Tamponade gestillt; 1 Spritze Ergotin.

Unmittelbar im Anschluss hieran ein Schüttelfrost; 2 Stunden später Leib nicht empfindlich, nur der Uterus und seine rechte Kante. 4 Stunden später (4 h p. m.) Temperatur 39,7°, Puls 120, Schweiss; Abends: Puls 96; am folgenden Morgen Euphorie, etwas foetid riechende Ausspülflüssigkeit; Abends noch einmal 38,5°, Puls 100; von da ab objektives und subjektives Wohlbefinden bis auf die alten Schmerzen in der rechten Seite; noch lange etwas hämorrhagischer Ausfluss, hartnäckige Obstipation. Späterhin wieder melancholische Stimmung.

In den nächsten ¾ Jahren blieben diese Erscheinungen bestehen; die Perioden waren profus, sehr schmerzhaft und begleitet von

Digitized by Google

tiefen Gemüthsdepressionen, Ohnmachten, motorischer Schwäche aller Glieder (Zittern); zu den rechtsseitigen Schmerzen gesellte sich allmählich Kreuzweh.

Die mit dem Wochenbette bereits begonnene und anhaltend fortgesetzte, theils prohibitive und anticongestionale, theils derivirende und resorbirende, theils roborirende Therapie erwies sich als total fruchtlos (Seitenlage, position à la vache, das Kind selbst stillen lassen, Regelung der hartnäckigen Obstipation, heisse Ausspülungen, Umschläge, Moor- und Seesalzbäder mit Scheidenirrigationen, Glycerin- und Jodkalitampons etc.), „im Gegentheil", die Beschwerden vermehrten sich, und besonders das Kreuzweh nahm mit jeder Periode zu.

In der Mitte des Januar d. J. begann ich vorsichtig zu massiren. Es traten anfangs recht unangenehme Reflexe nach jeder Sitzung auf (Schwindel, Uebelkeit, vermehrte Schmerzen); das Kreuzweh und die rechtsseitigen Schmerzen wurden hernach aber verringert.

Ich fügte ein Hodge-Pessar hinzu; indessen drückte dieses, selbst in abgeänderter Form, zu stark auf den empfindlichen und im 2. Grade retroflectirten Uterus sowie auf den rechten Strang. Ich ersetzte diesen Ring durch einen Mayer'schen; mit demselben führte ich nun eine leichte Hebel- und Reibmassage aus. Es schmerzte nicht mehr, sondern rief nur das bekannte „müde Gefühl" im Kreuz hervor.

Der Höhepunkt der Beschwerden wurde nach einem masslosen Ueberschreiten der Lebensregelung (Mitmachen eines Vereinsmaskenballes mit zugehörigen lucullischen und Tanz-Genüssen) erreicht. Tags darauf trat verfrüht die Menstruation unter heftigsten Kreuz-, rechtsseitigen Unterleibs- und Ischiadicusschmerzen ein.

Der Uterus lag enorm congestiv vergrössert und abgerundet, wie ein schlaffer Sack, und in toto descendirt retroflectirt auf dem hinteren Scheidengewölbe. Ich überzeugte mich, dass das Pessarium keine Drucksymptome hervorrief, ferner davon, dass keinerlei Krampfzustände im Spiele waren dadurch, dass ich Chloralhydratglobuli und -Suppositorien einlegen liess. Merkwürdiger Weise stillten dieselben die Schmerzen nicht, sondern riefen im Gegentheil locale Reizzustände hervor, die zum Tenesmus recti führten. Die Defaecation war wieder obstipirt und sehr schmerzhaft; es bildeten sich rasch Hämorrhoidalknoten.

Offenbar bestanden hier primäre nervöse Erschlaffungszustände, deren Folge die Blutanschoppung war, welche wieder weiterhin zu Druck- und Reiz-Erscheinungen führte.

Zunächst musste also die Congestion gehoben werden: ich tamponirte die Scheide fest aus. Das in seinem Widerstande herabgesetzte, d. h. übermässig leicht reizbare Nervensystem reagirte hierauf sofort mit Krämpfen: Vaginismus; der Uterus zog sich höher hinauf und wurde unter wehenartigen Schmerzen kleiner, die Blutung wurde mässig. Dann kam der eigentliche Periodentermin: die Schmerzen begannen wieder, der Uterus wurde wieder gross, rundlich, gesenkt, so dass das Scheidengewölbe eingedrückt wurde; das Corpus uteri in toto und besonders am inneren Muttermund war schmerzhaft, ebenso jetzt auch das linke Ovarium.

Ich gab Ergotin; der Uterus wurde klein, weniger empfindlich und richtete sich auf; die Krämpfe und Schmerzen verschwanden mit dem Aufhören der Blutstauung.

Die leichte Massage mit dem wieder eingelegten Ring wurde nun einige Wochen fortgesetzt. Die früher unbesiegbare Obstipation war völlig gehoben. Das hält nun schon seit Januar 1897 an. Die verschiedenen Schmerzen in der rechten Seite und dem Kreuze traten 1—2 Tage nach jeder Sitzung auf, sind im Uebrigen aber so total verschwunden, dass Pat. ihren grossen Haushalt mit reichlicher eigener Arbeit versehen und ausserdem ohne Beschwerden mehrstündige Spaziergänge auf unseren allerdings zahmen Bergen bis zum Königsstuhl hinauf ausführen kann.

Digitized by Google

Bei der Exploration und der Massage sind freilich Uterus und Adnexa noch empfindlich, aber bei Weitem nicht in dem Grade wie früher. In demselben Masse hat auch die allgemeine nervöse Reizbarkeit abgenommen(!) Spontan fühlt die Frau trotz ihrer bedeutenden Thätigkeit überhaupt keine Schmerzen mehr.

Einmal bei Gelegenheit des Pessarwechsels entfernte ich das Instrument für ein paar Tage: sofort traten wieder Kreuzweh, Druck nach unten und Dickerwerden des Unterleibes auf. Bei der Exploration fand sich der Uterus wieder gesenkt-retroflectirt und dick, plump, während er bei liegendem Pessar vertical, gestreckt, klein und schlanker war; auch hatten er und das Ovarium an Empfindlichkeit bedeutend zugenommen. Subjektive und objektive Symptome deckten sich also vollkommen.

Der eingelegte Ring, Massage und die Darreichung von Ergotin brachten alles wieder prompt ins Geleise. Dass ich mit roborirender Diät und hydrotherapeutischen Vorschriften nicht gespart habe, versteht sich; ich habe ja schon betont, wie sehr das Allgemeinbefinden, besonders das nervöse, gelitten hatte.

Interessant war mir das plötzliche und ohne allen ersichtlichen Grund erfolgende Auftreten eines 14tägigen Pruritus, ausgehend von Nymphae und Mons veneris; an Ausfluss und Urin war nicht das geringste Abweichende nachzuweisen; auch hatte die an sich reinliche Patientin durchaus keine Aenderung in ihren bisherigen Ausspülungen und Abwaschungen vorgenommen. Acht Tage zuvor hatte ein Pessarwechsel mit den erwähnten Uebergangssymptomen stattgefunden.

Die Fälle lehren uns also:

a) dass freilich auf allgemein neuropathischer Grundlage — sei es, dass dieselbe angeboren oder später durch irgend welche Ursache erworben oder, wie hier, verbreitert worden ist, — ausserordentlich leicht Haltungs- oder Circulationsstörungen des Uterus und seiner Adnexa eintreten können;

b) dass, wenn derartige Haltungs- und Circulationsstörungen auf solcher neuropathischen Grundlage einmal eingetreten sind (wie hier z. B. durch Entzündung), auf nervösem Wege stets wieder auf's Neue solche Zustände hervorgerufen werden können, ohne Steigerung oder überhaupt ohne jedesmaliges neues Aufflammen der ursprünglichen Entzündung; die Veranlassung kann eine beliebige auf nervösem Wege wirkende, also auch eine rein psychische sein.

c) Wie unsere Fälle zeigen, wirken derartige lokale Störungen der Genitalien einestheils (u. zw. auffallend intensiv) auf andere bestimmte Nervenbahnen (wie hier das Ischiadicus-Gebiet), anderentheils wieder reizsteigernd und verschlimmernd auf das gesammte Nervensystem.

Digitized by Google

Der Einfluss des Sexualapparates auf das gesammte Nervensystem ist ebenso gross, wie seine Abhängigkeit von demselben. Unter pathologischen Verhältnissen sind die Beziehungen in dem abnorm labilen Nervensysteme noch gesteigert.

Bei neuropathischer Beanlagung speziell reagiren beide wechselseitig aufeinander ausserordentlich leicht unter relativ geringfügigen Anlässen.

Bestimmte Nervenbahnen werden bei physiologischen Vorgängen regelmässig in Mitwirkung versetzt: die Magendarminnervation in der Gravidität und sub partu, — die Innervation der vom Uterus ausstrahlenden Muskelfasern und Gefässbahnen der Ligamente, der Scheidendammmuskulatur, der Extremitäten (besonders der unteren), der Rumpf- und der Kehlkopfmuskulatur (zum Zweck der Ausführung der Bauchpresse unter Anhalten des Athmens) sub partu; auch die Auslösung von Begleiterscheinungen anderer sexueller Vorgänge, speciell sensibler (Cohabitation), gehört hierher.

Bei allgemeiner neuropathischer Beanlagung werden nun oft schon bei an sich physiologischen Vorgängen in der Sexualsphäre jene physiologisch concomitirenden Nervenfunctionen übermässig leicht, frühzeitig oder übermässig stark ausgelöst. Dieses tritt aus zwei verschiedenen Gründen ein:

Ein Mal reagiren die Scheidencervicalganglien oder der N. pudendus zu stark auf einen an sich gewöhnlichen Reiz, weil sie oder ihre Centralganglien eben krankhaft sensibel sind (sexueller Reiz, Eröffnungs- oder Austreibungsperiode einer durchaus normalen Geburt, schonende Exploration — sogar noch im mittleren Verlaufe von Schwangerschaften), und lösen dadurch mit übermässiger Stärke und relativ früh die concomitirenden Reflexe aus (Contractionen der Muskulatur der unteren Extremitäten in Gestalt von Wadenkrämpfen, Krämpfen des M. abductor hallucis, ferner der Scheidendammmuskulatur, Krampfschmerzen in Kreuz- und Leistengegend, des Uterus selbst, Hyperemesis). Keine geringe Rolle dürften hierbei überreizte hysterische, cerebrale Vorstellungen und Vorgänge ausüben, so u. a. Angst.

Im anderen Fall sind die Reize selbst in der That abnorm gross oder häufig (Masturbationen, früh- und vorzeitiger Blasensprung, zumal bei Gesichts- und Schieflage des Kindes) oder von sonstwie nicht gewöhnlicher Art (intrauterine Tumoren, Abort, Tamponade, Uterus- oder Adnexkrankheiten, Tubargravidität u. a.) und wirken dadurch heftiger auf die concomitirenden Nervenbahnen (Obstipation, Diarrhoen, Hyperemesis, Cardialgien, Krämpfe der erwähnten Muskeln, dazu Laryngospasmen, Krampfhusten, Aphonie, Respirationsneurosen, ferner bei Genitalerkrankungen ausserhalb der Gravidität Empfindlich- und Schwerwerden der Brüste durch Schwellung).

Der Sexualapparat und das sexuelle Nervensystem nehmen vermöge ihres Zweckes eine ganz eigenartige Stellung zum Gesammtkörper ein, u. zw. speziell was die trophischen und vaso-

Digitized by Google

motorischen, ferner was die sensiblen Beziehungen anlangt, zumal da ein so entschiedener Einfluss auf die Cerebralfunctionen besteht. Auch umgekehrt ist ja z. B. Suppressio mensium oder gar Eintreten des Abortus auf heftige Gemüthsbewegungen hin beobachtet. Es darf nie ausser Acht gelassen werden, dass der gesammte weibliche Organismus innig und fortdauernd mit den sexuellen Functionen in Wechselwirkung steht; dass ferner jeder Reiz, der die Sexualsphäre trifft oder von ihr ausgeht, sich zunächst continuirlich auf bestimmte andere oben erwähnte Nervenbahnen fortpflanzt, sodann aber — bei geschwächtem Nervensystem und relativ übermässigem Reize oder bei absolut ungewöhnlich starker Reizung — auch auf andere Nervenbahnen übergeleitet wird, deren Widerstand ein herabgesetzter ist. Man kann die dann auftretenden Erscheinungen nicht als „Reflexe" bezeichnen, welche letztere doch immerhin ein gesetzmässiges Gepräge tragen.

Wohl aber giebt es Uebergänge zwischen den gesetzlos auftretenden Fernwirkungen und den eigentlichen Reflexen. Ich möchte eine Gruppe von Erscheinungen dahin rechnen, welche bei nervengeschwächten Individuen auf Reize der Genitalien hin auftreten, wenn bestimmte Nervenbahnen irgendwo im Körper besonders in ihrer Widerstandskraft herabgesetzt sind. In diese bestimmten Bahnen, die aber sonst nie einen physiologischen, mit den Sexualfunctionen concomitirenden Charakter tragen, wird der Reiz gelenkt, wie der Strom in ein leeres Flussbett.

Als Beispiele dienen Fälle wie der erste: Die Frau litt früher vereinzelt an Migräne, seitdem sie unterleibsleidend ist, weit häufiger; typisch aber ist es, dass jede Exacerbation des Unterleibsleidens oder jeder eine solche hervorrufende Reiz alsbald auch die Migräne „auslöst", d. h. auf dieses geschwächte (oft an sich zu Schmerzanfällen direkt veranlasste) Nervengebiet jetzt indirekt fortgeleitet wird und denselben fatalen Reizzustand hervorruft.

Dasselbe gilt für andere Sensibilitäts- und Motilitätsstörungen, Paraplegie, Hystero-Epilepsie, Chorea u. a. convulsivische Erscheinungen, Tachycardie, Ohnmachtsanwandlungen, Rücken- und Kopfschmerzen (besonders im Nacken und Hinterhaupt), hysterische Erscheinungen aller Art, Seh- und andere spezifische Sinnesstörungen, Gedächtnisschwäche, psychische Reizzustände, Gemüthsdepressionen, — wie letztere drei Erscheinungen in unserem eben angeführten Falle ebenfalls zeitweilig hochgradig auftraten und sogar wiederholt zu Selbstmordversuchen, zu anderen Zeiten zu so hochgradigem Misstrauen geführt hatten, dass die Pat. ihre Butter u. a. selbst bereitete, aus Furcht, durch die Unvorsichtigkeit anderer vergiftet zu werden, — endlich jede Art von Psychopathien.

Blicken wir auf die gemachten Beobachtungen und Deductionen zurück, so müssen wir den Zusammenhang zwischen der Retroflexio uteri und den Erscheinungen des Nervensystems folgendermassen formuliren:

Digitized by Google

1. Bei allgemein neuropathisch beanlagten Individuen treten leicht — auf einen heftigen acuten Reiz oder auf häufiger wiederholte mässige oder sogar nur physiologische Reize hin, welche den Sexualapparat treffen, — Abnormitäten in Lage, Haltung und Blutfüllung des Uterus und seiner Adnexa ein.

2. Bei Exacerbationen anderweitiger Neurosen exacerbiren auch die subjectiven und objectiven Erscheinungen am bereits erkrankten Genitalapparate; derselbe repräsentirt also einen leicht mitreagirenden locus minoris resistentiae.

3. Exacerbationen von Genitalerkrankungen (auf Schädlichkeiten hin, die von aussen kommen) führen bei neuropathisch beanlagten Individuen zur Erregung oder Steigerung anderweitiger nervöser Beschwerden.

4. Die letztangeführten Nervenreactionen treten am leichtesten auf solchen Gebieten ein, die gelegentlich (bei sexuellen Vorgängen, Schwangerschaft, Geburt u. s. w.) physiologisch concomitirend mit in Function treten.

Demnächst von Seiten solcher Nervenbahnen, welche bei dem betreffenden Individuum an sich schon länger besonders erkrankt oder besonders wenig widerstandsfähig, besonders leicht irritirbar sind.

Wenn dieses bei verschiedenen Nervenzügen der Fall ist, so werden dieselben gleichzeitig oder „umherfliegend" abwechselnd in Reiz- oder Lähmungszustand versetzt.

Endlich erst bei hochgradiger Neuropathie sehen wir ein regelloses Durcheinander von den erwähnten „Nerven- und demzufolge Organverstimmungen" auftreten.

5. Der innige Zusammenhang zwischen dem allgemeinen Stoffwechsel und den Functionen der Sexualorgane einerseits, zwischen den Genitalien und dem gesammten schon physiologisch besonders leicht reagirenden[1]) Nervensystem andererseits — beides zur Erfüllung des Zweckes des weiblichen Daseins — macht es garnicht auffallend, warum bei geschwächten, besonders nervengeschwächten Individuen die wechselseitige Reaction eine so lebhafte und heftige ist.

Es sind jetzt noch mehrere Punkte eingehender zu betrachten: Welcher Art sind die Reize oder Schädigungen, welche den Genitalapparat treffen und obige Wirkungen unter obigen Voraussetzungen hervorrufen?

Sind bei der Vorwärtsknickung ähnliche Beobachtungen und Schlussfolgerungen zu machen, wie bei der Rückwärtsknickung der Gebärmutter, und unter welchen Umständen?

Nicht also ruft die rückwärts geneigte oder geknickte Gebärmutter als solche die Fernwirkung von Nervenerscheinungen hervor, sondern es bedarf der neuropathischen Beanlagung. Wohl aber kann die letztere durch langdauernde Genitalerkrankungen oder häufige abnorme Reize, welche diese Organe treffen, erworben werden. Ferner findet sich die einfache Retroversio-Flexio vorwiegend, vielleicht immer bei Individuen (auch bekanntlich Virgines), die durch Anämie, allgemeine constitutionelle Schwäche oder hereditäre Belastung neuropathisch beanlagt sind, demzufolge die

---

[1]) Bei jedem oft unbedeutenden natürlichen Reiz auf die Genitalien (Menses, Cohabitation): Uebelkeit, Diarrhoe, Obstipation, Schwindel, Herzpalpitationen und Tachycardie, Stenocardie u. s. w.

Digitized by Google

ersten Reize, welche die Genitalien treffen, auch physiologischer Natur, (Eintreten der Menses, ungeeignete sexuelle, auch psychische Diät im virginellen Zustande, die Ehe, die Gravidität, der Partus, das — freilich meist aus Unvermögen oder aus an sich degenerativer Unlust nicht erfolgende — Selbststillen des Kindes u. s. w.) — sowohl local Congestiv-, Erschlaffungs-, Hyperinvolutions- oder Reizungszustände, als auch direct durch Vermittlung der Genitalnerven oder (weitaus häufiger) nachträglich im Gefolge von jenen Veränderungen nervöse Fernwirkungen und allgemeine Nervenstörungen bewirken.

Aus dem eben Gesagten erhellt schon, dass unter die schädigenden Reize, die die Genitalien neuropathischer oder schwächlicher Individuen treffen, auch physiologische Ereignisse gehören: die Menses, die Vorgänge in der Ehe. Für den Einfluss der Menses führe ich Fälle wie z. B. folgenden an:

Fall X. Frl. K. (No. 92) hochgradig „nervöse" Schneiderin, virgo intacta, 21 J. alt, bis zum 16. J., mit Ausnahme von sogenannten Kinderkrankheiten und beginnender Blutarmuth gesund gewesen. Vom 16. bis 18. J. regelmässige, aber beim jedesmaligen Eintritte recht schmerzhafte Periode; von da ab unregelmässig und menorrhagisch. Seit 5 Monaten nahezu ununterbrochener Blutfluss (morgens geronnen) mit continuirlichen Schmerzen; Herzklopfen, Blutwallungen nach dem Kopfe, Zahnneuralgien bei tadellosem Gebisse, Stimme leise, zeitweilig Aphonie, Laryngospasmus, kalte Füsse, Schmerzen im seitlichen linken Hypogastrium.

Die Exploration ergab: intactes Hymen, Fluor albus, lebhafte Hyperämie der Genitalschleimhaut. Uterus retrovertirt im I. Grade, Portio spitz, kleiner rundlicher Mm. Starke Columna rugarum anterior, per rectum rechts neben der Cervix ein empfindlicher Wulst fühlbar.

Heisse Irrigationen, Ergotin und Senfpflaster brachten die Blutung zum Stillstande. Eine allgemeine roborirende und tonisirende Diät brachte es innerhalb eines halben Jahres so weit, dass die Menses in immer längeren Pausen und endlich regelmässig vierwöchentlich und schmerzlos auftraten; sämmtliche andere Beschwerden waren ebenfalls verschwunden, nur die Odontalgie war geblieben; ihretwegen gab ich Kal. bromat. Von dem Momente an traten die Blutungen wieder alle 10—15 Tage ein, das Echauffement und alle alten Beschwerden, zugleich die Schmerzen im linken Hypochondrium, erschienen wieder.

Den üblen Effect eines Narcoticum hatte ich weiter oben (bei Fall IX) bereits Gelegenheit anzuführen (Chloralhydrat); die Wirkung ist in der Wieder- und Weiter-Erschlaffung der zu diesem Zustande neigenden Beckenorgane und vor Allem deren Gefässsysteme zu suchen; daher sofort Anschwellen, Blutungen, congestive und venöse Hyperämie, Schmerzen, Tiefer- und Rückwärtssinken des Uterus und weiterhin die irradiirenden Wirkungen auf das gesammte Nervensystem.

Ergotin, Abreibungen, Douchen etc. brachten den Fehler auch hier wieder rasch in Ordnung. Die schon einmal therapeutisch erzielte Regelmässigkeit der Periode trat wieder ein. Die Beschwerden sind verschwunden, bis auf nur zeitweilig hier und da erscheinende Neuralgien des Trigeminus.

Handelt es sich hingegen nicht um ein neuropathisch beanlagtes Individuum, so verläuft die Retroflexio uteri auch trotz

Digitized by Google

Menstruationsanomalien und sogar eventuell trotz von aussen kommender einmaliger Schädigung, wenn sie nicht zu heftig wirkt, ohne weiter ausstrahlende Beschwerden.

Fall XI. Z. B. No. 189, Dienstmädchen Sch. ist sehr gracil, hoch und schmal gebaut und recht anämisch (Lungen gesund), 22 J. alt. Sie hat seit dem 17. J. ihre Periode meist regelmässig, 6tägig, stark, schmerzhaft; der Stuhlgang ist stets angehalten. Vor 6 Wochen hat sie während der Periode (wegen Zahnweh) ein kaltes Fussbad genommen; sofort sistirte die Blutung und ist seitdem nicht wieder eingetreten. Weitere Beschwerden hat sie nicht.

Die Exploration ergab intactes Hymen, den ganz frei beweglichen Uterus im II. Grade retroflectirt, klein, hart, nicht empfindlich; die Genitalschleimhaut lebhaft geröthet, nicht livid.

Nach Behandlung mit Ferruginosis und entsprechender Diät, heissen Fussbädern und Scheidenirrigation trat die Periode am folgenden Termine unter Schmerzen wieder ein. Nachher lag der Uterus einfach retrovertirt und weniger derb.

Es handelte sich also in diesem Falle bei einem anämischen Mädchen um eine Schwächeretroversio uteri, welche durch ein zur Zeit der Periode genommenes kaltes Fussbad in eine krampfartige, aber schmerzlose Knickung (nach rückwärts) umgewandelt wurde. Durch den Krampf wurde, trotz fortbestehender Hyperämie der Genitalmucosa (Vulva, Vagina) eine Suppressio mensium unterhalten.

Ist eine solche Person aber neuropathisch beanlagt, oder macht sie sich dazu durch unzweckmässige, zumal auch sexuelle[1]) Lebensweise, oder verheirathet sie sich und wird nicht gravid, so liegt die Gefahr nahe, dass die immer wiederkehrenden Reize accumuliren und dass in gleichmässigem Fortschreiten sich Reizzustände im ganzen Nervensystem wie local in den Genitalganglien und deren weiteren Centren (erkennbar an schmerzhaften Krampfzuständen des Uterus, Empfindlichkeit der Ovarien, gleichzeitigen oder consecutiven Schwellungszuständen beider Organe) ausbilden.

Zur Erläuterung dieser Sätze einschliesslich der Fussnote mögen folgende Beispiele dienen:

Bei der (als Fall I beschriebenen) Frau R. handelte es sich um eine vor der Verehelichung gesunde, wenn auch etwas blutarme Frau, die — vom Momente der vor 9 Jahren erfolgten Heirath an — unabhängig vom Puerperium, sich in steigender Progression immer weniger wohl fühlte, und zwar im Wesentlichen an Neuralgien, nervöser Dyspepsie. Obstipation, Kreuzweh, Periodenbeschwerden, gutartigem Fluor albus litt. Sie wurde einmal wegen Gesichtslage mittelst Forceps entbunden, afebriles Puerperium. Was hier wichtig ist, sie giebt an, sich nach jeder normalen Cohabitation am folgenden Tage recht übel und unbehaglich zu fühlen. Unmittelbar vor Beginn der Menses ausgeübt ruft dieselbe Uterinkoliken mit heftigsten Neuralgien aller Glieder besonders aber des Trigeminus einseitig hervor, ganz constante Steigerung der Dyspepsie. Es handelte sich hier, wie oben beschrieben, um eine Retroversio-flexio uteri labilis.

[1]) Wahrscheinlich liegt die Sache auch meistens umgekehrt, dass nämlich Onanie, Masturbation u. a. auf dem Boden einer geringen Widerstandskraft überhaupt entstehen und dadurch das schwache Nervensystem noch leichter und weiter ungünstig beeinflussen.

Digitized by Google

Ein im Centralblatt f. Gyn. (1897, No. 12) von mir veröffentlichter Fall illustrirt besonders gut die Rückwirkung von Genitalneurosen auf allgemeine nervöse Zustände und andererseits den genetischen Zusammenhang der ersteren mit den letzteren.

Fall XII. Bei einer neuropathisch beanlagten, aber vor der Verheirathung sich völlig wohl fühlenden Frau H. (No. 35) trat im 1. Jahre der Ehe ein Abort auf Schreck hin ein. Die von jeher bestehende leichte nervöse Erregbarkeit wurde durch das perverse Gebahren des Ehemanns gesteigert. Die anfangs unbedeutenden Symptome des Scheidenkrampfes verschlimmerten sich mit der Zunahme der allgemeinen Reizbarkeit während der Ehe. Ehescheidung, luxuriöses Leben, Unthätigkeit, unglückliche Liebe, gieriges Lesen lasciver Romane folgte nun.

Von dem Scheidenkrampfe wusste Patientin nichts mehr, wohl aber entstand Vulvitis pruriginosa. Nachdem ich das Hymen und die veränderten Vulvartheile entfernt hatte, waren der Pruritus und der Vaginismus, der beim Exploriren vorher wieder aufgetreten war, verschwunden. Der Uterus lag stets vertical, mit Neigung zum Rückwärtssinken.

In einer Zeit von Sorge und Aufregung trat acut eine linksseitige Ovarie mit Descensus des geschwollenen Organes auf. Dieselbe verschwand wieder. In der bald darauf erfolgten 2. Ehe rasch eintretende Conception mit Hyperemesis in der ganzen Gravidität, gegen welche sich nur das Seebad günstig erwies. Sub partu bestimmte heftige Schmerzen, die sich nachträglich als wieder vom linken, geschwollenen Ovarium ausgehend herausstellten. Dieselben verschwanden in puerperio nach mehrtägigen Diarrhoen, für welche keine Ursache auffindbar war. Seitdem Euphorie.

Sehr wichtig ist für unsere Betrachtungen, dass die Genitalneurosen des letzten Falles freilich auf allgemein neuropathischer Basis entstanden waren, dass aber die ursprüngliche Veranlassung Perversitäten waren, also abnorme Reize, die auf die Genitalempfindungsnerven ausgeübt wurden, theils physisch, theils durch Vorstellungen.

Ferner: dass die später auftretenden Genitalneurosen zwar oft genug durch Vorgänge der allgemeinen nervösen Reizbarkeit oder im Anschluss an solche gleichzeitig entstanden, dass aber die Pat. so lange in hochgradigem allgemein gereiztem Zustande verblieb, bis die zur Zeit bestehende locale Genitalneurose gehoben worden war! Die Genitalnerven, als jetzt einmal vorhandener Locus minoris resistentiae, participirten also an jedem Aufflackern allgemeiner nervöser Reizbarkeit; die letztere aber wurde so lange unterhalten, bis erstere wieder verschwunden war.

Fall XIII. In einem anderen (ibid. angeführten) Falle, — betr. Frau B. (No. 125) eine 45j. VII. p. Wittwe, (seit 21 J.) — bestand neben Retroversio uteri mobilis (mit subserösem Myom von über Wallnussgrösse in der rechten Fundusecke) und einer recht empfindlichen Narbe im Laquear vaginae, seit Jahren ein heftiger Pruritus mit Vulvitis; die Frau war von hochgradiger allgemeiner nervöser Reizbarkeit (Insomnie). Die Juckattacken kamen Nachts besonders zur Zeit der Menses und auf Schreck hin plötzlich!

Gar nicht so selten kommen in der Sprechstunde dem folgenden ähnliche Fälle zur Vorstellung:

Fall XIV. Ein auf der Hochzeitsreise begriffenes Paar (Kr. aus Leipzig, No. 122) — Beide von kräftiger Statur, sie 25 J. alt, stets „nervös“ gewesen, torpidanämisch — fragt um Rath wegen Scheidenkrampf und

Digitized by Google

Unmöglichkeit der Cohabitation. Am Damm befand sich ein kleiner frischer Einriss, die Folge der vergeblichen Versuche; die Vulvartheile wenig entwickelt; der Introitus, an sich schon eng angelegt, wurde bei Berührung des äusserst empfindlichen Hymens durch Beckenbodenkrampf unpassirbar; Retroversio uteri infantilis; starker gutartiger Fluor albus.

Wir haben es in allen diesen Fällen mit drei Factoren zu thun: 1. allgemeine neuropathische Beanlagung, 2. infantiler oder retrovertirter Uterus mit Neigung zur Erschlaffung und Congestion oder Reizzuständen, wozu 3. der Reiz der Menses, des conjugalen Verkehrs oder von Perversitäten kommt.

Das Resultat ist dann Congestion zum Uterus (und Adnexen) oder Krampf desselben oder Genitalneurosen i. Allg.

Eine präparatorische Combination von irritirenden Ausspülungen (Acet. pyroligN., Alum., Hydr. bichlorat.) führte zur Zeit des Menstruationstermines bei entzündlicher Retroversio uteri und hartnäckigster chronischer Obstipation zum heftigen Uterinkrampf und zur Retroflexion in folgendem Falle.

Fall XV. Die Uterinkolik, die unter den angegebenen Umständen eingetreten war, war so heftig, dass ich gegen Mitternacht zu der Kaufmannsfrau H. (Fall 74) geholt wurde. Es handelte sich um eine gracile, offenbar verzogene, hysterische 22j. Ip., vier Monate post partum. Es bestand menstruelle Uterinkolik mit Vaginismus, welcher sich beim Exploriren erheblich steigerte. Der Uterus war in toto äusserst empfindlich, hart und im II. Grade retroflektirt; das Scheidengewölbe war, besonders rechts, empfindlich. Es floss kein Blut; starker Fluor albus, weswegen Pat. sich seit mehreren Wochen mit Holzessigausspülungen hatte behandeln müssen. Im Urin viel Harnsäure.

Nach Einlegen von Morphium-Belladonna-Scheidenkugeln löste sich der Krampf; damit verschwanden alle Symptome. Seit $^5/_4$ Jahren traten diese Anfälle nicht mehr ein. Wohl aber ereignete sich Folgendes: erst 48 Stunden nach der Beschwichtigung des Uteruskrampfes trat die Blutung ein. Hieraus schloss ich wieder, dass die Uterinkolik nicht als mechanische Menstrualretention durch krampfartigen Sphincterschluss des inneren Muttermundes angesehen werden könne, sondern vielmehr als ein Krampf der gesammten Uterusmuscularis, welcher durch den Reiz der Menstruationshyperämie und der adstringirenden Irrigationen auf die entzündeten Organe (Metritis, Perimetritis bestanden) vom Ovarium oder noch wahrscheinlicher vom Endometrium her ausgelöst wurde und welcher sowohl Knickung der Gebärmutter als auch Hinderung der arteriellen Blutzufuhr zu der Schleimhaut zur Folge hatte; daher keine Blutung!

Dass das hyperämisch gereizte Endometrium wahrscheinlich die Veranlassung zu dem Uteruskrampf abgegeben hat, ging aus einer acht Tage später vorgenommenen Untersuchung hervor. Jetzt lag der Uterus ungeknickt und weich nach rückwärts; die Passage des inneren Muttermundes mit der Sonde zeigte sich extrem empfindlich mit sofort ausgelöstem Krampfe. Jetzt, wie auch schon früher einmal,

Digitized by Google

waren eine die Nacht hindurch dauernde Uterinkolik und Tags darauf Blutungen die Folge der Sondirung.

Bei Retroflexion und Perimetritis lassen sich zu Zeiten der menstruellen Schmerzen leicht Vaginismussymptome durch locale Berührung auslösen. Dieselbe Erscheinung tritt in gleichen Fällen auch bei anderszeitigen Congestionen auf. Stets aber haben wir es mit nervös leicht reizbaren Menschen zu thun.

Umgekehrt konnte ich bei Pruritus- und Vaginismuskranken um die Zeit der Attacken nachweisen, dass die behutsam eingeführte Sonde sofort am inneren Muttermunde auf einen mit mässiger Kraftanwendung unbesieglichen Widerstand stiess, wohingegen ausserhalb der Anfälle die Passage frei war und erst nach mehrfachem Eingehen oder Einbringen von Adstringentien zur Contraction gebracht wurde. In solchen Fällen traten sofort Schwindel, Uebelkeit und Schmerz in der Nabelgegend auf.

Es handelt sich dabei also wohl meist nicht um Neurosen ganz circumscripter Nervenastendigungen, sondern um allgemeine Genitalneurosen mit besonderer Betonung von Erscheinungen bald des einen, bald des anderen Genitalnervenastes, wie wir solche Erscheinungen z. B. im Trigeminusgebiete längst kennen.

Was für die schon oftmals hier berührte Reizrückwirkung der so erkrankten Genitalien auf das ganze Nervensystem, speziell auf dessen in seinem Widerstande am meisten geschwächte Nervenbahnen, von besonderem Belange ist, sind die Schlussfolgerungen meines oben citirten Aufsatzes:

1) Dass die bei neuropathisch beanlagten Individuen durch äussere oder innere Gelegenheitsursachen entwickelten Genitalneurosen bei längerer Dauer bestimmte anatomische Strukturveränderungen (Congestions-, Stauungs- und Entzündungszustände) hervorrufen, (z. B. Vulvitis pruriginosa), welche, selbst wenn der ursprüngliche schädliche Anlass oder Reiz längst nicht mehr in Kraft ist, doch die so reflektorischen Symptome weiter bestehen lassen — oder bei einem plötzlich eintretenden Anlass zur Auslösung gelangen lassen;

2) abnorme chronische oder häufige Reize, welche den N. pudendus treffen und Sekretionen oder Congestionen erzeugen, können — ausser den direkten trophoneurotischen Störungen der Vulvitis pruriginosa — indirekt reflektorisch hyperämische Strukturveränderungen des Hymens und der Uterusmucosa, so wie der Ovarien (Fall XIII) und abnorme Erregbarkeit der Beckenboden- und Scheidenmuskulatur hervorrufen.

Ich erwähnte damals schon kurz, dass Enteroptose mit Hyperämie (congestive oder venöse oder am Wahrscheinlichsten beide zusammen) das Gleiche thun kann;

3) Entzündliche Veränderungen der Uterusmucosa sowie der Ovarien können in Fällen von uncomplicirten Genitalneurosen bei neuropathisch beanlagten Individuen durch langdauernde reflectorische Hyperämie entstanden sein; die „Ovarie" kann vorübergehend sein, wenn ein vorübergehender Reiz die Eierstöcke (unter obigen Voraussetzungen) trifft oder wenn sie nur secundär bei einer anderen Genitalneurose in Mitleidenschaft gezogen oder weniger widerstandsfähig geworden sind.

Bei jenen Betrachtungen war ich im Wesentlichen von Fällen ausgegangen, bei denen entweder die primäre Schädigung

Digitized by Google

die Vulvartheile, den N. pudendus getroffen hatte, oder bei denen die Genitalneurose pruriginöse oder Vaginismus-Symptome repräsentirte.

Dieses Mal ist der anatomisch umgekehrte Weg betreten worden. Ausgegangen wurde von den Erscheinungen an den inneren Genitalorganen. Dabei sind wir nicht nur bei Betrachtung sowohl des ursächlichen Zusammenhanges als auch der Folgen des letzteren auf gleiche Symptome gestossen, wie wir sie als von den äusseren Genitaltheilen ausgehend gefunden haben (ausgelöster Vaginismus, Phlebektasien und Oedeme der Vulva, ebenso Pruritus), sondern wir haben auch ganz analoge Beziehungen und Gesetze zwischen den als solche festgestellten inneren Genitalneurosen und Innervationsanomalien (Retroversio und krampfartige Retroflexio uteri, Congestivzustände des Uterus und der Adnexa durch Erschlaffung, venöse Stasen u. ä.) und den allgemeinen Neurosen constatiren können. Vor Allem wurde es klar, dass auch bei den inneren Genitaltheilen langdauernde oder häufig sich wiederholende abnorme Zustände nervösen Ursprungs zu theils anatomischen Veränderungen (Verlagerung, Congestivzustände mit chronischer Metritis, Ovarienschwellung nebst Descensus und cystischer Degeneration), theils derartig leicht reagirender Reizbarkeit jener Theile führen, dass dieselben ausserordentlich leicht und oft in Krampfzustände (Flexion) verfallen, — und dass endlich diese Folgezustände weiterhin einen dauernden Reiz auf das ja bereits durch neuropathische Belastung oder durch dauernde Schädigungen geschwächte Gesammtnervensystem ausüben.

Dieser Nachweis bildet aber das Punctum saliens der ganzen Retroflexionsfrage.

Wie die am leichtesten physiologisch concomitirend erregbaren oder am meisten in der Widerstandskraft geschwächten Nervenbahnen zuerst den Reiz weiter leiten, habe ich bereits erwähnt.

Nach dieser Abschweifung (zum Zweck des Nachweises der Combination von Neurosen der inneren und der äusseren Genitalien) kehre ich zu der Beweiscasuistik der Thesen auf pag. 61 zurück, zunächst also bezüglich der Feststellung der verschiedenen „Reizfactoren".

Bisher hatte ich nachgewiesen, dass die Umwandelung einer Schwächeretroversio uteri in eine krampfhafte Retroflexion durch eine gewaltsame Suppressio mensium sogar bei einer hochgradig anämischen aber nervengesunden Person ohne weitere Symptome verlaufen kann, dass bei neuropathisch beanlagten Individuen folgende Reize krampfhafte Retroflexion oder andere Genitalneurosen auslösen und dadurch auf das Gesammtnervensystem weiter wirken: die Menses auf den virginell retrovertirten Uterus, oder der conjugale Verkehr, — oder Perversitäten, — oder reizende Ausspülungen gegen die Zeit des Men-

Digitized by Google

struationstermines bei entzündlicher Retroversio uteri einer I. para, — oder Menses oder Schreck bei einer jedesmal an Pruritus leidenden Wittwe mit retrovertirtem Uterus.

Hierbei liess sich auch feststellen, dass die dauernde Wiederkehr von Reiz, Lokal- und Fern-Wirkung endlich eine dauernde Schädigung des Gesammtnervensystemes mit Exacerbationen, nicht mehr allein einzelne acute Anfälle, hervorrief (vgl. Fall I, XII).

Fall XVI. Frau Tr. (No. 185), seit mehreren Jahren steril verheirathet, litt bei jeder Periode an Dyspepsie mit Erbrechen. Jetzt ist einmal die Periode ausgeblieben und statt derselben ein heftiges ununterbrochenes Erbrechen mit Magenschmerzen seit über 4 Wochen eingetreten; sobald Pat. etwas geniesst, fühlt sie einen schmerzhaften, krampfartigen Druck oberhalb der Magengrube und das Geschluckte wird sofort wieder herausgeworfen. Es handelt sich um einen Spasmus des unteren Theiles der Speiseröhre. Ferner Odontalgie und Schmerzen im linken Hypogastrium, sowie Insomnie.

Die Exploration ergab ein eingesunkenes Abdomen, leere Därme, leicht fühlbaren Aortenpuls. Die Vulva colchicumfarbig. Der Uterus lag retrovertirt, kaum hebbar, das Corpus vergrössert, aber derb! Die Portio klein und spitz, aufgelockert; die innere Muttermundgegend teigig weich. Links neben dem Uterus lag, eine Kerbe mit jenem bildend, anscheinend ohne Stiel ein kibitzeigrosser, etwas derbelastischer Tumor.

Nach Darreichung von Orexin. basic., Scheidenausspülungen, Klystieren, Vermeidung fester Speisen und entsprechender Diät besserte sich der Zustand innerhalb 8 Tagen soweit, dass wieder feste Speisen genossen werden konnten, wenngleich das Uebelkeitsgefühl und ein mässiges morgendliches Erbrechen an Stelle der Hyperemesis getreten waren.

Als ich in dieser Zeit einmal (13 Tage nach dem ersten Besuche) untersuchte, fand ich den Uterus spontan in Anteversion übergegangen, jetzt auch das Corpus charakteristisch aufgelockert weich und bedeutend grösser (also hatte offenbar bei jener Untersuchung ein krampfhafter Zustand — wohl vorübergehend — bestanden, ohne dem Ei zu schaden), durch jede Berührung des Fornix vaginae wurde ein unbestimmt localisirter Schmerz im Unterleibe aufsteigend empfunden, welcher Ructus und Uebelkeit veranlasste.

Einen Monat später quälte die Pat. die Zahnneuralgie mehr als die allmorgendliche Uebelkeit (im IV. Graviditätsmonate). Die Insomnie blieb weiter bestehen. Der Uterus lag weich anteflectirt; das linke Ovarium lag sehr gross, succulent und empfindlich noch immer in der Douglas-Tiefe; die Vulva war oedematös und von Phlebektasien durchzogen; beide Scheidenwände waren invertirt.

Also Erschlaffungszustände, venöse und lymphatische Stase, Reizkrampfzustände, Neuralgien, hervorgerufen durch eingetretene Gravidität bei einer schon vorher neuropathischen Person mit Retroversio uteri. Bemerkenswerth ist es, dass die Menses früher von analogen, wenn auch geringeren Symptomen begleitet waren, — dass der Uterus früher höchst wahrscheinlich retrovertirt gelegen hat und so in den ersten Wochen der Gravidität liegen blieb (mit gleichzeitig gesenktem, geschwollenem Eierstock) und zwar im Krampfzustande; dass er sich dann spontan nach vorn gelegt hat, und gleichzeitig die meisten und schwersten Symptome verschwunden sind, dass aber mit dem Aufhören dieser Krampfzustände die alte Erschlaffung wieder in ihre Rechte getreten ist: Phlebektasien, Oedeme, succulentes descendirtes Ovarium, neben Schlaflosigkeit.

Digitized by Google

Fall XVII. Frau A. (No. 167) war als Mädchen gesund bis zu einem Absprunge, den sie auf Reisen gethan; sie fühlte einen heftigen Schmerz im Leibe und leidet seitdem an Fluor und Obstipation. Vor 10 Jahren Entbindung und Wochenbett ohne Zwischenfall. Seitdem verstärkter Fluor und hartnäckigere Obstipation. Jetzt ist die sonst regelmässige Periode plötzlich fortgeblieben, nachdem sie das letzte Mal nur ganz kurz gedauert hatte. Seitdem Schwellung von Brüsten und Leib. An Stelle der fehlenden zweiten Periode erschien ein rostiger Ausfluss. Die Obstipation war besonders hartnäckig. Um diese Zeit trat unmittelbar im Anschlusse an einen Coitus eine heftige Kolik und absolute Stuhlverhaltung ein. Nach Einlauf wieder Erbrechen; das Aussehen war verfallen.

Die vorsichtige Exploration machte heftige Schmerzen, indem sie einen Vaginismuskrampf auslöste, besonders beim Betasten des im Douglas liegenden harten, wenig vergrösserten, retroflectirten Uterus; in dem klaffenden Muttermunde waren die harten Knollen eines alten papilloiden Cervicitiserosion fühlbar.

Theils wegen der Schmerzen, theils wegen der hartnäckigen Krampfrückwärtsknickung reponirte ich den Uterus in narcosi, und da zeigte es sich, dass unterdessen der Uterus weich geworden war, sich gestreckt hatte und nun ganz leicht nach vorn zu bringen war. Er hatte Birnform und war etwas vergrössert. Drei Wochen verliefen nun ohne Beschwerden, während das Pessar liegen blieb. Dann liess sich Tubargravidität im Beginne des III. Monates constatiren; es wurde dementsprechend koeliotomirt.

Aehnlich wie in Fall XVI hat hier der eintretende Reiz den chronisch entzündeten, schon offenbar lange retrovertirt liegenden Uterus bei der hereditär neuropathisch belasteten, aber selbst nicht einmal so sehr leicht nervös reizbaren Patientin in krampfhafte Retroflexion gebracht; der Reiz war ein abnormer, nämlich die Tubargravidität; je länger er dauerte und je mehr er z. B. durch die Exploration oder Coitus gesteigert wurde, desto weiter dehnte er sich aus: auf den Magen (Erbrechen), auf den Darm (Kolik und hartnäckigste Obstruction), auf die Scheide (Vaginismus), ferner Wadenkrämpfe.

Fall XVIII. Frau H. (No. 64), eine 35j. Wittwe, II. para, war früher gesund gewesen und und schmerzlos menstruirt. Bei der letzten Entbindung trug sie einen schlecht verheilten Dammriss davon; die Placenta wurde manuell gelöst; seitdem erst Fluor, dann Schmerzen in Kreuz und Beinen, ferner auch vor und nach der Periode Schmerzen, endlich Appetitlosigkeit und hartnäckige Obstipation. Im Gesicht bemerkte ich eine typische Acne rosacea in Schmetterlingsform.

Der Uterus lag retrovertirt, und zwar dadurch, dass bei nicht fixirtem Fundus die vordere Muttermundslippe nach vorn links narbig adhärent war; Inversion der Scheidenwände; Metritis.

Mit Ausspülungen, dann intrauteriner Therapie schaffte ich die Reizzustände weg, bis ich massiren konnte, und endlich legte ich, da die Pat., trotzdem der Uterus nun meist auf dem vorderen Scheidengewölbe liegen blieb, doch noch über Kreuzschmerzen und Dyspepsie klagte, einen Mayer'schen Ring ein. Vom Moment an verschwanden Dyspepsie und — Gesichtsacne; ebenso war das Kreuzweh fast ganz verschwunden, nur zur Zeit der — übrigens nicht mehr profusen und an sich schmerzfreien — Menses etwas zunehmend, ebenso wie die Darmträgheit.

Zwei Dinge müssen uns bei diesem Falle auffallen: zunächst, dass die Beschwerden auch nach der Vorwärtslagerung des Uterus bestehen blieben, dass sie aber dann nach dem Einlegen des Pessars verschwanden und sich höchstens

Digitized by Google

zur Zeit der an sich gebesserten Menses wieder in abgeschwächter Form zeigten.

Die Reizursache müssen wir also in Congestiv- und Reizzuständen speciell der Fornicocervicalganglien, der Douglas-Falten und der Basis der breiten Mutterbänder suchen.

Damit steht auch folgende Beobachtung in lokalem Zusammenhange: als ich 4 Monate später den Ring wechselte, führte ich, um die früher erhebliche Empfindlichkeit des inneren Muttermundes zu prüfen, die Sonde ein; sofort bekam die Patientin einen Schwindelanfall und musste sich erbrechen; sie, wie viele andere Pat. auch, empfand die Berührung des inneren Muttermundes als einen Schmerz in der Magen- und Nabelgegend. Dieses ereignete sich, nachdem das Pessar 6 Tage lang während der Periode versuchsweise entfernt war; in dieser einen Woche war die schmetterlingsförmige Röthe im Gesichte wieder aufgetreten, freilich ohne schon Pusteln zu bilden. In dieser Form sehen wir sie ja oft während des Klimakteriums.

Diese prompte Reaction bildet ein Pendant zu den Fällen von reflectorisch eintretender Aphonie bei Retroflexio uteri und deren Verschwinden bei Reposition des Organes (Kehrer) item von Asthma uterinum (Aran, Profanter), Tachycardie (Theilhaber). Von Suggestion (Theilhaber) konnte in meinen Fällen nicht die Rede sein, da die Patientinnen nicht von mir darüber aufgeklärt wurden oder beobachten konnten, was jeweilig mit ihnen vorgenommen wurde, und da ferner das Auftreten einer Acne jedenfalls einen so objectiven Befund abgiebt, wie nur denkbar. Freilich beweist mein Fall weiter, dass die Retroversion allein nicht immer das einzige aetiologische Moment für diese Aenderung abgiebt, was aber B. S. Schultze auch nie behauptet hat. Es lässt sich daraus schliessen, dass die nervösen Elemente des Douglas-Grundes und die Fornicocervicalganglien diesen Einfluss ausüben. Ob durch Beeinflussung der intestinalen Vorgänge, deren Zusammenhang mit Dermatosen wir schon kennen, oder auf lediglich nervösem Wege, worauf die Fliess'schen Beobachtungen bezgl. der „Genitalstelle" der Nase hinweisen, bleibt eine noch offene Frage.

Fall XIX. Frau W. (No. 177) war gesund, bis sie vor 25 J. eine Endometritis puerperalis durchmachte. Von da ab Fluor und langdauernde (bis zu 8 Tagen) schmerzlose Menses. 8 Jahre später ein Abort. Wegen der weiterbestehenden Ausflüsse damals curettirt.

Seit 3/4 J. hat die klimakterische Uebergangsperiode eingesetzt. Mensesintervalle von oft 10 Wochen wechseln mit heftigen Menorrhagien. Beschwerden, die früher schon bestanden, sind jetzt sehr heftig geworden. Drang nach unten bei aufgetriebenem Leib, Hämorrhoiden und Obstipation; Schmerz in Kreuz und Rücken; Brennen beim Uriniren, häufiger Drang dazu.

Der Damm klafft nach einem IIgradigen Risse. Scheide schlaff, invertirt. Der Uterus ist klein, retrovertirt, fixirt, schmerzhaft; ebenso empfindlich sind Scheidengewölbe und rechter Eierstock.

Ich legte einen Mayer'schen Ring ein, verordnete heisse Ausspülungen, Ergotin (Die Patientin kam von auswärts in die Sprechstunde).

Digitized by Google

Die nächsten Perioden traten in regelmässigen 3 wöchigen Zwischenräumen und vor Allem in mässiger Stärke und Dauer (5tägig) auf.

Interessant war die Wirkung der Therapie an den Organen selbst: Die Scheide war jetzt fest contrahirt, so dass bei der Herausnahme des Pessars der Abdruck doch eine Zeit lang im Scheidengewölbe fühlbar blieb. Der Uterus war hart und jetzt im II. Grade retroflectirt.

Zwei Tage später legte ich den Ring wieder ein: Die alten Beschwerden, die mit Pessar theils verschwunden, theils leicht erträglich geworden waren, waren in diesen 2 Tagen wieder mit alter Heftigkeit aufgetreten, vor Allem Schmerzen in Kreuz- und Leistengegend, Druck nach unten!

Als ich versuchte, den Uterus mit dem Finger an der Portio zu heben oder zu tragen, wurde der Schmerz noch grösser, sowohl im Kreuz, als auch in der Leistengegend. Als ich aber einen Tampon in das hintere Scheidengewölbe gelegt hatte, waren sie beseitigt; das Gleiche geschah und blieb, als der Ring wieder eingeführt war.

Ich schliesse aus alledem Folgendes: Der sich unter dem Einflusse des Ergotin und Pessarreizes contrahirende Uterus vermochte sich nicht wie sonst aufzurichten, weil er adhärent ist, und krümmte sich in Folge dessen nach hinten, daher die inzwischen entstandene Retroflexion.

Nach Wegnahme des Pessars übertrug sich der Krampf auf die nicht mehr gestützten, jetzt das volle Gewicht des Uterus und der aufgetriebenen Därme tragenden Uterinbänder und Beckenserosa; daher der Schmerz in Kreuz- und Leistengegend. Der den Uterus allein an der Portio hebende Finger vermochte deshalb diese Erscheinung nicht zu beseitigen, wohl aber der im hinteren Scheidengewölbe eingelegte Tampon und der Ring. Bei dem Aufgetriebensein des Leibes und den Hämorrhoiden dürfte auch hier die Entlastung der Douglas- und Scheidengewölbe-Umgebung von der Hyperämie eine nicht geringe Rolle bei dem Verschwinden der Beschwerden durch Ausfüllung des hinteren Scheidengewölbes spielen.

Auf wie weite Entfernung dieser Reiz wirkt, sehen wir an der nunmehr erfolgten Contraction der Scheidenmusculatur.

In diesem Falle bestand also die Reizursache zu den Beschwerden in der Einwirkung der Klimax auf einen entzündlich fixirten retrovertirten Uterus bei venöser Stase im Unterleib; anamnestisch unerhebbar bleibt, in wie weit früher schon Neigung zu Erschlaffungszuständen bestanden hat.

Fall XX. Frau Sch. (No. 69) leidet an constanten Schmerzen im Kreuz und Unterleib, zumal im rechten Hypogastrium, seit einem Jahre, besonders beim Aufstehen. Seit Jahren Abends Frösteln, Schlaflosigkeit, hartnäckigste Obstipation, Appetitlosigkeit, Sodbrennen, Schmerzen beim Uriniren, Harnzwang, zuweilen trüber Urin und Ziegelmehlsatz, zeitweilig Kopfweh und Benommensein, späterhin Schmerzen in der rechten Nierengegend, zeitweilig exacerbirend, bis trüber übelriechender Urin ent-

Digitized by Google

leert wurde. Langjähriger Fluor albus. Von anderer Seite vorgenommene verschiedene Pessareinführungen bekamen schlecht.

Die Exploration ergab Retroflexio uteri mit solcher Härte des Organes, dass dasselbe nicht reponirbar war; Schmerzhaftigkeit der geschwollenen Adnexa. Schwellung und hochgradige Empfindlichkeit des rechten Ureterverlaufes längs dem Scheidengewölbe; desgleichen der Blase.

Bei der Entfernung der entzündeten Adnexa zeigte sich der Uterus nicht adhärent. Von jetzt ab lag derselbe labil vertical oder antevertirt, trotz der Pyonephrose und Ureteritis; die Blasenkrämpfe hatten auch aufgehört; reichliche Kreosotbehandlung.

Der Reiz, welcher den Uterus früher in krampfhafter Retroflexion hielt, combinirte sich also aus demjenigen des entzündeten uropoëtischen Apparates und der Adnexa; nach Entfernung der letzteren traten auch die Blasenkrämpfe nicht mehr auf!

Es erübrigt jetzt noch, kurz die Frage zu streifen, ob wir bei der gewöhnlichen Vorwärtsneigung der Gebärmutter auch analoge auf Innervationsstörungen beruhende krampfhafte Knickungen beobachten können. Diese Frage ist um so berechtigter, als wir in der virginellen symptomlosen Retroversio uteri einen durchaus physiologischen Zustand der Gebärmutter sehen müssen, der meistens, wahrscheinlich immer, durch einen Schwächezustand bedingt ist und der auch ohne Entzündungen durch schwächende Umstände erworben werden kann. Diesen sahen wir unter bestimmten Voraussetzungen in krampfhafte, Beschwerden machende Retroflexionen übergehen.

Freilich, in einer einfachen Anteflexion des Uterus ein pathologisches Vorkommniss zu sehen, ist gründlich widerlegt worden; eine Anteversion kann ja erst als pathologisch angesehen werden, wenn sie durch abnorme Fixation oder verminderte Flexibilität dauernd in ihrer auffallenden Streckung erhalten wird; eine Anteflexion, wenn sie durch abnorme Fixation oder übermässige oder umgekehrt durch Entzündung verloren gegangene Flexibilität unveränderlich geworden ist.

Ueber diese Formen habe ich hier nicht zu reden; wohl aber besteht, wie für die Retroversio-flexio, so auch für die Anteversio-flexio eine functionelle Knickung krampfhafter Natur, aber mit dem Unterschiede, dass 1. die meisten Uteri physiologisch ja häufiger etwas anteflectirt als einfach-vertirt liegen, 2. diese Krämpfe gerade bei jenen Formen am häufigsten auftreten, die wir in ihrer gewöhnlichen Form als „puerile Anteflexion“ (nach Schultze) benennen: bei auffallender Kürze der vorderen Scheidenwand setzt sich der Halskanal in der Richtung der Längsachse der Vagina nach hinten oben fort, so dass der Gebärmutterkörper unter starker Knickung nach vorn fällt; die Portio vaginalis ist spitz, der intermediäre Theil des Collum lang; die Flexibilität hochgradig!

Während nun jene sog. „pathologischen“ Formen an sich keine Beschwerden machen, bezw. dieselben durchaus hinter denen

Digitized by Google

der primären Entzündung in den Hintergrund treten, kann die letzterwähnte funktionelle, krampfhafte und dementsprechend vorübergehende, sehr heftige Schmerzen verursachen. Die häufigste Veranlassung ist die Menstruation bei anämischen Individuen mit schwächlich entwickelten Genitalien, ausserdem entzündlich-congestive Exacerbationen, also kurzweg congestive Hyperämien mit schwer erfolgender oder unterbleibender Genitalblutung, Anschoppungszustände. Nach meinen Beobachtungen fallen auch hier die meisten Fälle von Dysmenorrhoe bei gering entwickelten Organen in die Gruppe nicht allein anämischer, sondern hystero-neurasthenischer Mädchen und Frauen, bei letzteren besonders in längerer steriler Ehe. Auch Entzündungszustände praedisponiren dazu; nicht selten dürften aber gerade diese primär nicht auf infectiösem Wege entstanden sein, sondern durch chronische Circulationsstörungen zu Folge vasomotorischer und trophoneurotischer Innervationsanomalien.

Fall XXI. Frau F. (No. 115) war als Mädchen, obwohl blutarm, stets regelmässig und schmerzlos menstruirt gewesen. Seit der jetzt viermonatigen Ehe ist die Periode schmerzhaft geworden, seit 48 Stunden besteht ein heftiger Uterinkrampf neben Obstipation, die chronisch ist. Vor Allem wird der Schmerz im Kreuz gespürt, vergesellschaftet mit Krämpfen der gesammten Scheiden-Beckenboden-Muskulatur. Der infantile Uteruskörper war gegen das derbe, spitze, dünne und mit sehr kleinem rundlichen Muttermunde versehene Collum im pueralen Sinne stark anteflectirt; es fühlte sich sehr hart an und war sehr empfindlich. Obwohl hier offenbar secundär durch die Uterinkolik entstanden, wurde der Scheidenkrampf doch durch einfache Berührung des Hymens ausgelöst.

Fall XXII. Eine andere länger steril verheirathete Frau (seit 18 Jahren, 40 Jahre alt), eine magere, hochgradige Hysterica, vom Nervenarzte zugesandt (Frau B. No. 93), erzählt mir in aufgeregter Redeweise, bald thränenüberströmt, bald freudig erglänzend, ihr Glück und Unglück in der Ehe. Des Pudels Kern ist, dass Mangel an Libido anfangs eheliche Differenzen geschaffen hätte, die aber später, nachdem „ihre Natur sich gänzlich geändert", beigelegt wären. Das Examen ergab Perversitäten.

Die vaginale Exploration war durch hochgradige Vaginodynie erschwert: der Uterus war infantil anteflectirt; die Adnexe waren unter den schmerzhaften Krämpfen nicht zu tasten. Die Menses sollen, dem Befunde entsprechend, stets sehr schwach gewesen sein.

Fall XXIII. Frau M. (No. 208), 26 Jahre alt, eine neurasthenische Hysterica, hat seit dem 16. Jahre ihre Periode ziemlich regelmässig, aber immer 10—12 Tage lang und von „Unterleibskrämpfen" begleitet. Dieses blieb in der Ehe ebenso. Vor 2 Jahren ein Abort in Folge einer Gemüthserregung (vor 3 Jahren hatte Patientin eine Hirnhautentzündung durchgemacht), mit starkem Blutverlust. Jetzt haben sich seitdem zu den Periodenkrämpfen fast dauernd Schmerzen in den Hypochondrien, bezw. der beiderseitigen Leistengegend, im Kreuz, Rücken und Hinterhaupt, sowie Schmerzen in allen Gliedern hinzugesellt. Geringer Fluor albus. Kalte Füsse und Blutwallungen zum Kopf; Insomnie, Gedächtnissschwäche; allgemeine Müdigkeit. Beim Coitus krampfhafte Schmerzen.

Die Untersuchung ergab eine hyperämische, etwas cyanotische Vulvar- und Scheidenschleimhaut. Die Berührung des Introitus rief Vaginismus hervor. Die Portio vaginalis und noch mehr das Corpus uteri waren weich, im II. Grade anteflectirt. Beide Ovarien lagen herabgesunken im Douglas-Grunde; das linke war geschwollen und empfindlich, ebenso ein

Digitized by Google

neben ihm lagernder Wulst; der bimanuelle Druck veranlasste den erwähnten spontanen Schmerz in dem linken Hypochondrium, ausgehend von dem Wulst (dilatirtem Gefäss) im Scheidengewölbe; Druck auf das rechte Ovarium wurde im Kreuz empfunden. Der Uterus selbst war empfindlich. Die Berührung des inneren Muttermunds mit dem Sondenknopf wurde in der Nabelgegend empfunden.

Fall XXIV. In einem anderen, ganz ähnlichen Falle wurde von Seiten der Pat. während der Ehe, auch zu Zeiten der schon seit den Mädchenjahren sehr unregelmässigen, d. h. sehr lang pausirenden, und spärlichen Menses gar keine Beschwerden (ausser häufigem Kopfweh) empfunden. Frau F. (No. 199), 28 Jahre alt, seit mehreren Jahren steril verheirathet, hat wiederholt an käsigen Lymphdrüsenabscessen gelitten: die Lungen sind frei; es besteht Anämie. Der Uterus ist infantil klein, derb, anteflectirt im puerilen Sinne. Das Scheidengewölbe war etwas empfindlich; der Eierstock rechtsseitig herabgesunken, Amenorrhoe seit 1/4 Jahre: Obstipation.

Fall XXV. Frau P. (No. 192), Ende Zwanziger, seit mehreren Jahren steril verheirathet, war als Mädchen wie als Frau blutarm. Die im 14. Jahre zuerst aufgetretene Periode war und ist am 1. Tage schmerzhaft, dauert oft 8 Tage! Sie ist hochgradig nervös erregt, leidet auch an Pruritus.

Bei der Exploration zeigt sich das „gefranzte" Hymen sehr empfindlich; es tritt ein mässiger Scheidenkrampf ein. Die Vaginalreflexe des Scheidengewölbes sind noch weit mehr gesteigert; ebenso empfindlich ist der harte anteflectirte Gebärmutterkörper, welcher ziemlich kräftig, aber nicht geschwollen ist. Die Portio ist weicher; der Mm. klafft etwas.

Fall XXVI. Frau V. (No. 168), 24 Jahre alt, seit 1 Jahr verheirathet war als Mädchen regelmässig, aber schmerzhaft und sehr stark, 5tägi menstruirt. In der Ehe wurde die Dysmenorrhoe noch gesteigert hinzu kamen Schmerzen in Kreuz und beiden Hypogastrien. Hart näckige Obstipation; Anämie, Hysterie.

Der Uterus ist infantil anteflectirt und klein, sehr derb; die Adnexa, besonders rechts, empfindlich: item der Uteruskörper.

Fall XXVII. Frau M. (No. 123) war als Mädchen sehr blutarm und nervös, leicht gereizt. Die Periode war mässig und nie schmerzhaft, aber nicht ganz regelmässig und meist von Uebligkeiten und Erbrechen begleitet. Der Uterus war pueril anteflectirt. Sie concipirte bald; die scharfe Knickung liess sich noch im 3. Monate erkennen. Es trat sofort unstillbares Erbrechen bis zur Mitte der Gravidität (z. Zt.) ein; beim Berühren des empfindlichen vorderen Scheidengewölbes wurde sofort Erbrechen ausgelöst. Die Schwester litt an denselben Erscheinungen.

Fall XXVIII. Frau K. (No. 116) war ein schwächliches, scrophulöses Zwillingskind, als Mädchen blutarm, leicht erregbar mit stets schmerzhaften Perioden. Nach zweijähriger Ehe noch kinderlos; die Dysmenorrhoe progressiv schlimmer, Dyspepsia nervosa. Eine erstmalige operative Erweiterung des pueril anteflectirten infantilen Uterus mit Cervicalstenose nützte garnichts. 1 Jahr lang regelte ich die Diät mit Hinsicht auf eine roborirende und Nerven tonisirende Wirkung. Als Pat. sich kräftiger fühlte und der Appetit rege geworden war, dilatirte ich noch einmal (weniger um der Erweiterung als vielmehr des localen trophischen Reizes willen): Die seither noch etwas schmerzhafte Periode war von jetzt ab schmerzlos, wenngleich Pat. sich danach noch geschwächt fühlte. Der objective Befund entsprach diesem: Der Uteruskörper im Verhältnisse zum Collum grösser geworden und die Stellung nebst Haltung insofern eine andere geworden, als der Mm. jetzt nach hinten gewandt war; die puerile Form war also verschwunden unter dem Einflusse des stärkeren Affluxes: diese Wirkung war nach 1/2 Jahr constatirbar.

Fall XXIX. Frl. B. (No. 131) litt. seitdem die Menses mit 14 Jahren regelmässig, wenig schmerzhaft, aber stets stark und 6tägig eingetreten

Digitized by Google

waren, mit 20 Jahren an mannigfachen hartnäckigen nervösen Beschwerden. Nach jeder Periode — meist nach 8 Tagen — trat ein starker, erst wässrig-schleimiger, dann dickerer wirklicher Fluor albus ein. In dieser Zwischenzeit Ueblichkeiten und Magenschmerzen mit nervöser Dyspepsie, welche stets bei Beginn des Fluor aufhören: Fluor und Dyspepsie alterniren also; die Beckencongestion war stets begleitet von Blässe und Schärferwerden der Gesichtszüge, Einfallen derselben und Kreuzweh! Der Uterus war recht succulent, normal antevertirt, etwas gesenkt, nicht empfindlich.

Interessant sind einschlägige Beobachtungen bei Schwesternpaaren:

Fall XXX und XXXI. Frau L. (No. 259). 33 J. und Frl. W. (No. 307), 24 J., beide Hysteroneurasthenicae (hereditär); bei der unverheiratheten Anteflexio uteri congestivi — bei der verheiratheten III. p. Retroflexio mobilis uteri congestivi; beide mit denselben Beschwerden in Kreuz- und Nabelregion, ausgehend vom Uterus und dem Septum fornico-Douglasii, neben wechselnden Neuralgien u. s. w. Beide haben schlaffe Bauchdecken, aufgetriebenen Leib, Beinvaricen und gelegentlich Schenkeloedem.

Fall XXXII und XXXIII. Frau W. (No. 298). 34 J. und Frl. Sch. (No. 323), 25 J., beide mir von einem Nervenarzte zugesandt als anämische Hysteroneurasthenicae (hereditär); bei der unverheiratheten Anteflexio uteri congestivi retropositi, — bei der seit 13 J. steril verheiratheten Retroversio uteri. Bei beiden dieselben Beschwerden im Kreuz, ausgehend vom hinteren Scheidengewölbe, in dessen Douglas-Septum deutlich mehrfache, fast sagittal verlaufende, empfindliche Gefässwülste palpabel sind. Ausserdem Dyspepsia nervosa, Neuralgien etc.

Diese Zustände steigern sich auch ausserhalb der Ehe bei nervös leicht reizbaren Personen; ich habe solche Virgines durch alle Altersstadien bis zur Mitte der 50er Jahre post Menopausin beobachtet, stets mit den gleichen localen und allgemeinen neuropathischen Beschwerden, nicht selten mit Pruritus oder Vaginismus gepaart; bei einigen wurden Perversitäten zugestanden; bei vielen aber konnten solche ausgeschlossen werden.

Ganz die gleichen nervösen Erscheinungen lassen sich bei blutarmen, leicht erregbaren Mädchen mit Retroversio uteri beobachten, so eine Virgo intacta von 25 Jahren (Frl. G. No. 178).

Vergleichen wir diese Beobachtungen mit jenen bezüglich der Rückwärtsneigungen, so ergiebt sich das Gemeinsame, dass es sich in allen diesen Fällen um neuropathisch beanlagte, grösstentheils schon congenital schwächliche Individuen handelt. Letztere Eigenschaft finden wir auch Seitens der Genitalien bei den hier einschlägigen Fällen von Anteflexio uteri in der puerilen Form des Uterus vertreten, ein Stehenbleiben auf der kindlichen Stufe.

Von der Retroversion der Gebärmutter lässt sich das Gleiche in weit weniger Fällen sagen, und zwar nur in solchen, wo wir den Uterus in toto klein, vor Allem aber das Grössenverhältniss zwischen Körper und Hals zu Ungunsten des ersteren gebildet finden; so entspricht das Organ einer noch früheren Stufe, was wenigstens die „Haltung" desselben anlangt. Küstner fand bei Neugeborenen die verticale, also mit Neigung zur Retroversion

Digitized by Google

behaftete Stellung und Haltung des Uterus bei den weniger entwickelten Kindern, die anteflectirte bei den kräftigen. Ich kann dieses nach meinen Untersuchungen an dem Münchener Material vollauf bestätigen mit dem Zusatz, dass der anteflectirte oder leicht anteflectirbare Uterus in der Minderzahl der Fälle zu finden ist, und ferner, dass ich wiederholt bei ausgeprägten Anteflexionen grosser Organe in den Ovarien Follikelcysten, im Cervicalkanal eine stärkere Absonderung glasigen Schleimes und in 2 Fällen ein congenitales Ektropion fand.

Für das Entstehen der Retroversio-flexio kommt also weit häufiger die Innervationsschwäche, für dasjenige der einfachen Anteflexion mit Beschwerden eine Bildungshemmung localer wie allgemein constitutioneller Natur, combinirt mit der aus der gleichen Ursache entstandenen Innervationsschwäche, in Betracht. Die Innervationsschwäche, wie sie für die Retroversionen ursächlich ist, wird meist ebenfalls congenital sein, oftmals ohne dass der Uterus in Form und Haltung und Grösse „gehemmt" zu sein braucht, — oft ist sie acut oder chronisch erworben.

Fassen wir noch einmal kurz das Ergebniss zusammen (die einzelnen Befunde sind pag. 74 zusammengestellt), so gelangen wir zu folgenden Sätzen:

Einfache Retroversionen, die ohne primäre Entzündungen zu Stande kommen, entstehen bei neuropathisch beanlagten oder schwächlichen oder geschwächten Individuen durch Innervationsschwäche sowohl des Uterus selbst als der musculären und vasculären (vasomotorischen) Elemente der Ligamente (und der Beckenboden-Musculatur nebst Fascien) und vor Allem auch der gesammten parietalen Beckenbauch-Subserosa.

Bei derartigen neurasthenischen Individuen reagiren die Genitalien auf selbst ganz physiologische Reize (Menses, Ehe nebst allen ihren physiologischen Folgen) — um so mehr auf abnorme Reize — übermässig stark; dazu gehören unter Anderem Krampfzustände, die auch den Uterus allein betreffen können: es entsteht aus der labilen Retroversion vorübergehend inflexible starre Retroflexion.

Solche Krampfzustände können sich beim Eintritt allgemeiner bezw. andersortiger Convulsionen, Neuralgien (exempl. grat., Trigemini) u. s. w. ereignen. Umgekehrt lösen Reize, die derartig leicht reagirende Genitalien treffen, zunächst bei diesen, sodann im gesammten Nervensystem neurotische Attacken aus! Genitalneurosen, die zu Genitalveränderungen geführt haben (gleichgiltig, ob sie die äusseren Theile betreffen = Vulvitis pruriginosa, oder die inneren = Retroversio-flexio uteri, Congestionszustände des Uterus und der parametranen Nachbarschaft), beeinflussen vermöge der letzteren dauernd oder in Exacerbationen das gesammte Nervensystem, ob-

Digitized by Google

wohl oder gerade weil dasselbe primär schon neurotisch gewesen war.

Als Beweis für den letzteren Zusammenhang sehe ich solche Fälle an, bei denen nachweislich sowohl durch Heredi-tätsverhältnisse, als auch aus der Kinder-, Mädchen- und der ersten Pubertätszeit eine primär vorhandene gesteigerte nervöse Reizbarkeit, Neurasthenie, Hysterie u. a. existirt haben, ehe von Seiten der Genitalien (im kindlichen Alter) Symptome auftreten konnten, — Fälle, bei welchen dann unter dem Einflusse der sexuellen Vorkommnisse die nervösen Allgemeinbeschwerden acut oder chronisch gesteigert werden und zu obigen Erscheinungen führten.

Von der puerilen Anteflexion lassen sich analoge Beobachtungen anführen.

Hieraus resultirt wieder der für unsere Therapie wichtige Satz, dass solche Verlagerungen, wenn sie Beschwerden machen, sofort behandelt werden müssen, — dass wir ferner aber bei neuropathisch beanlagten Personen, die keine Beschwerden haben, solche Verlagerungen stets unter Controlle behalten müssen, d. h. den Müttern und den Ehemännern gegenüber besondere Vorsicht bei den verschiedenen Geschehnissen des sexuellen Lebens anempfehlen und speciell die puerperale und erste postpuerperale Zeit (bis zu einem Jahre) diätetisch leiten müssen. Solche Frauen sind eben weniger widerstandsfähig, selbst wenn sie eine oder zwei Geburten gut und anscheinend leicht überstehen, theils weil oft locale vasomotorische Störungen einsetzen, theils weil die Reize, die die Genitalien treffen, übermässig stark weiter geleitet werden. Die ersten Erscheinungen sind, entsprechend den durch die Congestivhyperämie gegebenen langsamen Veränderungen, unbedeutend: Fluor, etwas stärkere, aber für die meist etwas anämische Frau schon relativ zu starke menstruelle Blutungen, die in unserer Zeit nicht auffallenden neurasthenischen Symptome, zeitweilig etwas Kreuz- und Kopfweh. Das wird natürlich leicht unbeachtet bleiben. Nicht selten bringt irgend ein acuter Anlass oder sich häufende Schwangerschaften plötzlich heftige Symptome hervor; dann sind aber die allgemeine und die locale Schädigung in einer auf dieser neurasthenischen Basis nur noch schwer reparabelen Form schon da.

Vorher hätte man noch mit der diätetischen, orthopädischen oder operativen localen Behandlung das von Natur schwache Gesammtnervensystem vor dem heftigen Reize einer schweren Genitalneurose oder einer durch Innervationsschwäche vorbereiteten (Retroversion und Congestion bezw. Stase), durch ungünstige äussere Reize langsam veranlassten und gesteigerten organischen Genitalveränderung (Hyperplasie, Metritis, Congestions- und Stauungsveränderungen in der Bauchbecken-Subserosa und Ligamenten etc.) bewahren können, — jetzt vermögen wir aber, nachdem die tiefere allgemeine Nervenläsion

Digitized by Google

einmal geschehen ist, das Gesammtnervensystem doch wenigstens vor den Exacerbationen von Seiten der Genitalien her zu schützen. Die Hystero-Neurasthenie zu behandeln, ist wieder eine Sache für sich. Der allgemeinen tonisirenden Behandlung muss noch weit mehr als bisher in jedem solchen Falle die grösste Aufmerksamkeit geschenkt werden. Die locale Behandlung wirkt in obigem Sinne prophylactisch und erleichternd, oft freilich auch geradezu heilend.

Nach den angeführten Beobachtungen scheint es freilich nicht, als ob eigentlich speziell der Uterus als solcher — abgesehen von einigen ganz bestimmten, von mir erwähnten Symptomen, — die Ursache der Nervenstörungen in sich birgt, vielmehr indirekt dadurch wirkt, dass seine Lage- oder Haltungsanomalien die Abnormitäten in den Circulations- und Innervationsverhältnissen speziell der „Douglas-Subserosa" und weiterhin der Becken- und Bauch-Subserosa noch steigern, indem der Beckenserosa das Tragen der Bauchorgane bei Rückwärtslagerung des Uterus noch erschwert wird, der Descensus und die Hyperämie grösser werden, — ferner scheint mir die Schlussfolgerung aus verschiedenen Beobachtungen nicht unberechtigt, dass sowohl die orthopädische, wie die operative Behandlung gerade jene eben angeführten örtlichen Functionsverhältnisse der Douglassubserosa oder besser der gesammten Beckensubserosa direkt günstig beeinflusst, sei es durch Stützen derselben, vor Allem durch Anregung der Innervation des musculären Tonus, sei es durch direkte mechanische oder durch indirekt auf vasomotorischem Wege erfolgende Beeinflussung der Circulationsverhältnisse. Auch die Beeinflussung der Contraction des Uterus auf diesem Wege ist durch die Scheidentamponade bekannt, die für diesen Zweck garnicht so fest zu sein braucht, wenn sie nur das Scheidengewölbe ausfüllt. Die eigentliche Wirkung sowohl der Pessare, als auch der Operationen dürfte also nur zum Theile in der Richtiglagerung des Uterus als solcher zu finden sein, und auch da indirekt.

Dass es sich auch hier nicht um rein mechanische, sondern um nervöse Verhältnisse handelt, dafür spricht folgende Art von Fällen: bei einer hochgradig neurasthenischen Frau (II p.) mit Erschlaffungsretroversion und Descensus uteri, sowie Scheideninversion (ohne Dammriss) tamponirte ich öfter die Vagina wegen Menorrhagien; einige Male fand ich (noch vor der Tamponade) die sonst so schlaffen Genitalwandungen (Scheide) fest, den Uterus kräftig, derb und antevertirt. Tags darauf lag Alles wieder schlaff da und der Uterus in der Kreuzbeinhöhlung. In solchen Fällen überwindet der Uterus sowohl durch Eigencontraction, wie auch durch Zusammenziehung der musculären Beckenelemente die Sielsky'sche Contaktwirkung der Därme mit Leichtigkeit, wenn auch nicht mit einem Aufrichtungsruck, so doch durch gleichmässiges Gegendrängen und Vorbeigleiten

Digitized by Google

während der peristaltischen Bewegung der Darmschlinge. Zu bemerken habe ich noch, dass in dem eben erwähnten Falle (Frau L. No. 73; 35 J. alt) die Beweglichkeit des antevertirten, jetzt derben, sonst schlaffen Uterus in jener Position eine sehr geringe war, welches sich nur auf die Contractionswirkung der Ligamenta etc. zurückführen liess.

Berichte.

Das Uterussarcom (mit Ausnahme der sog. Deciduome).

Sammelbericht über die Arbeiten der letzten 3—4 Jahre.

von

Dr. R. KLIEN

Dresden.

Litteratur.

Die mit * versehenen Arbeiten waren dem Verf. nicht zugänglich.

1. Amann, J. A. Kurzgefasstes Lehrbuch der microscop.-gynaecol. Diagnostik. Wiesbaden. 1896. J. F. Bergmann.
2. Arlart, 50 Fälle von vaginaler Totalexstirpation des Uterus wegen maligner Tumoren desselben. In.-Diss. Königsberg. 1894.
3. Aslanian, Un cas intéressant de fibrosarcome téléangiectasique de l'utérus. Arch. de tocol. et de gynéc. Bd. 22. Febr. 1895.
*4. Aubry, Ueber Sarcom der Uterusschleimhaut. Thèse de Paris. H. Jouve. 1896. Ref. Centralbl. f. Gyn. No. 20. 1897. (12 Fälle.)
5. Braetz, Ein Fall von Endotheliom der Portio vaginalis. Arch f. Gyn. Bd. 52. Heft 1.
6. Braun, H., Ueber die traubenförmigen Sarcome der Vagina und des Uterus. In.-Diss. Greifswald. 1896.
7. Brohl, Sitzungsberichte der Ges. f. Geb. u. Gyn. zu Köln. 10. Oktober 1895. Monatsschr. f. Geb. u. Gyn. Bd. 3, pag. 257 und Centralbl. f. Gyn. 1896, pag. 383.
8. Coleman, A case of diffuse sarc. of the mucous membrane of the ut. Am. J. of Obst. NewYork. 1893. Bd. 28, pag. 811.
9. Cullingworth, Sarc. of the ut. showing extreme cystic degeneration. Transact. of the Path. Soc. of London. 1892/93. Bd. 44, pag. 119. The Lancet.
10. Deale, Henry B., Sarcoma fundi uteri (circumscriptum). The Am. Journ. of Obstetrics. Bd. 31, pag. 200. Februar 1895. (Im Anhang ein Fall von Angiosarcoma uteri.)
11. Dickinson Lee, Myoma of ut. becoming malignant or sarcomatous. Transact. of the Path. Soc. of London. Vol. 45. 1894/95. pag. 184 bis 185. The Lancet. 1894. I.
12. Eckstein, H., Ein Fall von Uterussarcom. In.-Diss. Greifswald. 1896.
13. Emmanuel, R., Ueber gleichzeitiges Vorkommen von Carcinom und Sarcom im Uteruskörper. Zeitschr f. Geb. u. Gyn. Bd. 34, Heft 1.
14a. Fafius, Ueber einen Fall von Sarc. ut., welcher eine Haematometra simulirte Mosk. geb.-gyn. Ges. 27. April 1893
14. Farland, Mc., A large roundcell sarcoma of the uterus. Med. News. Philadelphia. 1894. Bd. 65, pag. 632.
15. Flesch, M., Ein Fall von Uterussarcom. Berl. klin. Wochenschrift. No. 51. 1896.

Digitized by Google

16. Fritsch, Krankheiten der Frauen. 7. Aufl. 1896.
17. Fry, Sarcoma of the ut. The Amer. Journ. of Obst. Vol. 32, pag. 114. 1895. (Nur überschriftlich erwähnt)
18. Grape, G., Ein Fall von Endothel-Sarcom. In.-Diss. Greifswald. 1897.
19. Hansemann, Ueber Endotheliome. Deutsche med. Wochenschr. No. 4. 1896.
20. Heinzer, Ueber Myxosarcoma uteri. In.-Diss. Würzburg. 1893.
21. Heitzmann, C., Beitr. z. Pathol. der Gebärmutter und der Eierstöcke. Vortrag, geh. in der geb.-gyn. Ges. zu Wien, am 21. Mai 1395. Discussion. Centralbl. f. G. 1896. pag. 139. (Originalvortrag. Ref. unbekannt.)
22. Holländer, Zeitschr. f. G. u. G. 1896. pag. 125. Ber. d. Ges. f. G. u. G. zu Berlin.
23. Hooper, Diffuse sarcoma of the mucous membrane of the ut., removed by vag. hysterectomy. Austral. M. J. Melbourne. No. 5. Vol. 16. pag. 323.
24. Janvrin, Lymphosarcoma of the uterus removed by hysterectomy. The NewYork Journ. of Gyn. and Obst. Vol. 4, pag. 710 und The Amer. J. of Obst., Bd. 30, pag. 105.
25. Jesset, Bowreman, Fred, Case of large polypoid growth in the becoming sarcomatous. The Lancet, 1895, Vol. 1, No. 8 und Brit. Gyn. Journ., 38. Aug. 1895.
26. Jona, Beitrag zu den primären Tumoren des Uterus. Centralbl. für path. Anat. Vol. 5, pag. 659.
27. Jones, A study of the minute anatomy of the fungous endometritis and myeloma (sarcoma) of the uterus. NewYork, Med. J. Vol. 59, pag. 526.
28. Jonon et Vignard, Diffuses Sarcom der Uterusschleimhaut. Haematometra. Durch abdom. Hysterectomie geheilt. Arch. prov. de Chirurg. 1895. Bd. 4, pag. 12. Ref. Centralbl. f. G., 1896, pag. 462 und bei R. Williams, 1897.
29. Kötschau, Demonstration von Fibrosarcoma uteri durch Amputatio uteri supravag. gewonnen. Centralbl. f. G. 1895. pag. 1118.
30. Kühn, A., Ein Fall von Spindelzellensarcom im Corpus uteri mit cyst. Degeneration. In.-Diss. Greifswald. 1896.
31. Laurent, O., Fibromyomes et sarcomes utérins. Arch. de tocol. et de gynéc. Vol. 21. 1895. No. 1. pag. 69.
32. Laver and Wilkinson, A case of sarcoma of the ut. in a woman aged twenty-one. Quart. M. J. Sheffield. 1893/94. Vol. 2, pag. 245.
33. Ludlam, Interstitial uterine sarcoma: abdom.-hysterectomy. Death. Clinique. Chicago. 1894. Vol. 15, pag. 549.
*34. Lutand, A., Manuel des maladies des femmes. Paris 1896. 3. édit. L Battaille et Comp.
35. Macphail, Andrew. Sarcoma of the uterus. Am. J. of Obst. July 1896.
36. Marpurgo, Ueber sarcomähnliche u. maligne Leiomyome. Zeitschr. f. Heilkunde. Prag 1895. Bd. 16.
37. Meinecke, Ein Fall von Schleimhautsarcom d. Uterus. In.-Diss. Tübingen 1895.
38. Middlx. Hosp. Path. Rep. 1894. pag. 311. (Cit. bei Williams.)
39. Morgenroth, F., Angiosarcoma uteri. In.-Diss. Greifswald 1896.
40. Mundé, Am. J. of. Obst. Bd. 29. 1894. pag. 604.
41. Mundé, Sarc of the cervix and fibroid of the body of the ut. with double tubo-ovarian cyst. Am. J. of Obst. New York. Vol. 30. pag. 545. 1894.
42. Niebergall, Sarcom, Carcinom, Myom und Schleimpolypen an ein und demselben Uterus. Arch. f. Gyn. 1895. Bd. 50. Heft 1.
43. von Ott, Verh. d. Ges. f. Geb. u. Gyn. zu Petersburg. 16. März 1895. Monatsschr. f. Geb. u. Gyn. Bd. 3. pag. 162, 163, 164.

Digitized by Google

44. Ozenne, Sarc. cystique en grappe de la muqueuse utérine chez une femme de 48ans. Rev. obst. et gyn. Paris. Vol. 10. pag. 188 und Journ. de médecine de Paris 1894. pag. 171.

45. Pick, Ueber Sarcome des Uterus und der Vagina im Kindesalter und das primäre Scheidensarcom der Erwachsenen. Arch. f. Gyn. Bd. 46. pag. 191.

46. Pick, Zur Histogenese und Classification der Gebärmuttersarcome. Arch f. Gyn. Bd. 48. Heft 1. 1894.

47. Pick, Zur Lehre vom Myoma sarcomatosum und über die sog. Endotheliome der Gebärmutter. Arch. f. Gyn. Bd. 49. Heft 1.

48. Pilliet, Sur l'évolution sarcomateuse des Fibrômes utérins, fibrosarcome de l'utérus, hysterectomie; guérison. Tribune méd. Paris. 2. S. Vol. 26. pag. 707.

49. Playfair, Lymphosarcoma of the uterus removed by vag. exstirpation. Transact. of the obst. Soc. of London. Vol. 37. pag. 200.

50. Plimmer, H. G., On the microscopical diagnosis of benign and malignant growths of the cervix uteri. Brit. Gyn. J. Nov. 1895.

51. Pompe van Meerdervoort: Niederl. Ges. f. Gyn. 1896. (Demonstr. eines Cervixsarcoms.) Ctbl. f. G. No. 28. 1897.

52. Reever, Brit. Gyn. J. Vol. 32. Transact. of the Engl. Soc. of Gyn. Ctbl. f. G. 1894. pag. 143. (Sarc. d. Ut., welches sich nach der Scheide erstreckte. Ein Theil wurde entfernt. Die Kranke ging septisch zu Grunde).

52a. Richter, Prolifer. Schleimpolypen. In.-Diss. Greifswald 1892.

53. Ricker, G., Beitrag zur Aetiologie der Uterusgeschwülste. Virch. Arch. 1895. Bd. 142. Heft 2.

54. Schreber, G., Ueber die Complication von Uterusmyom mit secundärer, sarcomatöser Degeneration. In.-Diss. Strassburg 1894.

*55. Sheldon, Vag. hysterectomy for uter. sarcoma involving cervix. Kansas M. J. Topeka. Vol. 6. pag. 117.

56. Smith Heywood, Sarc. of the Uterus; vag. Hysterectomy. The Brit. Gyn. J. Part 42. Vol. 11. pag. 158. Discuss. pag. 159. Ctbl. f. G. 1895. pag. 1357. (Frühzeitige Diagnose. Heilung.)

57. Stallmann, E., Ein Beitr. zur Kenntniss des Uterussarcoms. In.-Diss. Kiel 1895.

*58. Trépant, Laparot. et drainage pour fibrosarcome de l'utérus. Gaz. méd. de Picardie. Amiens. Vol. 12. pag. 117.

59. Ullmann, Ein Fall von sarcomatöser Degeneration eines Fibromyoms des Uterus. Wien. med. Presse. Bd. 36. pag. 37.

60. Vasten, Présentation des deux utérus sarcomateux. Annal. de Gyn. et d'Obst. Bd. 44. pag. 480. Ref. Monatsschr. f. Geb. u. Gyn. Bd. 3. pag. 163.

61. Walther, H., Ueber Myosarcoma uteri. Zeitschr. f. pract. Aerzte. 1897. No. 2. Ref. Ctbl. f. G. No. 32. 1897.

62. Webster, Ann. J. Med. Science, March. 1895. (Nach R. Williams Angiosarc. in Form einer grossen Blutcyste in der Uteruswand.)

63. Wehmer, Ueber das gleichzeitige Vorkommen bösartiger Geschwülste des Ut. u. d. Ovar. In.-Diss. Würzburg 1894.

64. Williams, W. Roger, Sarcoma of the Uterus. The Brit. Gynaec. J. Part XLIX. 1897. May, pag. 91.

65. Williams, Withridge, Beiträge z. Histol. u. Histogenese d. Uterussarcoms. Zeitschr. f. Heilkunde. Prag. Bd. 15. 1894 und Am. J. of Obst. New York. Vol. 29. pag. 721.

66. Williams, Roger, De l'histologie de l'utérus dans ses rapports avec ses tendances néoplastiques. Ann. de Gyn. et d'Obst. Mai 1896.

67. Winter, Lehrbuch d. gynaec. Diagnostik. 1897. pag. 235 ff.

Digitized by Google

Die Arbeiten der letzten 3—4 Jahre über das Uterussarcom sind theils casuistischen, theils pathologisch-histologischen Inhalts. Die letzteren Arbeiten überwiegen zwar nicht an Zahl, aber an Umfang die rein casuistischen Mittheilungen so bedeutend, dass ihnen ein besonderer Abschnitt gewidmet werden muss. Vor Allem hervorzuheben sind die Arbeiten von Pick (45, 46, 47), von W. Roger Williams (64) und von Withridge Williams (65). Bei Pick und W. Williams findet sich auch die ältere Litteratur bis zum Jahre 1893/94. Während man früher das Uterussarcom für eine sehr seltene Erkrankung hielt — Gurlt fand unter 2649 Neoplasmen des Uterus 1571 Carcimone, 883 Myome und nur 2 Sarcome, Roger Williams unter 4115 nur 8 Sarcome —, sind neuerdings derartige Fälle häufiger beschrieben worden, so dass jetzt weit über 100 bekannt sind. Das Corpus wird beim Erwachsenen bei Weitem häufiger befallen als die Cervix (etwa 8 : 1), wobei allerdings zu bedenken ist, dass wohl manches Cervixsarcom als Carcinom durchschlüpft. An beiden Orten unterscheidet man Schleimhaut- und Wandsarcome, von letzteren primäre und secundäre, d. h. solche, welche sich aus bezw. in Myomen entwickelt haben. Im Allgemeinen, besonders aber an der Cervix überwiegen die Schleimhautsarcome; an letzterem Organ treten dieselben sehr häufig in einer ganz bestimmten Form auf, nämlich als sogenannte Traubensarcome (S. botryoides, Pfannenstiel [12 Fälle] — Pick). Weitere Unterabtheilungen ergeben sich auf Grund feinerer histologischer Verhältnisse.

I.

Allgemein-Pathologisches und Histologisches.

Das Schleimhautsarcom ist nach Roger Williams' (64) Ansicht die häufigste Form des uterinen Sarcoms. Es tritt in verschiedener Form auf. Im Corpus uteri entsteht es einmal circumscript und macht dann weiche Tumoren, welche das Cavum uteri ausfüllen, bei weiterem Wachsthum beträchtlich ausdehnen und nach Erweiterung des Cervicalcanals in die Vagina hineinwachsen (Winter 67). Dabei kann es zu einer so starken Verdünnung der Uteruswände kommen, dass mit Hilfe der Bauchpresse eine Inversion des Uterus zustande kommt; dies fand Roger Williams 4mal unter 48 Fällen. Oder aber, was seltener der Fall ist, die Neubildung zeigt die Form diffuser Infiltration der Schleimhaut, in welcher zahlreiche kleine Knötchen und Buckel verstreut sind (Fall Playfair 49, Spindelzellensarcom). Oft findet sich in diesen Fällen eine deutliche Demarcationslinie zwischen der sarcomotös entarteten Schleimhaut und der hypertrophirten und stark vascularisirten Musculatur. Die Uterushöhle kann stark erweitert sein und bei vorkommender Atresie des Cervicalcanals mit mehreren Litern (Péau beobachtete 13—15 l) blutiger, übelriechender Flüssigkeit angefüllt sein, in welcher abgestossene fungöse Massen der Neubildung sich finden. (Aubry 4.) Nach Roger und Withridge Williams entsteht das Schleimhautsarcom des Corpus von den Bindegewebszellen des Endometriums, und zwar in der Regel von den tieferen Lagen, da Drüsenreste selten gefunden werden. Zwar macht Jones (27) im Gegensatz hierzu an der Hand von 4 Fällen den Versuch, die Um-

Digitized by Google

wandlung von Drüsenepithelien in Sarcomzellen (Myelomzellen) zu beweisen. Ref. kann dem Autor aber hierin nicht folgen, weder auf Grund des Textes noch der Abbildungen. Zum Theil scheint ihm ein Desquamationscatarrh, z. Th. beginnendes Carcinom vorzuliegen, die letzte Abbildung (Fig. 6) macht den Eindruck einer geringfügigen interstitiellen Endometritis combinirt mit Desquamationscatarrh in der Drüse. — Hier und da hat es auch den Anschein, als ob sich die sarcomatöse Wucherung der Schleimhaut aus der Adventitia der Blut- und Lymphgefässe entwickle. Meist handelt es sich um Rund- und Spindelzellensarcome mit reichlichen Blutgefässen, bisweilen sind Riesenzellen gefunden worden.

Sehr interessant ist nun die Frage der Betheiligung der Endothelien und der Entstehung von Endotheliomen. Hierüber verbreitet sich am eingehendsten Pick (47) auf Grund folgenden Falles:

52jährige Multipara bekommt nach 4jähriger Menopause Blutungen. Curettement ergiebt weissliche Bröckel, die als Rundzellensarcom erkannt werden. Totalexstirpation. Eiförmiger Tumor, 6 × 5 cm, submucös an der linken Seitenkante des Uteruskörpers sitzend, mit Bindegewebskapsel. Er erweist sich als Myom, welches in der Peripherie in sarcomatöser Umwandlung begriffen ist. Metaplasie der Muskelzellen in Sarcomzellen (s. u.). Nun fand sich folgender bemerkenswerthe Befund: Die den Tumor überziehende Schleimhaut enthält in den unteren verdickten Partien einen zweiten, vollständig separirten geschwulstbildenden Process, der sich als ein „Carcinosarcom" erweist, welches von den Endothelien der Lymphgefässe seinen Ausgang genommen hat, dabei findet sich eine epitheliale Umformung der Endothelzellen. Speciell sind drei Typen der Wucherung hervorzuheben. 1. In den oberflächlichen und tiefsten Schleimhautlagen finden sich perlschnurartige Reihen von Zellen mit grossem, bläschenförmigem Kern und zartem Protoplasmaleib in röhrenförmigen Gewebsspalten liegend, welche keine zellige Auskleidung besitzen. Die Zellen haben etwa die Grösse wie die Sarcomzellen des Tumors, aber kleineren Protoplasmaleib. 2. In den mittleren Schleimhautschichten findet sich das Bild eines alveolär-carcinomatösen oder adenomatösen Tumors. In einem kernarmen, faserig-welligen Stroma eingebettet sind dichtgelagerte, aus dunkelgefärbten Zellen sich zusammensetzende, quer oder schräg oder längs verlaufende Stränge, die so ein zierliches Netzwerk bilden. Dieses Netzwerk umspannt die kleineren und mittleren Blutgefässe. Die Stränge sind aus 2—3 Zelllagen gebildet und treiben seitlich Sprossen. Die Zellen selbst zeigen epithelialen Habitus mit sehr zartem Protoplasmaleib. An einer sehr grossen Zahl dieser Stränge ist deutlich ein Lumen zu erkennen, es sind also Schläuche, die dann meist nur eine Zelllage jederseits tragen. Diese Lumina sind auf dem Querschnitt rund oder lacunär, schliessen hier und da amorph-körnige Massen ein, nie rothe Blutkörperchen. Nirgends, weder an der Aussen- noch an der Innenfläche der Schläuche ist eine endotheliale Auskleidung nachweisbar. Oft laufen die Zellschläuche spitz aus, wie dies auch in Typus 1 beobachtet wurde. Es legen sich die Wandungen allmählich aneinander und schliessen dann verschmächtigte, schliesslich dünne, langspindelige Kerne ein (Lymphgefässwurzeln, Saftcanälchen). Nie ist die Intima oder Media der umsponnenen Blutgefässe von den Elementen durchsetzt, oft sogar ist noch eine schmale Adventitia zu sehen. 3. Typus: Bezirke diffuser Anordnung der epithelartigen, nur durch Spuren feinfaseriger Zwischensubstanz getrennter Zellen: also rein sarcomatöse Structur, entstanden durch Verschmelzung und massenhafte Entwickelung der Typen 1 und 2. Hier und da ist noch die reihen- und alveolenförmige Anordnung der Zellen zu erkennen. Ueberall ist der Process scharf gegen das Myom abgegrenzt. Gegen das Uteruscavum zu findet sich welliges Bindegewebe, kein Epithelüberzug oder Drüsen.

Es handelt sich also nach Pick um einen von den Lymph-

Digitized by Google

capillaren und Saftcanälchen der das Myom überkleidenden Körperschleimhaut ausgehenden, geschwulstartigen Process, der auf der epithelialen Umformung und Wucherung der endothelialen Auskleidung dieser Gefässbahnen beruht. Für die Corpusschleimhaut ist eine derartige Geschwulst noch nie beschrieben worden. Amann hat seinerzeit eine analoge Geschwulst der Portioschleimhaut beschrieben und auch Ref. sind 2 Fälle von Schlauchsarcom der Cervix in seiner Praxis vorgekommen, welche allerdings nicht zum Gegenstand einer Publication gemacht worden sind. An diesen Pick'schen Fall reihen sich drei andere an, einer von Grape (18), einer von Mc. Farland (14) und einer von Braetz (5), der, wie der Amann'sche, die Portio vaginalis betrifft. Ich führe denselben aber hier mit an, um nicht die Darstellung der Endotheliomfrage auseinander zu reissen.

Im Fall Grape handelte es sich um eine 54jährige III-para. Seit einem Jahr unregelmässige Menstruation; „ferner trat dann stets eine geringe Blutung auf" und ein gelblicher, riechender Ausfluss. Status: Im Introitus vaginae sitzt links ein Tumor von der Grösse eines kleinen Hühnereies. Uterus gut beweglich, vergrössert, besonders an der vorderen Wand kugelig vorgetrieben. Muttermund geöffnet, Portio dünnwandig. Reichlich blutiger Schleimabgang aus dem Uterus. 28. 9. 95 Operation des Vaginaltumors. Es besteht keine Kapsel, deshalb ist es nicht möglich, alles zu entfernen. Der Tumor erweist sich als ein starkverfettetes Rundzellensarcom. Trotzdem Mitte October 1895 Probecurettement: Neben zerfallenem deutliches Sarcomgewebe. 25. 10. Totalexstirpation per vaginam mit perinealem Hilfsschnitt, wobei ein kleines Recidiv unter dem linken Areus pubis mit excidirt wurde. Im November Eiweiss im Urin. Mitte December Tod an Marasmus. Keine Section.

Uterus 11 cm lang, 7 cm breit, 4 cm tief. An Stelle der Uterusschleimhaut (Cervixschleimhaut normal) sitzt Geschwulstmasse. Dieselbe ist nirgends ulcerirt, zeigt lappigen Bau, mehrere Knoten bis Wallnussgrösse. Nur an wenigen Stellen ist die Geschwulst in die Musculatur hineingewuchert, an zwei Stellen allerdings bis an die Serosa. Die Schnittfläche der Geschwulst sieht grau-weisslich aus, kleine Partikelchen haben deutlich sulzige Beschaffenheit. Im Ganzen sieht sie aus wie Fischfleisch.

Während nun Zupfpräparate und Gefrierschnitte auf den ersten Blick die Diagnose Sarcom, aus grossen Spindelzellen mit grossem Kern, stellen liessen, zeigten Paraffinschnitte complicirtere Verhältnisse. Die grossen, bläschenförmigen Kerne der Zellen treten deutlich hervor, sind scharf umrandet, der zarte Zellleib ist nicht so scharf begrenzt, polygonal. Einzelne Zellen ähneln völlig grossen flachen Epithelien. Wo die Tumormasse noch nicht alles Gewebe ergriffen hat, besteht, analog wie in Fall Pick, eine schlauchförmige oder nesterförmige Anordnung dieser Zellen. „Diese Zellketten, die ohne Zweifel dem Verlaufe der Saftspalten folgen, verlaufen anfangs in einzelnen Zellen 3—5 und mehrere neben einander liegend, allmählich aber liegen sie zwischen den weit auseinander gesprengten Bindegewebsfibrillen 2—3 und mehrfach geschichtet und bilden so einen bisweilen ziemlich derben Schlauch; von dem umgebenden Bindegewebe sind diese Zellen nicht scharf abzugrenzen, d. h. es ist kein Endothelsaum oder Basalmembran wahrzunehmen, sondern man gewinnt den Eindruck, als ob die Zellen, zwar scharf conturirt, aus den Fibrillen herauswuchsen, um nachher wieder unmerklich in dem Stroma sich zu verlieren." In anderen Präparaten, die dem Innern des Tumors entstammen, lagen die grossen Zellen ganz dicht, nebeneinander, so dass die compacten Bindegewebszüge jener Stellen nur noch in feinster Form zwischen den einzelnen Zellen mit Mühe wahrnehmbar waren. Wieder an anderen Stellen herrschte eine alveoläre Anordnung vor; in den kleinen Alveolen lagen nur 3—5 der grossen epithelioiden Zellen, die grösseren Alveolen zeigten häufig ein Lumen, das durch eine feine, fadenförmige Masse ausgefüllt war. An keiner Stelle zeigten die Alveolen eine

Digitized by Google

Endothelauskleidung oder eine Membrana propria, sondern die am Rande gelegenen grossen Zellen drückten sich theilweise mit ihren Fortsätzen zwischen die Fibrillen hinein. An den Stellen, wo die Neubildung in die Musculatur vordrang, sah G. die Zellreihen und -schläuche die Muskelbündel auseinanderdrängen, z. Th. auch seitwärts direkt in die Muskelsubstanz eindringen wie eine Strickleiter. Die Geschwulst war gefässarm.

G. fasst die Neubildung auf als ein von der Schleimhaut ausgegangenes Endothelioma interfasciculare (Schlauchsarcom) oder lymphaticum, wenn er auch keine Kerntheilungsfiguren in den Zellschläuchen oder Uebergangsformen von normalen Endothelzellen nachweisen konnte, wie dies Amann und Braetz gelungen ist. Von den Fällen Pick und Amann unterscheidet sich aber der Grape's dadurch, dass keine „Wucherungen in den perivasculären Lymphräumen" vorhanden waren, weil der Tumor fast ganz gefässarm war. Dasselbe gilt von dem Endotheliom der Portio von Braetz (5), dessen histologische Beschreibung von der Grape's nicht wesentlich abweicht. In den Zellschläuchen zwischen den Zellen fanden sich reichlich Leucocyten.

Der Fall von Mc. Farland (14) betraf ein submucöses Myom, weshalb der Uterus entfernt wurde. Im Innern des Tumors fanden sich Anhäufungen kleiner Rundzellen, welche sich, Lymphcanälen folgend, nach der Peripherie des Tumors verfolgen liessen, dort epithelähnlich, ja zu Riesenzellen werdend. Das Protoplasma dieser Zellen war hyalin degenerirt.

Diese wegen ihrer grösseren Seltenheit etwas ausführlicher beschriebenen, durchaus malignen Geschwülste geben Pick Veranlassung zu einem Excurs in das Gebiet der Nomenclatur derartiger Neubildungen, einem bekanntermassen viel umstrittenen Gebiet. Da gerade die weiblichen Genitalien (unter 28 Fällen in 46 pCt. nach Pick) besonders die Ovarien (40 pCt.) vorzugsweise der Sitz endothelialer Neoplasmen sind, gestattet sich Referent auf diesen Punkt allgemein pathologischen Interesses so viel, als zum Verständniss nöthig, einzugehen, umsomehr als auch bekannte ältere Arbeiten von Gynäkologen in Betracht kommen.

Früher bezeichnete man mit von Hippel Geschwülste, die sich im engsten Anschluss an Blut- und Lymphgefässe entwickeln als Angiosarcome, spec. als Häm- und Lymphangiosarcome. Amann unterschied dann (Ueb. Ovarialsarcome, Arch. f. G. Bd. 46.) Geschwülste, die vom Gefässendothel, und solche, die vor der Gefässadventitia ausgehen: 1. Endothelioma (intra-)vasculare, 2. Endothelioma lymphaticum, 3. Perithelioma (Hildebrandt, Paltauf), mit einer Unterart: Endothelioma perivasculare. Alle drei rechnet er zu der grossen Gruppe der alveolären Sarcome. Während nun Pick von Hippel's Vorschlag sowie die Amann'schen Bezeichnungen Endothelioma (intra-) vasculare und lymphaticum vom histogenetischen Standpunkt aus als annehmbar bezeichnet, tritt er der Bezeichnung Perithelioma, so wie sie Amann gebraucht, entgegen. Amann bezeichnet nämlich mit diesem Namen Neubildungen, welche „von den Adventitiazellen selbst" (sein Fall 1), oder ganz allgemein „von der Adventitia" ausgehen (sein Fall 2).

Nun deckt sich aber der von Eberth (Virch. Arch. Bd. 49) eingeführte Begriff des Perithels nicht mit dem der Adventitia als

Digitized by Google

solcher. Ursprünglich ist nach Eberth das Perithel eine die bindegewebige Adventitia der Gefässe des Centralnervensystems umgebende epitheliale Scheide, auf welche nach aussen erst die circumvasculären Räume, dann das Organgewebe folgen. In der Uterusschleimhaut (Amann) und den Ovarien (Pick) bildet das Perithel die nach den Blutgefässen zu gelegene Wand der perivasculären Lymphräume, d. h. also einen Theil der „endothelialen" Auskleidung der perivasculären Lymphscheiden. Dehnt man nun mit von Rosthorn den Namen Perithel auf die gesammte endotheliale Auskleidung dieser Lymphräume aus, so kann man auch von Peritheliomen sprechen. Jedoch sind die bindegewebigen Adventitiazellen selbst nicht mit den Endothelien der perivasculären Lymphbahnen (den Perithelien) zu identificiren und auch Perithelien zu nennen, wie dies Amann thut. Nun bezweifelt aber Pick ferner, ob es thatsächlich Geschwülste giebt, die nur von den Endothelien der perivasculären Lymphräume allein ausgehen, also echte Peritheliome, bei absoluter sonstiger Integrität der Gefässhäute. Bei dem innigen Zusammenhang der perivasculären Lymphscheiden mit denen des übrigen Gewebes werden sie vielmehr entweder nur einen Specialbefund darstellen (wie in 3 Fällen von Pick), oder aber, wenn sie sich in der That auf die Blutgefässe beschränken, so hat wenigstens thatsächlich auch eine Wucherung der übrigen adventitiellen Elemente stattgefunden (so bei v. Rosthorn, Arch. f. G. 1896 p. 328, und Amann).

Hierzu möchte Ref. bemerken, dass Pick und Amann der Sache nach ganz derselben Meinung zu sein scheinen. Beide setzen theoretisch eine Wucherung der bindegewebigen Adventitiazellen in Gegensatz zu einer Wucherung der Endothelzellen der perivasculären Lymphräume; dabei betont aber Amann ebenso wie Pick, dass practisch sich wohl schwerlich werde feststellen lassen, wo der eigentliche Ausgangspunkt zu suchen sei, dass wir vielmehr im concreten Fall stets eine combinirte Wucherung beider Elemente vor uns haben würden. Verwirrung stiftend ist nur die Bezeichnung, die Amann der einen der beiden theoretisch auseinanderzuhaltenden Neubildungen beigelegt hat, Da wir dem Sprachgebrauch nach unter Perithel (im erweiterten Sinn) das Endothel der perivasculären Lymphräume verstehen, so ist das Endothelioma perivasculare identisch mit dem Begriff Peritheliom, nicht aber diesem gegenüberzustellen, wie es Amann gethan hat, der den Namen Peritheliom für die Wucherung der bindegewebigen Adventitiazellen gebrauchte. Für letztere einen besonderen Namen zu erfinden, dürfte nach dem oben Gesagten überflüssig sein. Dagegen dürfte es angebracht sein, unter Fallenlassen der Begriffe Epithelioma perivasculare und Perithelioma der sarcomatösen Wucherung sämmtlicher Adventitiaelemente einen gemeinsamen Namen zu geben, welcher den Neubildungen der Gefässendothelien gegenüberzustellen ist, etwa: Sarcom der Adventitia.

Ist Pick's oben beschriebener Fall nach von Hippel ein Lymphangiosarcoma mucos. ut., nach Amann ein Endothelioma lymphaticum, so nennt er ihn selbst nach dem anatomisch-morphologisch classificirenden Standpunkte Carcinosarcoma muc. ut. (Misch-

Digitized by Google

geschwulst) oder genetisch bezeichnet Lymphangiocarcinosarcoma intravasculare muc. ut. Pick stellt sich dabei auf den neuesten Forschungsstandpunkt, nach welchem echte Epithelien und echte Endothelien aus allen drei Keimblättern hervorgehen können, im Gegensatz zu der His'schen Lehre. Der Gegensatz zwischen Epithel und Endtobel sei heutzutage nur noch ein conventioneller, kein essentieller. Mit Hansemann nennt Pick alle diffusen Geschwülste Sarcome, alle alveolären Carcinome, ein sehr einfacher Standpunkt, der aber gegenwärtig wohl nicht mit Unrecht noch auf heftigen Widerspruch stösst. Es ist das doch ein etwas zu äusserliches Verfahren. Jedenfalls sind practisch alle derartigen Geschwülste maligne. Pick giebt sodann noch eine Zusammenstellung der bisher beschriebenen Endothelgeschwülste der weiblichen Genitalien überhaupt: Uterus 2 (wozu nun noch 2 neue kommen, Braetz und Grape), Ovarium 11 (2 von Blut, 9 von Lymphgefässendothelien): dazu noch einige ihm zweifelhafte, unter ihnen der Fall des Ref. von einem Lymphangioendotheliom der Vagina (Arch. f. G. Bd. 46).

Als eine besondere Art des Schleimhautsarcoms haben bekanntlich Pfannenstiel und Pick (45) das sog. Traubensarcom oder S. botryoides aufgestellt, welches ausser in der kindlichen Vagina (Pick l. c. stellte 15 Fälle zusammen) vorzugsweise an der Cervix Erwachsener (12 Fälle von Pfannenstiel), neuerdings aber auch an der des Kindes 2mal beobachtet worden ist, (Pick 46, Richter cit. von Braun 6), während es im Corpus uteri, entgegen der Behauptung von Franqué's, aus rein mechanischen Gründen (s. u.) (Ctbl. f. G. No. 43, 1893) nicht vorzukommen scheint.

Den anatomischen Bau des Traubensarcoms als bekannt voraussetzend, soll nur über die zwei an der kindlichen Cervix neuerdings beobachteten Fälle referirt werden.

Im Fall Pick (46) handelt es sich um das 9. $2^1/_4$ Jahr alte Kind gesunder Eltern. 1 Jahr vor der ersten ärztlichen Vorstellung wurde das Kind unlustig und zeigte Schmerzen im Unterleib. Beim Uriniren kamen „blutige Fleischtheile" aus der Schamspalte hervor. Ein Arzt entfernte diese Gebilde mit der Scheere, worauf sich dann reichlicher blutig-gelber, stinkender, zuweilen wässeriger Ausfluss einstellte.

Dann Abgang von „traubenförmigen Stücken". Fieber. Bei der Vorstellung in der Landau'schen Klinik wurde folgender Status erhoben: Leidlich gut aussehendes, ziemlich kräftiges Kind. In der Unter- und Mittelbauchgegend ein mannesfaustgrosser, unverschieblicher rundlicher Tumor; im Hypochondrium in ein bretthartes, seitliches Infiltrat übergehend. Aus der Vagina ragt ein gangränöser Polyp hervor. An der vorderen Vaginalwand erbsen- bis bohnengrosse weiche Wärzchen. Hoch oben Stiel des Polypen, welcher mit dem Scheidengrund und der Portio zusammenhängt, der ganze Polyp ist pflaumengross, traubig. — Nach 2 Monaten Tod an Erschöpfung.

Es folgt nun die genaue Beschreibung des Traubensarcoms, welches vorzugsweise aus Spindelzellen besteht.

Der zweite Fall ist von Richter (52a) beschrieben und wird von Braun (6) citirt.

$2^3/_4$jähriges, blühend aussehendes Mädchen. Seit 3 Wochen blutigwässerige, gelbe Flecken auf dem Bettlaken von der Mutter beobachtet. Auch gehe seit dieser Zeit der Harnstrahl gespalten und torquirt hervor.

Digitized by Google

Schmerzen beim Urinlassen. Hereditäre Tumorenbelastung nicht vorhanden. Status: Unter der Harnröhrenmündung ein linsengrosses, röthliches „Granulom". In Narcose wird das Hymen perforirt. Es findet sich ein von der Cervix ausgehender, in die Vagina hineinragender, weicher, schlüpfriger Tumor. Scheide einen Finger lang. Portio von dem Tumor sehr hochgedrängt. Es werden bernsteingelbe, glasige Beeren exstirpirt. Spindelzellen und weiches Granulationsgewebe wechseln ab; viel Flüssigkeit zwischen den Gewebselementen und quergestreiften Muskelfasern in ihren allerersten Bildungsstadien. (Grawitz.)

Ausser diesen 2 Fällen ist am kindlichen Uterus überhaupt nur noch ein Sarcom beschrieben, ein Carcinosarcom der Cervix von Rosenstein, welches aber kein traubenförmiges war. Von den Sarcomen der Cervix im Allgemeinen nehmen nach Pick eine Sonderstellung ein: das Winckel'sche Adenomyxosarcoma cervicis (Lehrb. d. Gyn. II. Aufl. pag. 482. 1890), das Amann'sche polypöse Adenocarcinoma gelatinosum sarcomatodes cerv. ut. (l. c.) und das Kleinschmidt'sche cervicale polypöse Spindelzellensarcom. (Arch. f. G. Bd. 39.) Dieses bot keine traubenförmige Configuration, bei ersteren beiden war sie vorhanden. Hyaliner Knorpel oder quergestreifte Muskulatur, wie dies sonst in Traubensarcomen häufig beobachtet ist, war in Pick's Fall nicht vorhanden. Doch ist Pick gerade auf Grund derartiger Befunde geneigt, für die traubenförmigen Sarcome des Kindes die Cohnheim'sche Theorie anzuerkennen. Eine weitere Besonderheit der Traubensarcome bildet die sehr häufig beobachtete hydropische oder myxomatöse Beschaffenheit, auf welche Pick ebenfalls näher eingeht (46). Er führt aus, dass für die Entstehung des Schleimgewebes durch Metaplasie gewisser Gewebe im Virchow'schen Sinn oedematöse Zustände eine hohe Bedeutung besitzen, und erklärt hierdurch die oedematös-hydropische Beschaffenheit der Traubensarcome. Dieselben entwickeln sich aus einer Papillen tragenden Schleimhaut. Infolgedessen muss ihre Structur von vornherein eine papilläre, mit zunehmendem Wachsthum eine polypoide sein. Diese kleinen polypoiden Wucherungen werden natürlich in der relativ weiten Vagina (Hauptfactor!) sehr leicht Compressionen, Torsionen und Stielknickungen ausgesetzt sein müssen, deren Folge Circulationshinderung, Stauung, Oedem, beerenförmige Aufschwellung ist. Sarcome, die nicht aus dem Cervicalcanal herauskommen, nehmen, wie die Sectionsprotocolle beweisen, nie Traubenform an. Auch weisen die centralen Partien der Traubensarcome und deren Metastasen nie hydropische oder mucinöse Zwischensubstanz auf. In den hydropischen Beeren kann es nun secundär zur Umwandlung in Schleimgewebe kommen, braucht es aber nicht, daher das wechselnde Vorhandensein der Mucinreaction. — Aus dem Gesagten geht gleichzeitig hervor, dass ein Corpusschleimhautsarcom nie traubenförmig, nur villös beschaffen sein kann; oedematös bezw. myxomatös kann es natürlich werden. Die bisher am Corpus uteri beobachteten traubenförmigen Sarcome sind aus gelappten Myomen entstanden; hier ist die Möglichkeit der Entstehung von Beeren gegeben durch die Erweiterung der Uterushöhle. Hierher gehört auch der oben erwähnte Fall Franqué's (beschrieben von Heinzer) sowie ein zweiter Fall von Pick selbst (46). In letzterem handelte es sich (analog dem Heinzer'schen) um die aus einer Metaplasie glatter Muskelzellen (s. u.)

Digitized by Google

hervorgehende myxosarcomatöse Umwandlung eines interstitiellen reinen Fundusmyoms mit Bildung lappig-traubiger, in den Uteruscanal vorgewucherter Vegetationen nach Durchbrechung der Schleimhaut und multipler metastatischer Heerde im Uterusparenchym. In beiden Fällen handelte es sich um ein erweitertes Uteruscavum, in welchem es zur Entwicklung von Beeren gekommen war. Im Fall Heinzer waren die Infiltrationen der Ligamenta lata von gallertartig-schleimiger Consistenz.

Alles in Allem muss man also an der gesonderten Stellung des Sarcoma botryoides der Cervix (und kindlichen Vagina) als echtes Schleimhautsarcom festhalten, welches äusseren Umständen (genügend weiter Raum, in den hinein es sich entwickelt) seine Form verdankt.

Daneben kommen an der Cervix auch Schleimhautsarcome der gewöhnlichen Form, wie im Corpus, vor, so z. B. ein Fall von Mundé (41).

Wenden wir uns nun den Wandsarcomen zu. Sie befallen ganz vorzugsweise das Corpus; in der neueren Litteratur haben nur Stallmann (57 Fall IX) und Marpurgo (36 Fall II) cervicale Wandsarcome beschrieben (s. u.). Eingetheilt werden die Wandsarcome, wie eingangs erwähnt, in primäre und secundäre.

Die primären, welche die entschiedene Minorität bilden, entstehen diffus und bringen schliesslich eine mächtige Vergrösserung des gesammten Uterus hervor; ihre Genese wird, wie bei den Schleimhautsarcomen, entweder auf das interstitielle Bindegewebe oder auf die Gefässadventitien zurückgeführt. Von primären Wandsarcomen hat Ref. mit Sicherheit keinen Fall beschrieben gefunden. Vielleicht ist der Fall von Webster (62) in diese Klasse zu rechnen, wo es sich um ein cystisches Angiosarcom der Uteruswand handelt.*) Ferner die Fälle von Deale I (10) und Eckstein (12.)

Meistens handelt es sich um secundäre Wandsarcome, d. h. solche, welche aus Myomen hervorgegangen sind. Hier ist nun ein lebhafter Streit darüber entbrannt, ob auch hier das Sarcomgewebe nur aus den bindegewebigen Elementen des Myoms hervorgeht, wie es z. B. Ricker (53) für seinen Fall nachweist, oder ob es eine Metaplasie der Muskelzellen zu Sarcomzellen giebt. Für letzteres Vorkommniss treten ein R. Williams, Pick u. A., und W. Williams will diese Metaplasie ebenfalls in einem Fall beobachtet haben, ist aber der Ansicht, dass die früheren Autoren wie v. Kahlden, Ritter u. A., die dasselbe behaupten, in ihren speciellen Fällen den Beweis nicht erbracht hätten, welcher Ansicht sich auch Pick (46) anschliesst.

Bleiben wir zunächst einen Augenblick bei der Differentialdiagnose zwischen primären und secundären Sarcomen der Uteruswand stehen, so ist dieselbe ausserordentlich schwer zu stellen. Die primären Sarcome werden in ihren Anfangsstadien wohl sehr selten zur

*) Der Ursprung der Angiosarcome der Cervix von Morgenroth (39) und Middlx. Hosp. (38) steht nicht fest, dürfte aber in ersterem Fall fast sicher in der Schleimhaut zu suchen sein. In letzterem Fall zahlreiche Metastasen in der Haut, Ovarien, Tuben, Bauchlymphdrüsen, Nieren, Peritoneum, Ductus choledochus, Pleuren, Pericard, Herz; nicht in den Lungen, der Milz, der Leber.

Digitized by Google

anatomischen Untersuchung gelangen. In ihrer weiteren Entwickelung sind nun zwei Arten zu unterscheiden: entweder bleibt die Wucherung diffus und führt, wie bereits erwähnt, zu einer allgemeinen Vergrösserung des Uterus — solche Fälle sind beschrieben — oder aber es kommt auch hier, wie bei secundären Sarcomen zur Bildung circumscripter Tumoren. In diesen Fällen ist die Entscheidung, ob primär ob secundär, unmöglich. Histologische Unterscheidungsmerkmale giebt es nicht, das einzige, an dessen Verwerthung man denken könnte, ist das Vorhandensein oder Nichtvorhandensein einer Kapsel. Es ist aber nur das erstere zu verwerthen. Ist eine Kapsel vorhanden, so handelt es sich sicher um ein secundäres Sarcom. Das Umgekehrte aber gilt nicht. Denn es kann ein Myom sowohl seine ursprüngliche Kapsel bereits verlassen haben, ehe es sarcomatös war, als auch kann das Sarcom die Kapsel allseitig durchwuchert haben. Demnach darf man aus dem Nichtvorhandensein einer Kapsel keineswegs die Diagnose auf primäres Sarcom stellen, worauf besonders Schreher (54) und Pick (46) aufmerksam machen. Ersterer fand beiläufig unter 29 Wandsarcomen 9 mal eine Kapsel, während Gusserow seinerzeit hervorgehoben hatte, dass kein Uterussarcom mit Kapsel beobachtet sei.

Was nun die Metaplasie von Muskel- in Sarcomzellen anlangt, so haben diesen Vorgang auf Grund von Uebergangsbildern besonders W. Williams (65), Pick (46) und Marpurgo (36) für secundäre Sarcome nachgewiesen. Pick macht auf die schwierige Beurtheilung dieses Vorganges aufmerksam. So handelte es sich in einem Fall von Rothweiler um das Hineinwuchern eines Schleimhautsarcoms in ein Myom; einen gleichen Fall beschreibt W. Williams (65) in seinem Fall II; ferner seien Fälle, wie die von Orthmann und Katz nicht beweisend, da hier bereits das ganze Myom sarcomatös degenerirt war, Uebergangsbilder also gar nicht mehr bestehen konnten. Für die primären Wandsarcome ist bisher eine Metaplasie von Muskelzellen noch nicht nachgewiesen worden. Dagegen hat Marpurgo (36) den sehr interessanten Befund der Metaplasie in einigen Leiomyomen der Dünndarmwand gemacht, welche er in seinem 1. Fall von Uterussarcom fand.

In einem Stück Darmwand waren etwa 20 erbsen- bis nussgrosse weissliche, runde Knoten vorhanden, von denen er einen Zusammenhang mit dem Uterustumor nicht anzunehmen scheint. Die Schleimhaut war über diesen Knoten deutlich erhalten, die Muskelhaut (Muscularis mucosae? Ref.) ging in das Gewebe der Geschwulst förmlich auf, und waren hier die Uebergänge von den Muskellagern zum Geschwulstgewebe besonders gut zu sehen. Die Neubildung kroch entlang den Gefässen weiter; hier werden die Muskelzellen auseinandergedrängt und gehen regressive Metamorphosen ein.

M. geht genau auf die Metaplasie und auch die Kerntheilung ein. Er nennt diese Darmtumoren: Leiomyomata maligna, stellt damit also eine neue Art von atypischen, aus glatten Muskelfasern hervorgegangenen Geschwülsten auf. (Ob in einigen „Deciduom"fällen die behauptete Metaplasie wirklich besteht, bezweifelt Ref. Für seinen eignen hat er diese Behauptung bereits als irrthümlich zurückgenommen. Wie es sich in 2 Fällen von Pestalozza, Menge und dem von Nové-Josserand und Lacroix verhält, lässt er dahingestellt.)

Was die Classification dieser metaplasirten Sarcome betrifft, so warfen W. Williams und Pick die Frage auf, ob man diese

Digitized by Google

Tumoren überhaupt zu den Sarcomen zählen dürfe. Williams verneint dies, indem er zwar zugiebt, dass sowohl das Muskel- als das Bindegewebe mesoblastischen Ursprungs sind; aber so wenig wir das ausgebildete glatte Muskelgewebe zum Bindegewebe rechnen, so wenig dürfen wir auch maligne Geschwülste, welche aus dem Muskelgewebe allein hervorgehen, Sarcome nennen. Der Bezeichnung Myoma malignum zieht er die: Myoma sarcomatodes vor, welchen Namen auch Marpurgo seinem Uterustumor (Fall I) giebt, im Gegensatz zum Myosarcom, welches eine Mischgeschwulst aus Myom- und Sarcomgewebe, letzteres hervorgegangen aus dem intermusculären Bindegewebe, bedeutet. Pick giebt zu, dass die metaplasirten Sarcome histogenetisch zwar nicht zu den Sarcomen zu rechnen seien, aber morphologisch, indem er als Analogie auf die Virchow-Hansemann'sche von Gegenbaur vertretene Hinzurechnung der Endotheliome zu den Carcinomen (s. o.) hinweist, besonders wo auch das Muskelgewebe wie das Bindegewebe vom Mesoderm abstamme. Pick nennt seinen Fall Myoma myxosarcomatosum, wobei bemerkt werden muss, dass er in ihm myxomatöses Gewebe beobachtete und auch dieses von den Muskelzellen ableiten konnte. Die Bezeichnung Myosarcom definirt er wie Williams, wobei er hervorhebt, dass myomotöse und sarcomatöse Bestandtheile auch gleich von vornherein zusammen auftreten können, wie in einem Fall von Brodowski, wo in einer Lebermetastase bei Myosarcom des Magens neben dem Sarcomgewebe Muskelzellen sich fanden.

Ist das Sarcom sowohl aus den Muskel- wie aus den Bindegewebszellen hervorgegangen, so nennt er diesen Typus Fibromyoma sarcomatosum, solche Fälle seien zwar am Uterus noch nicht festgestellt, aber durch die Fälle Hegar, Beissheim und Pestalozza wahrscheinlich gemacht. Die Bezeichnung Myoma sarcomatodes od. Myoma laevicellulare malignum will er dagegen für die Fälle reservirt wissen, wo Metastasen reiner Myome sich finden (Fall Krische-Orth und Fall Langerhans, der infolge Umwandlung der Muskelzellen in verkürzte mit kugeliger Aufbauchung des Plasmaleibes bereits Pick's und Williams' Falle ähnelt; es haben da die Muskelzellen schon sehr früh destructive Eigenschaften erlangt, wenn auch die [sarcomatöse] Umwandlung der Zellen noch nicht so weit vorgeschritten ist.)

Dies sind in möglichster Kürze die histologischen Streitfragen, um die es sich gegenwärtig handelt und deren endgiltige Lösung zukünftigen Untersuchungen vorbehalten ist.

Es seien nun nur noch einige Fälle erwähnt, die eine gewisse Sonderstellung einnehmen. So beschreibt Williams (65) ein Melanosarcom des Corpus und Cervix uteri mit Metastasen im Gehirn, von einer 60jährigen Frau stammend.

Von gleichzeitigem Vorkommen von Sarcom und Carcinom am Uteruskörper berichten Emmanuel (13) und Niebergall (42); in letzterem Fall fanden sich ausserdem noch ein Myom und ein Schleimpolyp. Williams (Fall II) fand neben mehreren interstitiellen Myomen ein Schleimhautsarcom des Corpus uteri. Wehmer (63) endlich beschreibt einen complicirten Fall von Carcinom und Sarcom der Ovarien und des Uterus mit Metastasen im Netz.

Digitized by Google

II.
Klinisches.

In der Tendenz dieser Arbeit liegt es nicht, eine ausführliche Casuistik zu geben. Ref. verzichtet daher sogar auf die Wiedergabe einer diesbez. Tabelle, obwohl dieselbe natürlich angefertigt werden musste, um die nachfolgenden kurzen Daten herausarbeiten zu können.

Alter:

2— 3	Jahre :	2 Fälle	(Traubensarcom)
18—20	„ :	1 Fall	(Cervixsarcom)
21—30	„ :	3 Fälle	(1 Schleimhauts. d. Corp. 1 sec. Wands. 1 S. unbek. Urspr.)
31—40	„ :	11 „	(3 Schleimhauts. d. Corp. 6 sec. Wands. 2 Cervixs.)
41—50	„ :	10 „	(5 Schleimhauts. 4 sec. Wands. 1 Carc. + Sarc.)
51—60	„ :	12 „	(8 Schleimhauts. d. Corp. 2 sec. Wands. 1 Cervixs.)
61—70	„ :	6 „	(2 Schleimhauts. d. Corp. 2 sec. Wands. 1 prim. Wands.? 1 Carc. + Sarc.)

Vom 31.—60. Jahr herrscht also die maximale Frequenz (ca. $^3/_4$ der Fälle), die Pubertätszeit scheint indisponirt, wenn auch ca. $^1/_2$ Dutzend Fälle bekannt sind (cit. bei R. Williams). Ganz ähnlich lauten die Zusammenstellungen anderer Autoren. Die älteste stammt von Gusserow: citirt bei Roger Williams (64) und Deale (10).

Von 73 Fällen waren

4	unter	20	Jahren	
5	zwischen	20	und 30	Jahren
15	„	30	„ 40	„
28	„	40	„ 50	„
18	„	50	„ 60	„
3	über	60	Jahre.	

Schreher fand unter 25 Fällen

1	mit	17	Jahren	
3	zwischen	20	und 30	Jahren
6	„	30	„ 40	„
10	„	40	„ 50	„
5	„	50	„ 60	„

Was die Zahl der Entbindungen anbelangt, die die Pat. hinter sich hatten, fanden sich unter meinem Material

0 parae 10 (4 Schleimhauts. d. Corp.
3 sec. Wands.
1 Cervixs.
1 S. unbek. Ursprungs
1 Carc. + Sarc.)

Digitized by Google

II	„	2 (Schleimhauts. d. Corp.)
III	„	4 (1 Schleimhauts. d. Corp. 3 sec. Wands.)
IV	„	2 (1 Schleimhauts. d. Corp. 1 Cervixs.)
V	„	3 (1 Schleimhauts. d. Corp. 2 sec. Wands.)
VII	„	1 (Schleimhauts. d. Corp.)
VIII	„	1 (sec. Wands.)
X	„	1 (Schleimhauts. d. Corp.)
XI	„	1 (S. unbek. Ursprungs)
XII	„	1 (sec. Wands.)

Gusserow fand von 74 Fällen

25 steril
4 Virgines 1 VII para
6 I parae 1 VIII para
10 II parae 1 IX para
6 III parae 1 X para

Nach beiden Zusammenstellungen sind also ca. 40 pCt. steril.

Symptome: Wie das Carcinom, so besitzt auch das Sarcom des Uterus 3 Cardinalsymptome: Ausfluss, unregelmässige Blutungen, Schmerzen. Während aber beim Carcinom die Blutungen das constanteste aller Symptome sind, praevalirt bei den Sarcomen der Ausfluss. Derselbe ist meist wässerig, Fleischwasser ähnlich, oft sehr reichlich, und in der Regel zeitweise mit etwas Blut vermengt. Ausgesprochene Menorrhagien allein finden sich viel seltener als Metrorrhagien. Ebenso häufig wie Blutungen fanden sich Schmerzen notirt, meist als Schmerzen im Unterleib, seltener als Kreuz- und Schenkelschmerzen, nur selten als dysmenorrhoische und ganz selten als krampfartige. Eine Zunahme des Leibes, das Bemerken eines Tumors wurde in etwa der Hälfte der Fälle bemerkt, dabei oft plötzliche Zunahme. Schmerzen beim Wasserlassen und bei der Defaecation fanden sich nur, wenn Grösse und Localisation des Tumors dieselben bedingten. (sec. Wandsarcome und Cervixsarcome). Nur 1 mal ist Erbrechen notirt, hier und da wurde ein Abgang bröckliger Massen oder eines Polypen bemerkt. Abmagerung wurde oft constatirt. Metastasenbildung in entfernten Körperorganen ist selten. Unter einigen 50 mir bekannt gewordenen Fällen fanden sich nur 3 dergleichen. Wucherung des Sarcoms in die Nachbarschaft seines Entstehungsortes ist häufiger. Wird nicht operirt, so erfolgt der Tod meist an Marasmus oder Peritonitis.

Am Wichtigsten ist nun der Erfolg, welcher durch Operation erzielt wird. Die referirten Fälle ergeben folgendes Resultat:

Von 39 radical operirten Fällen genasen 36, starben im Anschluss an die Operation 3; Recidiv trat ein in 13 Fällen; recidivfrei blieben 9 zwischen 5 Monaten und 4½ Jahren, unbekannt in Bezug auf Recidiv blieben 14 Fälle. Das bedeutet eine definitive Heilung von etwa 25%; Meinecke (37) berechnet dieselbe nach 3 Jahren auf

Digitized by Google

Grund von 8 Fällen der Berliner Frauenklinik ebenfalls auf 25%. Diese Zahlen sind aus bekannten Gründen jedenfalls zu hoch.

Von Operationen wurden ausgeführt: Die supravaginale Amputation mit theils intra-, theils extraperitonealer Stielbehandlung: 13 mal, mit 0 Todesfällen. 5 Patientinnen blieben recidivfrei $^1/_2$—$4^1/_2$ Jahre, 4 bekamen Recidiv nach 2—12 Monaten, von 4 ist das Schicksal unbekannt.

Die Totalexstirpation per laparotomiam wurde ausgeführt: 6 mal mit 1 Todesfall. 1 Pat. war 3 Jahre recidivfrei, 2 bekamen nach $^1/_2$ Jahr Recidiv, von 2 ist das Schicksal unbekannt.

Die vaginale Totalexstirpation wurde ausgeführt: 18 mal mit 2 Todesfällen. Nur 3 Patientinnen blieben recidivfrei (Beobachtungszeit 5—12 Monate) 5 bekamen Recidiv nach 2—12 Monaten. Von 8 ist das Schicksal unbekannt.

Die Totalexstirpation per vaginam et laparotomiam wurde ausgeführt: 2 mal mit 0 Todesfällen; beide bekamen Recidiv.

Die Exstirpation des Tumors allein wurde 2 mal mit 0 Todesfällen ausgeführt; 1 Pat. bekam Recidiv, von der anderen ist von Recidiv zwar nichts bekannt, aber wohl eines anzunehmen.

Wenn es hiernach auch den Anschein hat, als gäbe die supravaginale Amputation die beste Prognose, sowohl in Bezug auf Operationsmortalität als auch auf Recidivfreiheit, so bestätigte sich diese Annahme bei näherem Zusehen nicht, auch konnte kein Unterschied bezüglich der Recidivneigung zwischen Schleimhautsarcomen und Wandsarcomen gefunden werden. Naturgemäss wird man bei letzteren öfter vom Bauch aus operiren, aber dabei wohl in Zukunft die Totalexstirpation bevorzugen, weil wiederholt Recidive im Cervixrest beobachtet worden sind.

Dass sich so wenig Schlüsse aus einem Material von immerhin etwa 50 Fällen ziehen lassen, liegt einerseits an der mangelhaften Beschreibung überhaupt, andererseits aber daran, dass die Fälle zu zeitig publicirt worden sind, als dass, bei sonst guter Beschreibung, die wichtige Recidivfrage beantwortet werden konnte. Von 36 gut beschriebenen Fällen fehlen bei 12 = $^1/_3$ diesbezügliche Angaben.

Fragt man sich nach dem Grund der immerhin schlecht zu nennenden Recidivprognose, so mag wohl zum guten Theil die Schuld daran liegen, dass die Patientinnen zu spät sich vorstellten; denn sowohl das Schleimhautsarcom des Corpus als besonders das secundäre Wandsarcom bleiben lange Zeit rein locale Processe. Andererseits aber dürfen wir uns nicht verhehlen, dass die festeingewurzelte Ansicht, Myome seien und bleiben gutartige Geschwülste, auch einen Theil der Schuld mit trägt, indem sie die Patientinnen in Sicherheit wiegt. Unter 44 Sarcomfällen waren 20 secundäre Wandsarcome. Spiegelberg hat seinerzeit gesagt, dass der Indicatio causalis in der Therapie der Myome die radicale Entfernung eines jeden Myoms entspreche. Angesichts der eben erwähnten Thatsache muss man sich dieses Ausspruches erinnern. Es ist nicht gerechtfertigt, ein Myom sich selbst zu überlassen und die Patientin eventuell mit einigen hundert Ergotinpillen nach Hause zu schicken. Sind wir auch nicht berechtigt, den

Digitized by Google

Rath zu geben, jedes Myom wie ein Ovarialcystom unbedingt nach gestellter Diagnose entfernen zu lassen, wie von Ott will, so soll doch jeder Myomfall unter dauernder ärztlicher Controlle bleiben. Gewisse Veränderungen, wie plötzlich einsetzendes rapideres Wachsthum, namentlich jenseits der Menopause, wässriger, mit Blut untermischter Ausfluss, Abmagerung werden uns meist noch rechtzeitig auf die drohende Gefahr aufmerksam machen. Aus diesen Symptomen haben wir die Wahrscheinlichkeitsdiagnose auf secundäres Wandsarcom zu stellen, über die wir in diesen Fällen nicht immer hinauskommen werden. Denn die mikroskopische Untersuchung curettirter Stückchen wird uns hier öfter im Stiche lassen als beim Schleimhautsarcom, welches dieselben diagnostischen Kennzeichen bietet, wie das Carcinom, unter besonderem Vorherrschen des wässrig-blutigen Ausflusses. Probecurettement. Auch die Diagnose auf nicht traubenförmiges Cervixcarcinom fällt mehr oder weniger mit der des Carcinoms zusammen; das traubenförmige ist per se leicht zu erkennen.

Gynäkologisches und Geburtshülfliches aus Dänemark 1896.

Sammelbericht

von

Dr. M. le MAIRE

in Kopenhagen.

1. Stadfeldt: Einige Bemerkungen über Zangengeburten mit besonderer Berücksichtigung der Achsenzugzange. Bibliotek for Læger. 1896, p. 179—200.
2. Esmann: Ueber den Verlauf der Geburt bei congenitalen und erworbenen narbigen Verengungen der Vagina. Dissertation. Kopenhagen 1896. 91 S. + 78 S. Tabellen.
3. Hansen, Th. B.: Geburt drei Jahre nach Symphyseotomie. Hospitalstidende 1896, p. 597—602.
4. Stadfeldt u. Ingerslev: Die Pathologie der Geburt und des Wochenbettes. II. Auflage. Kopenhagen 1896. 505 S.
5. Studsgaard, C.: Ueber Extrauterinschwangerschaft. Nordisk medicinsk Arkiv. 1896, No. 17.
6. Tvedegaard: Eine Modification des Howitz'schen Geburtslagers. Ugeskrift for Læger. 1896, p. 989—92.
7. Kjær, Aage: Die modificirte schottische Achsenzugzange. Ugeskrift for Læger. 1896, p. 577—80.
8. Meyer, Leopold: Ueber Retroflexio uteri. Bibliotek for Læger. 1896, p. 93—112.
9. Heiberg, Wilh.: Bemerkungen über Retroflexio uteri und ihre Behandlung. Hospitalstidende. 1896, p. 1—10; 25—40.
10. Paulli, R.: Die vaginale Radicaloperation. Ugeskrift for Læger. 1896, p. 913—26.
11. Petersen, Aug.: Das sogenannte maligne Deciduom. Bibliotek for Læger. 1896, p. 1—31.
12. Müller, Emil: Supravaginale Hysterektomie bei Fibromyoma uteri. Hospitalstidende. 1896, p. 1097—1112; 1121—33.

Digitized by Google

1. Stadfeldt. Prof. S., der als Director der Königl. Gebäranstalt zu Kopenhagen durch 16 Jahre die Achsenzugzange angewendet hat, empfiehlt sehr den Gebrauch dieser Zange in geeigneten Fällen. In den Jahren 1892—95 sind vorgekommen 6294 Geburten, darunter 242 Zangenentbindungen, also 3,8 pCt., eine nicht grosse Anzahl, wenn man bedenkt, dass das Verhältniss zwischen Primiparen und Multiparen wie 100 : 73 war. Bei diesen 242 Zangenentbindungen ist die Achsenzugzange in 45 Fällen zur Anwendung gekommen, davon in 8 Fällen nur als Versuch vor der Perforation. Unter den Bedingungen für die Anwendung hebt der Verfasser hervor, dass der Kopf fest in oder mindestens auf dem Beckeneingang stehen müsse. Die Indicationen waren: drohende Complicationen für Mutter und Kind verursacht durch mechanisches Missverhältniss (32 Fälle), Wehenschwäche (15), Nabelschnurvorfall (3), Eclampsie (4) und Pleuritis (1). — Die Prognose lässt sich aus so kleinen Zahlen nicht beurtheilen. Für die Mutter hatte die Methode in keinem Fall üble Folgen; die Mortalität der Kinder betrug 16 pCt. — Rückt der Kopf nach 3—4 Tractionen nicht herab, soll man zur Perforation übergehen. In der Gebäranstalt wird statt des gewöhnlichen Modells von Simpson jetzt am meisten eine Modification derselben gebraucht (siehe unter 7. Kjær. Die modif. schott. Achsenzugzange).

2. Esmann. Die Bedeutung der Verengungen der Vagina für die Pathologie der Geburt ist im Ganzen keine grosse. Bei beträchtlichen Stricturen ist die Conception oft unmöglich, und die geringen Verengungen werden durch die Schwangerschafts-Hyperämie so aufgelockert, dass sie kein Hinderniss für den Durchtritt des Kindes bilden. Unter 54 327 Geburten an der Gebäranstalt zu Kopenhagen in den Jahren 1850—94 hat Verfasser 22 Fälle von die Geburt complicirenden Verengungen der Vagina gesammelt. Ausser diesen 22 eigenen Fällen hat er 304 weitere aus der Litteratur zusammengestellt. Nur solche Fälle sind einbezogen, wo die Verengung congenital oder narbig war. Das Hymen ist mitberücksichtigt, ebenso die longitudinalen Vaginalsepta (im Gegensatz zur Arbeit von Neugebauer, 1895). Die gesammten Fälle vertheilen sich wie folgt: longitudinale Septa (58), transversale (53), Hymen persistens (9), congenitale Vaginalstenose (5), narbige Verengungen (102). Von den letzteren waren über 80 pCt. nach schweren Geburten entstanden. Die Aetiologie der übrigen Fälle war: ulcerative Processe bei acuten Infectionskrankheiten, corpora aliena, Aetzungen, Vaginitis, Entzündungen des paravaginalen Gewebes und Syphilis. Zum Schluss bringt Verfasser eine sehr ausführliche Beschreibung des Verlaufs und der Behandlung der Geburt bei den genannten Anomalien.

3. Th. B. Hansen. Ein in functioneller Beziehung interessanter Fall: Patientin war eine 36jährige III-para mit Beckenverengung (D. c. < 10). Erste Geburt sehr beschwerlich mit todtgeborenem Kind. Verfasser wurde zur zweiten Geburt gerufen: Bei hochstehendem Kopf fand er das untere Uterinsegment sehr gedehnt. Symphyseotomie! Die Symphysendiastase betrug 6 cm, die Geburt wurde mit der Zange sehr leicht beendigt. Nur die Weichtheile wurden genäht und

Digitized by Google

ein Gürtel angelegt. Die zur Arbeiterklasse gehörige Frau hatte, trotz strenger Arbeit, von der Operation keine üblen Folgen; der Gang war sicher. Drei Jahre später wurde Verf. zur dritten Geburt gerufen, er fand Schieflage und Vorfall der pulslosen Nabelschnur. Unmittelbar nach der vorgenommenen Wendung wurde das Kind spontan geboren (todt). Symphysendiastase 4 cm, Gürtel, Bettruhe. Einen Monat später konnte die Frau wieder ihre Arbeit verrichten. Die Möglichkeit der Beckenerweiterung, welche durch die Symphyseotomie 3 Jahre vorher zuwege gebracht worden war, hatte sich also erhalten, ohne dass die Functionen des Beckens dabei gelitten hätten.

4. Stadfeldt u. Ingerslev. Die erste Ausgabe dieses Handbuches erschien 1889. Die ganze Anordnung des Stoffes blieb unverändert, doch hat eine sehr genaue Umarbeitung stattgefunden, um das Handbuch auf die volle Höhe der Zeit zu bringen. Ein Capitel über Symphyseotomie ist beigefügt. Unter den puerperalen Psychosen nimmt S. besonderen Anlass, die epochemachende Arbeit von Dr. Th. B. Hansen in Kopenhagen hervorzuheben, worin dieser Verfasser im Jahre 1888 durch seine Untersuchungen die Aufmerksamkeit darauf lenkte, dass die puerperalen Psychosen grösstentheils als Infectionspsychosen aufzufassen seien.

5. Studsgaard. Aus dem Materiale des Kommunehospitals in Kopenhagen der letzten 20 Jahre hat Verfasser 18 Fälle von extrauteriner Schwangerschaft gesammelt, hierunter 1 Fall, den er als primäre abdominale Schwangerschaft (6. Woche) auffasst, weil er bei der Laparotomie keinen Zusammenhang zwischen Fruchtsack einerseits, Tuben und Ovarium andererseits entdecken konnte. Die Schwangerschaft war in 6 Fällen über den 4. Monat, in 12 bis zwischen dem 3. und 4. Monat gediehen. Von diesen 12 starben 3 an innerer Verblutung, ohne Operation. Die übrigen 9 Fälle wurden durch Laparotomie mit Exstirpation des Fruchtsackes geheilt. Von diesen 9 wurden 4 wegen Symptomen von Ruptur operirt, 5 auf Wahrscheinlichkeitsdiagnose hin.

6. Tvedegaard. Eine Modification des Howitz'schen Geburtslagers, empfehlenswerth besonders für Landärzte; kann auch als Untersuchungsstuhl und Operationstisch gebraucht werden, ist leicht zusammenlegbar und wiegt ca. 11 Kilo. (Zu beziehen durch C. Nyrop in Kopenhagen.)

7. Kjær. K. hat früher statt der schottischen Zange eine Modification empfohlen, wobei die Zugvorrichtung an der Innenseite des Löffels angebracht ist, wie an der französischen Zange von Tarnier. Er hat jetzt seine Zange wieder etwas modificirt, indem er die Zugvorrichtung an dem Handgriffe so befestigt, wie man es bei den Zangen findet, die von Leiter in Wien hergestellt werden (Breus?). Er rühmt diese Verbindung als sehr einfach und fest. — Durch den Ansatz der Zugvorrichtung innen wird der Damm weniger gespreizt, sie fällt auch nicht so leicht ab. Wenn der Zugapparat entfernt wird, kann die Zange als eine gewöhnliche Zange gebraucht werden; um dies noch weiter zu erleichtern, darf der Ausschnitt am

Digitized by Google

Zangenhals nicht unter 2,4 cm herabgehen, damit der rechte Mittelfinger hier leicht angesetzt werden kann. Als eine practische Kleinigkeit kann noch erwähnt werden, dass die Zugstangen mit einer Markirung für rechts und links versehen sind.

8. Leopold Meyer. In dem herrschenden Streite, welche klinische Bedeutung man der Retroflexio uteri zuzuschreiben habe, steht der Verfasser auf dem Standpunkt, dass es unrichtig sei, der Retroflexio als solcher eine klinische Bedeutung abzustreiten. Im Gegensatz zur Anteflexio muss man daran festhalten, dass die Retroflexio allerdings eine pathologische Lage ist. Fälle, wo man bedeutende R ohne klinische Symptome gefunden hat, beweisen nichts dagegen, dass letztere in anderen Fällen doch von der R. verursacht sein können. Die topographischen Lageverhältnisse der Beckenorgane, sowie deren Empfindlichkeit ist individuell sehr verschieden. Es ist gekünstelt, sich auf Suggestion zu berufen, wenn die Symptome gleich nach Reposition und Pessareinlegung schwinden. Metritis und Endometritis betrachtet Verf. in vielen Fällen als secundär und hat sie in vielen Fällen nach der Reposition spontan schwinden sehen, während die Behandlung sonst viel längere Zeit in Anspruch nimmt. Etwas ganz anderes ist es, dass die Bedeutung der R. in den Hintergrund treten darf, wenn z. B. gleichzeitig Adnexerkrankungen vorhanden sind. Bei Frauen, die geboren haben, spielt R. als Sterilitätsursache keine Rolle; anders bei Nulliparen, besonders wo die R. auf einer Entwicklungsanomalie beruht; doch bleibt es eine Frage, ob nicht die so oft gleichzeitig vorgefundenen anderen Entwicklungsanomalien daran Schuld sind. Im Bezug auf die Dysmenorrhoe ist das Verhältniss ein ähnliches. Wenden wir uns zur Behandlung, so ist eine solche nicht indicirt, wenn die Patientin über keine Beschwerden klagt. Findet man begleitende Erkrankungen von Bedeutung, so darf die Behandlung der R. vorläufig aufgeschoben werden. Sonst macht man auch erst Repositionsversuche. Handelt es sich um eine R. mobilis, dann versucht man die Pessarbehandlung. Nur wenn diese nicht vertragen wird, oder wenn die R. bei schonenden, wiederholten Aufrichtungsversuchen nicht gehoben werden kann und wenn die allgemeine palliative Behandlung nicht hilft, ist die operative Behandlung indicirt. Welche Methode man dann anwenden soll, darauf geht Verfasser in dieser Abhandlung nicht speciell ein.

9. Auch Heiberg schliesst sich der Ansicht an, dass man eine Retroflexio keineswegs unbeachtet lassen darf. „Jeder Fall von Retroflexio, complicirt oder uncomplicirt, soll behandelt werden," hauptsächlich der Complicationen wegen, aber auch darum, weil sie erst Gelegenheit zu Complicationen giebt: endlich, weil sie an und für sich nervöse Störungen hervorrufen kann. Verf. berichtet drei Fälle, zwei von psychischer Depression und einen von Manie mit Verfolgungswahn, wo die psychische Störung alsbald nach Aufrichtung des Uterus verschwand. Auf Grund von 16 Fällen erklärt sich Verfasser für die Coeliotomie als Behandlungsmethode. Die hierhin gehörigen Operationen haben in den scandinavischen Ländern nicht die Ausbreitung gefunden wie in Deutschland. Die abdominale Coeliotomie darf aber

Digitized by Google

zur Zeit als die Normalmethode angesehen werden, trotz ihres grösseren Risikos und der eventuellen Bauchhernie. Die vaginale Coeliotomie kann nur ausnahmsweise das Ziel erreichen, die Complicationen anzugreifen, und als Hysteropexie-Operation ist sie nicht mehr discutabel: sie bringt den Uterus aus einer abnormen Stellung in eine andere und ist kaum zu gestatten bei Frauen, bei denen die Möglichkeit einer Schwangerschaft noch besteht. Der vaginale Weg ist aber ein so einladender zur Eröffnung der Bauchhöhle, dass man hoffen muss, die Zukunft werde bessere Methoden erfinden, um den Uterus auf diesem Wege in normaler Stellung fixiren zu können.

10. Paulli. Das Buch von Landau referirend, giebt der Verfasser eine Beschreibung der Technik dieser ursprünglich von Péan-Doyen ausgebildeten Operationsmethode. Zur Lösung der noch offenen Frage, wo die Grenze gezogen werden darf zwischen den Erkrankungen der Genitalien. die per abdomen und denen, die per vaginam angegriffen werden sollen, giebt das Buch einen werthvollen Beitrag. Nach Meinung des Verfassers ist die vaginale Radicaloperation in geübten Händen eine vorzügliche Methode.

11. A. Petersen. Die Arbeit bringt eine Schilderung des Deciduoma malignum auf Basis der Fälle, veröffentlicht seit Sänger's Mittheilung auf dem gynäk. Congress zu Bonn 1889. Von Seite Dänemarks liegt bisher kein Fall von dieser Geschwulst vor.

12. E. Müller hat in 9 Fällen von Fibromyoma uteri die supravaginale Hysterektomie mit intraperitonealer Stumpfbehandlung nach modificirter Schröder'scher Methode ausgeführt. Die elastische Ligatur hat er weggelassen; wenn die Art. uterinae und die subserösen Venen vor der Durchschneidung des Stumpfes unterbunden werden, operirt man beinahe blutlos und bekommt nicht die sickernde Blutung, wie sie sonst nach Lösung der elastischen Ligatur beobachtet wird. Eine Ausbrennung oder Aetzung des Cervicalkanals hat er ebenfalls nicht vorgenommen, um nicht die primäre Heilung der Wundflächen zu stören. Ein kleiner Tampon wird nach der tiefen Ausschneidung in den Cervicalkanal eingeführt, um eventuell Sekret aufzusaugen. Die Geschwülste waren in allen Fällen ziemlich gross, von einfacher bis doppelter Kindskopfgrösse; 7 Patienten genasen ohne Zwischenfälle, 2 starben, die eine an secundärer Herzparalyse (Chloroform), die andere an Sepsis. In diesem letzten Falle konnte die Stumpfbehandlung nicht die Ursache sein; wegen der Schwierigkeit, den Uterus hervorzuwälzen, musste er gespalten und das Myom enucleirt werden. Die Uterusschleimhant war durchulcerirt und hiervon wahrscheinlich die Infection des Beckenbindegewebes ausgegangen.

Digitized by Google

Schwedische geburtshülflich-gynäkologische Litteratur 1896.

Sammelbericht

von Docent Dr. C. D. JOSEPHSON.
in Stockholm.

Litteratur-Verzeichniss.

I. Geburtshülfe.

1. H. Allard, Fosfor såsom abortivum i Sverige och utlandet. Upsala Lækaref. Förh. N. F. II, S. 25.
2. G. Lindström, Placentarfæstes diagnos och betydelse. Hygiea LVIII, I. S. 162.
3. P. Pradon, Ett Fall of „svåra förlossningar" behandladt med afmagringskur. Hygiea LVIII, I, S. 327.
4. C. Wettergren, Om Haematoma vulvae et vaginae post partum, Hygiea LVIII, II. S. 225.

II. Gynäkologie.

1. C. D. Josephson, Om inversio uteri. Hygiea LVIII, II, S. 55.
2. W. Netzel, Küstner's operation för uterus-inversion. Hygiea LVIII, II. S. 451.
3. W. Karström och A. Vestberg, Om det s. k. deciduoma malignum med 2 nya Fall. Hygiea LVIII, II S. 613.
4. J. Lönnberg och C. Mannheimer, Om de i anslutning till en graviditet uppkomna maligna s. k. serotinala uterustumörerna. Nord. Med. ark. XXVIII. No. 28.
5. A. O. Lindfors, Ett fall af Ventrofixation för prolaps, darefter hafvandeskap med lycklig utgang. Ups. Läk. Förh. N. F. I, S. 204.
6. G. Naumann, Om peritonealtuberkulos. Nord. Med. ark. Bd. XXVIII, No. 24.
7. A. V. Thorén, Kirurgisk kasuistik från Jönköpings lasarett.
8. Borelius, Naumann, Bergh, Kasuistik.

I. Geburtshülfe.

1. **Allard**, Phosphor als Abortivum in Schweden und im Auslande.

In Schweden, der Heimath der Sicherheitszündhölzer, sind die alten Phosphorzündhölzer leider nicht gesetzlich verboten, sondern werden noch vom Volke der Billigkeit wegen sehr benutzt. Die Anzahl der Phosphorvergiftungen ist daher im Steigen begriffen und besonders werden die Streichholzköpfchen sehr viel zur Frucht-Abtreibung verwendet, leider sehr oft auch mit tödtlichem Ausgang. Wie oft die Frauen den Abort überstehen, ist natürlich unmöglich zu wissen. Verf. hat nur 12 Fälle der Art sammeln können. Solche Fälle kommen also sicher nicht so selten vor. Die kleinste letale Dosis von Phosphor soll 0,05 g betragen. Jedes Zündhölzchen hält 0,008—0,005 g, also müssten 16 die letale Dosis enthalten. Jedes Päckchen enthält ca. 25

Digitized by Google

Zündhölzchen. Die gewöhnliche Dosis scheint ein solches Päckchen zu sein. Der Abort tritt gewöhnlich nach 3—5 Tagen ein, ausnahmsweise später. Die Symptome sind die gewöhnlichen der Phosphorvergiftung. Die zunehmende Anzahl von Todesfällen durch Phosphorvergiftung, besonders unter den schwangeren Weibern, scheint doch sicher darauf hinzuweisen, dass das Gift am meisten in der Absicht der Fruchtabtreibung genommen werde. Verf. zeigt, dass in den letzten 25 Jahren die Anzahl von nachgewiesenen Fruchtabtreibungen von 9 auf 365 für ganz Schweden gewachsen sei und in den Jahren 1890—94 von 40 auf 106. Aus Vergleichen mit mehreren fremden Ländern gehe hervor, dass Schweden in dieser Beziehung eine Ausnahmestellung einnehme.

G. Lindström, Die Diagnose und Bedeutung der Placentarstelle.

Im Anschluss an die bekannten Untersuchungen von Leopold, Bayer und Palm hat Verfasser in 100 Fällen durch äussere Untersuchung nach der Lage der Tuben und Lig. rotunda an der schwangeren Gebärmutter die Placentarstelle bestimmt. Die Controluntersuchung wird am 6.—8. Tag des Puerperium durch Austastung des Uterusinnern ausgeführt. Dies ist leichter und giebt bestimmtere Auskunft als die Untersuchung gleich nach der Entbindung und ist noch dazu, wenn aseptisch ausgeführt, ganz ungefährlich. Verf. konnte nicht nur die Lage der Placenta an der vorderen oder hinteren Wand bestimmen, sondern auch (wie Palm) eine höhere oder tiefere Insertion diagnosticiren. Die Controluntersuchungen haben 8 mal eine fehlerhafte Diagnose ergeben, also ist es in 92 pCt. gelungen, die Diagnose richtig zu stellen. Die früheste Zeit der Schwangerschaft, wo dies möglich ist, mag die des 5.—6. Monats sein.

Die practische Bedeutung dieser Bestimmung liegt in der Möglichkeit, beim Kaiserschnitt die Schnittführung an der Gebärmutter je nach der Placentarstelle zu modificiren, unter der Einleitung der Frühgeburt bei Einführung der Bougies eine Verletzung der Placenta vermeiden und bei manueller Lösung der Placenta deren Lage voraus wissen zu können. Verf. hat bemerkt, dass unter 18 Fällen von Nachblutung nur 5 bei höherer Anheftung der Placenta aufgetreten sind, die übrigen 13 bei tieferer; da noch dazu in nur 26 Fällen die tiefere Anheftung vorkam, so sind also hierbei 50 pCt. Nachblutungen zu verzeichnen. In den Fällen von Tubarinsertion war der langsamere Verlauf der Entbindung bemerkenswerth. Man soll also die Prognose für die Dauer der Entbindung und die Aussicht für eine atonische Nachblutung gewissermassen durch die Bestimmung der Placentarinsertion stellen können.

Pradon, Ein Fall von „schwerer Entbindung" behandelt durch Diät.

Eine Frau, die zweimal durch Perforation und Kranioklasie entbunden worden war mit Kindern von 5 und 5 1/2 kg, liess P. die letzten 4 Monate ihrer III. Schwangerschaft eine kohlehydratarme Diät nach Prochownick einhalten. Zangenentbindung eines Kindes von 4 kg, ziemlich mager. Nur äussere Beckenmessung war vorgenommen worden.

Digitized by Google

Wettergren, Ueber Haematoma vulvae et vaginae post partum.

42j. IX para. Leichte Entbindung kurz nach dem Blasensprung. Nachgeburt spontan. Schlief einige Stunden und erwachte mit einem Gefühl von Spannung im Perineum. 3 Stunden später fand W. ein riesiges kindskopfgrosses Hämatom im linken Labium und hinter der linken Scheidenwand. Nach 3 Wochen Durchbruch auf der Innenseite des linken Labium. Dann Ausräumung, Tamponade. Nach ein paar Wochen Heilung. Eine schmerzlose Resistenz neben der linken Beckenwand noch lange fühlbar.

Pat. soll vor der Entbindung keine Varicelen in der Genitalgegend bemerkt haben. Hämophilie lag nicht vor.

Folgt eine ausführliche Darstellung der Pathologie und Therapie dieser Complication.

II. Gynäkologie.

1. **C. D. Josephson,** Ueber Inversio uteri.

Eine Uebersicht über den Gegenstand nebst zwei Fällen, in welchen die Küstner'sche Operations-Methode nicht gelang.

I. Operirt vom Verfasser. 42j. Frau. Bei der einzigen Entbindung vor 17 Jahren entstand die Inversion während einer manuellen Placentarlösung durch die Hebamme. 14 Tage später vergebliche Versuche mit Kolpeuryse, aber nur während $1^1/_2$ Tagen. Jetzt nach 17 Jahren ist Pat. durch Blutungen sehr anämisch geworden und will, dass ihr nun geholfen werde. Vollständige Inversion, Hämoglobin nur 20 pCt. Es gelang nicht, durch Eisen, dagegen durch Arsenik den Hämoglobingehalt zu verbessern, bis 60 pCt., dann Operation, modificirt nach Küstner, also Spaltung der ganzen hinteren Wand von unten schrittweise nach oben und Eröffnung des hinteren Fornix. Aber auch nach Spaltung bis zum Fundus war es nicht möglich, die Gebärmutter zu reïnvertiren .Dann Totalexstirpation. Glatte Heilung. Verf. glaubt, dass möglicherweise eine Kolpeuryse, auch wenn erfolglos, doch die Küstner'sche Operation erleichtern könne, wegen der Erweichung der Gebärmutter.

II. Operirt von Salin. 27j. II para. Bei der letzten Entbindung durch Druck auf die Gebärmutter nebst Zug am Nabelstrange (Arzt) Inversion. Da Reïnversion nicht gelang, doch keine Blutung auftrat, wurde abgewartet, keine Repositionsversuche. Seit $3^1/_2$ Monaten leichte Blutung. Patientin anämisch, doch nicht hochgradig. Vollständige Inversion. Kolpeuryse wegen Schmerzen und Fieber nicht durchführbar. Küstner's Operation gelang nicht, daher Totalexstirpation.

2. **W. Netzel,** Küstner's Operation wegen Inversio uteri. 31j. VI. para. Leichte Entbindung. Die Hebamme hat zwei Stunden „gearbeitet", um die Nachgeburt herauszuschaffen. Heftige Blutung. Ohnmacht. Tamponade. Bei dem Wechsel heftige Blutung. Fieber. 7 Monate später in die Klinik aufgenommen.

Vollständige Inversion, nur hinten Spuren einer Muttermundslippe. Repositionsversuche in Narcose, dann mit Jodoformgaze nebst Kolpeu-

Digitized by Google

ryse, wieder Kolpeuryse während 36 Stunden, zum dritten Mal Jodoformgaze und zwei Kolpeurynter nach Keszmärsky und Treub. Alles fruchtlos. Dann Küstner's Operation, nur mit dem Unterschied, dass die reïnvertirte und retrovertirte Gebärmutter durch die Oeffnung im hinteren Fornix herausgezogen wurde. Die Nahtanlegung ging so ganz bequem vor sich. Pat. nach 17 Tagen entlassen. (Hat seitdem wieder eine Entbindung [Placenta praevia, im 7. Monate, bipolare Wendung] durchgemacht. Ref.)

3. **W. Karström und A. Vestberg,** Ueber das sog. Deciduoma malignum nebst 2 neuen Fällen. Klinischer Theil von K., pathologisch-anatomischer von V.

I. 32j. Frau. Bisher zwei Mal Frühgeburt im 7. Monat. Mola hydatidosa, die nach Laminariadilatation ausgestossen wird. Vier Wochen später Beginn von Blutung, Ausfluss etc. Exsudat rechts vom Uterus. Dann schnelles Wachsthum eines linksseitigen Tumors bis zum Nabel und eines kleineren rechtsseitigen. Blutung und Ausfluss halten an. Pat. kommt sehr herunter. 6 Monate nach der Molengeburt Laparotomie: Exstirpation eines linksseitigen glandulären Kystoms des Ovariums und des hühnereigrossen an der Gebärmutter adhärenten rechten Ovariums, dessen Stiel gedreht war. 14 Tage später vaginale Exstirpation der Gebärmutter. Nach 6 Monaten Pat. noch geheilt.

II. 36j. Frau. 3 Geburten, 3 Fehlgeburten. Die letzte vor 6 Monaten im III. Monat. Dann Blutung zwei Monate lang, hierauf Aussetzen für einen Monat, dann wieder Blutung. Dilatation mit Laminaria, Tumor sitzt rechts in der Gebärmutterwand. Im Anschluss an die Austastung Kolpohysterektomie. Klemmenverfahren. Ein Jahr später noch gesund.

Die Untersuchung der Gebärmutter I zeigt einen necrotisirenden, von der ganzen Hinterwand ausgehenden Tumor. Deren histologischer Aufbau zeigt hauptsächlich ein Balkenwerk von Protoplasmasträngen mit zahlreichen Zellkernen, aber ohne Zellgrenzen. Die Balken gehen zahlreiche Verbindungen mit einander ein und zwischen den Knotenpunkten finden sich enge Räume, frei von jeder Zwischensubstanz oder Stützgewebe sowie ohne Lymph- oder Blutgefässe. Im Inneren der Balken zahlreiche Vacuolen. Hier und da scharf abgegrenzte Zellen, einzeln oder heerdweise in den Vacuolen. Auch Blutkörperchen und unbestimmbare Zellenfragmente kommen in den Vacuolen vor, aber keine „Blutlacunen". (Marchand u. a.) Der Uebergang des lebenden Gewebes in die necrotischen Partien ist ein ganz allmählicher. — Die jüngsten Partien der Geschwulst verlaufen als einfache oder verzweigte cylindrische Protoplasmastränge, oft mit knospenähnlichen Enden. Die Kerne sind oval, gross, sehr chromatinreich. Keine Mitosen. Wenn solche Protoplasmastränge sich auf die Fläche einer necrotischen Geschwulstpartie ausbreiten, bekommt man ein Bild ganz wie das Syncytium der äusseren Hülle einer Chorionzotte. Eine vollständige Vortäuschung von Zotten wird oft von oberflächlichen Wucherungen gegeben. Die kleinen distincten Zellen gleichen ganz den für Fall II beschriebenen. (Siehe unten!)

Digitized by Google

Fall II. Eine pflaumengrosse, theilweise necrotische Geschwulst, ausgehend von der Innenseite der vorderen Wand des Uterus. Mikroskopisch sehr übereinstimmend mit Fall I, aber von complicirterer Anordnung. Das Syncytium ist hier überall innig gemischt mit einer Zellenmasse von anderem Aussehen, welche sogar das Hauptelement der Geschwulst bildet. Das Syncytium theilt in Form von zusammenhängenden, verzweigten und anastomosirenden Balken diese Zellenmasse in alveoläre Heerde oder bekleidet als eine dünne Hülle freie alveoläre und strangförmige Zellvegetationen ohne anderes Stützgewebe als Reste der zersprengten Muskulatur und deren interstitiellem Bindegewebe. Die Neubildung dringt in Gestalt von Zacken oder auch von vereinzelten Zellen in das gesunde Gewebe vor. Diese Verbreitung anfänglich nur durch syncytiale Elemente ist die Regel. Aber auch die eigentlichen Geschwulstzellen sprossen für sich vor, um dann wieder mit dem Syncytium die alte alveoläre Anordnung einzugehen.

Die Zellen haben ein blasses, helles Protaplasma, die Kerne sind nicht so chromatinreich wie die des Syncytiums, die Zellgrenzen sind scharf. Sie gleichen polygonalen, ziemlich grossen, ohne Zwischenbildung, Rand an Rand liegenden Epithelzellen. Das Protoplasma ist reich an Vacuolen.

Wie oben bemerkt, finden sich ähnliche Zellen aber spärlich im Fall I.

Ein Uebergang zwischen beiden Geschwulstelementen ist nirgends zu sehen.

Auf eine sehr klare Uebersicht der Pathologie dieser Geschwülste folgt eine pathologische Epikrise (Vestberg) über die beiden Fälle.

Verf. steht auf dem Marchand'schen Standpunkte. Fall I ist hauptsächlich syncytial, aber Zellenbestandtheile sind, wenn auch spärlich, vorhanden: Fall II ist gemischt. Deciduazellen kommen nicht vor. Bemerkenswerth findet Verf. das vorgeschrittene Alter vieler Patientinnen, das nicht im Verhältniss steht zu der Anzahl von Geburten in den entsprechenden Altersklassen. Die Geschwulst wächst infiltrativ in der Kontinuität, aber nicht durch disseminirte Heerde in ihrer Umgebung. Der feste Zusammenhang der unsegmentirten syncytialen Massen, welche auch die freien Zellen in ihren Zwischenräumen aufnehmen, scheint Verf. ein Hinderniss für die Fortschwemmung in die Lymphgefässe abzugeben. Die Neubildung ist unfähig, in organoide Verbindung mit der Umgebung zu treten und aus deren Bindegewebe ernährendes, gefässhaltiges Stroma an sich zu ziehen, darum muss es sehr leicht zu Necrose von grossen Theilen der wachsenden Geschwulst kommen. Mit Carcinom darf man aber diese Geschwulst nicht auf eine Stufe stellen. Die sarcomatöse Natur verneint Verfasser. Der Auffassung Gottschalk's kann er nicht beistimmen, um so weniger, als er in den Gottschalk'schen Zeichnungen gar nichts Derartiges erblicken kann. Die freien Zellen der Geschwülste sind ohne Frage epithelialer Natur. Eine wissenschaftliche Klassifizirung scheint Verf. noch nicht ausführbar. Das sog. Deciduom ist eine neue Geschwulstform von histioïdem Charakter. Ein provisorischer Name, der ihre Stellung in dem onkologischen System und ihre Individualität angäbe,

Digitized by Google

wäre nicht schwer zu finden, aber von geringem Nutzen. Daher findet es Verf. klüger, bis auf Weiteres den Namen „Deciduoma malignum" beizubehalten. Ob wirklich die Geschwulst in klinischer Hinsicht so malign ist, wie z. B, Apfelstedt annimmt, scheint Verf. fraglich, wenigstens spricht die Art des Wachsthums und der Umstand, dass Verf. wohl Geschwulstelemente in den umgebenden Venen, aber nur in allernächster Nähe des Sitzes der Geschwulst und immer necrotisch, gefunden hat, dafür, dass doch Radicalheilung durch eine frühzeitige Operation zu erzielen sei.

4. **J. Lönnberg und C. Mannheimer,** Ueber maligne in Anschluss an Schwangerschaft entwickelte sog. serotinale Gebärmuttergeschwülste.

Zwei von Netzel operirte Fälle. Ein Fall aus dem Jahre 1872 ist als ein eigenthümlicher Fall von Krebs veröffentlicht worden. Tod 6 Monate nach der letzten Entbindung an Blutung und Cachexie nach erfolgloser Behandlung. Metastasen in vielen inneren Organen. Der Tumor wurde als ein Carcinom mit deciduaähnlichen Zellen angesprochen.

Zweiter Fall. 42j. Frau. Am 19. IX. 1893 gebar Pat. eine grosse Hydatidenmole. Danach Blutungen. Am 18. X. wird die faustgrosse Gebärmutter durch Laparotomie exstirpirt. 12 Tage später Ausschälung der schon bei der ersten Operation bemerkten Metastasen der Scheide. Pat. ein Jahr später noch gesund. Die Geschwulst ging von der hinteren Wand des Uterus aus. Die mikroskopische Untersuchung zeigte zwei die Geschwulst zusammensetzende Elemente: ein vacuolisirtes Syncytium in Gestalt von Platten-Riesenzellen und -Säulen und zweitens grosse polygonale Zellen mit sehr deutlichen Grenzen. Uebergänge nicht wahrzunehmen; ferner eine papilläre Anordnung; die jüngsten Papillensprossen finden sich am Uebergange zwischen Tumor und Gebärmutterwand. In der Hauptsache stimmen die Verf. mit Marchand überein: die epithelialen Zellen der Serotina haben maligne Wucherungen entwickelt, sie glauben aber, dass die polygonalen Zellen ebenso wie das Syncytium von mütterlicher Herkunft seien. (Kossmann's Carcinoma syncytiale uteri.) Sehr vollständige Litteratur. 53 Fälle gesammelt, 29 nach normaler Schwangerschaft, 24 nach Blasenmole.

5. **A. O. Lindfors,** Ein Fall von Ventrofixatio uteri wegen Prolaps; danach Schwangerschaft mit glücklichem Ausgang.

30j. Frau. Prolaps seit 15 Jahren. 1889 Kolpoperineoraphie, nach einigen Monaten Recidiv. Verheirathet 1893. Mitte April Ventrofixation nach Leopold, doch $1^1/_2$ cm unterhalb des Fundus. Drei Silkwormnähte, die nach 14 Tagen weggenommen wurden. Perineorrhaphie nach Lawson-Tait. Ein Jahr später Entbindung. Zwillinge, beide mit Zange extrahirt. Da der Muttermund mit der Eröffnung zögerte, wurden vorher 3 Cervixeinschnitte gemacht. Bei der Entlassung alles normal. (Pat. hat aber kurz danach doch Recidiv bekommen. Ref.)

6. **G. Naumann,** Ueber Peritonealtuberculose.

Verf. hat 20 Fälle beobachtet, wovon 19 operirt wurden. 4 betrafen Männer, die übrigen Frauen. Alter der Kranken: 18—64 Jahre.

Digitized by Google

Verf. sieht die „knotige Peritonitis" als eine geheilte Bauchfelltuberculose an. Die Diagnose ist schwer, oft nur per exclusionem zu stellen. Verf. hat mehrere Fälle gesehen, wo die Exsudation in die Bauchhöhle das einzige Symptom darstellte. Oft ist nur eine Wahrscheinlichkeitsdiagnose zu stellen. Eine bacterielle Diagnose vor der Operation ist nicht zu fordern. Die Prognose ist auch bei exspectativer Behandlung nicht schlecht (nach Pick 34% Besserung oder Heilung bei Kindern, 18% bei Erwachsenen). Die Laparotomie giebt aber 70% Heilungen. In zwei recidivirenden Fällen hat der Verf. die Paracentese mit Vortheil ausgeführt. In zwei Fällen von angeborener Hernie hat Verf. das Exsudat durch den Bruchsack entleert. In der Nachbehandlung ist gute Hygiene etc. wichtig. Kontraindikation ist hauptsächlich vorgeschrittene Tuberculose in anderen Organen. Verf. betrachtet die Laparotomie als einen Anstoss zur Heilung. Die Operation ist ebenso nützlich bei trockenen Formen als bei Fällen mit flüssigem Exsudat. Durch das Oeffnen des Bauches wird ein Zufluss des Blutes nach dem Bauchfell geschaffen und das bactericide Blutserum kommt in grossen Mengen in Berührung mit den Bacillen. Noch andere Factoren sind behülflich, und zieht Verf. auch die Thierversuche von Nanotto und Baciochi heran. Die Bildung von Verwachsungen spielt auch eine gewisse Rolle bei der Heilung.

Schlüsse: 1) Die chronische knotige Peritonitis, wobei man keine Tuberkelbacillen nachweisen kann, ist eine geheilte tuberculöse Peritonitis. Ein flüssiges Exsudat kann dabei gleichwohl daneben bestehen.

2) Der Afflux von Serum, verursacht durch das Trauma der Operation, giebt den Anstoss zur Heilung, weil die Bacillen durch das Serum geschädigt werden. Eine reactive Entzündung mit Einwanderung von Leukocyten, Neubildung von Gefässen und Bindegewebe mit Resorption der Tuberkeln und ihrer Zellen folgt nach. Die Phagocytose und die Antitoxine sind also die eigentlich wirkenden Factoren.

7. **M. V. Thorén.** a) Pancreascyste. Resection, Einnähung, Heilung. 20j. Frau mit einem mannskopfgrossen Tumor im Bauche, beweglich nach oben, belegen in der Regio iliaca et lumbalis, umbilicalis et pubica. Colon vor der Geschwulst. Genitalien normal. Diagnose: Pancreascyste (?), Laparotomie. Einnähung der aus dem linken Theil des Pancreas hervorgegangenen Cyste, deren Inhalt bräunlich, trüb, alkalisch war. Von der Innenseite erhoben sich mehrere 1½—2 cm hohe runde Knoten. Die mikroskopische Untersuchung (Quensel) des resecirten Stückes der Cyste ergab Folgendes: die dünneren Stellen der Wand bestehen aus drei Lagen von gleicher Dicke, einer hyalinen Lamelle mit ziemlich dicht gelagerten Spindel- und Sternzellen; in der Mitte eine an starken Bündeln von glatter Muskulatur reiche Lage; äusseres zellenarmes fibröses Gewebe, die innere Oberfläche ohne Epithel. Die Vorsprünge auf der Innenseite der Cyste zeigen die äussere Lage wie an der übrigen Cystenwand, aber stellenweise durchsetzt von Blutungen und Rundzelleninfiltration. Die Zwischenlage ist hier dünner und zeigt weniger entwickelte Muskulatur. Die innere Lage ist stärker verdickt, das Gewebe sehr zellenreich. Die Zellen vorwiegend Rundzellen, daneben

Digitized by Google

zahlreiche Riesenzellen von wechselnder Form. Innerhalb dieses zellreichen Abschnittes findet man das Zwischengewebe sonst fibrinös entartet, nach Innen zu aber wieder von gut erhaltenem zellenarmen Gewebe ausgekleidet.

b) Carcinoma recti et vaginae. Resection des Rectum und der hinteren Vaginalwand nach querer Resection des Sacrum zwischen 3. und 4. Kreuzbeinwirbel.

c) Drei Fälle von supravaginaler Amputation des Cervix: Zwei Fälle bei Myom, einer bei Carcinoma medullare.

d) Zwei Fälle von perineo-vaginaler Exstirpation der carcinomatösen Gebärmutter. Operation modificirt nach Schuchardt.

Eurén. Ibid. S. 336. Ventrofixation wegen Prolaps: 2 Fälle. Der eine Fall ist von Interesse, weil die jetzt 20j. Pat. ihren Vorfall mit 14 Jahren erworben hatte, dann nach einigen Jahren durch Colporraphia ant. und Alexander's Operation in Amerika operirt worden war. Damals schon nach 3 Wochen Recidiv, jetzt Amputatio port. vag. und Colporraphia ant. Dann einen Monat später Ventrofixatio (Czerny-Leopold). 6 Monate später noch ohne Recidiv.

S. **Borelius,** Defectus vaginae, Uterus unicornis dexter. Molimina. Laparotomie. Exstirpation des einzigen rechten Ovariums.

Naumann, Cystis ovarii dextri cum torsione pedunculi, Peritonitis. Graviditas. IV. mensis. Laparotomie. Abortus. Heilung.

Bergh. Ibid. S. 210. a) Fistula vesico-vaginalis. Die Fistel lag transversal hoch im vorderen Fornix. Operation nach Simon. Heilung.

b) Cancer urethrae, nympharum, pariet. anterioris vaginae. Exstirpation. Von der Urethra konnte nur $^1/_3$ zurückgelassen werden. Urin wird eine Stunde bei aufrechter Stellung, drei Stunden im Liegen gehalten.

c) Tumor (?) urethrae. Exstirpation. Heilung: 10j. Mädchen, Ohne Zweifel ein gangränöser Prolaps der Schleimhaut der Urethra, mit Paquelin abgetragen.

d) Pruritus vulvae et Elephantiasis clitoridis et labii minoris sinistrae. 25jährige Patientin. Excision. Heilung.

Digitized by Google

Sitzungsbericht.

Gesellschaft für Geburtshülfe und Gynaekologie in München.

Sitzung am 21. Januar 1897.

Vorsitzender: Gossmann.
Stellvertretender Schriftführer: Fränkel.

1. Amann jr.: **Demonstration eines soliden Ovarialtumors eines 14jährigen Mädchens.**

Vorliegender Tumor stammt von einem 14jährigen Mädchen, welches seit einem Vierteljahre ein Grösserwerden des Leibes und Schmerzen im Kreuz bemerkte. Die Menstruation war im zehnten Lebensjahre eingetreten, regelmässig alle 4 Wochen von 4—5tägiger Dauer, gering, bis zum zwölften Lebensjahre. Seitdem sistiren die Menses. Bei der Untersuchung konnte man einen ovoiden, circa mannskopfgrossen Tumor constatiren, welcher sich zum Theil im kleinen Becken befand und den kleinen Uterus nach rechts und vorn verlagerte. Freie Flüssigkeit war im Abdomen nicht zu constatiren. Bei der Laparotomie konnte der an der Oberfläche glatte und nirgends verwachsene Tumor leicht hervorgewälzt und der Stiel desselben zur linken Uteruskante hin verfolgt werden. Der somit dem linken Ligamentum ovarii proprium entsprechende Stiel wurde in Etagen unterbunden, durchschnitten und die Wundfläche übersäumt. Das rechte, erbsengrosse Ovarium wurde zurückgelassen und die Bauchwunde in Etagen nach Spaltung beider Rectusscheiden geschlossen. Die Heilung verlief vollkommen reactionslos und konnte Patientin nach 3 Wochen entlassen werden.

Die Form des Tumors entspricht, wie die vieler solider Ovarialtumoren, der eines enorm vergrösserten Ovariums; der Stiel befindet sich zugleich mit einem etwa 8 cm langen Stück unveränderter Tube in einer leichten Einziehung in der Mitte der einen Längsseite. Die Oberfläche ist, abgesehen von einigen flachen Prominenzen, glatt und von graurother Farbe. Reichlich erkennt man an derselben Netze dicker Venen.

Auf einem den Tumor der ganzen Länge nach durchtrennenden Durchschnitte zeigt sich grauweisse markige Beschaffenheit der Schnittfläche und ferner einige wenige wallnuss- bis pflaumengrosse Hohlräume, welche mit durchsichtigem, dünnflüssigem Inhalt gefüllt waren. Mit Lupenvergrösserung lässt sich auf dem Durchschnitte ein feines Netz anastomosirender weisslicher Faserzüge erkennen, welche die grauröthlichen Geschwulstmassen einschliessen, so dass man an eine carcinomatöse Neubildung in erster Linie denken möchte, wenn nicht die Consistenz eine hierfür zu weiche wäre. Ein eigenartiges Verhalten zeigt sich nun bei der mikroskopischen Untersuchung. Die epitheloiden, polygonalen, meist ohne Intercellularsubstanz an einander liegenden Geschwulstzellen sind alveolär begrenzt durch meist zellenarmes Bindegewebe. Die Gefässe verlaufen sowohl im Bindegewebe mit deutlich erkennbarer Wandung als auch zwischen den Geschwulstzellen. Wie aus der Betrachtung einer grösseren Anzahl verschiedenen Stellen entnommener Schnitte und Serien hervorgeht, gehört dieser Tumor zu den wohl nicht vom Epithel ausgehenden Geschwülsten, die aber trotzdem alveolären Bau zeigen. Wenn ich auch die Untersuchung dieses Falles noch nicht vollständig abgeschlossen habe, so glaube ich doch, mit der grössten Wahrscheinlichkeit als Ausgangspunkt der neoplastischen Zellen die Endothelien capillärer Blutgefässe bezeichnen zu dürfen. Ich behalte mir vor, späterhin über die weiteren histologischen Untersuchungsergebnisse bei diesem Tumor zu berichten. Derartige, gewöhnlich als Alveolärsarkome bezeichnete Tumoren sind mehrfach bei jugendlichen

Digitized by Google

Individuen beschrieben worden, so vom Vortragenden (Fall von einem Kind von 7 Jahren), von Leopold (Fall von einem 8jährigen Kind), Stolpinski (8jähriges Kind), Flaischlen (13jähriges Kind).

Discussion:

Gustav Klein: Die Abstammung und der Charakter des vorgezeigten Tumors ist noch nicht klargestellt; wie denn überhaupt am fertigen Tumor sich die Aetiologie und das Ursprungs-Gewebe sehr oft nicht oder nur unsicher bestimmen lassen. Doch möchte ich gerade an der Hand der vorgezeigten mikroskopischen Präparate auf eine andere Abstammung hinweisen, nämlich auf die Möglichkeit einer Entwicklung aus dem Endothel. Endotheliome können das Aussehen und die klinische Bedeutung von Epitheliomen gewinnen. Die Gleichwerthigkeit von Endotheliomen und Epitheliomen ist zwar durchaus nicht allgemein anerkannt; aber dieser Hinweis erscheint nach dem mikroskopischen Bilde gerade in diesem Falle berechtigt.

Fränkel: In den letzten Jahren kamen an der hiesigen Klinik drei Fälle zur Beobachtung, die in vieler Beziehung, besonders im histologischen Aufbau, dem von Herrn Amann demonstrirten Tumor gleichen, sich von ihm aber durch vorwiegend cystischen Aufbau unterscheiden. Ich werde in der nächsten Sitzung mir erlauben, sie der Gesellschaft vorzulegen.

G. Klein: **Adenoma cervicis (malignum).**

Das maligne Adenom der Cervix ist bisher selten beobachtet worden. C. Gebhard konnte aus der Litteratur nur 4 Fälle von reinem Cervix-Adenom zusammenstellen; er fügte 2 neue Fälle hinzu- und in jüngster Zeit haben Knauss und Kammerer (Zeitschr. f. G.- u. G., 34, 3) abermals einen solchen Fall beschrieben.[1]) Vielleicht liegt die Ursache dieser grossen Seltenheit aber auch darin, dass nicht systematisch alle Geschwülste, welche als „Cervix-Carcinom" zur Entfernung des Uterus den Anlass gaben, mikroskopisch untersucht wurden.

Der folgende Fall hat neben dem Interesse, das solche Geschwülste an sich bieten, noch ein anderes: Die Operation wurde wegen eines Portio-Cancroids vorgenommen, und erst nach der Operation wurde als zweiter und vom Cancroid unabhängiger Tumor das Cervix-Adenom entdeckt.

Frl. R., 36 J., Ip, Entbindung mit 18 J., hat vor 12 Jahren „Gedärm-Entzündung", einige Jahre später wieder „Unterleibsentzündung" mit Kothbrechen durchgemacht. Menses seit 1 Jahre länger dauernd und reichlicher, schmerzhaft; letzte Menses 10 Tage lang, im Dezember 93 fast andauernde Blutung, starke Leibschmerzen. — 8./I. 94 findet sich ein apfelgrosses typisches Cancroid der hinteren Portio-Lippe: Parametrien frei, ohne Stränge oder Verdickungen; Uteruskörper jedoch retroflectirt, die ganze hintere Uterusfläche mit der Beckenwand, bezw. mit dem Rectum verlöthet, Uterus nicht loszulösen. —

15./I. Versuch der vaginalen Total-Exstirpation. Es gelingt nicht, den Uterus hinten abzulösen; da eine Zerstückelung des Uterus wegen des Cancroids nicht durchführbar ist, ohne ausgedehnte Impf-Metastasen befürchten zu müssen, wird die Cervix hoch amputirt, der Stumpf mit Scheidenwand, welche an die Cervixmucosa genäht wird, überdeckt. — Trotzdem die Anzeichen einer lokalen Infection fehlten, stieg die Temperatur mehrfach, so am 4. Tage post operat. bis 40°. — Symptome von Perimetritis, die jedoch ohne Exsudatbildung nachlassen. — Bei Entlassung ziemlich gutes Befinden.

[1]) Die im Februarheft dieser Monatsschrift veröffentlichte Arbeit von R. Krukenberg war zur Zeit des Vortrags noch nicht erschienen und konnte deshalb nicht berücksichtigt werden.

Digitized by Google

In auffallend kurzer Zeit, schon einige Wochen nach der Entlassung, neuerdings heftige Schmerzen im kleinen Becken ohne Fieber. Es bildet sich nun rapid eine derbe Infiltration in den Parametrien aus, welche anscheinend maligner Natur ist — Pat. verlässt München, und es konnte nur in Erfahrung gebracht werden, dass sie nach kurzer Zeit unter den Erscheinungen einer malignen Erkrankung der Beckenorgane und nach qualvollen Leiden starb.

Es musste auffallen, dass so bald nach der Operation scheinbar ein Recidiv eintrat, das in einigen Monaten zum Tode führte, obwohl das Portio-Cancroid makro- und mikroskopisch breit im Gesunden abgetragen worden war. Eine erneute mikroskopische Untersuchung, welche sich auch auf mehrere Stellen des oberen Theils der Cervixschleimhaut erstreckte, brachte erst die Aufklärung: Es fand sich ein (malignes) Adenom der Cervixmucosa, räumlich scharf getrennt vom Portio-Cancroid.

Das amputirte Stück ist 3,5 cm lang. Die Portio zeigt an der hinteren Lippe die Reste des Cancroids (Excochleation und Ferr. cand. vor der Operation); die vordere Lippe ist normal, nahe dem Orif. ext. cerv. findet sich ein Ovulum Nabothi. Etwa bis 1 cm oberhalb des orif. ext. ist die Cervix-Schleimhaut theils normal, theils die Drüsen so vermehrt und stärker verzweigt, wie man dies bei Cervix-Katarrhen regelmässig sieht. Von hier an nach oben sind die Drüsen aber im Zustande hochgradiger Veränderung; sie sind so zahlreich und massenhaft verzweigt unter theilweiser Bildung mässig ektatischer Stellen, dass die oberen $^2/_3$ der erhaltenen Cervixmucosa schon dem freien Auge wie eine auf 2—3 mm verbreiterte wurmstichige Zone erscheinen, die sich scharf gegen das darunterliegende drüsenlose Gewebe abhebt. Mikroskopisch fällt bei schwacher Vergrösserung zunächst auf, dass man in diesen massenhaften, dicht gedrängten und nur spärliches Bindegewebe zwischen sich zeigenden Lücken scheinbar keinen Epithelsaum erkennt; statt dessen, der sich an der normalen Schleimhaut durch die Färbung der Cylinder-Epithelien auch bei schwacher Vergrösserung leicht erkennen lässt, tragen die dicht gedrängten Gewebslücken scheinbar nur einen durch Alauncarmin fast gar nicht, durch Hämatoxylin etwas mehr gefärbten homogenen, schleimähnlichen Saum. Dieses glasähnliche Aussehen der massenhaften Hohlräume in dem spärlichen Bindegewebe giebt dem Tumor das Aussehen eines „wurmstichigen" Gewebes auch bei schwacher Vergrösserung. Erst bei starker Vergrösserung erkennt man, dass thatsächlich alle Hohlräume doch von Epithel ausgekleidet sind. Das Epithel zeigt aber an den meisten Stellen so kleine, basale Kerne, dass sie theilweise kaum grösser erscheinen als die Rundzellen des unterliegenden infiltrirten Bindegewebes. Sind schon normal die Epithelkerne der Cervixmucosa im Verhältniss zur hohen Protoplasma-Schicht ziemlich klein, so ist dies im Tumor in noch stärkerem Grade der Fall; die Kerne sind kurz-cylindrisch, bis rund, bis liegend-oval, oft halbmondförmig, wie in Speicheldrüsen. Ueber den Kernen ist eine mächtige Protoplasma-Schicht, im Drüsenlumen reichlich schleimiges Secret. Nirgends ist das einschichtige Epithel im Zustande der Proliferation, nirgends finden sich also Uebergänge zum Carcinom: es handelt sich um ein reines Adenom.

Ueber den malignen Charakter der Geschwulst könnte man im Zweifel sein, denn an dem amputirten Stück dringen die Drüsen zwar in die Tiefe, jedoch nicht mehr, als dies auch bei Katarrhen der Fall ist. Von dem Bilde der letzteren unterscheidet sich das vorliegende aber makro- und mikroskopisch scharf durch die massenhafte, das Bindegewebe quantitativ weit übertreffende Neubildung von Drüsen. — Der weitere Verlauf nach der Operation spricht dafür, dass es sich um einen malignen Tumor handelte, obwohl leider die Obduction nicht gemacht und deshalb nicht festgestellt werden konnte, ob thatsächlich

Digitized by Google

die im kleinen Becken wuchernden Massen ebenfalls adenomatöser Natur waren. Dafür spricht aber zweierlei: 1. die Thatsache, dass das Portio-Crancroid nirgends der Operationsfläche nahe kam: 2. der Umstand, dass die Amputation, wie das mikroskopische Präparat zeigt, mitten im Adenom vorgenommen worden war.

Nachdrücklich spricht auch dieser Fall eines bisher nicht beschriebenen gleichzeitigen Vorkommens von Portio-Cancroid und Cervix-Carcinom gegen theilweise Exstirpationen des Uterus. Darin liegt die praktische Bedeutung dieses Falles.

Discussion.

Amann jr.: Reine maligne Adenome, bei denen also trotz destruirenden Fortschreitens auf die Nachbarschaft nur typische, d. heisst flächenhafte Cylinderepithelproliferation vorhanden ist, sind sehr selten: meist werden unter diesem Namen auch Neubildungen beschrieben, in denen stellenweise bereits atypische, i. e. haufenartige Epithelproliferation besteht und die somit als Adenocarcinome zu bezeichnen sind. Wie ich schon früher mehrfach darauf hingewiesen habe, erscheint mir für die Diagnose des malignen Adenoms besonders wichtig das Vordringen von Convoluten dilatirter, fast ohne Interglandulargewebe nebeneinanderliegender Cylinderepithelschläuche in die Muscularis und besonders die an diesen Stellen vorhandene kleinzellige Infiltration des betroffenen Gewebes.

Buchanzeigen.

Handbuch der Gynäkologie, herausgegeben von **J. Veit.** II. Band.

Die Myome des Uterus. Veit, Die palliative Behandlung und die vaginalen Operationen der Uterusmyome. — Olshausen, Die abdominalen Myom-Operationen. —

Die Darstellung der Myomoperationen zerfällt in der vorliegenden Bearbeitung in 2 Theile, in die der vaginalen und die der abdominalen Operationen.

Dass eine solche Theilung practisch gerechtfertigt ist, unterliegt keinem Zweifel. Befremdend wirkt vielleicht — wenigstens im ersten Moment —, dass diese Theile von verschiedenen Autoren behandelt sind. Es giebt für die abdominalen und die vaginalen Myomoperationen sowohl bezüglich der Indicationsstellung als betreffs der Technik gemeinsame Gesichtspunkte, welche in einer modernen Bearbeitung dieses Themas gerade deshalb, weil hier ein vielfacher Widerstreit der Meinungen besteht und nicht leicht zwei selbstständige Operateure existiren, die übereinstimmende Standpunkte vertreten, besonders scharf herausgearbeitet werden müssen.

Beim Studium der beiden Abhandlungen erweist sich aber diese Besorgniss als unbegründet. Die Einheitlichkeit der Darstellung ist fast vollständig gewahrt, und Widersprüche sind infolge der sorgfältigen Abgrenzung des Stoffes vermieden.

Während Olshausen sich ausschliesslich auf die abdominalen Myomoperationen beschränkt, verbreitet sich J. Veit im Anschlusse an seine Ausführungen über die vaginalen Operationen ausführlich über das Verhältniss des abdominalen zum vaginalen Wege und bietet so die Vermittelung und den Uebergang zwischen den beiden so eng zusammengehörigen Capiteln.

Digitized by Google

Veit theilt die vaginalen Myomoperationen ein in:

1. Entfernung der myomatösen Polypen, wobei er als das einzige Mittel, welches sicher vor der eventuellen Verletzung des Peritoneums bei vorhandener Inversio bewahrt, die Enucleation des Polypen erklärt.

2. Enucleation der submucösen Myome, wobei er für die Erweiterung des Cervicalkanals behufs Entfernung grösserer, eventuell zu morcellirender Tumoren die Zerschneidung des Cervix in der vorderen Wand bis zum Peritoneum wärmstens empfiehlt. Es ist sicher, dass hierdurch ein sehr weiter Zugang zur Geschwulst erzielt und so die Zerstückelung auf eine wesentlich kleinere Zahl von Fällen beschränkt wird.

Solche Myome, die zwischen submucös und interstitiell stehen, habe man durch combinirte Manipulation mit der äusseren Hand in die Höhle hineinzudrücken.

Die vaginale Enucleation im Beckenbindegewebe entwickelter Myome, welche, wie Veit mit Recht hervorhebt, wegen der durch sie bedingten Compressionserscheinungen relativ oft angegriffen werden müssen, hätte wohl — bei der vollständigen Verschiedenheit dieser Operation von der Enucleation submucöser Myome — ein besonderes Capitel gerechtfertigt erscheinen lassen. Auf die Berechtigung derartiger Operationen, für welche Veit ausführliche Vorschriften giebt, behält sich Ref. vor, weiter unten mit einigen Worten zurückzukommen.

Auch die Besprechung der „vaginalen Laparotomie" (Dührssen) zum Zwecke der Entfernung von Myomen hätte bei der Eigenart dieses Eingriffes eine selbstständigere Stellung verdient. Uebrigens kann sich Ref. auch in Bezug auf das Meritorische mit den etwas zu geringschätzigen Ausführungen Veit's nicht ganz einverstanden erklären. Man kann mittelst dieser Methode über mannesfaustgrosse gestielte Myome — dass solche in manchen Fällen die operative Entfernung indiciren, dürfte wohl nirgends Widerspruch finden — entfernen; und zwar gelingt es, entweder den Tumor selbst direct durch die eröffnete Plica vesico-uterina zu erfassen, oder man klettert am Uterus in die Höhe, bis der Stiel erreicht ist. Natürlich hat man sich da zu hüten, den Stiel sofort zu durchtrennen, weil in diesem Falle die nun frei bewegliche Geschwulst dem Operateur entschlüpfen kann; vielmehr hat man sich vom Stiele längs der Oberfläche der Geschwulst zu entfernen, bis man mit den Zangen annähernd den entgegengesetzten Pol des Tumors erreicht und zur Einstellung gebracht hat. Hier hat das Morcellement einzusetzen.

Referent hat sich in zwei Fällen mit bestem Erfolge dieser Methode bedient. In beiden handelte es sich um relativ junge Frauen: die gestielten Tumoren, in einem Falle über mannsfaustgross, im anderen orangengross, lagen beide Male im Douglas, daselbst gleichsam incarcerirt, und riefen unerträgliche Druckerscheinungen hervor. Allerdings gelang in beiden Fällen die Reposition der Geschwulst, aber schon nach Stunden pflegten sie wieder die frühere Lage einzunehmen.

Entsprechend ihrer Lage zum Uterus versuchte Ref. zunächst, die Tumoren vom hinteren Scheidengewölbe her anzugreifen: es gelang aber nicht, die Geschwulst zur Einstellung zu bringen. Dagegen gelang dies von der Plica anterior her durch successives Klettern mit Kugelzangen gar bald; selbstverständlich musste der Uterus wieder ausgelassen werden, nachdem er zum Stiele geleitet hatte.

Wenn man auch zugeben muss, dass man im Allgemeinen nur selten in die Lage kommt, wegen subperitonealer gestielter Myome die vaginale Laparotomie zu machen (für submucöse Myome kommt das Verfahren wohl kaum in Betracht), so findet diese Operationsmethode für eine Reihe von Fällen doch sicher ihre Indikation.

3. Die vaginale Uterusexstirpation wegen Uterusmyom.

Es ist sehr zweckmässig, dass sich Veit auf eine eingehende Darstellung der Geschichte dieser Operationen, die natürlich auf die vielen unfruchtbaren Prioritätsfragen hätte eingehen müssen, nicht einlässt. In klarer und übersichtlicher Weise werden die Principien in mannigfaltigen

Digitized by Google

Methoden ausgebreitet, die Abweichungen, die besonderen Schwierigkeiten und die möglichen Zufälle angeführt.

Besonderes Interesse erheischen natürlich die schon erwähnten Ausführungen über das Verhalten der vaginalen Operationen 1. unter einander, 2. zur Laparotomie. In ersterer Beziehung trennt Veit streng die partiellen und die radicalen Operationen, und er fordert mit Recht, dass man die Entfernung des ganzen Uterus nur dann vornehme, wenn sie nöthig sei. Namentlich bei Blutungen, aber auch bei Einklemmungen redet er den partiellen Operationen das Wort.

Was das Verhalten der vaginalen Operationen zur Laparotomie betrifft, so geht Veit hierauf in ausführlicher Weise ein, während Olshausen dasselbe nur mit wenigen Worten berührt. Da dieses Thema ein sehr actuelles ist, so möchte sich Referent erlauben, auf die diesbezüglichen Ansichten Veit's etwas näher einzugehen.

Veit anerkennt die vorzüglichen Resultate der vaginalen Operationen (es kommt hier wohl ausschliesslich die vaginale Radicaloperation in Betracht), doch widerräth er, zu weit zu gehen. Man verliere bei allzugrossen Tumoren das sichere Gefühl der bequemen Durchführbarkeit der Operation und jegliche Eleganz des Eingriffes verschwinde: und der Vortheil der durchschnittlich leichteren Heilung werde dadurch voll aufgewogen, dass man bei solchen an die Grenze der technischen Möglichkeit gehenden Operationen in die äusserst unbequeme Lage kommen könne, eventuell doch noch die Laparotomie anschliessen zu müssen.

Auch Referent ist entschieden der Ansicht, dass man nicht zu weit gehen solle; sehr grosse Tumoren müssen der Laparotomie vorbehalten bleiben. Aber nicht deshalb, weil die Eleganz des Eingriffes oder das sichere Gefühl der bequemen Durchführbarkeit verschwinde. In erster Linie kommt es weder auf Eleganz noch auf Bequemlichkeit an, und zweitens ist es durchaus nicht nöthig, dass bei der vaginalen Operation grosser Tumoren die Eleganz des Operirens verschwinde. Bequem sind vaginale Myomoperationen, bei denen das Morcellement angewendet werden muss, überhaupt nicht, und wer bequem operiren will, der darf sich von vornherein auf den vaginalen Weg gar nicht einlassen.

Die besondere Grösse der Tumoren contraindicirt vielmehr aus Gründen, die Veit nach Ansicht des Ref. nicht genügend hervorhebt, den vaginalen Weg. Solche Operationen dauern zu lange. Es dürfte im Allgemeinen zutreffen, dass die vaginale Entfernung eines Myoms von circa Mannskopfgrösse (ein so grosser Tumor überragt den Nabel um 3—4 Fingerbreiten) auch unter sonst günstigen Verhältnissen $1^1/_2$—2 Stunden dauert, während die abdominale Operation in der halben Zeit leicht durchführbar ist. Daraus ergeben sich zwei schwere Nachtheile: 1. Eine langdauernde Narcose, 2. ein bedeutender Blutverlust. Letzterer wird begreiflich, wenn man berücksichtigt, dass eine exacte Blutstillung mittelst Unterbindung der zuführenden Gefässe erst dann durchgeführt werden kann, wenn der Tumor vollentwickelt ist und seine Stiele zugänglich sind. Dies erreicht man bei so grossen Geschwülsten erst durch längeres Morcelliren, und wenn es auch richtig ist, dass durch den fortgesetzten Zug an den den Tumor fassenden Zangen stärkeres Bluten verhindert wird, so resultirt doch im Verlauf einer so lange dauernden Operation ein bedeutender Blutverlust. Dieser sowohl als die lange Narcose sind bei Frauen, die schon ausgeblutet und mit Degenerationszuständen am Herzen zur Operation kommen, strenge zu vermeiden.

Im Allgemeinen ist von verschiedenen Seiten wiederholt der Grundsatz ausgespochen worden, dass ein Myom, das per vaginam entfernt werden soll, die Grösse eines Kindskopfes nicht überschreiten dürfe, und es hat den Autoren bei dieser Bestimmung die Analogie mit der Geburt vor Augen geschwebt. Veit hält diese Bestimmung für nicht genau genug. Ihm erscheint die Eindrückbarkeit in das kleine Becken als ein besseres Kriterium.

Indess kann man der Behauptung, dass man unschwer entscheiden könne, ob ein oberhalb des Beckens befindlicher Tumor in dasselbe sich hineindrücken lasse, keineswegs unbedingt zustimmen; das Hineindrücken

Digitized by Google

des Tumors ist in einer Anzahl von Fällen ausserordentlich schwierig und kann unter Umständen ebenso wie der Versuch, den kindlichen Schädel in das kleine Becken einzupressen, unmöglich sein. Der Vergleich mit der Grösse des Kindskopfes ist entschieden leichter durchführbar und scheint dem Ref. übrigens auch genügend genau zu sein. Bedarf es ja doch, um ein etwa kindskopfgrosses Myom durch die nicht puerperalen natürlichen Wege zu entfernen, jedenfalls der Zerstückelung (denn ohne diese würde es schwere Zerreissungen geben); und wenn man schon morcellirt, so kommt es wohl darauf nicht an, ob das Myom die Grösse eines kleinen oder eines grossen Kindskopfes hat.

Demnach möchte Ref. sich dahin aussprechen, dass eine für alle Fälle zutreffende Bestimmung der Grösse der Geschwulst für die Wahl des einzuschlagenden Weges nicht zweckmässig erscheint. Auch Myome, die weit über Kindskopfgrösse haben, lassen sich in technisch exacter Weise ohne irgend eine Nebenverletzung per vaginam exstirpiren, doch dauern solche Operationen länger als bei abdominalem Vorgehen. Je kleiner die Tumoren sind, desto rascher lässt sich die vaginale Operation durchführen, und im Allgemeinen dürfte zutreffen, dass die Operation eines kindskopfgrossen Tumors per vaginam in ungefähr derselben Zeit beendigt werden kann wie per laparotomiam. Die Entscheidung, ob abdominal ob vaginal, wird sich demnach bei überkindskopfgrossen Tumoren im speciellen Falle darnach zu richten haben, ob man der betreffenden Patientin die mit der vaginalen Operation eines so grossen Tumors unvermeidlich verbundene lange Narcose und den grösseren Blutverlust zumuthen darf. Handelt es sich darum, in einem solchen Falle die Operation möglichst rasch und mit möglichst geringem Blutverluste durchzuführen, so ist bestimmt der abdominale Weg vorzuziehen. In allen jenen Fällen aber, in welchen der vaginale Weg ebenso rasch und mit nicht grösserem Blutverluste zum Ziele führt als der abdominale, wird der erstere zu betreten sein.

Viel wichtiger als die Grösse des Tumors erscheinen dem Ref. andere Momente für die Entscheidung zwischen vaginalem und abdominalem Vorgehen. Zunächst das Verhalten des Tumors zum kleinen Becken. Während Veit bei intraligamentärem Sitze des Myoms nicht nur die vaginale Enucleation befürwortet, sondern auch die Radicaloperation für durchführbar hält, scheint dem Ref. ein solcher Sitz der Geschwulst den vaginalen Weg zu contraindiciren. Dafür sprechen ihm nicht bloss viele Erfahrungen — gerade solche Fälle sind diejenigen, von denen auch Veit sagt, dass bei ihnen als Nothbehelf die Laparotomie vorbehalten bleibe, wenn man unerwartete Hindernisse finde oder unvorhergesehene starke Blutungen vaginal nicht beherrschen könne — sondern auch die einfache Ueberlegung, dass es hier schon beim Morcellement zur Eröffnung grosser Gefässe kommen kann, dass die blutstillende Wirkung des Zuges hier meist versagt und dass infolge der Verdrängung des parametranen Bindegewebes das Fassen der blutenden Gefässe ausserordentlich schwer werden kann. Dieser Ansicht scheint übrigens auch Olshausen zu sein, der bei der Complication mit intraligamentärem Myom die vaginale Ligatur der Arteria uterina für schwieriger, misslicher und gefährlicher erklärt als von oben, und welcher meint, dass ohne theilweise Ausschälung von unten die Art. uter. der betreffenden Seite wohl kaum gefasst werden könne, die Ausschälung aber wegen der Blutung nicht immer unbedenklich sei. Was nützt es, wenn man sich über den Verlauf der Art. uter. noch so klar ist, wenn man sie nicht fassen kann?

Kleinere intraligamentäre Myomknoten werden natürlich den vaginalen Weg nicht contraindiciren. Solche Myome aber, die infolge ihrer Grösse das kleine Becken obturiren und den Weg nach oben verlegen und das Collum vollständig verdrängen, dürften wohl richtiger mittelst Laparotomie anzugreifen sein.

Dann kommt auch noch die Consistenz der Geschwulst in Betracht, ein Moment, welches bei Veit nicht erwähnt ist. Bei weichen Myomen hat man mit der Wahl des vaginalen Weges zurückhaltend zu sein. Denn abgesehen davon, dass weiche Myome meist viel blutreicher sind als derbe, und deshalb beim Morcellement recht bedeutende Blutmengen verloren gehen, reissen aus dem weichen Gewebe die den Tumor erfassenden Zangen

Digitized by Google

fort und fort aus, wodurch die Operation sehr erschwert und bedeutend verlangsamt wird.

So viel zu den Ausführungen Veit's über das Verhältniss der vaginalen und abdominalen Myomoperationen.

Olshausen schickt seiner Darstellung der abdominalen Myomoperationen ein Capitel über die Indikationsstellung voraus, in welchem er auf das Eindringlichste hervorhebt, dass eine Indicatio vitalis nur in den seltensten Fällen (cystische und sarcomatöse Degeneration, Complication mit Gravidität. Ureterencompression, Ascites, Peritonitis in Folge von Stieltorsion oder Verjauchung oder Pyosalpinx) vorhanden sei. In der Regel werde die Indikation zur Operation eine relative sein. Noch am ehesten werde dieselbe durch die Blutungen gegeben, da durch dieselben — allerdings auf indirektem Wege i. e. durch Veränderungen des Blutes und des Herzmuskels — schliesslich doch öfter ein tödtlicher Ausgang zu Stande komme. Gerade gegen die Blutungen gebe es indessen auch andere Mittel: Ergotin, Elektricität, Curettement. Besonders letztere hält Olshausen für eine durchaus rationelle und oft sehr effektvolle Behandlungsweise, welche freilich in einer grossen Zahl von Fällen in Folge der Irregularität der Uterushöhle nicht anwendbar sei.

Ausser von den Blutungen könne die Indikation im Wesentlichen nur von Druckerscheinungen in Folge Einklemmung des Myoms bedingt sein. Olshausen ist der Ansicht, dass die hierdurch gegebene Indikation zur Myomotomie im Allgemeinen von den Autoren zu wenig gewürdigt worden sei. Dass auch Alter und Lebensstellung in jedem Falle genauestens berücksichtigt werden müssen, wird entsprechend betont.

Nur bei gewissenhaftester Erwägung aller dieser Dinge werde man das Richtige treffen. So zahlreich die Momente seien, welche zur Operation die Veranlassung geben können, so selten treten dieselben in Geltung. Die grosse Mehrzahl aller Myome sei und bleibe zeitlebens für ihre Trägerinnen nur eine mehr oder minder grosse Unbequemlichkeit, aber kein Leiden, welches das Leben oder auch nur die Gesundheit ernstlich bedrohe. Wie zurückhaltend Olshausen persönlich in der Indikationsstellung zur Myomotomie ist, geht daraus hervor, dass er von 200 Myomkranken, die ihm in den Jahren 1895 und 1896 in seiner Privatsprechstunde vorkamen und von denen ihm wenigstens die Hälfte zum Zwecke der Operation zugesendet worden war, nur 33 ihrer Myome wegen einer Laparotomie unterworfen hat.

Was die einzelnen Operationsmethoden betrifft, so bedient sich Olshausen für die Abtragung gestielter Myome nicht mehr der elastischen Ligatur behufs Vermeidung voluminöser Stümpfe. Wenn ein eigentlicher Stiel nicht vorhanden ist, sondern der Tumor mehr oder weniger breit aus der Uterussubstanz entspringt, so empfiehlt Olshausen, den Tumor zu excidiren und die ovuläre Wunde durch Knopfnähte zu schliessen. Dass diese im Allgemeinen so einfachen Operationen in einzelnen Fällen durch ausgedehnte feste Verwachsungen mit Bauchdecken und Darm oder durch Pyosalpinx grosse Schwierigkeiten bieten können, wird durch Mittheilung einer Reihe von Operationsgeschichten illustrirt.

Die Enucleation der Myome aus der Gebärmutterwand trennt Olshausen streng von der Ablatio: er bezeichnet es als einen Fehler mancher Statistiken, dass diese Scheidung nicht genügend durchgeführt sei. Die Brauchbarkeit der Operation, deren Prinzip ein conservatives ist, werde ganz wesentlich dadurch eingeschränkt, dass es nicht immer möglich sei, alle Anfänge von vorhandenen Myomen zu erkennen resp. alle sichtbaren zu enucleïren. Auch könne die Enucleation nicht auf eine beliebige Anzahl von Myomen und nicht auf jeden Sitz der Myome ausgedehnt werden. Endlich sei es nur selten der Fall, dass der Uterus in functionsfähigem Zustande zurückbleibe, was daraus hervorgehe, dass von Conception und Geburt nach vorausgegangener Myomenucleation nur ganz vereinzelte Beobachtungen vorlägen.

In solchen Fällen, in denen einzelne Myomkeime aus irgend welchen Gründen zurückgelassen werden müssen, komme sowohl für die Ablatio wie für die Enucleatio die Kombination mit der Kastration in Betracht. Während

Digitized by Google

dieselbe in früheren Jahren relativ oft geübt worden sei, werde heutzutage im Allgemeinen die Entfernung des Uterus den Vorzug verdienen. Nur in Fällen, in denen sehr feste Bauchdecken, Unbeweglichkeit des Beckenbodens die Radikaloperation besonders schwierig machen, komme sie noch in Betracht.

Von den radikalen Operationen werde die extraperitoneale Methode bald nur noch historischen Werth besitzen; die ihr anhaftenden Mängel seien zu bedeutende. Von den Methoden der intraperitonealen Stielbehandlung sei die retroperitoneale nach Chrobak die beste. In ihren wesentlichen Prinzipien schon ebenso früh oder früher noch von anderen Operateuren ausgeführt, sei sie durch Chrobak zur erheblichsten Vollkommenheit gebracht worden. Die hierbei geübte Umstechung der Uteringefässe ist Olshausen sympathischer als die Partienligatur Zweifel's. Die vorzüglichen Resultate, die Zweifel mit seiner Methode erzielt habe, seien nicht zum kleinsten Theile auf die von Zweifel geübte sorgfältige Trockenlegung des Operationsterrains vor Schluss der Bauchhöhle zurückzuführen.

Olshausen selbst übt ein Verfahren der intraperitonealen Stielbehandlung, welches in allen wesentlichen Punkten mit dem Chrobak's übereinstimmt. Er empfiehlt eine möglichst isolirte Unterbindung aller 6 Zufuhrarterien und beschränkt die Bildung der Peritoneal-Lappen nicht auf die Breite des Cervix, sondern dehnt sie nach beiden Seiten hin auf die Ligamenta lata aus bis zu den durch die Durchtrennung der Lig. infundibulopelvica und rotunda entstandenen Schlitzen. Hierdurch wird die deckende Peritonealnaht, die Olshausen fortlaufend mache, vereinfacht. Den Cervikalkanal desinficirt er nicht, und die von Chrobak geübte Drainage hält er für mindestens zwecklos.

Was die selteneren Methoden der supravaginalen Amputation betrifft, so erwähnt Olshausen, dass er die Versenkung elastischer Ligaturen seit 1886 nur 1 oder 2 mal angewendet habe. Bei sehr dickem Stiele könne allerdings die elastische Ligatur die grösste Sicherheit gegen Nachblutung geben und zugleich die Operationsdauer abkürzen. Doch seien diese Fälle sehr selten.

Auf die interparietale Stielversorgung (Hacker, Wölfler, Sänger etc.) werde sich heute wohl kein Operateur mehr einlassen, da sie mit den ausgebildeten intraperitonealen Methoden und der Totalexstirpation nicht mehr konkurriren könne. Dasselbe gelte von der intravaginalen Stielversorgung.

Die abdominale Totalexstirpation wegen Myom hat Olshausen vom Januar 1890 bis 1. Juli 1896 8 mal ausgeführt. Er anerkennt das ihr zu Grunde liegende ideale Prinzip, betont aber die grösseren Schwierigkeiten der Technik. Die vagino-abdominale Operationsweise hält er für wenig vortheilhaft: wesentlichen Nutzen könne sie nur bei Komplikation von Myom mit Cervixcarcinom gewähren.

Die verschiedenen Methoden der abdominalen Operationen einer vergleichenden Kritik unterziehend, spricht sich Olshausen dahin aus, dass heutzutage nur mehr die intraperitonealen Stumpfbehandlungsmethoden einerseits und die abdominale Totalexstirpation andererseits das Feld sich streitig machen. Da er der Meinung ist, dass jegliche Drainage (sowohl die natürliche, wie die künstliche) in der Bauchchirurgie eine arge Täuschung sei, so sieht er in der durch die Total-Exstirpation bedingten Herstellung einer breiten Verbindung zwischen Vagina und subperitonealem Raum keinerlei Vortheil, im Gegentheil den Nachtheil der Möglichkeit der secundären Infection. Somit entfalle das Moment, welches die Anhänger der Exstirpatio totalis als deren grössten Vorzug hinstellen. Auch darin, dass in ausnahmsweise seltenen Fällen am Stumpfe maligne Neubildungen sich entwickeln, könne ein Argument für die prinzipielle Bevorzugung der Totalexstirpation nicht gefunden werden. Nur wenn der Cervix selbst — speziell in seinen tieferen Abschnitten — Sitz der Myome sei, sei unter Umständen die Totalexstirpation vorzuziehen oder gar unabweislich.

Olshausen fasst dann noch sein Urtheil dahin zusammen, dass derzeit die Totalexstirpation um so weniger als allgemeine Methode der Operation zu empfehlen sei, als ihr die Nachtheile der etwas schwierigeren Technik und vor Allem der etwas längeren Operationsdauer anhafteten.

Digitized by Google

Doch sei es unmöglich, heute zu entscheiden, ob nicht vielleicht in Zukunft die Totalexstirpation an Stelle der supravaginalen Amputation treten solle. Eine für alle Fälle passende Universalmethode wird es nach Olshausen's Ansicht niemals geben.

Die Schwierigkeiten der Enucleation von Myomen aus dem Beckenbindegewebe schlägt Olshausen sehr hoch an. Bei der grossen Variation in den topographischen Verhältnissen könne der Operationsplan meist erst nach der Eröffnung der Bauchhöhle entworfen werden. Unter den Hilfsmitteln, die Blutung bei grösseren Ausschälungen zu beherrschen, kamen die Unterbindung der Arteria spermatica, der Gebrauch von Klemmen, Umstechung und Tamponade in Betracht. Die erstere sei am besten prophylaktisch vorzunehmen, leider aber bei grossen Tumoren häufig nicht möglich. Die Umstechungen seien mit der Gefahr der Ureterunterbindung verbunden. Die Dauertamponade des nach der Enucleation resultirenden Sackes hat Olshausen nur selten angewendet; die meisten der Kranken, bei denen dieselbe zur Anwendung gekommen, seien an Sepsis zu Grunde gegangen.

Seinem Grundsatze gemäss empfiehlt Olshausen die Drainage des Geschwulstbettes nicht, weder oben hinaus, noch nach der Vagina zu.

Die Castration hat Olshausen bei Myom seit 1876 bei einer Gesammtzahl von 397 Myomoperationen 97 mal ausgeführt.

Das Wesentlichste bei jeder Castration, wovon der ganze Erfolg abhänge, sei, dass von beiden Ovarien auch nicht das kleinste Stück Gewebe zurückbleibe. Schwierigkeiten erwachsen hierbei sowohl durch den so oft vorkommenden Reichthum der Lig. lata an grossen Gefässen als auch durch das knappe Anliegen der Ovarien an dem Tumor. Die Unmöglichkeit der Blutstillung könne sogar dazu führen, dass anstatt der Castration die gar nicht beabsichtigte supravaginale Amputation nothwendig wurde. Die grosse Schwierigkeit, in der Tiefe hinter und unter dem Tumor zu manipuliren, bedinge eine grössere Gefahr der Infection als bei der gleichen Operation bei relativ normalen Genitalien. Auch durch die Fixirung der Ovarien in alten Exsudaten erwüchsen Schwierigkeiten, und es ergebe sich daraus leicht der Nachtheil, dass Parenchymtheile zurückblieben.

Die Anschauung, dass nach vollständiger Entfernung der Ovarien die Menstruation in Folge des Reizes von postoperativen Exsudaten fortbestehen könne, hält Olshausen für völlig unerwiesen. Der Grund für die Fortdauer der Menstruation liege vielmehr im Zurückbleiben von Ovarialgewebe. Dasselbe müsse man annehmen für jene Fälle, in denen nach der Castration Entwicklung resp. Wachsthum von Myomen beobachtet wurde. Zwei solchen von Kippenberg berichteten Fällen spricht er in ungewöhnlich scharfer Weise jegliche Beweiskraft ab.

Zu verwerfen sei die Operation bei submucösem Myom, bei cystisch entarteten, bei gestielten subserösen und bei verjauchten Tumoren und meist auch bei besonders grossen interstitiellen Geschwülsten. Sie komme also nur in Frage bei interstitiellem Myom von mässiger Grösse, etwa bis Nabelhöhe reichend. Ob man in solchen Fällen der Castration oder der Myomotomie den Vorzug geben solle, werde in jedem einzelnen Falle davon abhängen, ob sich dieser oder jener Art von Operation grössere Schwierigkeiten in den Weg stellen. In günstigen Fällen sei die Amputatio supravaginalis nicht lebensgefährlicher als die Castration und daher als radicales Verfahren vorzuziehen. Auch habe sie entweder gar keine oder doch ungleich geringere Ausfallserscheinungen zur Folge. Wo aber aus technischen Gründen die supravaginale Amputation besondere Schwierigkeiten biete, oder wo eine möglichst kurze Narcose und eine möglichst wenig eingreifende Operation wünschenswerth sei, da trete die Castration in ihr Recht. Die definitive Entscheidung, ob Castration oder Exstirpation des Myoms selbst, könne immer erst gefällt werden, wenn man sich bei eröffneter Bauchhöhle von der Möglichkeit überzeugt habe, beide Ovarien vollständig entfernen zu können.

Die atrophisirende Arterienunterbindung bei Myom habe höchstens palliativen Werth und könne auch mit keiner der radicalen Operationen und wahrscheinlich auch nicht mit der Castration konkurriren. Andererseits werde man in solchen Fällen, wo die radicalen Operationen aus technischen

Digitized by Google

Gründen nicht ausführbar seien, auch die Arteriae uterinae nicht sicher umstechen können.

Für verjauchte Myome sei, wenn die vaginale Operation nicht ausführbar sei, die abdominale Totalexstirpation die richtigste Operationsweise. Bei supravaginaler Amputation im Cervix könnte hier vielleicht auch die intraperitoneale Stielversorgung in Betracht kommen. Eine Besprechung des Verhaltens der Operirten und ihrer Nachbehandlung beschliesst die durch Krankengeschichten und Illustrationen belebte, mit statistischen Zusammenstellungen versehene Abhandlung, welcher in allen ihren Theilen die grossartige persönliche Erfahrung des Autors zu Grunde liegt.

Wertheim-Wien.

Biedert: Die Kinderernährung im Säuglingsalter und die Pflege von Mutter und Kind. Dritte Auflage. Stuttgart 1897. Enke.

Das Werk, das nun in der 3. Auflage erscheint, wendet sich sowohl an den Arzt wie auch an das Laienpublikum und wird beiden Theilen in hervorragender Weise gerecht. Einmal bietet es eine Fülle eigener langjähriger und erfolgreicher Arbeit unter Berücksichtigung der gesammten, grossen Litteratur und dann giebt es gründliche, gemeinverständliche Belehrung über zweckmässige Kinderpflege und Kinderernährung.

Freilich werden bestimmte Abschnitte, wie die über den Chemismus der Milch und der Verdauung, auch für den gebildetsten Laien nur wenig verständlich sein, das liegt jedoch in der Natur des behandelten Gegenstandes, nicht in der Art der Darstellung. Dem 1. Kapitel: „Die Kindersterblichkeit im ersten Lebensjahr", steht der Satz voran: „dass kein Kind an einer durch die Nahrung bewirkten Verdauungsstörung zu Grunde geht." Wie weit wir noch von diesem Ideal entfernt sind, beweist die Statistik, die nachweist, dass 188,3 ‰ der Lebendgeborenen im 1. Lebensjahr wieder sterben. An diesem Procentsatz haben die Ernährungskrankheiten einen gewaltigen Antheil: 61 auf 100 Todesfälle (Erfurter Statistik). Das ist zum grossen Theil in den ökonomischen Verhältnissen begründet (Beschäftigung der Mutter ausserhalb des Hauses, Verdoppelung der Todesfälle bei unehelichen Kindern, Wohnungsdichtigkeit). Die Sterblichkeit der künstlich Genährten übertrifft die der Brustkinder um das achtfache; die erhöhte Sommersterblichkeit ersterer beträgt das 21fache wie in den übrigen Monaten. Es ergab sich, dass in den kinderreichsten Bezirken die vielen Geburten nutzlos zu Stande kommen, dass vielmehr die meisten dauernden Volksglieder von den geburtenarmen Strecken geliefert werden. Die Thatsache, dass die Besserung der Sterblichkeit mit der Verminderung der Geburten zusammengeht, lässt die Frage nach der Selbststeuerung der Volksvermehrung auftauchen (Malthus); es soll das öffentliche und private Interesse darauf gerichtet sein, Erzeugung und Vertheilung der Mittel zum Lebensunterhalt und die Vermehrung der Einwohner in ein logisches Verhältniss zu bringen. Einschränkung des Menschennachwuchses oder Vermehrung seiner Hilfsmittel, womöglich letzteres. Einrichtung und Beaufsichtigung von Findelanstalten, staatsärztliche Nährmittelcontrolle sind zunächst erstrebenswerth.

Das 2. Kapitel handelt von den Nahrungsorganen und Nahrungsmitteln der Kinder, ein Gebiet, auf dem der Verfasser selbst Hervorragendes geleistet hat. Dem Abschnitt über das Stillen durch Mutter und Ammen steht der beherzigenswerthe Satz Rösslin's voran: „So viel die Mutter mag, soll sie yr Kind selber seygen und nit einer anderen Frawen zugeben." In leicht fasslicher Weise werden die Verhaltungsmassregeln bei Schwangerschaft und Geburt, beim Stillungsgeschäft etc. vorgetragen.

Bezüglich der Ernährung gilt es als feststehend, dass das Kind im ersten Halbjahre nur mit Milch ernährt werden soll; auch für die spätere Zeit ist dieser Grundsatz festzuhalten, sobald eine Verdauungsstörung eintritt. Ganz energisch befürwortet B. das Selbststillen (ausgenommen natürlich bei Schwindsucht, Leukaemie und anderen consumirenden Krankheiten). Bei der Nothwendigkeit einer anderen Ernährung als der an der Mutterbrust giebt B. in der Regel der künstlichen Ernährung den Vorzug. Wichtiger als eine gesetzliche und polizeiliche Regelung des Ammenwesens ist das Eintreten der öffentlichen Gesundheitspflege für die arg gefährdeten Ammen-

Digitized by Google

kinder. Im beiderseitigen Interesse handelt man, wenn man erst im 2. bis 3. Stillungsmonat die Amme, unter strenger Berücksichtigung aller Cautelen bei der Untersuchung derselben, einstellt.

Von einer Methode der künstlichen Ernährung muss gefordert werden, dass sie auch für die empfindlichsten und kranken Verdauungsorgane mit Nutzen anwendbar sei. Der der Muttermilch am nächsten stehende Stoff ist die Kuhmilch mit ihren Präparaten (Rahm, Rahmgemenge, peptonisirte Milch, Conserven). Die Verdünnung der Kuhmilch geschieht im zarten Alter oder bei Schwäche des Kindes am besten mit 3 Theilen Zusatzflüssigkeit (Wasser, Hafer- oder Gerstenschleim). Die zur Zeit übliche Sterilisation genügt, um etwaige in die Milch gelangte Keime in ihrer Entwickelung zu hemmen, wenn die Milch in etwa 8 Tagen verbraucht wird. Die Giftwirkung resistenter Bacterien wird durch die übliche Sterilisation nicht aufgehoben. Neben dem Soxlethschen Verfahren ist das einfache Abkochen der Milch in glasirtem oder emaillirtem Thon- oder Blechtopf zu empfehlen. Es kommt darauf an, die Milch in dem Gefässe, in dem sie ausgekocht wurde, zu belassen. Die Kuhmilchanstalten sollen behufs Gewinnung einer brauchbaren Milch unter steter ärztlicher Controlle stehen jedoch soll verhütet werden, dass der Preis für die Milch dadurch nicht zu hoch wird. Für die ganze Milchversorgungsfrage wären zweckmässig Versuchsanstalten für Kinderernährung einzurichten, die am klarsten die Ergebnisse über die verschiedenen Arten einer rationellen Kinderernährung demonstriren könnten.

Oft kommt auch ein Nichtertragen der Kuhmilch vor: ausser der Schwerverdaulichkeit des Caseïns ist dabei noch die Fettarmuth der verdünnten Kuhmilch in Betracht zu ziehen. In der Absicht, Verdaulichkeit und erhöhte Nährkraft zu erzielen, führte B. die Rahmgemenge ein, die besonders für die Fälle passen, wo die verdünnte Kuhmilch nicht vertragen wird. Dem Rahmgemenge schloss sich eine Reihe anderer Präparate an: Lahmann's vegetabilische Milch, Löfflund'sche Rahmconserve; von frischen Präparaten: die Gärtner'sche Fettmilch. Daneben noch die theilweise künstlich verdauten Gemenge: peptonisirte Kindermilch, Kindermilch nach Backhaus, die das schwerverdauliche Caseïn ausschalten wollen. Die Gärtner'sche Fettmilch, die nur in einer Concentrationsstufe geliefert wird, macht doch manchmal, zumal bei kranken Kindern, eine stärkere Verdünnung nothwendig; sie nähert sich mithin dem von B. empfohlenen Rahmgemenge.

Die Kindermehle eignen sich besonders nach dem ersten Halbjahre als Uebergang zur festeren Nahrung. Am Schluss dieses Kapitels citirt der Autor den Ausspruch Krug's: „Die Surrogate — an einem gemeinsamen Fehler leiden sie alle: sie sind zu theuer, um in der Hütte des kleinen Mannes Eingang finden zu können. Und deshalb wiederhole ich: Schafft dem Armen wie dem Reichen gute unverfälschte Kuhmilch zu billigem Preise, indem Ihr Milchwirthschaften aus Kommunalmitteln gründen und verwalten lasst".

In einem weiteren Kapitel finden die Störungen der Ernährung ihre Besprechung. Sicher ist, dass die überwiegende Menge der Darmkrankheiten im Säuglingsalter ihren Ursprung in einem Fehler der Ernährung hat: dies wird bewiesen durch den Erfolg einer Nahrungsänderung. Bei einer eingetretenen Verdauungskrankheit ist es zunächst richtig, die Menge der Nahrung zu beschränken (bei Brustkindern Beschränkung der Trinkzeit); besonders bei stärkeren Darmkatarrhen ist dies zu berücksichtigen, ev. giebt man hier nur reinen Schleim; auch ein Versuch mit den Rahmmischungen ist angezeigt. Bei stärkeren Graden der Fettdiarrhoe: verdünnte abgerahmte Kuhmilch, Gerstenschleim, Eiweisswasser. Besonders bei dem mit Verstopfung einhergehenden Katarrh ist eine weise Zurückhaltung in der Nahrungsmenge geboten.

Kurz wird sodann noch die Therapie bei den einzelnen Verdauungskrankheiten besprochen. Die therapeutischen Massnahmen beziehen sich dabei hauptsächlich auf eine rationelle Nahrungszufuhr, die medicamentöse Behandlung spielt nur eine untergeordnete Rolle.

Ein chronologisches Verzeichniss der gesammten aufgeführten Litteratur macht den Schluss des Werkes. Feis-Frankfurt a. M.

Digitized by Google

Stéphane Tarnier †.

1828—1897.

Die französische Geburtshülfe betrauert in Stéphane Tarnier, Professor der Geburtshülfe an der Pariser medicinischen Facultät, den Tod eines ihrer grössten Vertreter, gleich ausgezeichnet durch hervorragende wissenschaftliche Leistungen, wie durch menschlich-sympathische Eigenschaften.

Tarnier's Lebensgang vollzog sich in den für französische Gelehrte gewöhnlichen Bahnen bis zur Erklimmung der höchsten seinem Stande erreichbaren Ehrenstellen.

Als Sohn eines angesehenen Arztes in der Provinz geboren, machte er seine Studien in Paris, wurde 1856 „Interne" an der Maternité, 1857 Doctor auf Grund einer Preisarbeit.

Die weiteren Stufen waren: Agrégé 1860, erster Assistent (chef de clinique) an der Klinik von P. Dubois 1861; Chirurgien des hôpitaux 1865; Leiter der Maternité (chirurgien en chef) 1867; 1884 Professor der theoretischen Geburtshülfe, als Nachfolger von Pajot, an der Medizinschule; 1888, unter Ausscheidung aus seiner Stellung an der Maternité, Professor der klinischen Geburtshülfe an der Facultätsklinik, welche künftig seinen Namen tragen soll.

Stifter und erster Vorsitzender der französischen geburtshülflichen Gesellschaft war er auch zeitweilig Vorsitzender der chirurgischen Gesellschaft sowie der Académie de Médecine.

Zu den wissenschaftlichen Thaten Tarnier's übergehend, beginnen wir mit seinen Arbeiten zur Bekämpfung des Kindbettfiebers, welchem Thema bereits seine Doctorarbeit galt. Unaufhörlich thätig für die hygienischen Verbesserungen der Gebäranstalten, in erster Linie der ihm unterstellten Maternité, wo er, als der erste, eine strenge Trennung der gesunden und inficirten Wöchnerinnen durchführte, hat er für Paris und Frankreich bahnbrechend gewirkt, und ihm vor Allem ist die endgültige Beseitigung der früheren traurigen Zustände zu verdanken. Einen wesentlichen Antheil hieran hatte die Einführung des Sublimats als Desinfectionsmittel, dessen Gebrauch für die normale Geburt und das normale Wochenbett doch im Laufe der Zeit im Sinne der Asepsis mehr und mehr eingeschränkt wurde.

Als Frucht einer fast 40jährigen Beschäftigung auf diesem Gebiete erschien 1894 das zusammenfassende grosse, mit Potocki herausgegebene Werk: „De l'Asepsie et de l'Antisepsie en Obstétrique."

Auf dem Felde der geburtshülflichen Akiurgie, deren unablässige Förderung mit zu den Traditionen der französischen Geburtshülfe gehört, hat sich Tarnier's Erfindungsgabe mit neuen constructiven Ideen besonders glänzend bethätigt. An das Erscheinen seiner Monographie „Déscription de deux nouveaux forceps" im Jahre 1877 hat sich eine mächtige Bewegung über den richtigen Gebrauch der Zange im Allgemeinen, den Forceps Tarnier im Besonderen angeschlossen. Das

Digitized by Google

von ihm proclamirte und in die Praxis übersetzte Prinzip der axengemässen Zangenextraction war nicht neu; auch sind vor ihm schon eigene Axenzugzangen construirt worden. Er selbst hat aber dieses Thema in origineller Weise und von neuen Gesichtspunkten aufgenommen, und ihm erst gelang es, eine Axenzugzange, welche dabei die Beweglichkeit des kindlichen Kopfes gewährleisten sollte, zur Einführung und Verbreitung zu bringen. Die Wirkung seiner Darlegungen war so gross, dass man vielfach aussprechen hörte, der Gebrauch der Zange sei in den drei Jahrhunderten ihres Bestehens ein falscher gewesen, und Tarnier wurde als derjenige gepriesen, welcher den Forceps, „cette invention purement française" als dritter im Bunde mit Chambrelain und Levret, zum constructiven Abschluss gebracht habe.

Zahlreiche Axenzugzangen wurden, meist mit Tarnier's letztem Modell als Vorbild, in den verschiedensten Ländern aufgebracht, von welchen, sehr bezeichnend für das praktische, aber gerade in Zangensachen nationale und conservative England, der von dem Schotten A. R. Simpson angegebene Axis-traction-Forceps sogar eine grössere Verbreitung gewonnen zu haben scheint als Tarnier's Instrumente selbst. Demnächst dürfte die „Beckeneingangszange" von Breus, welcher in theilweiser Bekämpfung Tarnier's einen von dessen Zangen wesentlich abweichenden Typus schuf, am meisten Anklang gefunden haben.

In Deutschland ist es zwar nicht zur allgemeinen Einführung eines Forceps nach Tarnier's Grundsätzen gekommen, doch haben seine theoretischen Darlegungen über axengemässe Zangenextraction auch hier ungemein fördernd gewirkt und sind namentlich der Lehre von der hohen Zange zu statten gekommen.

Ist der Ruhm der Tarnier'schen Zange — ob mit Recht oder Unrecht, sei hier dahingestellt — bei uns also kein uneingeschränkter, so ist der eines anderen von ihm angegebenen Instrumentes, des dreitheiligen Basiotribs, entschieden im Steigen: dieses die Vortheile des Kranioklasts und Kephalotribs vereinigende, von Auvard, J. Veit, Zweifel modificirte und verbesserte Instrument findet und verdient zunehmende Verbreitung.

Weniger lässt sich dies sagen von Tarnier's „Dilatateur cervical" behufs Einleitung der Frühgeburt sowie Beschleunigung der Geburt. Gerade jetzt wendet sich das Interesse mehr einem Verfahren zu, das gleichfalls Tarnier als einer der ersten aufbrachte und vom Jahre 1882 an übte: der intrauterinen Ballondilatation. Doch hat auch sein metallischer Dilatator warme Anhänger gefunden, wie Bossi, der ihn in glücklicher Weise verbesserte.

Tarnier's Embryotom theilt das Schicksal aller Instrumente dieser Art, dass noch keines derselben sich allgemeiner Einführung erfreut.

Kaum ein geburtshülfliches Instrument wird es geben, an welchem Tarnier's Kritik, Scharfblick und Verbesserungstrieb nicht mehr minder glückliche Aenderungen traf.

Nächst dem Kampf gegen das Puerperalfieber, welcher die Erhaltung der Mutter anstrebt, zog Tarnier auch zu Felde gegen die feindseligen Mächte, welche das Leben der frühzeitig geborenen,

Digitized by Google

schwächlichen Kinder bedrohen, mit einem Apparat zur künstlichen Wärmezufuhr, der „Couveuse", und künstlicher Fütterung mit der Trichterschlundsonde durch Nase und Mund, der „Gavage". Welcher Unterschied zwischen der einfachen und doch zweckmässigen Credé schen Wärmwanne und jenem raffinirten kleinen Treibhaus für schwächliche Menschenpflanzen, wie es jetzt sogar in vollem Betrieb auf Ausstellungen gezeigt wird!

Mit welcher bis ins Kleinste gehenden Berechnung und Feinheit ist hier Alles ausgedacht, ausgeprüft. Nur schade, dass es der „Couveuse", bis jetzt wenigstens, nicht so leicht gemacht wird, in das Volk zu dringen: ein guter Keim zu segensreicher Ausbreitung liegt in ihr. Auch die künstliche Fütterung der Schwächlinge hat, obwohl in der Kinderheilkunde längst geübt, mit Verwendung von Frauenmilch noch nicht die häufigere Anwendung gefunden, welche sie entschieden haben sollte.

Wo hier von klinischen Leistungen die Rede war, darf auch nicht unerwähnt bleiben, welch' grosses Verdienst sich Tarnier auch durch die Einführung der absoluten Milchdiät bei Albuminuria gravidarum und als Vorbeugungsmittel gegen Eklampsie erworben hat.

Von grösseren Schriftwerken neben zahlreichen Aufsätzen und kleineren Monographien (auch gynäkologischen Inhalts) Tarnier's ist in erster Linie zu nennen das mit Cazeaux zusammen herausgegebene Lehrbuch der Geburtshülfe, das bis 1883 nicht weniger als 10 Auflagen erlebte. Da es ihm gleichwohl veraltet erschien, begann er mit jungen Kräften ein neues Handbuch der Geburtshülfe, von welchem zwei Bände, der erste mit Chantreuil 1882, der zweite mit Budin bearbeitete 1887 herausgekommen sind; der dritte folgt als Schlussband in kurzer Zeit. Noch in den letzten Tagen seines Lebens ist er mit den Correcturen beschäftigt gewesen, wie Budin in der Trauerrede an seinem Grabe mittheilte. Bei uns weniger bekannt geworden ist der in Gemeinschaft mit Lenoir und M. Sée herausgegebene „Atlas d'accouchements" (1864).

Ueber 20 Jahre ist Tarnier als Oberchirurg der Maternité thätig gewesen ohne Lehrauftrag für Studenten, lediglich als Leiter einer Hebammenschule, die freilich ihren Schülerinnen eine reichere Ausbildung zu theil werden lässt wie bei uns. Und doch hat Tarnier Schule gemacht durch seine Assistenten und Internen: eine grosse Anzahl der besten Vertreter der neueren französischen Geburtshülfe und Gynäkologie ist aus der Maternité hervorgegangen.

Allseitig werden die schönen Seiten von Tarnier's Charakter, seine Einfachheit und Bescheidenheit, seine Rechtlichkeit und Herzensgüte rühmend hervorgehoben: er, der unvermählt Gebliebene, hat sein ganzes Leben uneigennütziger ehrlicher Arbeit und Forschung gewidmet.

Auch in Deutschland sind Viele, wie auch Schreiber dieses, welche in persönlichem Verkehr die Liebenswürdigkeit seines Wesens erfahren haben und die sympathische Zeichnung seines Charakters voll bestätigen können.

Frankreichs Trauer um den Verlust dieses Mannes ist auch die unsere, ist die der ganzen gynäkologischen Welt. S.

Digitized by Google

Tagesnachrichten und Notizen.

Geheimrath Prof. B. S. Schultze in Jena beging am 29. December seinen 70. Geburtstag. Der Tag gestaltete sich zu einem erhebenden Feste für den in seltener Frische des Körpers und Geistes dastehenden allbeliebten Meister und die zahlreichen Theilnehmer.

Den Reigen der Ansprachen, welche der Gefeierte einzeln beantwortete, eröffnete als Sprecher der in corpore erschienenen medicinischen Facultät der stellvertretende Dekan Prof. Fürbringer mit überaus warmen, seine Verdienste um dieselbe wie um die Wissenschaft, insbesondere die Anatomie und Entwicklungsgeschichte, rühmenden Worten.

Von Schülern und Freunden gestiftet, wurde ihm sein nach dem Leben modellirtes, in Bronze ausgeführtes Medaillonbildniss überreicht. Sprecher: Prof. Küstner, der für sich selbst auch noch eine wissenschaftliche Arbeit als Festschrift darbrachte.

Ein Abguss des Kunstwerkes wird später nach Wiederaufnahme des klinischen Unterrichts im Hörsaale angebracht werden.

Die Glückwünsche der „Deutschen Gesellschaft für Gynäkologie" wurden an Stelle Olshausen's, der durch die Virchow-Feier am Erscheinen verhindert war, von dem bisherigen Vorsitzenden Zweifel, dem sich v. Winckel und Runge anschlossen, übermittelt; er rühmte Schultze als besten und beliebtesten Collegen.

v. Winckel überbrachte ein Glückwunschschreiben der medicinischen Facultät München, nach dessen Verlesung er noch für sich selbst dem Freunde herzliche Worte widmete und die von ihm verfasste Biographie Schultze's überreichte. Abordnungen auswärtiger wissenschaftlicher Gesellschaften, wie der geburtshülflichen Gesellschaften zu Berlin (A. Martin, Mackenrodt) und Leipzig (Sänger, Zweifel als Delegirte), deren Ehrenmitglied der Gefeierte ist, überreichten Glückwunschschreiben.

Die Directoren der Staatskliniken (Sprecher: Prof. Riedel) weihten ihrem seit vielen Jahren die Verwaltung allein leitenden Senior einen Pokal. Die medicinisch-naturwissenschaftliche Gesellschaft (Sprecher: Prof. Kückenthal) in Jena brachte die Ernennung zum Ehrenmitglied. Den Schluss der officiellen Abordnungen bildeten als jüngste Schüler die Hörer des Jubilars.

Auch sonst empfing der Gefeierte von den verschiedensten Seiten des ausgedehnten Kreises seiner Freunde und Verehrer allerlei Darbietungen der Liebe und Sympathie.

Möge es dem, gewiss zu gar Mancher Ueberraschung wirklich 70jährigen Altmeister unseres Faches vergönnt sein, noch ungezählte Jahre in gleicher Frische und Vollkraft unter uns zu weilen, der Wissenschaft zur Förderung, uns zum Nutzen und, was das Beste sein möge, für ihn selbst zum Wohle!

Am gleichen 29. December fand im „Kaiserhof" zu Berlin das imposante Festmahl statt, welches unter Theilnahme aller deutscher Facultäten, aller deutschen wissenschaftlichen Gesellschaften zur Ehren Rudolf Virchow's in Anlass seines 50jährigen Docenten-Jubiläums (5. November), sowie des einen gleichen Zeitraum umspannenden und kürzlich zum Abschluss des 150. Bandes gelangten Virchow'schen Archives veranstaltet wurde. Dieses einzigartige Fest ist inzwischen in den Tageszeitungen geschildert worden. Uns bleibt hier nichts als die nochmalige Kundgebung der Freude, dass auch die deutsche Gynaekologie voll repräsentirt war und dem grössten Vertreter der deutschen Gesammtmedicin ihre Huldigungen darbringen konnte. —

Die Verhandlungen des II. Internationalen Gynäkologen-Congresses (September 1894) sind nun erschienen in Gestalt von 3 stattlichen Bänden, wovon 2 mit zusammen 762 Seiten die Gynäkologie, 1 Band mit 334 Seiten die Geburtshilfe enthalten, erstere herausgegeben von Bétrix, letzterer von Cordes. (S. Litteratur-Verzeichniss!) Die genannten beiden

Digitized by Google

Generalsekretäre haben damit eine höchst anerkennenswerthe Leistung vollbracht, da die gesammte Redactionsarbeit allein auf ihren Schultern ruhte.

Wir haben seinerzeit ausführlich über die Sitzungen berichtet. Darnach wird man sich leicht unterrichten können, welche grössere und wichtigere Arbeiten nebst angeschlossenen Discussionen in den Verhandlungen zu finden sein werden. Dieselben enthalten sehr viel schätzbares Material, das wohl verdiente, auch von der deutschen Gynäkologie, in deren Bereich diese „Comptes rendus" sonst wenig Verbreitung finden dürften, ausgenutzt zu werden.

Die Zahl der Theilnehmer und Mitglieder des Congresses wird auf 313, die der Gründungsmitglieder auf 94 angegeben, Gesammtzahl somit 409, eine ganz stattliche Ziffer.

Die Umwandlung des „periodischen Internationalen Gynäkologen-Congresses" in eine mehr minder fest geschlossene „Internationale Gesellschaft für Gynäkologie" wurde bekanntlich abgelehnt. Die hierüber geführte Debatte wird nur kurz angeführt.

Personalien.

An Stelle v. Gubaroff's wurde Privatdocent Dr. Alexander Muratow aus Moskau auf den Lehrstuhl der Geburtshilfe und Gynäkologie in Jurjeff-Dorpat berufen. Es war der medicinischen Facultät überlassen worden, den Professor für den vacanten Lehrstuhl selbst auszuwählen. Als Candidaten für diese Professur hatten sich 5 Privatdocenten gemeldet, worunter aber Dr. Muratow sich nicht befand.

Dr. Heitz ist zum Professor der Geburtshilfe in Besançon ernannt worden. —

Unser geschätzter Mitarbeiter Privatdocent Dr. Axenfeld in Breslau ist als Nachfolger Berlin's zum Professor und Direktor der Augenklinik in Rostock ernannt worden.

Der nach Groningen berufene Prof. Nijhoff ist ein Schüler von Simon Thomas in Leiden, promovirte im Jahre 1879, war von 1881—1883 Assistent bei van der Mey in Amsterdam und von 1891 bis jetzt Lehrer an der Reichshebammenschule ebenda. Wie wir nicht unterlassen wollen anzugeben, war von der Facultät und vom Curatorium der Universität Groningen Prof. von Herff als Nachfolger Döderlein's vorgeschlagen worden.

Privatdocent Dr. Paul Reichel in Breslau, früher Assistent an der Universitäts-Frauenklinik in Berlin unter Schröder, später in Würzburg, ist zum chirurgischen Oberarzt des Stadtkrankenhauses in Chemnitz gewählt worden, für welche Stelle Beherrschung sowohl der Chirurgie wie der Gynäkologie gefordert war.

Geheimer Rath Prof. Dr. W. His in Leipzig ist aus Anlass des 25jährigen Jubiläums seiner dortigen Professur von der „Gesellschaft für Geburtshilfe zu Leipzig" zum Ehrenmitglied ernannt worden.

Die Gesellschaft für Geburtshülfe und Gynaekologie zu Berlin hat am 31. Dezember ihr hochverehrtes Ehrenmitglied, den Medicinalrath Ludwig Ruge, verloren. Er war mit Karl Mayer einer der Stifter der Gesellschaft. Seit längeren Jahren hatte er sich von der Praxis zurückgezogen und lebte in Steglitz, umgeben von der blühenden Schaar seiner Kinder, von den Karl und Paul als Gynäkologen, Georg als Anatom sich weltbekannt gemacht haben.

Digitized by Google

Litteratur-Verzeichniss.

I. Geburtshilfe.

1. Bücher. Monographien. Berichte.

Beard, John, The span of gestation and the cause of birth. A study of the critical period and its effects in Mammalia. Jena, Gust. Fischer, 1897.

Congrès périodique international de Gynécologie et d'Obstétrique, 2ème Session, Genève, Septembre 1896. *Gynécologie. Comptes-rendus,* publiés par Mr. le Dr. *Bétrix*, Secrétaire général. (2 Bände). *Obstétrique*, Comptes-rendus publiés par Mr. le Dr. *Cordes*, Secrétaire général (1 Band). Genève, Georg et Co., Libraires de l'Université.

Jahresbericht über die Fortschritte auf dem Gebiete der Geburtshilfe und Gynäkologie, unter d. Redact. von Prof. *Bumm* in Basel und Prof. *J. Veit* in Leiden, herausgegeben von Prof. *Frommel* in Erlangen. X. Jahrgang. Bericht über d. Jahr 1896. Wiesbaden, J. F. Bergmann. 1897.

Pazzi, Muzio, La posizione del parto presso i diversi popoli prima e dopo l'era volgare. Gamberini e Parmeggiani. Bologna. 1897.

2. Allgemeines.

Bacon, C. S., Uses of normal saline solutions in obstetrics. Medicine. October 1897.

Bischofsberger, A., Geburtshülflich-klinische Untersuchungen über die Haltbarkeit des Mutterkorns. Dissert. Bern 1897.

Brutzer, Wilhelm, Ein Beitrag zur Wochenbettsdiätetik. Zeitschr. für Geburtsh. und Gyn. XXXVII. Band. 3. Heft. 1897.

Dorsett, Walter Blackburn, The administration of phosphate of strichnia during gestation. Ann. of Gyn. and Ped. Vol. XI. No. 2. 1897.

v. Herff, „Unteres Uterinsegment" und „Contractionsring". Münch. Med. Woch. No. 44. 1897.

His, Wilhelm, Die Umschliessung der menschlichen Frucht während der frühesten Zeiten der Schwangerschaft. Arch. für Anat. und Phys. Anat. Abth. 1897.

Kime, R. R., The present status of puerperal infection. Ann. of. Gyn. and Ped. Vol. XI. No. 2. 1897.

Klein, G., Die „Hängelage" vor 3 Jahrhunderten. Centralbl. für Gyn. No. 45. 1897.

Logothétis, L'antisepsie dans les accouchements et les sages-femmes. Rev. Med. Pharmac. Jan.-Fev. 1897.

Murphy, H., Scarlet fever and the practice of midwifery. The Lancet. No. 3873. 1897.

Pazzi, Muzio, Rettificazioni storiche intorno alla cosi detta posizione di Walcher. Estratto degli Atti della Soc. Ital. di Ost. e Gin. Vol. IV. 1897.

Pichevin, R., A propos de l'affaire Laporte. La Sem. Gyn. No. 47. 1897.

Pinard, A., Albarran, J. et *Varnier, H*, Caractères objectifs des lésions vésicales produites par une aiguille de matelassier de 21 centimètres 1/2 de long sur 5 millimètres de large etc. Ann. de Gyn. et d'Obst. Tome XLVIII. 1897.

Schmidt, O., Ueber Steinschnittlage in partu. Centralbl. für Gyn. No. 47. 1897.

Digitized by Google

Vogt, H., Instrumental födselsjælp i jordmoderpraktiken. (Instrum. Geburtshülfe i. d. Hebammenpraxis.) Norsk Mag. for Lægevidenskaben. No. 11. 1897.

Webster, J. C., The changes in the uterine mucosa during pregnancy and in the attached foetal structures. The Am. Gyn. and Obst. Journ. Vol. XI. No. 5. 1897.

3. Physiologie und Pathologie der Schwangerschaft, der Geburt und des Wochenbetts.

Ahlfeld, F., Von der Cervicalschwangerschaft und der Cervicalplacenta. Centralbl. für Gyn. No. 48. 1897.

Bacon, C. S., Concerning some questions about the pathology of puerperal infection. The Chicago Med. Record. Vol. XIII. 1897.

Blake, J. French, Treatment of hyperemesis gravidarum. Brit. Med. Jour. No. 1923. 1897.

Blanchard, Contribution à l'étude de la symptomatologie et du traitement de la mole hydatiforme. Thèse de Lille. 1897.

Bruneau, Du placenta inséré sur le segment inférieur de l'utérus. Thèse de Lille. 1897.

Bumm, E., Zur Kenntnis des Eintagsfiebers im Wochenbett. Centralbl. für Gyn. No. 45. 1897.

McCone, James, Clinical notes of a case of ovariotomy during pregnancy, and of a case of congenital absence of the rectum. The Am. Jour. of Obst. and. Dis of Wom. and Child. Vol. XXXVI. No. 239. 1897.

Fehling, Das Verhalten des Arztes bei Complication von Schwangerschaft und Geburt mit Carcinoma colli uteri. Münch. Med. Woch. No. 47. 1897.

Grandin, Egbert H., The surgical treatment of the puerperal septic diseases. The Am. Gyn. and. Obst. Journ. Vol. XI. No. 5. 1897.

Jewett, Charles, The medical treatment of puerperal infection. The Am. Gyn. and Obst. Journ. Vol. XI. No. 5. 1897.

Kynoch, J. A., A case of tuberculosis of the placenta. The Scott. Med. and Surg. Jour. Vol. I. No. 11. 1897.

Luhac, Contribution à l'étude des vomissements incoercibles de la grossesse et de leur traitement par les courants continues. Thèse de Toulouse. 1897.

Lynch, D. W., Inversion of the uterus. Ann. of Gyn. and Ped. Vol. XI. No. 2. 1897.

Morel, Ruptures et perforations de la paroi postérieure du vagin pendant l'accouchement. Thèse de Paris. 1897.

Quesneau, De l'éventration consécutive à la grossesse. Thèse de Paris. 1897.

Rostowzew, M. J., Ueber die Uebertragung von Milzbrandbacillen beim Menschen von der Mutter auf die Frucht bei Pustula maligna. Zeitschr. für Geburtsh. und Gyn. XXXVII. Band. 3. Heft. 1897.

Stansby, C. J., A note on the use of antistreptococcic serum in puerperal fever. The Lancet. No. 3872. 1897.

Swanwick, Eustace M., Puerperal septicaemia treated without streptococcic serum; recovery. The Lancet. No. 3873. 1897.

Willcox, Frank M., A case of tedious labour followed by double phlegmasia alba dolens and gangrene. The Lancet. No. 3871. 1897.

4. Becken.

Prochownick, L., Die Beckenformen der Anthropoiden. Corresp.-Blatt der deut. anthrop. Ges. No. 10. 1897.

5. Geburtshilfliche Operationen. Abortus. Operationen im Wochenbett.

Barrow, David, A case of the Porro operation; recovery of mother and child. The Am. Jour. of Obst. and Dis. of Wom. and Child. Vol. XXXVI Mo. 239. 1897.

Digitized by Google

Belin, De la même mort subite par inhibition dans l'avortement criminel. Thèse de Paris. 1897.

Burckhardt, Zur Technik der Placentarlösung, Ein Beitrag zum aseptischen Verfahren bei geburtshülflichen Operationen. Centralbl. für Gyn. No. 45. 1897

Eden, F. W., On spurious abortion, with an account of three cases. Brit. Med. Jour. No. 1925. 1897.

Hoedemaker, H. ten Cate, Mededeeling omtrent zeven gunstig verloopen gevallen van sectio caesarea. Nederl Tijds. voor Verlosk. en Gyn. Afl. 4. 1897.

Jzac, Que faut-il penser de la symphyséotomie. Thèse de Toulouse. 1897.

Lunn, John R., A case of caesarean section for contracted pelvis: recovery of mother and safety of the child. Brit. Med. Jour No. 1925. 1897.

Mason, P. B., A case of caesarean section. The Lancet. No. 3873. 1897.

Mortagne, De l'accouchement méthodique rapide. Thèse de Paris. 1897.

Olshausen, R., Ueber den Kaiserschnitt und seine Indication bei Beckenverengerung. Zeitschr. für Geburtsh. und Gyn. XXXVII. Band. 3. Heft. 1897.

Pinard, A., De la symphyséotomie à la clinique Baudelocque 1895 à 1896. Thèse de Paris. 1897.

Storer, H. R., Criminal abortion: its prevalence, its prevention, and its relation to the medical examiner — based on the „summary of the vital statistics of the new England states for the year 1892," by the six secretaries of the new England state boards of health. Atlantic Med. Weekly. October, 2. 1897.

Teissier, Quelques remarques sur l'accouchement prématuré provoqué et la symphyséotomie dans les bassins rétrécis. Thèse de Lille. 1897.

6. Ektopische Schwangerschaft.

Gordon, Ch., Ueber das Haematoma periuterinum. Dissert. Zürich. 1897.

7. Eklampsie.

Potter, William Warren, Principles of treatment in puerperal eclampsia. The Am. Jour. of Obst. and Dis. of Wom. and Child. Vol. XXXVI. No. 239. 1897.

Velde, Th. H., van de, Eclampsia puerperalis tardissima. Nederl. Tijds. voor Verlosk. en Gyn. Afl. 4. 1897.

8. Osteomalacie.

Frey, E., Zur Kasuistik des Kaiserschnittes mit Kastration bei Osteomalacie. Centralblatt für Gyn. No. 46. 1897.

Schottlaender, Casuistischer Beitrag zur Lehre von der Osteomalacie. Zeitschr. für Geburtsh. und Gyn. XXXVII. Band. 3. Heft. 1897.

9. Foetus-Neugeborenes. Laktation.

Bastard, G., Du traitement du cordon ombilical après la naissance (action des bains). Thèse de Paris 1897.

Clark, J. G., A rare case of lithopedion. Bull. of the Johns Hopkins Hosp. Vol. VIII. No. 80. 1897.

Cohn, H., Warum gehen noch immer Augen von Neugeborenen an Eiterung zu Grunde? Deutsche Med. Wochenschr. No. 50. 1897.

Dittrich, Paul, Ein Fall von Verblutung aus der unterbundenen Nabelschnur. Prag. Med. Wochenschr. No. 43. 1897.

Gardener, W. F., Note on an unusual attachment of the funis. The Lancet. No. 3873. 1897.

Knigth, The action of certain chemical salts ou the heart beat of the embryo of fundulus magellus. Brit. Med. Jour. No. 1925. 1897.

Digitized by Google

Lawrence, Florus F., Seed sown in childhood aud the harvest therefrom. Ann. of Gyn. and Ped. Vol. XI. No. 2. 1897.

Lyons, John A., Imperforate anus. The Am. Jour. of Obst. and Dis. of Wom. and Child. Vol. XXXVI. No. 239. 1897.

Lyons, John A., Incubators and milk laboratory feeding. The Am. Jour. of Obst. and Dis. of Wom. and Child. Vol. XXXVI. No. 239. 1897.

Matas, Rudolph, The surgical treatment of congenital ano-rectal imperforation considered in the light of modern operative procedures (Stromeyer's suggestion); Kraske's operation and its modifications; the combined perineo-sacro-abdominal operations, etc.; with two tables showing the results of coccygectomy and the sacral operation for imperforation; also, the report of a personal experience with Kraske's operation in this condition. The Am. Jour. of Obst. and Dis. of Wom. and Child. Vol. XXXVI. No. 239. 1897.

Mensinga, Zur Stillungsnot etc. Der Frauenarzt. Heft 10. 1897.

Scheib, Alexander, Vollständiger Defect beider Nieren bei einem 10 Minuten post partum abgestorbenen 7 monatlichen weiblichen Foetus. Prag. Med. Wochenschr. No. 43. 1897.

Schilling, Enorm grosser Nabelbruch — abnorm viel Bruchwasser — Decubitusgeschwür — Erysipel — Perforation — relative Heilung. Münch. Med. Wochenschr. No. 44. 1897.

Walford, Walter G., The sequel to a case of imperforate anus operated on in infancy. Brit. Med. Jour. No. 1924 1897.

II. Gynaecologie.

10. Bücher. Monographien. Berichte.

Doyen, E., Avec la collaboration du Dr. G. Roussel et de M. A. Millot, Technique chirurgicale. Avec 36 planches et 422 figures dans le texte. Paris 1897, Masson et Cie.

Gallet, A., Service chirurgical. Hôpital Saint-Jean. — Bruxelles. A. Manceaux, Ed. Bruxelles. 1897.

Hart and Barbour, Manual of Gynaecology. 5. Auflage, 1897. London, W. and A. K. Johnston.

Hofmeier, M., Grundriss der gynäkologischen Operationen. III. vielf. vermehrte und umgearbeitete Auflage. Leipzig und Wien, Franz Deuticke, 1898.

Leyden, E. von, Handbuch der Ernährungstherapie und Diätetik. I. Bd. I. Abth. Leipzig, Georg Thieme. 1897.

Rovsing, Thorkild, Klinische und experimentelle Untersuchungen über die infectiösen Krankheiten der Harnorgane. (Autorisirte Uebersetzung aus d. Dänischen.) O. Coblenz. Berlin. 1898

Sutton, J. B., and Giles, A. E., The Diseases of woman. A Handbook for Students and Practitioners. London 1897, Rebmann.

Tussenbroek, Catharine van, Verslag van het behandelde in de Vergaderingen van Januari tot October 1897, der Nederlandsche Gynaecologische Vereeniging te Amsterdam. Nederl. Tijds. voor Verlosk. en Gyn. Afl. 4. 1897.

Veit, J., Handbuch der Gynäkologie. III. Band, I. Hälfte. Inhalt: Gebhard, Die Menstruation. — Veit, Die Erkrankungen der Vulva. — Pfannenstiel, Die Erkrankungen der Ovarien. Wiesbaden, J. F. Bergmann, 1898.

Wille, Walter, Die Psychosen des Pubertätsalters. Leipzig und Wien, Franz Deuticke. 1898.

11. Allgemeines.

Bouilly, G., Des poussées congestives intermenstruelles. La Sem. Gyn. No. 46. 1897.

Cramer, Die conträre Sexualempfindung in ihren Beziehungen zum § 175 des Strafgesetzbuches. Berliner Klin. Wochenschrift No. 43 u. 44.

Imoukoff, Contribution à l'étude du lavage du sang et de l'organisme. Thèse de Toulouse. 1897.

Digitized by Google

Keiler, A., Die Ausbildung der Pflegerinnen in Nord-Amerika. Deutsche Med. Wochenschr. No. 49. 1897.

Kleinwächter, Die Organotherapie in der Gynäkologie. Zeitschr. f. Geburtsh. und Gyn. XXXVII. Band. 3. Heft. 1897.

Lauro, V., Un errore diagnostico istruttivo. Arch. di Ost. e Gin. No. 11. 1897.

Lesser, E., Geschlechtskrankheiten und Volksgesundheit. Berliner Klin. Wochenschrift No. 43 u. 44.

Liénard, Des injections massives souscutanées du sérum artificiel dans les infections. Thèse de Lille. 1897.

McMurtry, Lewis S., The evolution and perfection of the aseptic surgical technique. Transact. Southern Surg. and Gyn. Assoc. 1897.

Nordmann, A., Zur Kasuistik der Drucknarben. Centralbl. für Gyn. No. 45. 1897.

Pandele, Goilaosi, Antisepsia si Asepsia in general in serviciul D-lue Dr. Severeanu. Rev. de Chir. Tomu 1. No. 7. 1897.

Poppert, P., Ueber Seidenfadeneiterung nebst Bemerkungen zur aseptischen Wundbehandlung. Deutsche Med. Wochenschr. No. 49. 1897.

Soltsien, Ueber die Vermehrung der Zahl unserer Krankenpflegerinnen. Nach dem Beispiel des vaterländischen Frauenvereins Altona II. Zeitschr. für Krankenpfl. No. 12. 1897.

Villanova, Essai d'étude sur la valeur thérapeutique des injections d'eau salée froide par voie rectale dans les toxémies fébriles de nature microbienne. Thèse de Paris. 1897.

12. Anatomie und pathologische Anatomie. Entwicklungsgeschichte. Missbildungen.

Audry, Ch., Sur une poche urétrale à paroi dermoïde. Arch. Prov. de Chir. Tome VI. No. 11. 1897.

Barth, Justus, De kvindelige bækkenorganers anvendte, topografiske anatomi. (Angewandte top. Anat. d. weibl. Beckenorgane.) Norsk Mag. for Lægevidensk. No. 11. 1897.

Gebhard, C., Ueber das sogenannte „Syncytioma malignum". Zeitschr. für Geburtsh. und Gyn. XXXVII. Band. 3. Heft. 1897.

Louvrier, Du déciduome malin ou épithélioma ecto-placentaire. Thèse de Lille. 1897.

Peters, Hubert, Die Urniere in ihrer Beziehung zur Gynäkologie. Sammlg. kl. Vortr. v. Volkmann, N. F. No. 195.

Pichevin, H., De la musculature intrinsèque de l'utérus. La Sem. Gyn. No. 45. 1897.

Pick, L., Von der gut- und bösartig metastasirenden Blasenmole. Berl. Klin. Wochschr. No. 49 u. 50.

Vanderveer, A., Presentation of two pathological specimens. Ann. of Gyn. and Ped. Vol. XI. No. 2. 1897.

13. Vulva. Scheide. Damm. Beckenbindegewebe.

Bruno, Contribution à l'étude du cancer primitif du vagin. Thèse de Lille. 1897.

Gubaroff, A. v., Ueber einige Vereinfachungen der Kolpoperineorrhaphie Centralbl für Gyn. No. 48. 1897.

Wolff, Contribution à l'étude du carcinome de la vulve. Thèse de Lille. 1897.

14. Uterus und Operationen an demselben.

Banga, H., Digital examination of the uterine cavity for diagnostic purposes. The Am. Gyn. and Obst. Journ. Vol. XI. No. 5. 1897.

Barbour, A. H. F., Vaginal hysterectomy by Doyen's method, with six successful cases. The Scott. Med. and Surg. Jour. Vol. I. No. 11 1897.

Digitized by Google

Barone, A., Sterilità muliebre e stenosi del canale cervicale in rapporto, specie, colla incisione bilaterale alla Sims. Arch. di Ost. e Gin. No. 11. 1897.
Berry, May Dickinson, On some points in connexion with carcinoma uteri. The Lancet. No 3873. 1897.
Courant, Zur instrumentellen Perforation des Uterus. Centralbl. für Gyn. No. 48. 1897.
Faure, J. L., Sur un nouveau procédé d'hystérectomie abdominale totale. La section médiane de l'utérus. La Presse médicale. No. 86. 1897.
Fehling, H., Hundert Fälle vaginaler Ausrottung der Gebärmutter. Festschrift des Stuttgarter ärztlichen Vereines. 1897.
Fisher, John M., Cancer of the uterus and the general practitioner. The Am. Gyn. and Obst. Journ. Vol. XI. No. 5. 1897.
Hildebrandt, Beitrag zur Ventrofixation des Uterus. Deutsch. Med. Woch. No. 50. 1897.
Jacobs, De la castration utéro-annexielle totale par la voie abdominale. Bull. de la Soc. Belge de Gyn. et d'Obst. No. 6. 1897.
Jacobs, C., Mortification et expulsion d'un énorme fibrome utérin à 78 ans. Guérison. La Sem. Gyn. No. 43. 1897.
Ill, Edward J., The change of life and the diagnosis of carcinoma uteri. The Med. Record. October 9. 1897.
Juvara, Procedeele operatorii contra prolapsului complect al rectului, si în particular despre un nou procedeu. Rev. de Chir. Tomu 1. No. 7. 1897.
Krusen, Wilmer, Treatment of uterine prolapse with illustrative cases. The Am. Gyn. and Obst. Journ. Vol. XI. No. 5. 1897.
Maurette, Résultats éloignés du traitement palliatif du carcinome utérin inoperable. Thèse de Toulouse. 1897.
Mittermaier, Fremdkörper im Uterus. Centralbl. für Gyn. No. 48. 1897.
Odebrecht, R., Bemerkungen zu dem Aufsatz: „Ueber ein eigenthümliches Verhalten des Uterus beim Einführen von Instrumenten von Privatdocent Dr. O. Beuttner in Genf." Centralbl. für Gyn. No. 49. 1897.
Reckmann, Beitrag zur vaginalen Totalexstirpation des carcinomatösen schwangeren Uterus. Centralbl. für Gyn. No. 47. 1897.
Ries, Emil, Eine neue Operationsmethode des Uteruscarcinoms. Zweiter Beitrag. Zeitschr. für Geburtsh. und Gyn. XXXVII. Band. 3. Heft. 1897.
Thorn, Statistisches und Klinisches zum Carcinoma uteri. Münch. Med. Woch. No. 46. 1897.
Van der Veer, A., Treatment of uterine fibroids. Alb. Med. Annals. Vol. XVIII. No. 12. 1897.
Ziegelroth, Zur mechanischen Therapie der Dysmenorrhoe. Med. Rundsch. No. 8. 1897.

15. Ovarien. Tuben. Ligamente.

Ahlfeld, F., Ueber Erweiterung der Tuben bis zur Durchlässigkeit umfangreicher Sonden. Centralbl. für Gyn. No. 47. 1897.
Gow, William John, Some notes on ovarian tumours, with a first series of fifty ovariotomies. The Lancet. No. 3871. 1897.
Hammerschlag, Die Lage des Eierstocks. Zeitschr. für Geburtsh. und Gyn. XXXVII. Band. 3. Heft. 1897.
Heil, K., Beitrag zur Chemie der Parovarialcysten. Centralbl. für Gyn. No. 46. 1897.
Juvara, Mare Kist al ovarului drept continand mai mult de 35 kgr. lichid. Vindecare. Rev. de Chir. Tomu 1. No. 7. 1897.
Malcolm, John D., Exstirpation of the ovaries as a cure for cancer. Brit. Med. Journ. No. 1923. 1897.
Mangin, Tumeur fibro-hystique volumineuse développée dans le ligament large. La Sem. Gyn. No. 43. 1897.
Oliver, Thomas, A case of haematosalpinx. The Lancet. No. 3873. 1897.
Pauchet, Castration abdominale totale pour salpingoovarites bi-latérales. La Sem. Gyn. No. 47. 1897.

Digitized by Google

Sherwood-Dunn, B., Conservation of the ovary. Ann. of Gyn. and Ped. Vol. XI. No. 2. 1897.
Stone, J. S., Ovarian cysts in the negro. The Am. Gyn. and Obst. Journ. Vol. XI. No. 5. 1897.
Thiébaut, Abcès du ligament large. Kyste de l'ovaire. Hystérectomie abdominale. Bull. de la Soc. Belge de Gyn. et d'Obst No. 6. 1897.

16. Bauchhöhle. Bauchschnitt. Scheidenbauchschnitt.

André, De l'influence palliative et curiative de la laparotomie exploratrice dans les processus fibreux du petit bassin et dans les tumeurs de l'abdomen accompagnées ou non d'ascite. Thèse de Lille. 1897.
v. Beck, Subcutane Milzruptur, Milzexstirpation, Heilung. Münch. Med. Wochenschr. No. 47. 1897.
v. Brackel-Dorpat, A., Ueber Hernientuberculose. St. Petersb. Med. Wochenschr. No. 42. 1897.
Clarke, Augustus P., Pelvic inflammation: its causes and relations. Ann. of Gyn. and Ped. Vol. XI. No. 2. 1897.
Crawfurd, Raymond, A case of anteverted wandering liver. The Lancet. No. 3871. 1897.
Kreisch, Ueber die an derselben Person wiederholte Laparotomie. Deutsche Med. Wochenschr. No. 50. 1897.
Macpherson, J., Thirty-two consecutive abdominal sections with thirty recoveries, performed within the last seventeen months. Brit. Med. Jour. No. 1925. 1897.
Mundé, Paul F., Pelvic abscess. The Am. Journ. of Obst. and Dis. of Wom. and Child. Vol. XXXVI. No. 239. 1897.
Newman, Henry P., Pelvic disease without local symptoms. Ann. of Gyn. and Ped. Vol. XI. No. 2. 1897.
Reboul, De la péritonite chronique tuberculeuse. Thèse de Toulouse. 1897.
Vanchengel, Contribution à l'étude de l'éventration post-operatoire. Thèse de Lille. 1897.

17. Harnorgane. Fisteln.

Audry, Ch., Cystotomie, cystectomie et cystopéxie. Arch. Prov. de Chir. Tome VI. No. 11. 1897.
Neumann, A., Erwiderung zu dem Aufsatz des Herrn Dr. H. Rose. Deutsche Med. Wochenschr. No. 48. 1897.
Ousset, Etude sur les excroissances papillaires du méat urinaire (caroncule uréthrale) chez la femme. Thèse de Toulouse. 1897.
Petit, Paul, Les rapports pelviens des uretéres chez la femme. La Sem. Gyn. No. 47. 1897
Reid, Whitehead, A case of catheter fever; death in twenty hours; necropsy. The Lancet. No. 3872. 1897.
Rose, H., Eine einfache Methode, den Urin beider Nieren beim Weibe gesondert aufzufangen. Bemerkungen zu dem Aufsatz von Dr. A. Neumann in No. 43 dieser Wochenschrift. Deutsche Med. Wochenschr. No. 48. 1897.
Savor, R., Ein Fall von Uteruskörper-Blasenfistel mit seltener Aetiologie. Centralbl. für Gyn. No. 49. 1897.
Schlesinger, Hermann, Zur Physiologie der Harnblase. Wiener Klin. Wochenschr. No. 47. 1897.
Tailhefer, E., Volumineux calcul uretéral. Arch. Prov. de Chir. Tome VI. No. 11. 1897.

18. Gonorrhoe.

Barlow, Zur Behandlung der acuten Gonorrhoe mit Protargol nebst einer Besprechung der Irrigationsbehandlung beim frischen Tripper. Münch. Med. Wochenschr. No. 45. 1897.
Benario, Ueber Protargol, ein neues Antigonorrhoicum und Antisepticum. Deutsche Med. Wochenschr. No. 49. 1897.

Digitized by Google

Dowd, J. Henry, Gonorrhoea in women. Buff. Med. Journ. Vol. XXXVII. No. 5. 1897.
Ross, J. F. W., Gonorrhoea and its control. Ann. of Gyn. and Ped. Vol. XI. No. 2. 1897.

19. Hysterie.

Dahlborg, Carl, Ett fall af traumatisk hysteri, orsakad af en nal som inträngt i venstra hälen. (Fall v. traum. Hyst. verursacht durch Eindringen einer Nadel in die linke Ferse.) Hygiea. No. 10. 1897.
Given, J. C. M., Hystero-epilepsy with rapidly fatal issue. Brit. Med. Jour. No. 1926. 1897.
Logothétis, De l'hystérie. Communication faite à la société impériale de médecine de Constantinople le 3 Mai 1895. Gazette Méd. d'Orient. 1897.

20. Mamma.

Goinard et Sergent, Kyste hydatique de la mamelle. Arch. Prov. de Chir. Tome VI. No. 11. 1897.
Fowler, G. R., Der Brustkrebs und seine Behandlung. Der Frauenarzt. Heft 10. 1897.

21. Technisches. Akiurgie.

A mouth-opener. The Lancet. No. 3873. 1897.
Garrigues, Ein selbsthaltendes Scheidenspekulum für Operationen in der Rückenlage. Der Frauenarzt. Heft 10. 1897.
Otis, Walter J., Instrumente zur Inspection des Rectums. Med. Correspondenz-Blatt. No. 11. 1897.
Schaller, L., Operationstisch für Beckenhochlagerung. Centralbl. für Gyn. No. 49. 1897.
Vornhecke, Ein neuer Sterilisir-Apparat für Säuglingsnahrung. Zeitschr. für Krankenpflege. No. 12. 1897.
Wullenweber, E., Eine Schraubendruckspritze, besonders zur Anwendung Schleich'scher Injectionen. Deutsche Med. Wochenschr. No. 49. 1897.

22. Darm.

Cabanie, Contribution au traitement du prolapsus grave du rectum par la méthode colpopéxique. Thèse de Toulouse. 1897.
Clubbe, Charles P. B., Notes on fifteen cases of intussusception. Brit. Med. Journ. No. 1923. 1897.
Deaver, John B., Appendicitis in relation to disease of the uterine adnexae and pregnancy. Buff. Med. Journ. Vol. XXXVII. No. 4. 1897.
M'Murtry, Lewis S., The operation itself in appendicitis. The Med. News. 9. October. 1897.
Perman, E. S., Nagra operativt behandlade fall af allmän peritonit vid perforativ appendicit. (Einige operativ behandelte Fälle v. allgem. Peritonit. bei perfor. Appendicitis.) Hygiea. No. 10. 1897.
Pichevin, R., Appendice et organes génitaux de la femme. La Sem. Gyn. No. 46. 1897.
Taylor, John W., A case of pyloric stenosis treated first by Loreta's operation and afterwards by posterior gastro-enterostomy (Doyen). The Lancet. No. 3872. 1897.
Wotkyns Seymour, William, Two cases of intestinal obstruction. Operation; recovery. The Am. Journ. of Obst. and Dis. of Wom. and Child. Vol. XXXVI. No. 239. 1897.

23. Narcose — Antiseptica.

A new local anaesthetic. The Lancet. No. 3871. 1897.
Brandenberg, Chloroformzersetzung bei offenem Gaslicht. Corresp.-Bl. für Schw. Aerzte. No. 22. 1897.
Lindley Carstairs, J., Respiratory obstruction due to elongated uvula in chloroform administration. Brit. Med. Journ. No. 1925. 1897.

Digitized by Google

Credé, Silber als äusseres und inneres Antisepticum. Arch. für klin. Chir. 55. Bd. Heft 4. 1897.
Foy, George, Deaths under anaesthetics. Brit. Med. Journ. No. 1926. 1897.
Haberern, Paul, Grössere Operationen unter localer Anaesthesie. Ung. Med. Presse. No. 46. 1897.
Hill, Leonard, Chloroform and the heart. Brit. Med. Journ. No. 1925. 1897.
Kemp, George T., Nitrous-oxide-anaesthesia. Brit. Med. Journ. No. 1925. 1897.
Klaussner, Ueber Orthoform. Münch. Med. Woch. No. 44, 46. 1897.
Clayton, Lane A., The mechanism of death from chloroform. The Lancet. No. 3872. 1897.
Powell, Arthur, The administration of chloroform with CO_2. Brit. Med. Journ. No. 1925. 1897.
Reid, S. T., A case of chloroform poisoning in which nearly half a grain of strychnine was injected: recovery. Brit Med. Journ. No. 1925 1897.
Semi-centenary of the introduction of chloroform as an anaesthic. Brit. Med. Journ. No. 1926. 1897.
Waller, Augustus D., A Discussion on anaesthetics. Brit Med. Journ. No. 1925. 1897.
Wittkowski, D., Ueber Schleich'sche Infiltrations-Anaesthesie. Aerztl. Monatsschr. No. 1. 1898.

24. Bakteriologie.

Basch u. Weleminsky, Ueber die Ausscheidung von Mikroorganismen durch die thätige Milchdrüse. Berl. Klin. Wochschr. No. 45. 8. 11. 97.
Coumet, Bactériologie des péritonites acquises d'origine intestinale. Thèse de Toulouse. 1897.
Du Bouchet, C. W., Recherches bactériologiques sur quelques cas d'affections utérines. Thèse de Paris. 1897.
Grünbaum, Zur Frage der Züchtung der Smegmabacillen. Münch. Med. Wochenschr. No. 45 1897.
Streit, Opium als baktericides Mittel. Centralbl. für Gyn. No. 46. 1897.

Berichtigung zur „Lehre von den malignen Tumoren des Chorionepithels“ (Bd. VI, H. 6, S. 568 dieser Monatsschrift.)

Bezüglich des von Gottschalk nachuntersuchten Falles Tanner ist mir leider ein Irrthum untergelaufen, den ich hiermit richtig stellen möchte. Für diesen Fall weist G. die Abstammung nur aus Syncytium und Langhans'scher Zellschicht nach; nur für seinen eigenen Fall hält er an der Mitbetheiligung des Zottenstromas nach wie vor fest.

Dr. R. Klien.

Verantwortlicher Redacteur: Prof. Dr. A. Martin in Berlin.

Digitized by Google

Originalarbeiten.

I.

(Aus der Königl. Universitäts-Frauenklinik zu Bonn.)

Noch einmal der quere Fundalschnitt.

Von

DR. HANS SCHRÖDER,

Assistenzarzt.

Nach der Veröffentlichung von Fritsch im Centralblatt No. 20: „Ueber einen neuen Schnitt bei der Sectio caesarea" sind noch von anderer Seite vier weitere Fälle von querem Fundalschnitt publicirt, in denen die neue Methode eine verschiedene Beurtheilung erfährt.

In der Bonner Klinik haben wir Gelegenheit gehabt, seitdem noch viermal den queren Fundalschnitt anzuwenden.

In drei Fällen wurde bei einer Porro'schen Operation im letzten bei einem conservativem Kaiserschnitt der Querschnitt ausgeführt.

Ich lasse zunächst die Krankengeschichten unserer Fälle folgen.

Fall 1. J. No. 113, Jahrgang 97/98. Frau K. B. I para. Aufgenommen als Kreissende am 12. 6. 97. Gravida 26 Jahre alt, hat angeblich mit drei Jahren laufen gelernt und will stets an Bleichsucht gelitten haben. Die Periode trat mit 20 Jahren ein, war seitdem stets unregelmässig, stark, acht Tage dauernd und mit mässigen Schmerzen verbunden; letzte Periode Anfang September 1896. Gestern Abend haben die Wehen begonnen.

Die äussere Untersuchung ergiebt eine I a Schädellage, Herztöne links vom Nabel hörbar, 150 in der Minute, der Kopf steht in der Wehenpause beweglich auf dem Beckeneingang. Dist. spin. 24,5 cm, Dist. crist. 25,5 cm, Cong. externa 17 cm, Cong. diag. 7,5 cm, Cong. vera auf 5,5 cm geschätzt. Die Scheide ist eng und kurz, die Cervix beginnt zu verstreichen, der äussere Muttermund ist gerade für einen Finger durchgängig; die Blase steht, die Wehen, alle fünf Minuten eintretend, sind von mässiger Stärke.

Diagnose: Graviditas X. Mens. Allgemein verengtes, plattes Becken.

Da die Frau ein lebendes Kind wünscht, wird ihr der Kaiserschnitt angerathen, in den sie unter der Bedingung einwilligt, dass zugleich durch die Operation die Möglichkeit einer späteren Conception ausgeschlossen wird.

Operation am 12. 6. 1897, Vormittags 11 Uhr (Dr. Schröder). Der Bauchschnitt, 8 cm über dem Nabel beginnend, reicht bis zur Mitte zwischen Nabel und Symphyse. Der Uterus wird aus der Bauchhöhle hervorgewälzt, Cervix und Ligamente werden mit der Hand comprimirt; der Uterus wird quer über den Fundus von einem Tubenwinkel zum anderen incidirt; der Schnitt trifft die im Fundus sitzende Placenta, nach Incision derselben wird das Kind schnell am Fuss extrahirt, es ist leicht asphyctisch; die Placenta wird losgeschält und sammt Eihäuten entfernt. Die Blutung aus der Uterus-

Digitized by Google

schnittwunde ist nach Entfernung der Placenta gering, der Uterus contrahirt sich gut. Central vom Ovarium werden beiderseits die Ligamente mit Adnexklammern gesichert, dicht am Uterus abgebunden und bis zur Cervix abgeschnitten. Ablösung des Peritoneums von der vorderen Uteruswand durch einen nach oben convexen Schnitt, die Blase retrahirt sich sofort mit dem abgelösten Peritoneum nach unten. Der Uterus wird supravaginal amputirt, die Schleimhaut in dem Stumpf keilförmig excidirt, dieser vernäht und mit Peritoneum überkleidet. Dann werden nachträglich die Adnexe abgebunden und abgetragen. Vor Schluss der Bauchhöhle zeigt sich noch links dicht über der Synchondrosis sacro-iliaca eine arterielle Blutung, die zu einem kleinen retroperitonealen Hämatom geführt hat. Nach Spaltung des Peritoneums und Ausräumung der Coagula wird das spritzende Gefäss unterbunden und über ihm das Peritoneum wieder vernäht. Schluss der Bauchwunde, das Peritoneum wird mit fortlaufender Catgutnaht, die Fascien mit Seidenknopfnaht, und die Bauchdecken mit Eisendraht genäht.

Dauer der Operation 1¼ Stunde. Aethernarkose (480 g).

In den nächsten zehn Tagen p. operat. Temperatursteigerung bis zu 38,6°; der Stumpf ist sehr druckempfindlich und ebenso wie die Ligamente infiltrirt. In den nächsten drei Wochen bildete sich das geringe Exsudat vollkommen zurück. Am 21. 7., am 40. Tage p. oper., wurden Mutter und Kind gesund entlassen.

Fall 2. J. No. 202, Jahrgang 1897/98. Aufnahme 16. 8. 1897. Frau E. K., 37 Jahre alt, seit 1888 verheirathet, hat drei Mal spontan geboren, zuletzt im Mai 1894. Ihr Vater ist an Phthise gestorben, die Mutter ist gesund. Gravida ist bis auf ihre jetzige Erkrankung stets gesund gewesen. Im 15. Lebensjahr trat die Periode ein, war seitdem stets regelmässig, alle vier Wochen drei bis vier Tage dauernd, mit geringem Blutverlust verbunden. Sie bemerkte Februar 1866 allmählich auftretende und sich verstärkende Schmerzen in den Oberschenkeln beim Gehen und bei grösserer körperlicher Anstrengung; sie musste 21 Wochen liegen und gebrauchte auf ärztliche Anordnung Phosphor-Leberthran; zugleich fiel ihr auf, dass sie, die von mittelgrosser Figur war, zusammenschrumpfte und kleiner wurde. Als sie im Juni 1896 wieder aufstehen durfte, konnte sie ohne jede Schmerzen und Bewegungseinschränkung gehen.

Mitte December 1896 hatte sie ihre letzte Regel, im April spürte sie die ersten Kindsbewegungen. Während sie bis dahin ganz frei von irgend welchen Beschwerden gewesen war, bekam sie Ende Mai wieder Schmerzen in den Ober- und Unterschenkeln, im Becken und in der Wirbelsäule. Im siebenten Monat suchte sie ärztliche Hilfe nach; trotz Phosphortherapie trat eine allmähliche Verschlimmerung ein, die sie im neunten Monat in die Klinik führte.

Status am 17. 8. Kleine gracile Figur, 1,43 m gross, mit mässig entwickelter Muskulatur und geringem Fettpolster. Die Gesichtsfarbe ist gesund. Kypho-scoliose der Brust- und Lendenwirbelsäule mit dem offenen Winkel nach links; genua valga. Beim Zusammenbringen der Oberschenkel im Knie stehen die Unterschenkel im Winkel von 40° auseinander. Mässige Coxa vara. Die Beckenknochen, wie die Oberschenkel und die Lendenwirbelsäule sind auf Druck stark empfindlich. An den inneren Organen ist nichts besonderes. Starker Hängebauch, der Fundus steht handbreit unter dem Rippenbogen. II a Querlage. Das sich sehr lebhaft bewegende Kind ist klein, 22 cm vom Kopf bis zum Steiss gemessen, Herztöne 140 in der Minute.

Grösster Leibesumfang 100 cm, Umfang in Nabelhöhe 96 cm, Sternum-Nabel 16 cm, Nabel-Symphyse 21 cm, Nabel-rechte Spin. ant. sup. ossis ilei 26 cm, Nabel-linke Spin. ant. sup, ossis ilei 25 cm, Dist. spinar. 28,5 cm; Dist. cristar 31 cm, Dist. Troch. 28 cm, Dist. Tub. ischii 6 cm, Conj. extern. 20 cm, Conj. diag. 8,5 cm. Die Schambeinäste nach vorn winklig abgeknickt, springen schnabelförmig vor. Bei der inneren Untersuchung stösst man sofort auf das stark in das Becken hinein vorspringende Promontorium; die Scheide ist weit und kurz, der Muttermund ist geschlossen.

Digitized by Google

Diagnose: Graviditas IX Mens. Osteomalacie. Da die Schmerzen der Gravida sich täglich trotz Phosphorgaben steigern, wird der Termin der Geburt nicht abgewartet, sondern am 23. 8., ungefähr 4 Wochen ante partum, die Operation beschlossen und zwar Porro mit Rücksicht auf die Osteomalacie.

Operation am 23. 8. 1897 Morgens 8 Uhr (Dr. Schröder). Der Bauchschnitt, handbreit oberhalb des Nabels beginnend, endet 8 cm oberhalb der Symphyse; der Uterus wird zur Bauchwunde herausgewälzt, vom Assistenten Cervix und Ligamente comprimirt, quer der Fundus incidirt, die oben im Fundus sitzende Placenta durchstossen, das Kind am Fuss leicht extrahirt und die Placenta sammt Eihäuten entfernt; der Uterus contrahirt sich rasch und gut, die Blutung aus der verkleinerten Uteruswunde ist minimal. Links wird der Uterus sammt Adnexen peripher vom Ovarium abgeklemmt, die Ligamente schrittweise unterbunden und bis zur Cervix durchschnitten. Rechts dasselbe Verfahren. Das Peritoneum wird vorn am Uterus durch einen bogenförmigen Schnitt abgelöst und sammt Blase herunter geschoben; der Uterus wird dann supravaginal amputirt, der trichterförmig excidirte Stumpf vernäht und mit Peritoneum überkleidet. Schluss der Bauchwunde mit Etagennähten in der gewöhnlichen Weise.

Dauer der Operation 70 Minuten, die Narkose, mit Chloroform (10 g) begonnen, wurde mit Aether (230 g) fortgesetzt. Die Wunde heilte per prim. intent. Die Reconvalescenz wurde durch eine katarrhalische Pneumonie im linken Unterlappen verzögert.

Am 14. 9. 97, dem 22. Tage post operat., wurden Mutter und Kind gesund entlassen, in den Darmbeinschaufeln sowie in der oberen Hälfte beider Femora besteht noch leichte Druckempfindlichkeit. Patientin geht ohne Beschwerden; die Phosphortherapie wird noch fortgesetzt.

Fall 3. J. No. 222, Jahrgang 97/98. E. B. I para, kreissend aufgenommen am 6. 9. 97. Gravida, 23 Jahre alt, hat mit $3^1/_2$ Jahren laufen gelernt; ihre letzte Regel hatte sie angeblich Mitte Januar 1897. Seit dem 5. 9. Nachmittags bestehen Wehen, die Blase soll noch nicht gesprungen sein. Sie ist draussen häufiger untersucht worden.

Bei der Aufnahme am 6. 9., 7 Uhr Abends, war der Befund folgender: Sehr kleine imbecile Person mit mangelhaft entwickelter Muskulatur und ausgeprägt rachitischem Knochenbau. Der Leib ist stark ausgedehnt, hängend; der Fundus uteri steht handbreit unter dem Rippenbogen. II a Schädellage, der Kopf ist fest auf den Beckeneingang gepresst; Herztöne sind nicht zu hören; seit heute früh sind keine Kindsbewegungen mehr gespürt. Beckenmessung: Dist. spin. 25,5; Dist. crist. kleiner als die Dist. spin.; Conjug. externa 15,5, Conjug. diagon. 6 cm. Die Conjug. vera wird auf 4,5 cm geschätzt. Bei der Section wurde die Conjug. vera nach Herausnahme sämmtlicher Weichtheile des kleinen Beckens gemessen und betrug 5 cm. Die Scheide ist eng, kurz, die Cervix verstrichen, der Muttermund Fünfmarkstück gross, die Blase steht; wegen ihrer prallen Spannung sind keine Kindestheile durchzufühlen. Die Wehen sind schwach, selten und unregelmässig. Temperatur 37,8, Puls 108.

Diagnose: Graviditas IX.—X. Mens. platt rachitisches Becken. 6. 9. Abends $^3/_4 8$ Uhr Sectio caesarea aus absoluter Indication mit nachfolgendem Porro. (Dr. Schröder.) Der Bauchschnitt, handbreit über dem Nabel beginnend, endet 10 cm oberhalb der Symphyse; nach Hervorwälzen des Uterus werden Cervix und Ligamente durch die Hand des Assistenten comprimirt, die Uterushöhle wird durch queren Fundalschnitt eröffnet, die Fruchtblase durchstossen, das Kind, das todt ist, sofort an dem sich hervordrängenden linken Bein leicht extrahirt. Die rechts im Fundus und an der vorderen Wand sitzende Placenta wird gelöst und sammt Eihäuten entfernt. Das Fruchtwasser war durch Meconium grünlich-braun gefärbt. Der Uterus contrahirt sich gut. Die Blutung nach Lösung der Placenta aus der verkleinerten Funduswunde ist gering. Beiderseits werden mittelst Adnexklammern nach aussen vom Ovarium die Ligamente abgeklemmt, dieselben median von den Klammern partienweise unterbunden und durchtrennt, das Peritoneum bogenförmig vorn am Uterus eingeschnitten, mit der Blase

Digitized by Google

nach unten geschoben und nun der Uterus sammt Adnexen 3 Finger breit über dem Os externum schrittweise abgeschnitten; nach jedem Schnitt wird der keilförmig excidirte Wundtrichter sofort vernäht. Der Cervixstumpf sowohl wie die Ligamentstümpfe, die an ersterem fixirt werden, werden mit Peritoneum überkleidet; bei dem linken Ligamentstumpf gelingt dies jedoch nicht, derselbe bleibt unbekleidet. Schluss der Bauchwunde wie gewöhnlich. Dauer der Operation 1½ Stunden; die Narkose wurde mit Chloroform (10 g) begonnen, mit Aether (230 g) fortgesetzt.

7. 9. Morgens Puls 92. Temperatur 36,6. Der Schlaf, zuerst gut, wurde gegen Morgen sehr unruhig. Abends Puls 120, klein, Temp. 37.8, spontane Urinentleerung.

8. 9. Morgens Puls klein, unregelmässig 140, Temp. 38,7. Patientin delirirt, der Leib ist stark aufgetrieben und druckempfindlich. Auf einen hohen Einlauf hin gehen reichlich Flatus und geringe Mengen Koth ab. Wegen quälenden Aufstossens wird eine Magenausspülung vorgenommen, bei der grosse Mengen fade riechender bräunlich-grünlicher Flüssigkeit entleert werden. Meteorismus und Druckempfindlichkeit des Abdomens lassen hierauf nach, sind am Abend jedoch wieder in alter Stärke vorhanden; stündlich Kampher-, Aetherinjectionen, Milch und Wein mit Somatose per os. Abends Puls 144, sehr klein, Temp. 38,9. In der Nacht um 12 Uhr wird der Magen nochmal ausgespült mit dem Erfolge einer Linderung der subjectiven Symptome.

9. 9. Heftige Delirien in der Nacht; Patientin erhält 0,01 Morph. hydrochlor., der Puls ist flattrig, kaum zählbar, die Temperatur beträgt 38,1. Winde gehen reichlich ab, der Meteorismus hat noch zugenommen, die Druckempfindlichkeit des Abdomens ist geschwunden, es herrscht völlige Euphorie. Seit heute Morgen erscheint ein urticariaähnliches, sprungweise sich über den ganzen Körper verbreitendes stark juckendes Eczem; um 4 Uhr p. m. Exitus.

10. 9. Section. Nach Eröffnung der Bauchhöhle liegen stark ausgedehnte, fibrinös belegte und verklebte Dünndarmschlingen vor; das Peritoneum ist trübe und mit fibrinösen Auflagerungen bedeckt; im Abdomen finden sich ungefähr 100 cbcm trüber rothbrauner Flüssigkeit. Die Milz ist vergrössert 17 : 11 : 4,5 cm, mit zottigen Auflagerungen, die Schnittfläche dunkelgrauroth, der Blutgehalt mässig, die Follikel sind undeutlich. Die Leber ist von entsprechender Grösse, auf dem Durchschnitt im Centrum icterisch, an der Peripherie graugelblich; die Nieren sind klein, von mässigem Blutgehalt, ohne Besonderheiten. Der untere Theil des Dünndarms ist mit dem Mesocolon und der Flexura sigmoidea verwachsen, ebenso das Coecum; die Harnblasenschleimhaut ist in ihrem hinteren Theil ödematös geschwollen, hyperämisch; beide Ureteren sind durchgängig. Der Stumpf ohne Besonderheiten. Section der Schädel- und Brusthöhle wurde nicht gestattet.

Diagnose: Septische Peritonitis.

Fall 4. J. No. 311, Jahrgang 97/98, Frau M. R., III para, aufgenommen am 7. 11. 97. Gravida hat mit 1 Jahr laufen gelernt, will später an englischer Krankheit gelitten haben und stets kleiner wie ihre Altersgenossen gewesen sein. Erste Menses traten mit 15 Jahren ein und blieben stets regelmässig. Seit dem Herbst 1894 verheirathet, hat sie zweimal geboren: 1 partus August 1895, Perforation des lebenden Kindes; 2 partus September 1896, Perforation des abgestorbenen Kindes; vergebliche Versuche der Kranioklasie; Wendung und Extraction. Nach dem letzten Wochenbett stellte sich unwillkürlicher Urinabgang ein; nach einigen Wochen verlor sich diese Incontinenz, trat aber bei Beginn der jetzigen Schwangerschaft wieder auf, um im Laufe des 3. Monats zu verschwinden. Letzte Periode am 2. 2. 97. Am 18. 4. 97 trat eine mehrstündige Blutung auf die spontan stand; am 25. Juni spürte Gravida die ersten Kindsbewegungen.

Status. 7. 11. 97. Kleine Person mit guter Muskulatur und reichlichem Fettpolster; deutliche Zeichen überstandener Rachitis am Skelett; starker Hängebauch. Der Fundus steht 2 Finger breit unter dem Rippen-

Digitized by Google

bogen, der Steiss liegt links im Fundus, kleine Theile rechts oben, Kopf auf der rechten Darmbeinschaufel, Rücken vorn; Herztöne sind rechts unterhalb des Nabels zu hören. Dist. spin. 27 cm, Dist. crist. 27,5 cm, Conjug. externa 15,5 cm, Conjug. diagon. 7,5 cm. Die Scheide ist weit und kurz, die Portio zeigt links oben einen tiefen Einriss, der Muttermund ist geschlossen.

Diagnose: Graviditas X. Mens., platt rachitisches Becken.

8. 11. 97. Mittags 12¼ Uhr wird am vermuthlichen Ende der Schwangerschaft mit Einwilligung der Gravida die Sectio caesarea ausgeführt, die Operatiou wird vor Eintritt der Wehen vorgenommen. (Herr Geheimrath Fritsch.)

Bauchschnitt, 10 cm oberhalb des Nabels beginnend, endet 14 cm über der Symphyse; der aus der Bauchhöhle herausgewälzte Uterus wird an der Cervix und an den Ligamenten comprimirt, die Uterushöhle mittelst queren Fundalschnittes incidirt und die sich aus dem Schnitt stark hervorwölbende Blase angestochen; das Kind gleitet durch seine eigene Schwere sofort bis zum Rippenbogen aus dem Uterus heraus und wird leicht am Steiss extrahirt; die an der vorderen Wand sitzende Placenta wird losgeschält und sammt Eihäuten entfernt. Der Uterus, der sich zuerst rasch verkleinerte aber bald wieder schlaff wurde, contrahirt sich auf Massiren gut und wird in die Bauchhöhle zurückgebracht. Beiderseits am Ende des Fundalschnittes wird je eine Naht gelegt, nach deren Anlegung die Blutung sogleich steht; die blassen Schnittflächen des so an den beiden Suturen als Zügel gehaltenen Fundus werden ausserhalb der Peritonealhöhle in der Bauchwunde mit Seidenknopfnähten vernäht uud dann der Uterus reponirt. Schluss der Bauchwunde in der gewöhnlichen Weise.

Das Kind, das leicht asphyctisch ist, schreit bald kräftig. Die anfangs schlechte Contraction des Uterus ebenso wie die leichte Asphyxie des Kindes haben wohl dieselbe Ursache. Durch eine Asphyxie der Schwangeren im Anfang der Narkose sowie durch zufällige Umstände — der Demonstration halber wurde im Auditorium und nicht im Operationssaal operirt — verzögerte sich der Anfang der Operation, so dass erst 20 Minuten nach angefangener Narkose die Operation beginnen konnte. Dauer der Operation 25 Minuten, der Narkose 45 Minuten, die mit Chloroform (5 g) begonnen und mit Aether (150 g) fortgesetzt wurde. 18. 11. Mutter und Kind bei bestem Wohlsein auf die geburtshilfliche Station verlegt; Heilung der Bauchwunde per prim. intent.

Was nun zunächst den Todesfall (Fall 3) anbetrifft, so fällt er nicht der neuen Methode zur Last, sondern der Infection resp. der Sepsis. Die Schwangere hatte seit 30 Stunden Wehen und war in ihrer Heimath von der Hebeamme und von mehreren Aerzten viele Male untersucht. Vor der Operation nahmen wir wegen der leichten Temperatursteigerung, die als „vorhersagende Temperatur“ aufgefasst wurde und wegen der erhöhten Pulsfrequenz eine schon stattgehabte Infection an und stellten die Prognose: dubia.

Bei sämmtlichen vier Fällen haben sich die Vortheile des neuen Schnittes bewährt.

Die Entwicklung des Kindes gelang stets sehr leicht und rasch. In den ersten drei Fällen schnellte nach Eröffnung der Fruchthöhle ein Bein in die Uteruswunde, so dass an diesem die Frucht extrahirt werden konnte; im Falle 4 wölbte sich sofort nach dem Uterusschnitt die unverletzte Blase wie ein kindskopfgrosser Tumor in die Oeffnung. Die Blase wurde angestochen und das Kind glitt, da die Schwangere, wie auch sämmtliche übrigen Fälle, in Beckenhochlagerung operirt wurde,

Digitized by Google

aus dem Schnitt fast ohne Nachhilfe nur durch seine eigene Schwere heraus. Aus eben dem Grunde ergoss sich auch Fruchtwasser und Blut nach unten über die Bauchdecken und lief über die Brust ab, so dass es unmöglich war, dass auch nur ein Tropfen in die Bauchhöhle selbst gelangte.

Auffallend war sämmtlichen Zuschauern die rasche Contraction des Uterus. Man erblickte bald nach der Entleerung die typischen Peritonealfalten auf dem Uterus. Die Blutung, die natürlich beim ersten Schnitt nicht geringer sein kann als bei jedem anderen Schnitt, verringerte sich sehr schnell. Ja, sie stand völlig, nachdem die beiden ersten Suturen an dem Ende der Wunde rechts und links gelegt waren. Die Wunde präsentirte sich blass, wie bei völlig blutleerer Operation.

Im Falle 4 konnte der Uterus sofort wieder in die Bauchhöhle reponirt werden und nur der Fundus blieb mit den an beiden Enden der Wunden gelegten Suturen als Zügel hochgehalten behufs Anlegung der Naht aussen.

Ein günstiger Umstand ist auch, dass eine Blutung ins Innere des Uterus gut zu controlliren ist. Bei der Beckenhochlagerung ist der Fundus der tiefste Punkt. Es muss also alles abfliessende Blut hier gesehen werden. Dass etwa eine Blutung nach der Vagina hin stattfindet und überraschend stark erst am schlechten Puls erkannt wird, ist unmöglich.

Die Digitalcompression der Cervix ist, wenn nöthig, ebenfalls erleichtert, da die Hand des Assistenten in der einmal eingenommenen Stellung liegen bleiben kann und die Ausführung des Schnittes und der Naht nicht stört.

Nach unserer Erfahrung treten leicht bei tief angelegtem Schnitt durch die Bauchdecken, bei dem das Cavum praeperitoneale Retzii eröffnet wird, Bauchbrüche auf. Kann man den Schnitt höher anlegen, so dass sich der Nabel gerade in der Mitte befindet, so ist die Aussicht, eine gute feste Narbe zu bekommen, grösser als beim Schnitt bis an die Symphyse. Ob dadurch, dass der Leibschnitt höher im Abdomen angelegt wird, bei neuer Schwangerschaft eine Hernie leichter vermieden wird, muss die Erfahrung lehren. In einiger Zeit werden wir uns ein Urtheil darüber haben bilden können, da die erste so am 3. Mai 1897 operirte Frau jetzt wieder im 5. Monat gravide ist.

C. Everke-Bochum (Monatsschr. f. Geb. u. Gyn., Bd. VI, Heft 1) verwirft auf Grund eines Falles, bei dem er im Mai 1896, schon vor Fritsch, den queren Fundalschnitt anwandte, die neue Schnittmethode. Der Fall endete letal. Causa mortis: Peritonitis septica, ausgehend von der Uteruswunde; diese war schlecht verheilt, ihre Wundränder waren nekrotisch, so dass Communicationen zwischen Bauchhöhle und Uterushöhle bestanden. Nach seiner Ansicht war durch die Abbindung der beiden Aeste der Art. Art. spermat. int. die Blutzufuhr in der Mitte des Schnittes nicht genügend, es konnte eine Nekrose der

Digitized by Google

Wunde mit nachfolgender Communication zwischen Uterus- und Bauchhöhle zu Stande kommen und so konnten septische Mikroorganismen aus dem Uterus in die Bauchhöhle gelangen.

Selbstverständlich kann ebensogut eine septische, allgemeine Peritonitis die lokale Sepsis der Uteruswunde gemacht, als eine septische Endometritis, durch die Wunde hindurch eine septische Peritonitis verursacht haben. Was das Primäre ist, lässt sich kaum entscheiden.

Jedenfalls aber lässt sich gegen die Erklärung Everke's viel einwenden. Schon Winkler sagt mit Recht in einem Vortrage in dem Verein deutscher Aerzte in Reichenberg, dass nach den Untersuchungen W. Nagel's über die Anatomie der weiblichen Beckenorgane (Archiv für Gyn., Band 53) zwischen den beiderseits an der Uteruskante emporlaufenden Art. Art. uterinae zahlreiche quere, longitudinale und senkrechte Anastomosen bestehen, dass die Aeste der Uterinae auf der vorderen und hinteren Wand durch Zweige in Verbindung stehen, welche über den Fundus hinüberlaufen. Heilen doch Wunden, die nicht entfernt so gut mit Blut versorgt, anstandslos zusammen, wenn sie nur aseptisch bleiben! Wäre die Wunde Everke's nicht inficirt, so wäre sie ebenfalls geheilt. Die Ischaemie allein bringt nicht Sepsis hervor! Eine Sepris ist aber in diesem Falle sehr leicht erklärlich. Es ist sehr wahrscheinlich, dass bei dem Einführen der Bougies behufs Einleitung der künstlichen Frühgeburt Mikroorganismen in die Uterushöhle und von ihr aus in die Bauchhöhle gelangten. Wie häufig kommt es doch gerade bei der künstlichen Frühgeburt trotz grösster Sorgfalt zu Fieber. Ist doch eine absolute Sterilisation der Vagina und der Cervix unmöglich. Und wie leicht kann Bacterium Coli bei länger im Gang befindlicher Frühgeburt in die Scheide gelangen!

Es handelt sich ganz gewiss in dem Falle Everke's wie in unserem Fall No. III um eine septische Peritonitis, die mit der eigentlichen Schnittführung nichts zu thun hat.

Wollte man allein die schlechte Vitalität der zusammengenähten Uterustpartien beschuldigen, so müsste man doch zugeben, dass bei gewahrter Asepsis sich an der betreffenden Stelle Verklebungen gebildet hätten. Schlimmstenfalls wäre eine längere Krankheit, aber nicht der Tod an Peritonitis septica die Folge gewesen.

Everke wirft dem Fundalschnitt vor, dass bei dem Hineinragen der Uteruswunde in die freie Bauchhöhle Magen, Därme und Netz mit dieser verwachsen könnten. Bei der physiologischen Verkleinerung des Uterus im Wochenbett würden die angewachsenen Organe mit in das kleine Becken hinabgezogen. So könnten heftige Beschwerden später entstehen. Dagegen lässt sich sagen, dass bei Myomenucleationen, supravaginalen Amputationen, Adnexoperationen etc., bei denen doch auch die am Uterus gesetzte Wunde in die Bauchhöhle hineinragt, sehr selten solche Verwachsungen mit nachfolgenden starken Beschwerden

Digitized by Google

auftreten. Hat man aber Furcht vor diesem Ereigniss, so ist gerade beim Fundalschnitt die Möglichkeit der Verwachsung noch dadurch verringert, dass auf der Wunde die in steter Bewegung befindlichen Därme liegen, ja beim classischen Kaiserschnitt wird fast eher eine Verwachsung eintreten, wenn das Netz zwischen Uterus und Peritoneum parietale eingeklemmt ist.

Auch wenn der Uterusschnitt dem Bauchschnitt anliegt, kommt es leicht zu Verwachsungen; wir fanden bei mehreren, die ein Sectio caesarea nach Sänger überstanden hatten, den Uterus dicht unter dem Nabel fixirt, ohne dass ein Symptom darauf bezogen werden konnte. Ja, wenn man sicher wäre, dass stets Verwachsungen entständen, so werden die Beschwerden bei Verwachsungen der Funduswunde mit den Därmen oder Netz ungefährlichere sein, da infolge der höheren Lage des Fundus die Zerrung des angelötheten Organes keine so ausgiebige sein kann, wie bei Verwachsungen mit der vorderen Uteruswand. Dass dieser Befürchtung nicht zu grosse Bedeutung zugemessen werden kann, beweist schon der Umstand, dass man häufig bei Adnexoperationen Netz und Därme mit dem Fundus und den Ovarien verwachsen findet, ohne dass specielle Symptome darauf hingewiesen hätten.

Die Voraussetzung Everke's, dass beim Fundalschnitt die Uteruswunde der freien Bauchhöhle zugewandt sei, trifft kaum zu, da ja nach allgemein herrschender Ansicht sich der Uterus nach der Geburt in starke Anteflexion legt und sein Fundus der vorderen Bauchwand anliegt. Man hat es ja ausserdem auch in der Hand, durch einen entsprechenden Verband den Uterus in starker Anteflexion zu halten. Man könnte durch einen entsprechenden Abdominalverband geradezu eine Ventrifixation erzielen oder erzwingen.

In der geburtshülflich-gynäkologischen Gesellschaft zu Wien (Centralblatt für Gyn. 1897 No. 45) berichtete G. Braun über einen Fall von Sectio caesarea mit querem Fundalschnitt. Der Contractionszustand des Uterus war schlecht und Braun musste wegen einer bedeutenden Blutung aus der queren Uteruswunde die Nähte sehr eng legen. Trotz dieser sehr eng gelegten Nähte verlief der Fall ganz normal, was am besten die Befürchtung und Erklärung Everke's widerlegt. Braun gibt selbst zu, dass es vielleicht auch bei dem alten Längsschnitt in Folge bestehender primärer Wehenschwäche ebenso stark geblutet haben könnte. Ich weiss nicht, ob Braun in seinem Falle zuerst rechts und links an den Enden des Fundalschnittes je eine tiefe Sutur gelegt und dann erst die Mitte genäht hat. Gerade diese zwei Suturen an den Enden des Schnittes sind wichtig, weil sie die Spermaticaverzweigungen umfassen. Man darf auch bei der Blutung nach dem ersten Schnitt nicht ängstlich sein. Fritsch hat häufig vor dem Wehenbeginn die Sectio caesarea conservativa ohne grössere Blutung und mit nachfolgender guter Contraction des Uterus ausgeführt, so z. B. im Fall 4. Der Vortheil der Wahl der Zeit,

Digitized by Google

den man früher als Hauptvortheil der Porro'schen Operation vindicirte, kommt auch dem conservativen Kaiserschnitt zu. Man darf es mit gutem Gewissen wagen, in den letzten Tagen der Schwangerschaft, ohne auf Wehen zu warten, die Sectio caesarea conservativa zu machen. Der Uterus wird sich stets contrahiren, wenn er entleert ist. Wie ich aus einer mündlichen Mittheilung von Fritsch weiss, hat er in früheren Jahren einige Male den Uterus nach Porro amputirt, nachdem die Uteruswunde völlig vernäht war. Die vaginale Blutung aus dem atonischen Uterus war so bedeutend, dass es Fritsch sicherer erschien, das blutende Organ zu entfernen. In späteren Fällen hat er den atonischen Uterus erhalten, da nach seinen Erfahrnngen eine solche Blutung bei Massage bald steht. Auch wird eine rationelle Bandagirung des Abdomens im Stande sein, die Blutung zu sistiren. Aus dem Berichte Braun's lässt sich nicht ersehen, ob er in Beckenhochlagerung operirt und nicht so eines grossen Vortheiles sich begeben hat; denn gerade beim queren Fundalschnitt bietet diese, abgesehen von ihren sonstigen Vorzügen, auch weitere Erleichterungen, wie oben ausgeführt ist.

Es kann den drei ersten der mitgetheilten Fälle der Einwurf gemacht werden, dass sie nichts für die neue Schnittführung beweisen, da ja nur Fall 4 dem von Fritsch mitgetheilten analog wäre, in den übrigen Fällen aber nach Porro operirt sei. Ich glaube, dass dieser Einwand nicht die Hauptsache treffen würde. Die grössere Sauberkeit, die geringe Blutung aus der Uteruswunde resp. ihr Fehlen nach Anlegung der beiden seitlichen Suturen, die auffallend rasche Verkleinerung des Uterus und nicht zuletzt die leichte rasche Entwicklungsmöglichkeit des Kindes sind Vortheile, die sich ebensogut bei der Porro'schen Operation als beim conservativen Kaiserschnitt geltend machen.

Sämmtliche Patientinnen wurden, wie bereits erwähnt, in Beckenhochlagerung auf dem von Fritsch (Centralblatt f. Gyn. 1897 No. 39) angegebenen Tisch operirt. In Folge des oben erwähnten Vortheils des Abflusses der Wundsecrete nach aussen war auch ein Trockentupfen der Bauchhöhle nicht nöthig. Wenn dies auch gewöhnlich nichts schadet, so zeigte sich doch andererseits auch hier wie in sonstigen Fällen, dass das subjective Befinden der Frauen nach der Operation ein besseres ist, wenn die Serosa völlig unberührt bleibt. Die Peristaltik ist ungestört, Flatus gehen bald ohne irgendwelche Schmerzen ab und das subjective Befinden ist schon nach Verschwinden der Nachwirkung der Narcose und des primären Wundschmerzes vorzüglich.

Winkler (Corresp. Blatt. deutsch. Aerzte Reichenberg. 1897 No. 9), der über zwei von Johannowsky nach der neuen Methode operirte Fälle, über einen classischen Kaiserschnitt und einen Porro berichtet, ist der Ansicht, dass, falls der quere Fundalschnitt nicht bei der conservativen Sectio caesarea allgemein angenommen würde, er „beim Porro am Platze ist und

Digitized by Google

zwar ganz allgemein mit Rücksicht auf die Leichtigkeit der Entwicklung der Frucht."

Wie bereits erwähnt, ist unsere erste Patientin wieder Gravida; es wird dadurch auch ein Einwand entkräftet, den wir uns selbst machten, ob nicht die Tuben verletzt werden könnten. Wer praktische Erfahrung über die Methode hat, wird gesehen haben, dass der Querschnitt 2—3 cm vor dem Tubenansatz verläuft. Die wieder schwangere Frau wird sich hoffentlich zur Vornahme des Kaiserschnittes wieder einfinden und uns Gelegenheit bieten, zu sehen, wie sich diejenigen Vorzüge des queren Fundalschnittes, über die wir noch keine klinische Erfahrung besitzen, praktisch bewährt haben.

Nachtrag.

Nach Fertigstellung des Manuscriptes finde ich in der Litteratur der letzten Wochen noch weitere Fälle veröffentlicht, und zwar berichtet Knauer (Wien. klin. Wochenschrift No. 49) aus der Klinik Chrobak über eine conservative Sectio caesarea und einen Porro mit querem Fundalschnitt und Hain (Wien. klin. Wochenschrift No. 52) aus dem allgemeinen öffentlichen Krankenhause in Gablonz über einen Fall von conservativer Sectio caesarea mit dem Fundalschnitt nach Fritsch.

Beide Verfasser bestätigen in ihrem Aufsatz die oben erwähnten Vortheile des queren Fundalschnittes und heben noch besonders die auffallende Verkleinerung der Funduswunde nach Entleerung des Uterus sowie die leichte Entwicklung der Frucht hervor.

Knauer wie auch Johannowsky, dessen in der Monatsschrift für Gebh. und Gyn. Band VI, Heft 4, erschienene Arbeit „Ueber die verschiedenen Uterusschnittmethoden bei der conservativen Sectio caesarea" mir leider erst nach Abschluss meines Aufsatzes bekannt geworden ist, sehen einen weiteren Vortheil darin, dass bei einer atonischen Blutung aus dem Uterus dieser kräftig massirt und so zur Contraction angeregt werden kann, ohne dass dadurch die Anlegung der Fundusnaht gestört wird.

Johannowsky, dessen beide so operirte Fälle, eine Sectio caesarea conservativa und einen Porro, Winkler in dem oben erwähnten Vortrage mitgetheilt hatte, wendet sich ebenso wie Knauer in seinen längeren Ausführungen gegen die Einwände, die Everke dem queren Fundalschnitt macht und die ich oben entkräftet zu haben glaube.

Wenn es auch nach Knauer nicht wahrscheinlich ist, dass bei einem so gut ernährten Organe senkrecht zu den Gefässen verlaufende Nähte zu einer Ischämie mit nachfolgender Nekrose führten, vielmehr eine septische Infection in dem Falle Everke für den Exitus anzuschuldigen sei, so hält Johannowsky entgegen unserer Ansicht diese Erklärung vom anatomischen Stand-

Digitized by Google

punkt aus ja für zulässig, besonders wenn die tiefen Nähte sehr weitfassend angelegt und unter abnorm grosser Spannung sehr straff zugezogen würden; er kann sich aber nicht der Meinung Everke's anschliessen, dass der quere Fundalschnitt aus diesem Grunde zu verwerfen sei, da der von Everke herangezogene ätiologische Zusammenhang unbewiesen wäre, vielmehr noch die Möglichkeit einer Entstehung der Gewebsnekrose durch andere Momente offen bliebe.

Was die Verwachsungen der Funduswunde mit den Nachbarorganen betrifft, so glaubt Johannowsky, ohne die Möglichkeit ihres Zustandekommens zu bestreiten, — und Knauer schliesst sich ihm an — dass ihnen im Allgemeinen nicht eine solche pathologische Bedeutung, wie dies Everke annimmt, zukommt; diese Verwachsungen seien keine Nachtheile des queren Fundalschnittes, sondern sie kämen jeder Schnittart zu, die nicht congruent mit der Richtung des Bauchdeckenschnittes geführt würde. Bei vaginalen Uterusexstirpationen sowohl wie abdominellen Myomenucleationen bildeten sich auch solche Verwachsungen, die aber später wohl durch die Wirkungen der Peristaltik aufgehoben würden, wenigstens machten sie keine Beschwerden. Johannowsky erwähnt ausdrücklich, dass in seinem Falle von querem Fundalschnitt sowie in einem anderen Falle, in dem er wegen einer nach einer vor 6 Jahren ausgeführten Sectio caesarea entstandenen Uterus-Bauchdecken-Fistel bei der zweiten Kaiserschnittsoperation zur Beseitigung dieser Complication den hinteren Uterusschnitt anwendete — also in einem Falle, bei dem die Verhältnisse der Adhäsionsbildung analog liegen — keine wesentlichen Verwachsungen nachzuweisen gewesen wären oder irgend welche Symptome gemacht hätten.

Wie in dem letzt erwähnten Fall von Sectio caesarea bei Uterus-Bauchdecken-Fistel, wo Johannowsky auch den queren Fundalschnitt für angebracht hält, empfiehlt er ihn weiter für Fälle, in denen Myome den vorderen oder hinteren Längsschnitt unmöglich machen.

II.

(Aus der deutschen geburtshilflichen Universitäts-Klinik in Prag.)

Zur intrauterinen Anwendung des Kolpeurynters.

Von

Dr. FRITZ KLEINHANS,
klin. Assistenten.

Nachdem in den letzten Jahren die intrauterine Anwendung des Kolpeurynters oder besser gesagt: des ballonförmigen Dilatators zum Zwecke einer rascheren und unblutigen Erweiterung des Gebärmutterhalses und Muttermundes sich immer mehr in die Geburtshilfe Eingang verschafft hat, erscheint es nicht ohne Werth, die diesbezüglichen Erfahrungen, welche an

Digitized by Google

der hiesigen Klinik gemacht wurden, mitzutheilen. Die Veröffentlichung solcher Fälle und der hierbei erzielten Resultate wird naturgemäss um so besser ihren Zweck erfüllen, auf je mehr verschiedenartige Fälle eine bestimmte Methode Anwendung finden konnte. In vorliegender Mittheilung bin ich allerdings nur eine kleine Anzahl beizubringen in der Lage, indess waren die hierbei gemachten Erfahrungen doch geeignet, über den Werth der in Rede stehenden Methode ein Urtheil gewinnen zu lassen. Es mussten in den einzelnen Fällen wesentlich verschiedene Momente berücksichtigt werden, hauptsächlich in Bezug auf die Anzeige zum Eingriff.

Bei der intrauterinen Anwendung des Kolpeurynters — ich sehe hier ganz ab von kleineren Blasen, welche in die Cervix oder auch in die Gebärmutterhöhle eingeführt werden — hat man wohl zu unterscheiden zwischen der Wirkung, welche der in die Gebärmutter eingeführte, gefüllte und einfach liegen bleibende Ballon ausübt, und jener, welche erzeugt wird, wenn an dem Ballon noch ein constanter Zug wirkt. Bei ersterem Modus wirkt der Kolpeurynter zunächst als wehenerregendes Mittel und erst secundär erweiternd; bei letzterem tritt die Dilatation in den Vordergrund. Urheber des erstgenannten Verfahrens ist Schauta[1]), der zuerst die intrauterine Anwendung des Braun'schen Kolpeurynters als Ersatz für die Fruchtblase und als Tampon empfohlen hatte.

Als besonders geeignet bezeichnete Schauta dieses Verfahren für Fälle von:

1. vorzeitigem Blasensprung, complicirt mit Querlage oder Kopflage bei engem Becken.

2. Vorfall der Nabelschnur oder einer oberen Extremität neben dem Kopfe bei engem Muttermund — zur Sicherung einer gelungenen Reposition.

3. Placenta praevia partialis mit Blutungen nach vorzeitigem Blasensprung oder Wehenschwäche.

Diese Methode fand jedoch keine Nachahmung. Der Erfinder der Ballonerweiterung mit Anwendung eines constanten Zuges ist bekanntlich Mäurer[2]), der in einem Falle von Placenta praevia durch intrauterine Application des Kolpeurynters und Ausübung eines andauernden Zuges an demselben ein für Mutter und Kind günstiges Resultat erzielte. Mäurer empfahl seine Methode für alle Fälle, bei welchen eine Beschleunigung der Geburt angezeigt erschien. — Durchgängigkeit der Cervix für 1—2 Finger vorausgesetzt.

Diese „intrauterine Kolpeuryse mit constantem Zug" (Metreuryse), wie das Verfahren meist genannt wurde, fand

[1]) Centralblatt f. allgem. Therapie 1883 (Ref. v. Felsenreich) Centralblatt f. Gynaec. 1883. No. 8.

[2]) Mäurer, Neue Methode zur schnellen Eröffnung des Muttermundes bei der Geburt.

Digitized by Google

mehrfach Nachahmung, Dührssen[1]) war es insbesondere, der die Methode an einer Reihe von Fällen mit günstigem Erfolge prüfte und ihre Anwendung bei Placenta praevia sowie bei Eclampsie — hier in Combination mit den von ihm geübten Cervixincisionen — warm empfahl.

In den Jahren 1894 und 1895 theilte auch Richard von Braun-Fernwald[2]) seine diesbezüglichen Erfahrungen mit und kam ebenfalls zu einem für die Methode günstig lautenden Urtheile. v. Braun benutzte das Verfahren zur Beschleunigung der Geburt bei Eclampsie sowie auch zur Einleitung der künstlichen Frühgeburt.

In jüngster Zeit ist Müller[3]) zu Gunsten des Verfahrens eingetreten. M. verwendete bei seinen Fällen den von Champetier angegebenen unelastischen Ballon und rühmt dessen Vorzüge gegenüber den in Deutschland gebräuchlichen Dilatatoren. M. giebt in dieser Arbeit auch eine Uebersicht der in Deutschland und im Auslande erschienenen einschlägigen Literatur und verbessert den Ausdruck „intrauterine Kolpeuryse“ durch die Benennung „Ballondilatation“ der Cervix. —

Zunächst einige Worte über die Technik, welche in unseren Fällen angewendet wurde. Nachdem die Fran in Steissrückenlage auf dem Tische gelagert war, erfolgte gründliche Reinigung des äusseren Genitale mit Wasser, Seife, Sublimat und Lysol. Narcose wurde nur in Fälleu von Eclampsie verwendet. Hierauf Reinigung der Scheide in gleicher Weise nach Entfaltung mittels Spiegels. War Muttermund und Halscanal für einen Finger passirbar, so wurde die vordere Muttermundslippe mit einer Kugelzange gefasst, und die Portio mit Sublimat und Tupfern nochmals abgerieben; sodann der vorher ausgekochte Kolpeurynter — um seine Axe gedreht — mit einer langen Kornzange gefasst, in die Gebärmutterhöhle eingeschoben und mit 1procentiger Lysollösung gefüllt. Für gewöhnlich kam ein im gefüllten Zustande annähernd kindskopfgrosser, birnförmiger, ziemlich dickwandiger Gummiballon mit 40 cm langem Schlauch aus einem Stück verfertigt zur Verwendung. Nur in dem Falle von künstlicher Einleitung des Abortus schien ein etwas kleinerer, sonst ganz gleich beschaffener Ballon vortheilhafter. — Die Menge der Füllungsflüssigkeit, mit einer Spritze von 200 ccm Inhalt, eingebracht, betrug ca. 750 ccm. Nach Schluss des am Ende des Schlauches angebrachten Hahnes

[1]) V. Gynaecologencongress in Breslau 1893. Archiv f. Gynaec. Bd. 42, pag. 553, und Deutsche medicinische Wochenschrift 1894, No. 19.

[2]) Ueber die mechanische unblutige Erweiterung des Cervix bei schwerer Eklampsie von R. v. Braun-Fernwald. Wiener klinische Wochenschrift 1894, No. 20, und Ueber intrauterine Kolpeuryse von demselben. Wiener med. Blätter 1895 No. 31—33.

[3]) Zur Ballondilatation der Cervix und Scheide nach Champetier-Mäurer. Von Dr. A. Müller. Monatsschrift f. Geb. u. Gyn. Bd. IV. Hft. 5, pag. 415.

Digitized by Google

wurde die Frau zu Bette gebracht und, um den Zug möglichst in der Beckenaxe wirken zu lassen, sowie Druck auf die Urethra und Decubitus zu vermeiden, mit erhöhtem Steiss gelagert. Da es indessen mancher Patientin auf die Dauer unerträglich wurde, dieselbe Lage fortwährend inne zu halten, versuchte ich einige Male die Rückenlage mit Seitenlage zu vertauschen; dann natürlich mit entsprechend veränderter Zugrichtung des Schlauches. Es schien mir, dass auf diese Weise dasselbe erreicht werde wie bei Rückenlage. Ausserdem hat die Frau den Vortheil, die Lage wechseln zu können.

Der continuirliche Zug wurde in den meisten Fällen durch Spannung des Schlauchs mittels angehängter Gewichte bewirkt. Stellte man die Zugwirkung einfach durch Spannung des Schlauches und Befestigung am Fussende des Bettes her, so kam es vor, dass die Kreissende — unwillkürlich dem Zuge folgend — allmählich im Bette tiefer rutschte und auf diese Weise die Spannung des Schlauches nachliess. Man musste dann den Schlauch neuerdings stärker spannen. Dieser Umstand, sowie das Bestreben, ein wenn auch nur ungefähres Mass für die Zugkraft zu haben, welche nöthig ist, um in kurzer Zeit Wehen auszulösen, bewog mich, den Zug durch Anhängen von Gewichten herzustellen. Das geschah derart, dass an einem, den Gummischlauch verlängernden und über das Fussende des Bettes geleiteten Leinenband die Gewichte angeschlungen wurden. — Im Allgemeinen wurde nun abgewartet, die Wehenthätigkeit beobachtet und von Zeit zu Zeit untersucht, um über die Fortschritte der Dilatation ein Urtheil zu gewinnen. Am zweckmässigsten wird der Zug mit denselben Vorrichtungen wie bei der zu chirurgischen Zwecken benutzten Extension ausgeübt (Rolle am Fussende des Bettes und Contraextensionkissen etc.)

Die Fälle, welche zur Behandlung kamen, sind folgende:

1. B. J., eingetr. 17. 6. 96, 27jährig, zum ersten Mal schwanger, früher stets gesund. Letzte Periode Ende September 95 Seit 6 Wochen geschwollene Füsse; seit 10 Tagen rasche Zunahme der Schwellung, Ausbreitung auf die Bauchhaut.

Befund; Kleine, sehr kräftige, gut genährte Frau mit gedunsenem Gesicht und Oedem der Bauchhaut, der unteren Extremitäten und besonders des äusseren Genitale; die beiden Labia maj. sind zu fast faustgrossen, durchscheinenden Geschwülsten umgewandelt. Puls 84, gespannt, Temperatur 37,6. Umfang des Abdomens 98. Becken normal. Introitus und Scheide eng, rigide; Muttermund feinsäumig, für einen Finger durchgängig. Harn trübe. Esbach 0,5‰ Heller negativ. Im Sediment nur phosphorsaure magnesia und Blasenepithelien. Spec. Gew. 1013. Keine Wehen. Bad von 30° eine halbe Stunde mit nachfolgender Einpackung. Da keine Diaphorese eintritt, Schwitzbett. 11 h 20 min. Nachts ohne Vorboten typischer eclamptischer Anfall.

Morphin. 0,02 subcutan, Narcose mit Billroth-Mischung einige Minuten: nachher rasche Wiederkehr des Bewusstseins.

12¼ Nachts Einschieben des Kolpeurynters in den Uterus, was ohne besondere Schwierigkeit gelingt, und Füllung mit 600 cm³ 1% Lysollösung. Der gespannte Schlauch am Fussende des Bettes befestigt.

12¾ Wehenbeginn.

2¼ Früh zweiter Anfall, Cyanose, Morphin 0,02 und 5 Minuten Narcose.

Digitized by Google

5¼ Früh dritter Anfall, Narcose. Die Untersuchung zeigt, dass der Kolpeurynter zum Theil in die Scheide ragt; eine Verstärkung des Zuges befördert ihn heraus. Muttermund handtellergross, Cervix nicht verstrichen, Abfluss von Fruchtwasser. Zangenentbindung ist undurchführbar wegen der geringen Dehnbarkeit von Cervix und Scheide, eine Wendung wegen der nunmehr ungenügenden Beweglichkeit der Frucht. Da der letzte Anfall heftig war und bedeutende Cyanose verursacht hatte, konnte die Entbindung nicht länger hinausgeschoben werden, deshalb 6 h Früh Perforation des lebenden Kindes.

Entwickelung des Rumpfes sehr schwierig wegen Unnachgiebigkeit der Scheide. Nach der Entbindung erfolgte kein Anfall mehr. Fieberhaftes Wochenbett; Beginn des Fiebers am 3. Tage nach der Geburt (37,8) Akme am 4. Tage (bis 40,6, Puls 120), weitere 3 Tage continua und in abermals 3 Tagen lytischer Abfall. Harnmenge am 2. Tage nach der Geburt 3000 cm³; im Verlaufe des Wochenbettes Auftreten von granulirten Cylindern.

Nach 10 Tagen sind die Oedeme geschwunden. Am 17. Tage des Wochenbettes gesund entlassen. Im Harn weder Eiweiss noch Formelemente.

II. H. A., eingetr. 3. 3. 96, 30jährig, zum 4. Mal schwanger, hat zweimal geboren und einmal abortirt; Schwangerschaften und Wochenbetten normal. War stets gesund. Letzte Periode Mai 95. Seit 14 Tagen Anschwellung der Beine und häufige Kopfschmerzen. Gestern, abends 5 Uhr, plötzlich eclamptischer Anfall, der sich bis zur Einbringung in die Klinik dreimal wiederholte. Seit dem ersten Anfall Bewusstlosigkeit (Aussagen der Hebamme, welche die Frau in die Klinik brachte).

Befund: Mittelgrosse, kräftige, gut genährte Frau. Normales Becken. Starkes Oedem der Bauchhaut, des äusseren Genitale und der Unterschenkel. Mit dem Katheter entleerte Harnmenge 180 cm³; enthält viel Eiweiss, reichlich granulirte Cylinder. Spec. Gewicht: 1014.

Die Frau hatte kurz vorher einen Anfall überstanden und befindet sich jetzt in dem nach eclamptischen Anfällen häufig zu beobachtenden Excitationsstadium. Keine Wehen.

Fundus uteri zwischen Nabel und proc. xiph. Frucht in 2. Kopflage; Kopf beweglich. Muttermund und Cervix lassen einen Finger passiren. Pat. erhält sofort 0,02 Morph. subcutan und leichte Narcose, in welcher nach üblicher Desinfection, ohne vorher die Blase zu sprengen, der Kolpeurynter eingeführt wird. (8 h abends) Füllung, Hochlagerung des Steisses und Spannung des Schlauches durch ein Gewicht von 1000 g. Eine Viertelstunde später Wehenbeginn. 8 h 30 min. ohne Vorboten Anfall: statorōses Athmen; Cyanose. Herztöne der Frucht unregelmässig, erholen sich später wieder. 12 h 45 min. Entfernung des Kolpeurynters, da der Schlauch abzureissen droht. Muttermund für 4 Finger durchgängig, Blasensprung, der Kopf drängt rasch in's Becken. Da die Wehen wieder etwas schwächer werden, 2 h früh Bad von 30° eine halbe Stunde, Einpackung, worauf alsbald kräftiger Schweissausbruch folgt. 4 h früh neuerlicher Anfall von kurzer Dauer; 15 min. später rasche Geburt eines lebenden 42,5 cm langen 2000 g schweren Mädchens, welches der Findelanstalt überwiesen wird.

Am ersten Tage des Wochenbettes erfolgen noch 2 heftige eclamptische Anfälle, worauf sich ziemlich rasch die typischen Symptome von Lungenödem entwickeln. Der höchst bedrohlichen Erscheinungen wegen wurden mittelst Venaesection 400 cm³ Blut entleert und ungefähr dieselbe Menge physiologischer Kochsalzlösung subcutan injicirt. Schon während dieser Procedur sichtliche Besserung. Im weiteren Verlaufe des Wochenbettes trat Fieber auf (Pneumonie); Pat. erholte sich dann aber sehr rasch, so dass sie am 19. Tage p. p. geheilt entlassen werden konnte.

III. A. A., eingetr. 24. 2. 96, 42jährig, zum 10. Mal gravid. Die früheren Geburten spontan, normal, die letzte vor 4 Jahren. Die 4. Schwangerschaft endete mit Abortus. Letzte Periode Ende Juli 1895. Beginn von Beschwerden seitens des Herzens vor 4 Monaten, bestehend in

Digitized by Google

häufigem Herzklopfen. Einige Zeit später Oedem an den Beinen: in den letzten Wochen Umfangszunahme des Unterleibes und Athemnoth. Pat. wurde von der Klinik des Herrn Professor v. Jaksch, welcher die Diagnose auf Myocarditis gestellt und sich für die Unterbrechung der Schwangerschaft ausgesprochen hatte, auf die geburtshilfliche Klinik gebracht.

Befund: Grosse, kräftige Frau mit starkem Panniculus. Nabelumfang 125 cm. Stand des Fundus uteri dem Ende des 7. Monates entsprechend. Frucht in 1. Kopflage. Hochgradige Dyspnöe. Delirium cordis, leichte Cyanose, Bronchitis. Oedem der Unterschenkel und Bauchhaut. Ascites. Im Harn etwas Eiweiss, keine Formelemente. Becken normal. Benarbter Dammriss, weite Scheide. Cervix für einen Finger bequem durchgängig.

26. 2. Morgens Einlegen eines Bougies an der linken Uteruswand bis zum Fundus. Erst am nächsten Tage leichte Contractionen, welche gegen Mittag wieder sistiren. Das Einführen eines zweiten Bougies hatte keinen besseren Erfolg, daher am 1. 3. 12 h Mittags intrauterine Application des Kolpeurynters, Füllung. Spannung des Schlauches mit 600 g. Seitenlagerung. Nach $^1/_4$ Stunde Wehenbeginn. 7 h Abends Muttermund handtellergross.

8 h 30 min. Abends wird unter kräftigem Pressen der Ballon ausgestossen, gleichzeitig erfolgt Blasensprung und unmittelbar darauf die spontane Geburt einer 40,5 cm langen lebenden Frucht in 1. Steisslage.

Wochenbett fieberfrei.

IV. F. W., eingetreten am 2. 4. 96. 30jährig, zum 4. Mal schwanger.

1. Geburt mit Zange beendet, todtes Kind.

2. Geburt, künstliche Frühgeburt, mittelst Bougies eingeleitet, durch Perforation beendet.

3. Geburt, Abortus im 3. Monate.

Letzte Periode am 23. August 95; erste Kindesbewegungen Ende Dezember. In der Jugend hatte sie Rachitis überstanden, war sonst gesund gewesen.

Befund: Kleine, gracile, gutgenährte Frau. In den Brüsten kein Colostrum. Mässiger Hängebauch. Frucht in 1. Steisslage.

Beckenmasse: Spi: 24 cm, Cr: 25 cm, Tr. 30 cm, DB: 16,50 cm, Cd: 9,5 cm, Cv: 8 cm, Scheide mittelweit, normal beschaffen, Cervix für einen Finger passirbar.

4. 4. 11 h Vorm. Einleitung der Frühgeburt durch Einführung des Kolpeurynters, Füllung, Belastung mit 700 g, 12 h Wehenbeginn.

4 h 30 min. Cervix verstrichen; da der Steiss wegen des Ballons nicht ins Becken treten kann, wird letzterer, um dies zu ermöglichen und die Blase zu erhalten, in die Scheide eingelegt.

9 h 15 min. wird der Ballon ausgetrieben, gleichzeitig erfolgt Blasensprung und es tritt das linke Knie in die Scheide. Unter kräftigen Wehen tritt auch der Steiss tiefer und nach 15 min. Zuwartens — das Kind war inzwischen bis zum Nabel geboren — gelingt es leicht, die Arme zu lösen und den Kopf durch Smellie-Veit'schen Handgriff zu entwickeln. Das Kind ist 45 cm lang, leicht asphyctisch, wurde jedoch bald wiederbelebt.

5. K. A. Eingetreten 5. 3. 96. 31jährig, zum fünften Mal schwanger. Die früheren Geburten normal; früher stets gesund, bemerkte sie seit drei Wochen Anschwellen der Beine, seit einigen Tagen auch des Gesichtes. Seit 14 Tagen ist ihr wegen „Spannung in den Beinen" das Gehen kaum möglich. Seit einer Woche Diarrhöen (4—5 Stühle täglich). Athembeschwerden. Letzte Periode im September 1895. Eintritt der Kindsbewegungen unbekannt.

Befund: Kleine, schwächliche, etwas abgemagerte Frau. Oedem der Gesichtshaut, besonders der Lider, geringeres der Brust-, stärkeres der Bauchhaut, sehr starkes der unteren Extremitäten. Ueber beiden Lungen spärliche Rhonchi. Am Herzen nichts Abnormes zu finden. Puls etwas gespannt, 84. Unterleib fassförmig ausgedehnt (102 cm). Ascites deutlich nachweisbar. Oligurie; die in der Folge gemessene tägliche Harnmenge schwankt zwischen 260 und 450 cm, das spez. Gewicht zwischen 1020 und

Digitized by Google

1035. Weder im Tages- noch im Nachtharn eine Spur Eiweiss oder Formelemente ausser einigen Blasenepithelien.

Täglich mehrere flüssige Stühle, mit welchen ein Theil der eingenommenen Nahrung ganz unverdaut abgeht.

Beckenmasse Sp: 24 cm, Cr: 27 cm, Tr: 28 cm, DB: 18 cm, Cd: 10. Frucht sehr beweglich, viel Fruchtwasser. Milchdiät, protahirte warme Bäder mit Einwicklungen hatten keinen Erfolg und wurden zudem schlecht vertragen, die Oedeme nahmen fortwährend zu und erstreckten sich bald auch auf das äussere Genitale. Appetitlosigkeit und allgemeine Schwäche steigerten sich fortwährend. Eine Vergrösserung von Leber und Milz nicht nachweisbar. In den letzten Tagen Kopfschmerz.

In der Annahme, dass es sich um eine grösstentheils durch die Schwangerschaft verursachte Störung der Nierenfunction handle, wurde bei dem bedenklichen Zustande der Frau beschlossen, die Schwangerschaft zu unterbrechen.

23. 3. 96. 7 h Abends Einbringen des Kolpeurynters in den Uterus; Belastung mit 900 g. 7 h 30 min. Wehenbeginn.

8 h 20 min. reisst der Schlauch vom Ballon ab, worauf ein neuer eingelegt wird. Belastung mit 700 g.

9 h Wiedereintritt von Wehen.

10 h 15 min. Untersuchung: Cervix verstrichen, Wehen weniger intensiv als kurz vorher. Um den Eintritt des Steisses ins Becken nicht zu hindern, wird der Kolpeurynter herausgenommen und in die Scheide eingelegt. Bei dieser Gelegenheit erfolgt Blasensprung. Es entleert sich eine grosse Menge Fruchtwasser und der Steiss tritt rasch tiefer.

1 h Nachts Ausstossung des Kolpeurynters.

1 h 15 min. Geburt eines lebenden 43 cm langen Knaben in 1. Steisslage. Manualhilfe.

Im Wochenbette war schon am ersten Tage eine Abnahme der Oedeme bemerkbar. Die Harnmenge war in den ersten 24 Stunden nach der Geburt bereits auf zwei Liter gestiegen. Am fünften Tage post part. ausser leichter Gedunsenheit des Gesichtes von Oedemen nichts mehr zu sehen; auch Ascites nicht mehr nachweisbar. Am vierten Tage nach der Geburt wurden 3300 cm³ Harn gelassen. Spez. Gewicht 1011. Die Diarrhöen hatten nach der Geburt sofort aufgehört, der Appetit hob sich zusehends. Niemals Temperatursteigerung. Entlassung der sich nunmehr ganz wohl befindenden Frau am zehnten Tage nach der Geburt.

6. Sl. M. 29jährige III gravida. War schon vor 2 und 5 Jahren operativ entbunden worden. Jedesmal todtes Kind, einmal fieberhaftes Wochenbett. Eintritt der letzten Menses unbekannt, der Kindesbewegungen angeblich erste Hälfte März.

Befund: 140 cm lange, jedoch kräftige Person von guter Ernährung. Abdomen querovoid. Rachitisch plattes Becken. Beckenmasse: Spi: 28, Cr: 29, Tr: 30½, DB: 17, Cd: 9½, Cv: 8 cm, Nabelumfang: 93, II. dorsoanteriore Schieflage. Benarbter Dammriss. Muttermund für einen Finger kaum passirbar, Cervix enger. Beiderseits benarbte Einrisse und Narben, welche sich ins Scheidengewölbe fortsetzen.

26. Juni Einleitung der Frühgeburt.

„ 6¾ Abends. Einführung des Kolpeurynters gelingt nicht, daher Einlegen eines Barnes'schen Dilatators mit Anwendung eines mässigen Zuges.

„ 8¾ h. Leichtes Ziehen im Kreuz. Die ganze Nacht hindurch nur schwache Wehen.

27. Juni 4 h 50 min. früh erfolgt die Ausstossung des Barnes'schen Dilatators, hierauf Sprengen der Blase und Einführen des Kolpeurynters. Spannung und Befestigung des Schlauches. 9 h Vorm. wird der Kolpeurynter ausgetrieben und mit ihm viel Fruchtwasser. Der Muttermund ist für 3 Finger durchgängig; die Beweglichkeit der Frucht für die Wendung nicht mehr ausreichend.

Digitized by Google

Es werden nun der Reihe nach die sonst zur Anregung von Wehen gebräuchlichen Mittel angewendet, Kolpeuryse, heisse Scheidendouchen, protrahirte Bäder, jedoch ohne allen Erfolg.

Am 29. Juni 4 h Nachm. musste schliesslich, da Fieber auftrat, die Perforation des noch lebenden Kindes vorgenommen werden. Die Frau machte ein fieberhaftes Wochenbett durch, konnte jedoch am 13. Tage nach der Geburt gesund entlassen werden.

7. S. T. Eingetreten 19. März 1896, 41jähr. Zum 9. Mal schwanger. Letzte Periode Anfang November. Die ersten Schwangerschaften und Geburten normal. In der 6. Schwangerschaft erkrankte sie an Osteomalacie, welche sich in jeder folgenden bedeutend verschlimmerte; letzte Geburt vor 3 Jahren; schwere Zange, todtes Kind. In der Jugend hatte sie Caries überstanden, wovon noch Spuren in Form von strahligen, eingezogenen Narben an verschiedenen Stellen vorhanden. Jetzt klagt sie über Schlaflosigkeit, Mangel an Esslust, Unvermögen zu gehen und heftige Schmerzen bei jeder Bewegung.

Befund: Kleine, schwächliche, stark abgemagerte Frau, mit welken Brüsten, aus welchen kein Secret ausgedrückt werden kann. Hängebauch, Uterus bis zum Nabel reichend; über dem Fundus das Quercolon durch die dünnen Bauchdecken als quer verlaufender Wulst zu sehen.

Beckenmasse: Spi: 25 cm, Cr: 28 cm, Tr: 31 cm, DB: 20 cm, Cd: 8,5 cm. Schnabelform der Symphyse, so dass die geburtshilflich verwerthbare Conjugata vera auf etwa 6 cm zu veranschlagen ist. Das Kreuzbein bildet einen nach vorn offenen, fast rechten Winkel; der gerade Durchmesser des Beckenausganges beträgt 14 cm. Das Gehen ist nur mit Hilfe zweier Stöcke ein paar Schritte weit möglich. Weiters zeigt sich in typischer Weise das bekannte Symptom der Adductorencontractur. Beim Liegen und rechtwinkeliger Beugung im Kniegelenk können die inneren Condylenränder nur 10 cm von einander entfernt werden. Der Rippenbogen wird von der Crista oss. il. überragt. Pectus carinatum.

Die Anamnese und der Befund liessen als Zeit der Schwangerschaft das Ende des 5. Monates annehmen. Das Nächstliegende bezüglich der Behandlung war ohne Zweifel, möglichste Kräftigung der Frau anzustreben und bis zum normalen Schwangerschaftsende zuzuwarten, um dann den Kaiserschnitt mit nachfolgender Castration vorzunehmen. Indessen liess der elende Zustand der Frau bei dem raschen Fortschreiten der Krankheit ein Zuwarten bis zum normalen Schwangerschaftsende nicht rathsam erscheinen. Zudem konnte sich die Frau zu Hause keine Pflege angedeihen lassen. Nach alledem wurde beschlossen, die Fehlgeburt einzuleiten und nach genügender Erholung der Patientin mit deren Einwilligung die Castration auszuführen.

30. 3. 9 h Morgens kräftige Jodoformgazetamponade d. Cervixcanales, welcher noch zu eng war, um den Kolpeurynter passiren zu lassen; Einlegen des Kolpeurynters in die Scheide. Nach einer Stunde Eintritt von schwachen Wehen.

11½ h Einlegen eines Barnes'schen Dilatators. 3 h Nachmittags Ausstossung desselben, wobei die Blase springt, hierauf Einlegen des Kolpeurynters, Belastung mit 800 g bei Seitenlage der Frau. Die Wehen werden allmählich kräftiger. 10 h Abends erfolgt Austreibung des Ballons und bald darauf einer 27 cm langen Frucht.

Wochenbett fieberfrei; die Pat. erholte sich ausserordentlich rasch. Bei ihrer Entlassung am 12. Tage nach der Geburt war die Adductorencontractur fast ganz geschwunden, die Pat. konnte ohne Hilfe von Stöcken die Anstalt verlassen. Die Castration wollte Pat. nicht mehr vornehmen lassen. Sie erhielt eine Bauchbinde und den Rath, längere Zeit hindurch Phosphorleberthran zu nehmen.

Wie aus den mitgetheilten Geburtsgeschichten zu ersehen ist, gelangte die Methode in unseren Fällen ausschliesslich bei Schwangeren zur Anwendung. Zur bequemeren Uebersicht diene folgende Tabelle:

Digitized by Google

Zahl d. F.	Zeit der Schwanger-schaft	Zum wievielten Mal schwanger	Indication	Spontan oder operativ beendet	Dauer der Geburt in Stunden	Ausgang für die Mutter	Ausgang für die Frucht
1.	Nahe am rechtzeitigen Ende	27j. I gravida	Eclampsie	Perforation des leb. Kindes	$6^3/_4$	fieberhaftes Wochen-bett, geheilt	todt.
2.	künstliche Frühgeburt	2 normale Geburten, 1 Abortus	Eclampsie	spontan	$7^1/_2$	Verschlimmerung der Eclampsie im Wochen-bett, geheilt	lebend.
3.	künstliche Frühgeburt	8 normale Geburten, 1 Abortus	Myocarditis	spontan	$8^3/_4$	fieberfreies Wochenbett	lebend.
4.	künstliche Frühgeburt	IV gravida 1. Zange, todt. Kind, 2. künstl. Frühgeb. Perforation. 3. Fehlgeburt.	Rachit. plattes Becken	spontan (Manualhilfe)	7	fieberfreies Wochenbett	lebend.
5.	künstliche Frühgeburt	V gravida, frühere Geb. normal	Hydrops univ. Zunehmende Schwäche	spontan	5	fieberfreies Wochenbett	lebend.
6.	künstliche Frühgeburt	III grav., 2 operativ beendete Geburten, Kinder todt	Rachit. plattes Becken	Perforation des leb. Kindes	69	fieberhaftes Wochenbett, geheilt	todt.
7.	künstl. Abortus	IX. 5 Geb. normal, 6. und 7. von langer Dauer, 8. Zange, todtes Kind	Osteomalacie	spontan	13	fieberfreies Wochen-bett, bedeutend gebessert entlassen	—

Digitized by Google

Die Zeit, welche vom Einlegen des Kolpeurynters bis zur nothwendigen Erweiterung der Cervix und des Muttermundes verstreicht, ist ausser von der Stärke des Zuges von so vielen Factoren abhängig, dass eine auch nur annähernde Voraus-bestimmung für den einzelnen Fall unmöglich ist. Bezüglich unserer Fälle kann man sagen, dass in 4 Fällen (unter 5) von künstlicher Frühgeburt der gewünschte Effect in relativ kurzer Zeit erreicht wurde; jedenfalls hätte eine andere der gebräuchlichen Methoden längere Zeit erfordert. Besonders hervorzuheben ist Fall 4; bei dieser Frau war vor zwei Jahren wegen engen Beckens mittelst Bougie-Methode die Frühgeburt eingeleitet worden, jedoch dauerte es 9 Tage, bis sie beendet werden konnte. Mit Hilfe des Ballons gelang es, binnen 7 Stunden ein lebendes Kind zu entwickeln. Freilich bestanden hier, was die weichen Geburtswege betraf, normale Verhältnisse.

Anders in Fall I. u. VI. Im ersteren Falle handelte es sich um einen mittelschweren Fall von Eclampsie; es gelang nicht, in einem Zeitraum von $6^3/_4$ Stunden die gewünschte Erweiterung von Cervix und Scheide zu erzielen, um die Zange anzulegen, indess wurde doch die Entbindung, wenn auch mit Opferung des kindlichen Lebens, ermöglicht und das Leben der Mutter gerettet, worauf es doch in erster Linie ankam. Im letzteren Falle war die Wirkung der Methode eine auffallend schwache; es hatten jedoch auch andere hier angewendete Mittel zur Erregung von Wehen keinen Erfolg. In diesen beiden Fällen lagen aber abnorme Verhältnisse vor, insofern, als die eclamptische Frau eine ältere I para war mit sehr rigider Cervix und Scheide; im anderen Falle war eine ungünstige Veränderung der Cervix durch die bei den früheren, operativ beendeten Geburten gesetzten Verletzungen und derer Folgen verursacht. Hieraus erklärt sich auch, dass, obwohl die Frau schon geboren hatte, das Einbringen des Kolpeurynters durch die narbig verengte Cervix ohne praeparatorische Erweiterung mit dem Barnes'schen Dilatator nicht möglich war. Die Hauptursache des Misserfolges lag hier wahrscheinlich in den Gewebsveränderungen des Uterus und ich kann v. Braun-Fernwald [1]) nur beipflichten, wenn er auf Grund seiner Erfahrungen sich dahin äussert, dass die Methode bei gewissen Fällen im Stiche lässt, Es sind dies nach v. Braun „Fälle von sehr derber Cervix, bei denen zugleich eine solche Torpidität des Uterus besteht, dass auf keine Weise Wehen ausgelöst werden können."

In 5 Fällen wurde die Spannung des Schlauches in der eingangs beschriebenen Weise durch Gewichte bewirkt. Es genügte eine Belastung von 600—1000 g, um im relativ kurzen Zeitraum von $^1/_4$—$1^1/_2$ Stunden Wehen auszulösen. Es sei jedoch ausdrücklich hervorgehoben, dass die angegebenen Gewichtsmengen nicht etwa als Norm aufgestellt werden sollen,

[1]) l. c.

Digitized by Google

da ja ausser grob mechanischen Fehlerquellen (bes. Reibung des Schlauches an der Bettkante) verschiedene andere Umstände, welche auf die Erregung der Wehenthätigkeit und die Erweiterung der Cervix Bezug haben, hierbei ins Spiel kommen.

Erstere könnte man wohl am besten dadurch vermindern, dass man den Schlauch, oder das an denselben geknüpfte Band über eine am Fussende des Bettes zweckmässig angebrachte Rolle leitet. Bei Durchsicht der Litteratur fand ich ausser der von Müller citirten Stelle aus der Publication Pfannenstiel's [1]) keine weiteren Angaben über Anwendung von Gewichtszug.

Ein stärkerer, als der jeweilig gebrauchte Zug hätte wohl in der Regel zu rascherer Erweiterung geführt. Jedoch kommt letztere, falls nicht Gefahr für die Mutter besteht, nicht sonderlich in Betracht.

Wennschon gröbere Verletzungen der Cervix oder des den Ulterus umgebenden Gewebes in Folge zu straffen Zuges am Ballon bis jetzt nicht bekannt gemacht wurden, ist diese Möglichkeit doch nicht von vornherein ausgeschlossen.

Manchmal verbieten die Anwendung eines sehr starken Zuges schon die dadurch hervorgerufenen Zerrungsschmerzen (Fall 6). Ausserdem erschien gerade in Fällen von Eclampsie starker Zug nicht rathsam, da eine länger dauernde stärkere Reizung des unteren Uterinsegmentes, wie allgemein angenommen wird, die Eclampsie ungünstig zu beeinflussen im Stande ist. Ein continuirliches starkes Anziehen an dem in der Gebärmutter liegenden Ballon verursacht aber zweifellos einen solchen bedeutenden Reiz.

Eine weitere Ursache des Misslingens dürfte jedoch in der unvollkommenen Beschaffenheit des zur Erweiterung verwendeten Kolpeurynters zu suchen sein. Der, wenn auch ziemlich dickwandige Kolpeurynter war in Folge seiner Elasticität zu nachgiebig, um die starre, narbendurchzogene Cervix zu dehnen; er wurde etwas in die Länge gezogen und schlüpfte durch den Cervixcanal allmählich durch. Diesen Uebelstand der elastischen Ballons hebt Müller mit Recht hervor und stellt bezüglich der Beschaffenheit eines guten Ballons zur Dilatation der Cervix die Forderung auf, dass nach seiner Ausstossung der Durchtrittsschlauch so vollständig erweitert sei, dass jeder Eingriff zur Beendigung der Geburt ausgeführt werden könne. Diesen Forderungen entspricht nach den Erfahrungen Müller's am vollkommensten der von Champetier de Ribes angegebene Ballon mit einigen, das Material betreffenden Verbesserungen. Dass mit diesem, von Müller warm empfohlenen Ballon vermöge seiner Starrheit und konischen Form eine ausgiebigere Erweiterung von Cervix und Scheide erzielt werden kann, ist einleuchtend. Was die Zugrichtung des Schlauches betrifft, so wurde in jedem Falle

[1]) Ueber die Gefährlichkeit der intrauterinen Glycerineinspritzung etc. Centralbl. f. Gyn. 1894 No. 4 p. 84.

Digitized by Google

danach gestrebt, dass sie mit der Axe des Beckeneingangs zusammenfalle, ein Umstand, auf den auch Müller Gewicht legt. Dass dies manchmal schwierig oder wenigstens für Gebärende sehr belästigend ist, zeigte unser Fall 7, in welchem wegen hochgradiger Beschwerden in Folge von Osteomalacie die Fehlgeburt eingeleitet wurde. Wegen des durch die Beckenenge bewirkten Hochstandes der Gebärmutter war es nothwendig; den Zug möglichst stark nach hinten wirken zu lassen. Nebenbei bemerkt begegnete auch die Einführung des Ballons in diesem Falle ziemlicher Schwierigkeit, da es grosse Mühe kostete, bei dem abnormen Hochstande und der starken Anteversion des Uterus die Vaginalportion entsprechend zugänglich zu machen. Was die Einleitung des Abortus in unserem Fall (7) betrifft, so musste bei dem frühen Stadium der Schwangerschaft eine vorbereitende Erweiterung der Cervix Platz greifen. Die verhältnissmässig lange Dauer der Geburt ist begreiflich, wenn man bedenkt, dass der Uterus auf Reize um so weniger reagirt, in je früherer Zeit der Schwangerschaft er sich befindet.

Ueber die Frage, ob das Sprengen der Blase vor dem Einführen des Kolpeurynters vortheilhaft sei oder nicht, bin ich nicht in der Lage etwas auszusagen. Wo es möglich war, suchte man die Blase so lange als möglich zu erhalten.

Nach dem Mitgetheilten möchte ich die mit der Methode gemachten Erfahrungen in folgender Weise zusammenfassen:

1. Die Ballondilatation ist ein werthvolles Mittel zur Einleitung der künstlichen Frühgeburt, da sie schneller und sicherer als die bisher üblichen wirkt.

2. Bei pathologischer Veränderung des Uterus kann sie im Stiche lassen; es kann auf eine kurzdauernde Wehenthätigkeit vollständige Wehenschwäche eintreten.

3. Bei Eclampsie in der Schwangerschaft ist die Methode das beste Mittel, um auf schonende Weise eine baldige Entbindung zu ermöglichen.

4. Zur Einleitung des Abortus ist die Methode weniger zu empfehlen, weil gewöhnlich hierzu eine der bisher gebräuchlichen Methoden als vorbereitende nöthig wird, welche als solche ebenso zum Ziel führt.

5. Wegen der Nachtheile der Gummiballons dürfte es sich empfehlen, solche aus unelastischem Materiale — nach dem Modell von Champetier — zu verwenden.

Digitized by Google

III.

(Aus der Klinik Chrobak in Wien.)

Zur Kenntniss des Perithelioma ovarii.

Von

Dr. EMIL POLLAK,

Operateur der Klinik.

(Hierzu 2 Abbildungen.)

Von den stromatogenen Neubildungen des Eierstockes nehmen die Sarkome unser vollstes Interesse in Anspruch. Es soll in Folgendem eine specielle Art derselben abgehandelt werden, eine jener Formen, die ihren Ausgangspunkt von den Wandelementen der Gefässe des Ovarium, den Endothelien und Perithelien, nehmen und durch Proliferation ihrer Gewebselemente sich in die Reihe der sarkomatösen Geschwülste einstellen.

J. A. Amann jr. stellt in seinem „Lehrbuch der mikroskopisch-gynaekologischen Diagnostik pag. 157" als Ausgangspunkt für derartige Tumoren die Wandelemente mittlerer und kleinster Blutgefässe (Peri- und Endothel), ferner der Lymphbahnen (Endothel) auf und macht folgende Eintheilung:

1. Perithelioma.
2. Endothelioma vasculare.
3. Endothelioma lymphaticum.

Der Name „Perithelioma" wurde von Amann, basirend auf der von Eberth gewählten Bezeichnung für die adventitialen Zellen der praecapillaren Gefässe „Perithel", gewählt.

Bei Durchsicht der einschlägigen Literatur vermisse ich, soweit mir diese zur Verfügung ist, jegliche Publication eines einwandfreien Falles von Peritheliom des Eierstockes; nur im „Handbuch der Gynaekologie" von Veit findet sich eine in gedrängter Kürze gegebene Mittheilung über eine von Voigt als „Perithelioma ovarii" beschriebene Geschwulst, die aus einem Corpus luteum hervorgegangen sein soll. Die Darstellung der zehn Fälle der nächst verwandten Geschwulstgruppe, der Endotheliome, entstammt durchwegs Publicationen aus den beiden letzten Decennien:

1. Leopold:[1]) „Lymphangioma kystomatosum des linken Ovarium eines achtjährigen Mädchens." Verfasser schreibt

[1]) vide Literaturangabe.

Digitized by Google

darin den Endothelien der Lymphgefässe eine bedeutende Rolle zu, also, in das oben angeführte Schema eingefügt, ein: „Endothelioma lymphaticum".

2. Marchand:[1]) 2 Fälle. Fall 1. Doppelseitige cystisch-papilläre Endothelgeschwulst mit hyaliner Degeneration. Cystosarkoma. Die Entwicklung des Tumors ist hier mit voller Sicherheit von den Endothelien der Lymphspalten und Lymphgänge nachgewiesen.

Fall 2: „Tubulöse Endothelgeschwulst, Angiosarkom des Ovarium bei Hernia ovarii. „Von dieser, einem mittelapfelgrossen in einem Leistenbruchsack liegenden Ovarium angehörenden Neubildung glaubt der Autor, dass die Proliferation von den Endothelien der Gefässe ausgeht, wiewohl es ihm nicht gelingen konnte, in den die Geschwulst zusammensetzenden, aus endothelialen Elementen gebildeten Zellschläuchen Blutkörperchen resp. Zerfallsproducte derselben nachzuweisen.

3. Ackermann[2]) bei Olshausen „Endothelioma intravasculare ovarii." Der Autor weist darin den Ursprung der Geschwulst von den Endothelien der Blutgefässe nach.

4. Flaischlen[3]) „Zur malignen Degeneration von Ovarialkystomen". Verfasser beschreibt hier ein einseitiges, multiloculares Kystom mit diffuser Sarkombildung der Wandungen der einzelnen Cysten und sieht das Bindegewebe resp. dessen Lymphspalten für die Matrix der Geschwulst an.

5. C. Th. Eckardt:[4]) Ueber endotheliale Eierstocks-Tumoren. E. beschreibt darin ein von den Endothelien der Blutgefässe ausgehendes Angiosarkom.

6. I. Pomorsky:[5]) „Endothelioma ovarii". In einem kleinkindskopfgrossen, dem rechten Ovarium angehörigen Tumor, welchen der Autor am 8. Februar 1889 in der gynaekologischen Gesellschaft zu Berlin als ein „carcinomatös degenerirtes Dermoid demonstrirte, weist derselbe bei späterer mikroskopischer Untersuchung in den soliden Geschwulstantheilen der Innenwand der Dermoidcyste kleine längliche Lücken und Spalten nach, die regelmässigen Endothelbelag zeigen, wobei sich die Spalten durch Proliferation der Zellen ausweiten und so alveoläre, runde, kolbige, schlauchartige mit Zellen erfüllte Räume darstellen. Mit dieser Umbildung der Lymphräume hält auch das Bindegewebe gleichen Schritt, wobei die derben, fast parallel verlaufenden Fasern durch Zellen auseinander gedrängt werden. „Es bildet sich ein feines Spinngewebe, dessen Reticulum die Fibrillen bezw. die mit ihren langen Ausläufern untereinander

[1]) vide Literaturangabe.
[2]) dgl.
[3]) dgl.
[4]) dgl.
[5]) dgl.

Digitized by Google

die neugewucherten Rundzellen ausfüllen. An anderen Stellen wiederum erfolgt die Zergliederung der Bündel in paralleler Richtung; zwischen den einzelnen Fibrillen eines Bündels wuchern anastomosirenden Spindelzellen bilden und dessen feine Maschen eben die Zellen in der Längsrichtung. Diese Zellen sowie die Rundzellen in den oben erwähnten reticulären Maschen proliferiren derart, dass von dem Reticulum nur noch einzelne gerade und gebogene Spindeln zwischen den Rundzellen übrig bleiben. Einzelne dieser Rundzellen wandeln sich durch Hypertrophie des Kernes sowohl als ihres Protoplasma in polymorphe, mit einem runden Kerne versehene epitheloide Zellen um. Wenn auch diese Zellen überall in innigster Verbindung mit dem Matricular-gewebe bleiben, so werden doch durch die geschilderte Metaplasie grosser Gruppen einerseits, durch Verdrängung der Bindegewebsfasern andrerseits alveoläre Räume hergestellt. „Diese Combination von carcinomatöser Structur mit sarkomatösem Typus hat der Autor als „Endothelioma lymphaticum" bezeichnet und, wie dieser Name andeutet, in der entzündlichen Wucherung der Endothelien der Lymphspalten den Mutterboden dieser Neubildung erkannt.

7. D. von Velits:[1]) „Endothelioma cysticum myxomatodes ovarii." Es handelte sich in diesem Falle um eine dem linken Ovarium entsprechende, übermannskopfgrosse Geschwulst, welche durch Fortsetzung von Bindegewebssepten auf der Tumorwand multiloculär erschien. „Hier trifft man bei mikroskopischer Betrachtung verschieden weite Zellcylinder, die stellenweise in eine nur aus spärlichen Endothelzellen bestehende leere Capillare übergehen. Diese Endothelröhre weitert sich bald wieder kolbenförmig aus, wobei die Wandung durch eine Schicht des Spindelepithels gebildet wird. „Nirgends konnte der Verfasser zwischen der Zellmenge und dem Grundgewebe eine scharfe Grenze oder gar eine Basilarmembran unterscheiden. Vascularisirt war diese Geschwulst nur spärlich und, wo immer sich Blutgefässe fanden, zeigten dieselben keinerlei Abweichung von der Norm. Mit Recht sieht also auch dieser Autor die Lymphgefässe resp. deren Endothel als die Matrix jener Neubildung an.

8. A. v. Rosthorn:[2]) „Zur Kenntniss des Endothelioma ovarii". v. R. bespricht hier einen im Jahre 1891 von Chrobak mittels Laparotomie von einer 48jährigen Frau gewonnenen, circa kindskopfgrossen Tumor von etwa 3 kg Gewicht, der selbst noch am Durchschnitte das Bild eines gleichmässig vergrösserten, stellenweise kleincystisch entarteten Eierstockes bot. Es fanden sich in einem ziemlich gleichmässigen, dichten, aus fibrösem Gewebe bestehenden, mit reichlichen Spindelzellen versehenen Stroma Alveolen eingelagert, welche von dicht gesäeten cubischen Endothelien ausgefüllt sind und in ihrem Innern Blutvacuolen und runde, verschieden grosse

[1]) vide Literaturangabe.
[2]) dgl.

Digitized by Google

scheinbar leere Lichtungen erkennen lassen. Das Verhältniss der Blutgefässcapillaren zu den Alveolen gestaltet sich derart, dass die Capillaren, mit ihren in das Lumen stark vorspringenden Endothelien an dem Pole der Alveole angelangt, sich zumeist theilen und nun die ganze Alveole umkreisen. Die oben erwähnten Lichtungen in den Zellschläuchen entsprechen nach der Ansschauung v. R.'s den durch eine gallertige, colloide Degeneration zu Grunde gegangenen Zellen. Die reichlich in das Grundgewebe eingelagerten Capillaren sind stellenweise ampullär erweitert und lassen daselbst das Bild der Blutstauung deutlich erkennen. Neben den vorspringenden Kernen der Endothelien findet sich bei vielen eine hochgradige Proliferatiou der adventitialen Zellen vor. R. sagt bezüglich des Ausgangspunktes seines Falles: „Ich möchte den Ausgangspunkt dieses Tumors in jene die Blutgefässe einscheidenden Lymphräume verlegt und diese Art des Endotheliom mit dem Beinamen „perivasculare" versehen wissen.

9. V. Müller:[1]) „Ueber Carcinom und Endotheliom des Eierstockes." Der Autor schildert zwei Fälle von secundärem Ovarialcarcinom, wobei die Aftermasse auf metastatischem Wege in die Blut- resp. Lymphgefässe des Ovarium eingedrungen ist, wodurch jedesmal ein dem Endothelioma ovarii ähnliches histologisches Bild hervorgerufen wurde, und stellt diesen beiden Fällen einen Fall von primärem Eierstocksendotheliom gegenüber. Es handelte sich hierbei um eine circa kindskopfgrosse mehrkämmerige Cyste, die an ihrer Innenwand grosse Höcker und zottige Wucherungen erkennen liess. Im mikroskopischen Bilde der verschiedensten Stellen konnte man von einem faserigen, wenig zahlreichen bindegewebigen Stroma umgeben runde oder längliche Hohlräume erkennen, von denen letztere zuweilen seitliche Sprossen abgaben. Alle diese Räume waren mit cubischen epitheloiden Zellen erfüllt — vollkommen ausgefüllt von solchen Zellen war der Hohlraum jedoch nie. Der Verfasser erklärt sein Präparat für ein Endotheliom, wobei er allerdings die Frage, ob intravasculär oder lymphogen entstanden, offen lässt. Ob zwar sich bei vielen dieser Epithelcylinder im Lumen Blutkörperchen vorfanden, hebt der Autor, wie ich glaube, mit Recht hervor, dass dieser Umstand nicht zwingend für Blutcapillareu spreche, da auch bei der sonstigen Anwesenheit von Blutextravasaten im Stroma dieses in die Kanäle dieser Neubildung von aussen hinein gekommen sein könnte. Bemerkenswerth in dieser Publication ist ferner, dass Müller die intracanaliculäre Papillenbildung, wie sie sich in seinem Falle vorfand, differentialdiagnostisch gegenüber den oben erwähnten Carcinomen verwerthet wissen will. Versuchen wir nun diese zehn Fälle in das von Amann aufgestellte, dem Ausgangspunkte der Neubildung Rechnung tragende Schema einzureihen, so ergiebt sich:

[1]) vide Literaturangabe.

Digitized by Google

I. Peritheliom:
Fall: Voigt.

II. Endothelioma vasculare:
1. Fall Ackermann-Olshausen. 2. Fall Eckardt. 3. Marchand's Fall 2.

III. Endothelioma lymphaticum:
1. Fall Leopold. 2. Marchand's Fall 1. 3. Fall Flaischlen. 4. Fall Pomorsky. 5. Fall D. v. Velits. 6. Fall v. Rosthorn.

Unentschieden in Bezug auf seinen Ausgangspunkt bleibt der von Müller publicirte Fall.

Der folgende Fall, von Hofrath Chrobak am 9. November 1897 operirt und von Dr. Ludwig in der Sitzung vom 14./12. 1897 in der Wiener gynäkologischen Gesellschaft vorgestellt, betrifft.

Frau Julie S. 41jährige verheirathete Conducteursgattiu aus Salzburg. Sie stammt aus gesunder Familie. Ihr Vater starb im Alter von 61 Jahren an einem Leberleidon, ihre hochbejahrte Mutter lebt und ist gesund, desgleichen 7 Geschwister. Patientin hat angeblich keine Kinderkrankheiten überstanden.

Die erste Menstruation trat im 17. Lebensjahre auf. Die Menses waren stets regelmässig, von vierwöhentlichem Typus und 2—3tägiger Dauer, stets schmerzlos.

Im 27. Lebensjahre heirathete Patientin. Sie hatte während ihrer 14jährigen Ehe viermal am normalen Schwangerschaftsende ohne irgend welche besonderen Beschwerden geboren und zweimal im 4. Lunarmonate abortirt. Von den Kindern starben drei, eins lebt und ist gesund.

Seit vier bis fünf Jahren klagt nun Patientin, die sich bis dahin des besten Wohlbefindens erfreute, über Herzklopfen bei schwerer Arbeit und beim Treppensteigen Seit Beginn dieses Jahres fällt der Patientin eine Aenderung in dem bis dahin regelmässigen Ablauf der Menstruation auf, derart, dass die Menses häufig ein bis zwei Monate cessiren, wobei sich zur Zeit der fälligen Menstruation Kreuzschmerzen einstellen, ohne dass die Menstruationsblutung einträte. Die letzte Menstruation endete drei Wochen vor der Aufnahme in die Klinik.

Seit der Aenderung im Verhalten der Periode beobachtet Patientin eine allmählige Volumszunahme ihres Unterleibes. Seit Juni dieses Jahres klagt Patientin über heftige Schmerzen im Bauch von kolikartigem Charakter. Patientin giebt an, seit den letzten Monaten bedeutend abgemagert zu sein. Stuhl- oder Harnbeschwerden bestehen nicht. Patientin consultirte wegen der Schmerzen und der Volumszunahme ihres Unterleibes in ihrer Heimath einen Arzt, der sie an unsere Klinik wies.

Status praesens:

Patientin mittelgross, von gracilem Knochenbau und geringem Pannicul. adiposus. Die Farbe der Haut und der sichtbaren Schleimhäute blass. Die Brüste klein und schlaff, entleeren auf Druck eine geringe Menge seröser Flüssigkeit, die Bauchhaut mit reichlichen alten Schwangerschaftsnarben versehen. Keine Oedeme an den Beinen. Ueber den Lungen heller, voller Schall, rechts bis zur 5., 6., 7. Rippe, links bis zur 4., 5., 6. Rippe reichend, Die Auscultation über den Lungen ergiebt durchwegs vesiculäres Athmen. Die percussorische Herzgrenze normal; über den Klappen dumpfe doch begrenzte Töne hörbar. Der Puls von normaler Spannung, seine Frequenz 80.

Der Harn von strohgelber Farbe und schwachsaurer Reaction, frei von pathol. Bestandtheilen. Beim Kochen entsteht eine leichte Trübung, die beim Zusatz von Essigsäure verschwindet. Das Abdomen erscheint durch

Digitized by Google

einen gleichmässigen, runden, von der Symphyse bis zum Proc. xyphoideus reichenden, prall gespannten Tumor von glatter Oberfläche ausgedehnt, der nirgends auf Druck empfindlich ist und überall deutliche, grosswellige Fluctuation darbietet. Im linken oberen Quadranten des Tumor peritoneales Reiben nachweisbar. Ueber der ganzen Geschwulst, mit Ausnahme jenes Quadranten, woselbst die durch eine geblähte Darmschlinge hervorgerufene tympanitische Zone auf adhärenten Darm deutet, durchwegs leerer Percussionsschall.

Die Mündung der Urethra von einer Menge von hahnenkammartigen blassen, von normaler Schleimhaut überkleideten Excrescenzen umgeben, welche gestielt sind und der hinteren Urethralwand aufsitzen.

Die Portio vaginalis auffallend derb, plump; der Muttermund quergestellt, lacerirt; der Cervicalcanal für die Endphalange durchgängig, seine Schleimhaut gewulstet, von derber, sonst normaler Beschaffenheit; der Uterus leicht metritisch vergrössert, retroponirt und stumpfwinklig anteflectirt. Das linke Ovarium vergrössert, klein cystisch degenerirt, descendirt, im Douglas leicht fixirt und empfindlich; das Parametrium dieser Seite scheinbar normal. Das Parametrium der rechten Seite narbig verkürzt, etwas verdickt und leicht empfindlich. Vom vorderen Scheidengewölbe aus der untere Pol der Geschwulst zu tasten.

Diagnose: Kystoma uniloculare ovarii dextri. Degeneratio cystica ovarii sinistri. Metritis chronica. Parametritis dextra obsoleta. Polypi ad urethram. Descensus vaginae gradus levioris.

Operation am 9. November 1897.

Operateur: Prof. Chrobak.

Narkose: Billroth'sche Chloroformmischung C. H. Trendelenburg'sche Beckenhochlagerung. Medianer Bauchschnitt von ca. 9 cm Länge. Mittels eines Troicars wird die bläulich durchscheinende Cyste punktirt und ihr Inhalt langsam entleert. Da sich der ursprünglich angelegte Bauchschnitt selbst nach Entleerung der Cystenflüssigkeit, die etwa 10 Liter betrug, als zu klein erweist, wird er um ca. 2 cm verlängert. Mit der Cystenklemme wird die Punktionsöffnung verschlossen und der Cystenbalg aus der Peritonealhöhle entwickelt. Der 3—4 cm lange Stiel führt zum rechten Uterushorn. Die Tube dieser Seite erscheint zu einem über die Peripherie des Tumor ausgespannten Strange verdünnt. Der Stiel der Cyste wird durch zwei Massen- und mehrere Sicherungsligaturen an den Gefässen abgebunden. Auch das linke Ovarium, das deutlich klein-cystisch degenerirt erscheint, wird mit seiner Tube entfernt. Nach nochmaliger Revision der Stümpfe folgt der Schluss der Bauchdecken durch dreifache Etagennaht. — Verband.

Der Heilungsverlauf war völlig normal, die Pat. wurde am 25. November aus der Klinik entlassen.

Die entleerte Cystenflüssigkeit ist opak, von gelblich-grauer Farbe und glycerinartiger Consistenz. Auf dem Flüssigkeitsspiegel schwimmen in überreichlicher Menge kleine, stark glänzende Partikelchen (Cholestearin). In der Kälte bildet sich rasch ein Sediment, und es schichtet sich hierbei der Cysteninhalt in einen weisslich-grauen Bodensatz von etwa rahmiger Consistenz und in einen um einige Nuancen dunkleren serösen Antheil, der die schon erwähnten Cholestearinkrystalle in grosser Menge suspendirt enthält. Von dem Bodensatze der Flüssigkeit wird behufs mikroskopischer Untersuchung eine Probe entnommen und hiermit ein Deckglas beschickt. Das Sediment erwies sich als aus Zelldetritus und einigen wenigen weissen Blutkörperchen bestehend. Mikroorganismen konnten weder in dieser mit Löffler's Methylen

Digitized by Google

blau gefärbten Probe, noch auch nach Anlegung je einer Strich- und Stichcultur auf Glycerin-Agar aufgefunden werden.

Der Cystenbalg stellt eine übermannskopfgrosse, an der Oberfläche überall glatte Geschwulstwandung dar, an deren Aussen-

Fig. 1. Zeiss Oc.: IV. Obj.: A.

wand sich nirgends irgend eine seröse Lamelle abziehen liesse. Der Innenraum der Cyste selbst ist wohl einkämmerig, doch sind durch flottirende Fortsätze des bindegewebigen Antheiles der Wandung Andeutungen von Mehrkämmerigkeit vorhanden. Die Innenwand der Cyste entbehrt jener glatten Oberfläche, wie ich dies von der äusseren geschildert habe, indem sich hier Unebenheiten von einfacher Verdickung der Wandung an bis zu soliden, buckelartigen, knolligen Auswüchsen vorfinden.

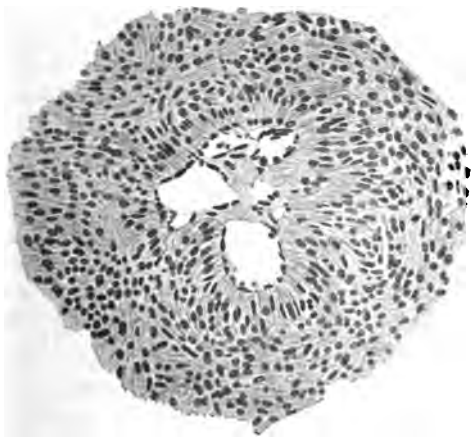

Fig. 2.
Zeiss Oc.: IV. Obj. D. 0,15. Tubus ausgezogen.

Zum Zwecke der mikroskopischen Untersuchung werden verschiedene Theile solcher Partien excidirt. Dieselben wurden nach ausgiebiger Härtung in Alcohol mit Paraffin imprägnirt, die Schnitte mit Czokor'scher Cochenille-Alaunlösung gefärbt.

Digitized by Google

Schon bei der makroskopischen Betrachtung des Schnittes fällt die deutliche, sonst den Carcinomen eigene alveoläre Structur auf. Dieselbe tritt bei schwacher Vergrösserung (Fig. 1) noch mehr hervor. Die einzelnen Nester zeigen in Bezug auf Grösse, Begrenzung und Gestalt die grösste Verschiedenheit. Sie erscheinen durch verschieden breite Septa, welche sich aus fibrillärem und elastischem Bindegewebe aufbauen, deutlich abgegrenzt. Die Alveolen sind im Allgemeinen als vollkommen mit Spindelzellen erfüllt, zu betrachten (Billroth's Alveolärsarkom), doch lassen sich, wie in dieser Figur ersichtlich, verschieden grosse, theils mehr, theils weniger gegen die Umgebung differenzirte Vacuolen im Inneren einer solchen Alveole nachweisen. Auffallend und von grösster Wichtigkeit ist der Umstand, dass sich die dichteste Aussaat der spindelförmigen Zellelemente der Alveole stets an der Peripherie derselben vorfindet. Sie erscheinen hier in regelmässiger palissadenförmiger Anordnung senkrecht zur Verlaufsrichtung der in den genannten Bindegewebssepten eingebetteten Gefässe mittleren und kleinsten Calibers, als ein Bestandtheil der Wandung derselben aufgebaut. Von hier gegen das Centrum der Alveole zu nimmt die Dichte der Zellen wesentlich ab. Da wo die Spindelzellen die äussere Wandung der Gefässe nicht substituiren, sondern zwischen ihnen und dem Endothelröhrchen ein spaltförmiger freier Raum besteht, wo es also den Anschein erwecken könnte, als ob die Begrenzung der Nester gegen die Bindegewebssepta eine jeder Gewebsart eigene und für sich allein trennbare wäre, ist dieser Umstand erst nur ein Effect der Einwirkung der verschiedenen Reagentien, unter denen ich den fixirenden Alcohol in erster Reihe beschuldigen möchte.

Das Lumen der Gefässcapillaren zeigt nichts besonders auffallendes, die schlanken Endothelzellen, die schon bei schwacher Vergrösserung deutlich sichtbar in das Lumen des Gefässes vorspringen, sind vollkommen intact, wenn sie auch, wie die einzelnen Stellen des Präparates von ihrer Unterlage losgelöst, frei im Lumen des Gefässes liegen (Fig. 2, rechts oben). Wo immer diese Gefässcapillaren kleinste Aestchen abgeben, treiben diese die erwähnten palissadenförmig angeordneten Zellsprossen ihrer Adventitia vor sich her. Dass die dichte Anordnung der spindelförmigen Zellindividuen um die Gefässwandung keine zufällige ist, beweisen meines Erachtens jene Stellen, wo sie sich im Innern der Alveole strahlenkranzförmig um den Endausläufer der Gefässcapillare gruppiren. Ein diesem ähnliches Bild bietet sich uns da, wo die Gefässe im Querschnitte getroffen sind, wie ich dies in Fig. II in starker Vergrösserung im Bilde festhalten liess.

Was nun jeden Zweifel über die Natur der Capillare als Blutgefässcapillare beseitigen muss, ist die stellenweise Anhäufung von rothen Blutkörperchen im Lumen des Gefässes.

Die oben erwähnten Vacuolen innerhalb der Alveole lassen eine deutliche Begrenzung gegen die Umgebung in Form einer

Digitized by Google

Basilarmembran oder eines Endothelbelages nicht erkennen, zeigen jedoch häufig, wie schon bei schwacher Vergrösserung zu constatiren, in ihrem Inneren eine geronnene fibrinreiche Masse. An anderen Stellen erscheint der Inhalt der Nester weniger solid, es kam hier vielfach durch Bildung feinster Septen zu Hohlräumen, die ein bienenwabenähnliches Bild hervorrufen und in ihrem Inneren ebenfalls eine fibrinreiche, durch die Behandlung geronnene Flüssigkeit erkennen lassen. Dieser reticulare Bau scheint mir durch die Verdrängung der Sarkomzellen und ihres fibrillären Grundgewebes, das überall in gleichmässig dichter Weise zu finden ist, durch die erwähnte Flüssigkeit zu Stande gekommen.

Die starke Vergrösserung (Fig. 2) bestätigt das bereits geschilderte Verhalten. Die Zellen als solche zeigen den Typus der Einzelindividuen des grossspindelzelligen Sarkoms; auffallend ist immerhin der überreiche Gehalt an bindegewebigem Stroma und der Reichthum der Zellkerne an Kernkörperchen und Chromatin. Nirgends gelang es mir karyokynetische Vorgänge nachzuweisen. Zuweilen findet sich als Begleiter der im Septum verlaufenden Blutgefässcapillare ein länglicher, verschieden breiter Spalt, den ich vermöge seines Inhaltes und seiner Beziehung zum Blutgefässe für ein perivasculäres Lymphgefäss halten möchte.

Hebe ich zum Schlusse die mir in diesem Präparate von charakterisirender Bedeutung scheinenden wichtigsten Momente hervor, so ergiebt sich:

1. Eine aus spindelförmigen Zellen bestehende sarkomatöse Neubildung.
2. Die Beziehung dieser Spindelzellen zu den äusseren Wandelementen der mittelgrossen Gefässcapillaren.

Hiermit glaube ich den Ausgangspunkt dieser Neubildung von den Perithelien der Blutgefässe im Sinne Eberth's gekennzeichnet zu haben und halte mich berechtigt, den vorliegenden Fall als „Perithelioma cysticum ovarii“ in die Hauptgruppe der „Perithelíome“ des eingangs erwähnten Schema J. A. Amann's einzureihen.

Literatur.

Marchand: Beiträge zur Kenntniss der Ovarialtumoren. pag. 47.
Ackermann-Ohlshausen: Billroth's Handbuch der Frauenkrankheiten.
Leopold: Archiv für Gynäkologie. Bd. VI, pag. 249.
Eckardt: Zeitschrift für Geburtshilfe u. Gynäkologie. Bd. XVI, pag. 344.
Pomorsky: Zeitschrift für Geburtshilfe u. Gynäkologie. Bd. XVIII, pag. 92.
v. Velits: Zeitschrift für Geburtshilfe u. Gynäkologie. Bd. XVIII, pag. 106.
v. Rosthorn: Archiv für Gynäkologie. Bd. 41, pag. 328.
Müller: Archiv für Gynäkologie. Bd. 42, pag. 408.

Digitized by Google

IV.

Ueber Vorkommen und Bedeutung von Drüsenschläuchen in den Myomen des Uterus.

Von

Dr. PAUL von LOCKSTAEDT

in Königsberg i. Pr.

Beobachtungen von Drüsenschläuchen in Uterusmyomen sind in der älteren Literatur nur sehr spärlich zu finden. Erst durch die Veröffentlichungen v. Recklinghausens:

„Ueber die Adenocysten der Uterustumoren und Ueberreste des Wolf'schen Organs." Deutsche med. Wochenschrift 1893;

„Ueber Adenomyome des Uterus und der Tuba." Wiener klinische Wochenschrift 1895;

vornehmlich durch sein ausführliches Werk:

„Die Adenomyome und Cystadenome der Uterus- und Tubenwand, ihre Abkunft von Resten des Wolf'schen Körpers." Berlin 1896;

ist die allgemeine Aufmerksamkeit auf diesen Gegenstand gelenkt worden.

Als Adenomyome bezeichnet v. Recklinghausen Myome, in denen sich eine Drüsenwucherung findet.

Diesen Namen übernehme ich aus der Arbeit des Autors, mit der ich mich auch sonst sehr eingehend in den folgenden Ausführungen zu beschäftigen haben werde, welche über das Vorkommen und die Bedeutung von Drüsenschläuchen in den Myomen des Uterus handeln sollen.

Im ersten Abschnitt werde ich die Frage nach dem Vorkommen, im zweiten die Frage nach der Bedeutung der Drüsen zu erledigen suchen. Zum Schluss gedenke ich über einen eigenthümlichen Fall von Adenocystoma uteri subserosum zu berichten.

Wenn ich nun die Frage nach dem Vorkommen der Drüsenschläuche zu erörtern beginne, so erscheint es zweckmässig, an die Spitze des Abschnittes die Beschreibung der von mir selbst beobachteten epithelführenden Myome zu stellen.

In einer Zeit von circa neun Monaten habe ich sämmtliche Uterusmyome untersucht, die in das hiesige pathologische Institut eingeliefert worden sind. Die Mehrzahl der Untersuchungsobjecte sind supravaginal amputirte Uteri myomatosi, daneben sechs einzeln exstirpirte, theils submucöse, theils subseröse Myomknoten, endlich drei Uteri myomatosi, die bei Sectionen gefunden worden sind.

An sieben Fällen habe ich in der myomatösen Wucherung Drüsenschläuche oder epithelbekleidete Cysten gefunden.

Da es mir an einem einheitlichen Princip fehlt, um diese Tumoren in einzelne Gruppen zu ordnen, so bringe ich sie in

Digitized by Google

chronologischer Reihenfolge. Nur Fall V und VII habe ich aus später zu erwähnenden Gründen zusammenstellen müssen. Diese beiden Fälle sind es übrigens auch, die auf mein Urtheil bezüglich der Bedeutung der Adenomyome den grössten Einfluss gehabt haben.

Fall I.

In der Hinterwand des wenig vergrösserten, supravaginal amputirten Uterus sitzt ein Fibromyom von Kindskopfgrösse. Auf der Vorderwand wird die vollkommen glatte Serosa in der Höhe des linken Tubenwinkels und etwa 2 cm von demselben entfernt, durch zwei kleine erbsengrosse Knötchen emporgewölbt.

Beide lassen auf der Schnittfläche Farbe und Consistenz der Uterusmyome erkennen; sie sind circumscript und grenzen sich scharf von der umgebenden Uterusmusculatur ab.

In der Schnittfläche des einen Knötchens fällt ein ca. 3 mm langer klaffender Spalt auf, aus dem sich eine geringe Menge bräunlich rother Flüssigkeit entleert. In dieser werden mikroskopisch neben einer grossen Zahl wohl erhaltener rother Blutkörperchen spärliche Fettkörnchenkugeln und Pigment nachgewiesen.

Durch eingehende Untersuchung mikroskopischer Schnitte lässt sich feststellen, dass der Spalt einer linsenförmigen Höhle angehört, welche den ganzen Geschwulstknoten durchsetzt. Sie ist allseitig von Myomgewebe umgeben.

Dieses besteht aus kleinen spindelförmigen Zellen mit verhältnissmässig grossen stäbchenförmigen Kernen. Das Gewebe erscheint sehr kernreich und färbt sich viel intensiver als das normale umliegende Myometrium.

Die oben beschriebene Höhle wird von einem einschichtigen Epithel ausgekleidet. Die einzelne Epithelzelle ist kurzcylindrisch, der Kern oval und dunkel tingirbar. Er nimmt den grössten Theil der Zelle für sich in Anspruch. Flimmern sind auf den Epithelzellen nicht vorhanden.

Das Epithel sitzt nicht direct dem Myomgewebe auf, sondern einem Bindegewebe, das sich durch seinen ausserordentlichen Zellenreichthum auszeichnet. Die lebhaft gefärbten Kerne liegen dicht bei einander und lassen zwischen sich nur spärliche homogene Grundsubstanz erkennen, in welcher man hin und wieder ein Reticulum feinster Fasern beobachten kann.

Die einzelnen Zellen sind Rundzellen, Spindel- und Sternzellen. Die beste Beschreibung für das mikroskopische Bild ist der Vergleich mit dem Bindegewebe der Uterusschleimhaut. Es ist dieses dasselbe Gewebe, welches v. Recklinghausen und die Mehrzahl der Autoren in den Adenomyomen beschrieben haben. Ich kann es wohl mit demselben Namen, den v. Recklinghausen dafür gewählt hat, als cytogenes Gewebe bezeichnen.

Dasselbe ist nicht gleichmässig um die Cyste herum vertheilt, sondern an den einzelnen Stellen bald mehr, bald weniger stark entwickelt. Dementsprechend greift es in das Myomgewebe mit Zacken, selbst mit längeren Ausläufern hinein, und es ist oft schwer, die Grenze zwischen dem cytogenen und dem ja auch sehr kernreichen Myomgewebe zu bestimmen.

Ausser der bisher beschriebenen grösseren Cyste treten in einzelnen Schnitten noch andere kleinste Cystchen auf, die alle von kugeliger Gestalt, mit einschichtigem Cylinderepithel ausgekleidet sind und von mehr oder weniger stark entwickeltem cytogenen Gewebe umgeben werden. Für eine dieser Cystchen habe ich eine Communication mit dem grösseren Hohlraum nachweisen können. Die anderen sind von demselben und von einander entweder nur durch cytogenes Gewebe oder auch durch Myomgewebe isolirt.

Eine besondere Anordnung der glatten Muskelfasern um die Cysten herum existirt nicht.

In dem kindskopfgrossen Fibromyom der Dorsalwand und dem zweiten erbsengrossen Geschwulstknoten auf der Ventralseite des Uterus wird Epithel nicht nachgewiesen.

Digitized by Google

Fall II

stammt von der Section einer im Coma diabeticum verstorbenen Patientin.

Der Uterus ist asymmetrisch gebaut, bicornis. Das rechte Horn ist hypoplastisch.

Unter der glatten Serosa liegen mehrere Myomknötchen. Ein in der Dorsalwand sitzender bohnengrosser Tumor und ein eben solcher auf der linken Seite der Ventralwand zeigen weder makroskopisch noch mikroskopisch etwas Auffallendes.

Ungefähr in der Medianlinie der Ventralseite, dicht oberhalb des Orificium internum uteri sitzt noch ein drittes subseröses Knötchen von Linsengrösse. Auf seiner höchsten Kuppe erheben sich ein stecknadelkopfgrosses und mehrere submiliare durchscheinende Bläschen. Das ganze Knötchen grenzt sich durch seine weisse Farbe von dem umgebenden Binde- und Muskelgewebe ab. Aus der grösseren Cyste entleert sich klare Flüssigkeit, die keine wohl characterisirbaren Elemente enthält.

Mikroskopisch findet sich in den Cysten eine nur schlecht erhaltene Epithelauskleidung, so dass eine vollständige Orientirung über den Aufbau der Geschwulst sehr erschwert ist. Ausser den Cysten kommen in derselben auch drüsenschlauchähnliche Kanälchen vor. Einzelne von ihnen lassen sich bis zur Einmündung in die Cysten verfolgen.

Das Epithel dieser Lumina ist ein einschichtiges Cylinderepithel, dessen mässig hohe, flimmerlose Zellen von einem dunkel tingirbaren Kern fast vollständig ausgefüllt werden.

Drüsenschläuche und Cysten sind in ein nicht gerade kernarmes Bindegewebe eingeschlossen, dessen Kerne sich wohl stellenweise etwas dichter unter dem Epithel zusammendrängen; doch entsteht nirgends das Bild des cytogenen Gewebes.

In das fibrilläre Bindegewebe hinein sind spärliche Züge kleiner glatter Muskelfasern mit relativ grossen Kernen eingelagert. Mikroskopisch lässt sich eine deutliche Grenze des Tumors gegen das umgebende Gewebe nicht ziehen.

Die beiden anderen Myomknoten des Uterus sind frei von epithelialen Einschlüssen.

Fall III.

Der Uterus ist supravaginal amputirt, seine Wand stark hypertrophisch. In der Dorsalwand sitzt intramural ein kugeliger Tumor von 15 cm Durchmesser, der sich bei der histologischen Untersuchung als epithelfreies Fibromyom erweist.

In der Mitte der Vorderfläche des Corpus uteri liegt ein ca. kirschkerngrosses, subseröses Knötchen, das sich durch Farbe und Consistenz scharf aus seiner Umgebung heraushebt. Obwohl auch dieser Geschwulstknoten, ebenso wie der grosse Tumor, makroskopisch nichts Besonderes erkennen lässt, wird er doch mikroskopisch untersucht, und es ergiebt sich dabei folgender Befund:

Der Geschwulstknoten besteht der Hauptsache nach aus einer Anhäufung kleiner glatter Muskelfasern mit relativ grossen Kernen. Die Fasern durchkreuzen einander in den verschiedensten Richtungen.

Im mikroskopischen Bild fällt besonders ein nadelstichgrosses, mit Epithel ausgekleidetes Lumen auf, welches einer im Centrum des Tumors gelegenen, unregelmässig gestalteten Cyste angehört.

In der Peripherie des Tumors, auf der der Serosa abgekehrten Seite liegt ein gleichgrosses, fast kreisrundes Lumen. Ausserdem tauchen in einzelnen Schnitten noch andere Lumina auf, die sehr kleinen kugeligen Cystchen angehören und gleichfalls von Epithel ausgekleidet sind.

Weiterhin ergiebt sich, dass dicht neben diesem Geschwulstknoten, ohne mit ihm je zu confluiren, noch ein zweiter, etwa stecknadelkopfgrosser Geschwulstherd auf einer Anzahl von Schnitten zu finden ist. Derselbe liegt

Digitized by Google

gleichfalls subserös, ist ähnlich wie das vorher beschriebene Myom gebaut und weist auch im Centrum ein kleines spaltförmiges Lumen auf, das mit Epithel ausgekleidet ist.

Das Epithel der Cysten sitzt niemals direct dem Myomgewebe auf, sondern es schiebt sich stets ein mehr oder weniger stark entwickeltes cytogenes Gewebe dazwischen. Dasselbe greift mit langen Ausläufern in das Myom hinein und ist an einzelnen Stellen nur schwer von demselben abzugrenzen.

Das Epithel ist überall einschichtig. Die einzelne Zelle cylindrisch, von wechselnder Höhe. Der Kern ist oval und füllt den grössten Theil der Zelle aus.

Fall IV.

Der Uterus ist durch Laparotomie mit seinen Adnexen entfernt. Auf der linken Seite sind dieselben nur wenig entzündlich verändert; rechts dagegen sind sie unter sich und mit dem Uterus durch eine Unzahl von Adhäsionsmembranen verbunden.

In denselben liegt eine intraligamentäre, etwa apfelgrosse Cyste, welche unter Entfaltung des Ligamentum latum bis an die rechte Uteruskante herangewachsen ist und hier einen von derselben entspringenden Tumor überzieht, der später näher beschrieben werden soll.

Die Wand der Cyste ist ca. $^1/_2$ mm dick, an der Innenfläche glatt und nur locker mit der bedeckenden Serosa und der Oberfläche des Tumors verbunden. Der Inhalt der Cyste ist klar, serös, gelblich. Obgleich ich an dem nicht mehr ganz frischen Präparat kein Epithel habe nachweisen können, so möchte ich diese Cyste doch für eine Parovarialcyste halten.

Nach Lösung aller Adhäsionen und nach Eröffnung dieser Cyste zeigt sich, dass der supracervical amputirte Uterus klein und atrophisch ist. Die Dicke seiner Wand im Fundus beträgt 6 mm, die Consistenz des Myometriums ist schlaff.

An der rechten Kante erhebt sich, breitbasig ihr aufsitzend, ein Tumor, der auf seiner Aussenfläche grösstentheils von der leicht ablösbaren Wand der Parovarialcyste überzogen ist. Durch eine tiefe horizontale Furche wird er in zwei Knoten getheilt, von denen jeder etwas grösser als eine Wallnuss ist; in der Tiefe gehen beide continuirlich in einander über.

Die Basis des Tumors erstreckt sich über die ganze Uteruskante bis in die Nähe der Tubenecke, die aber selbst nicht von der Neubildung ergriffen zu sein scheint.

Mit der hinteren Seite des unteren Knotens hängt durch einen 2 cm dicken, kurzen Stiel eine Cyste von der Grösse eines Mannskopfes zusammen.

Bei der Untersuchung des ungehärteten Präparates zeigt der Uterustumor auf dem Durchschnitt Farbe und Consistenz der Uterusmyome, er ist gegen das Myometrium durch eine scharfe Bogenlinie begrenzt. An einzelnen Stellen sieht seine Substanz wie gestichelt aus.

In der Kuppe des oberen Tumorknotens sitzen zwei Höhlen, die eine von Bohnengrösse, die andere so gross wie ein Kirschkern. Beide liegen dicht bei einander. Ihr Inhalt ist eine dicke, weissliche, trübe und etwas colloide Flüssigkeit, die mikroskopisch keine charakteristischen Elemente enthält.

Der Stiel, welcher den Uterustumor mit der mannskopfgrossen Cyste verbindet, ist von markiger Consistenz; von seiner Schnittfläche lässt sich ein milchiger, trüber Saft abstreichen, in dem mikroskopisch eine grosse Zahl platter Epithelzellen zu finden ist, daneben spärliche, spindelförmige Elemente. Er durchbricht die Cystenwand.

Diese ist durchschnittlich 4 mm dick und überall von Serosa überzogen, welche sich von der eigentlichen Cystenwand abpräpariren lässt. Die Innenfläche ist rauh und uneben durch niedrige, riffartige Leisten, die

Digitized by Google

sich in unregelmässiger Weise auf ihr erheben. Der Cysteninhalt besteht aus einer trüben, lehmfarbenen Flüssigkeit, in welcher sich mikroskopisch sehr viel Cholestearintafeln und Fettkörnchen, wenig Fettkörnchenzellen nachweisen lassen.

Nach der Erhärtung in Alkohol zeigt sich an mikroskopischen Schnitten, dass die Wand der grossen Cyste aus einer äusseren serösen Schicht besteht, unter welcher sich eine grössere Zahl von Bündeln glatter Muskelfasern befindet, und aus einer inneren Bindegewebsschicht. Das Bindegewebe ist fibrillär und kernarm; an der Innenseite erscheint es theilweise durch die mangelnde Kernfärbung und das homogene Aussehen necrotisch. In den tieferen Theilen dieser Schicht finden sich eingelagerte Drüsenschläuche, die mit kubischen Epithelzellen ausgekleidet sind. Epithelzellen an der Innenfläche der Cyste sind nicht vorhanden.

Der Stiel dieser Cyste wird von einem Plattenepithelcarcinom mit fibromyomatösem Grundgerüst gebildet.

Der uterine Tumor endlich besteht hauptsächlich aus myomatösem Gewebe, das sich durch die innige Durchflechtung seiner Fasern, weniger durch die Grösse der Muskelzellen scharf von dem anliegenden Myometrium unterscheidet. Der Tumor dringt nur in die oberflächlichsten Schichten desselben ein und lässt das Stratum vasculosum frei.

Als Einlagerung in dieses Myom finden sich adenomatöse Wucherungen, welche Hohlräume von cystischer oder drüsenschlauchähnlicher Gestalt bilden. Das Epithel ist einschichtig, die Zellen sind kurz cylindrisch, seltener kubisch oder hochcylindrisch. Flimmern sind nicht vorhanden. Die Kerne sind oval, dunkel tingirbar, sie füllen die Zelle zu ihrem grössten Theil aus. Das Epithel sitzt entweder direct auf dem Myomgewebe oder auf einem gewöhnlich nicht sehr mächtig entwickelten cytogenen Gewebe. Die Anordnung der Muskelzellen um die epithelialen Lumina herum ist ganz unregelmässig.

Die Ausbreitung des Adenoms beschränkt sich auf das Myom. In keinem der mikroskopisch untersuchten Schnitte habe ich Epithel im normalen Myometrium gefunden.

Ausser dem Adenom sind noch andere epitheliale Gebilde in dem Myom zu finden; das sind richtige Nester und Stränge von Plattenepithelcarcinom. Sie sind am dichtesten in der Nähe des Stiels der mannskopfgrossen Cyste und infiltriren hier das Myomgewebe. Weiter nach der Uteruswand zu werden sie immer spärlicher und lassen sich bis in das normale Uterusparenchym nirgends verfolgen.

Weiterhin lenken in den mikroskopischen Präparaten den Blick auch eigenthümliche Zellanhäufungen auf sich. Sie bestehen zum grössten Theil aus grossen Zellen mit bläschenförmigen Kernen. In ihrer Mitte sitzt stets eine Riesenzelle mit randständigen Kernen. An der Peripherie dieser Zellanhäufung sieht man nicht selten einen Ring von kleinen runden Zellen mit verhältnissmässig grossen, dunkel tingirbaren Kernen. Es sind Tuberkel mit typischen Langhans'schen Riesenzellen mit Epitheloid- und Lymphoidzellen.

Eine besondere Beziehung derselben zu den Adenomschläuchen besteht nicht. Man findet sie übrigens auch, allerdings nur spärlich, im Myometrium. Meistens sind sie isolirt, seltener confluiren sie zu grösseren tuberculösen Infiltraten, die im Centrum necrotisiren und zerfallen können. Derartige Zerfallshöhlen sind auch die beiden früher erwähnten Cysten des einen Myomknotens; denn die fetzige Wand derselben wird von einem an Lymphoidzellen reichen Gewebe mit eingelagerten Langhans'schen Riesenzellen gebildet.

Es ist sehr schwer, in diesem Fall zu sagen, woher das Plattenepithelcarcinom stammt, und mit Sicherheit dürfte sich diese Frage überhaupt nicht entscheiden lassen. Vielleicht kann man die mannskopfgrosse Cyste als eine Dermoidcyste mit necrotischer Wand auffassen. Von derselben könnte dann ein Plattenepithelcarcinom entstanden und in das Adenomyom hineingewuchert sein.

Digitized by Google

Fall VI

ist ein Adenomyom, das isolirt durch Laparotomie entfernt worden ist, weil es durch eine entzündliche Adhäsion an die Flexura sigmoidea zu Darmkoliken Veranlassung gegeben hat. Besonders interessant ist dieser Fall dadurch, dass sich bei der Patientin hochgradige Entwickelungsanomalien in den Beckenorganen vorfinden. Das Steissbein fehlt vollständig, und es besteht eine Atresia ani vaginalis.

Der Tumor hat subserös auf der rechten Seite des Fundus gesessen. Er ist kugelig, kleinapfelgross, sein grösster Durchmesser beträgt 4 cm. Die bedeckende Serosa erscheint glatt bis auf die Stelle der erwähnten Adhäsion. Ein kleiner Theil der Oberfläche des Tumors ist frei von Serosa, nämlich da, wo er mit mässig breiter Basis dem Fundus uteri aufgesessen hat.

Auf dem Durchschnitt zeigt die Geschwulst Farbe und Consistenz der Fibromyome, ausserdem fallen einige im Centrum gelegene Höhlen von verschiedener Grösse auf; die grösste ist bohnengross.

Eine von ihnen enthält einen schwärzlich breiigen Inhalt, der auf Grund der mikroskopischen Untersuchung als veränderter Bluterguss aufgefasst werden muss. Es findet sich nämlich darin eine grosse Menge von Stromata rother Blutkörperchen, ferner Fettkörnchenzellen und Pigmentzellen.

Obgleich bei der Untersuchung des frischen Präparates Epithel nicht hat nachgewiesen werden können, so habe ich den Tumor doch genauer untersucht, weil die beschriebenen Höhlen weder den Eindruck von Zerfallshöhlen noch von erweiterten Lymphgefässen machten.

Bei der mikroskopischen Untersuchung von Schnittpräparaten ergiebt sich, dass die Hauptmasse des Tumors ein fibromyomatöses Gewebe ist. Die fibröse Substanz tritt stark in den Vordergrund, während das Myomgewebe nesterartig in sie eingesprengt zu sein scheint.

In diesem Grundgewebe finden sich nun die Lumina der oben beschriebenen Hohlräume und viele andere kleinere Cystchen. auch kommen vereinzelte drüsenschlauchähnliche Lumina zur Beobachtung.

Das Epithel derselben ist in grösserer Ausdehnung nur in Celloidinpräparaten erhalten, und auch in diesen liegt es gewöhnlich als abgelöster Ring im Lumen, während es nur selten der Wand noch aufsitzt.

Das subepitheliale Gewebe ist theilweise ein cytogenes Bindegewebe; doch findet man das Epithel auch direct dem fibromatösen Grundgewebe aufsitzend.

Das Epithel ist stets einschichtig. Die Zellen sind von verschiedener Höhe. In demselben Lumen sieht man neben hohen Cylinderzellen kubische und noch niedrigere, nahezu platte Zellen.

Die Kerne sind dunkel tingirbar, gewöhnlich sind sie oval und füllen den grössten Theil der Zelle aus, daneben kommen aber auch kürzere, nahezu kugelige Kerne vor, die in der Mitte der Zelle liegen oder etwas nach der freien Oberfläche derselben hin verschoben sind.

Flimmerhaare habe ich nur an zwei Zellen mit Sicherheit constatiren können. In den Lumina der Cysten finden sich häufig grosse Rundzellen, die durch ihren Gehalt an Pigment eine gelbbraune Farbe angenommen haben. Das Pigment giebt keine Eisenreaction.

Die beiden folgenden Adenomyome gehören insofern zu einander, als sie unmittelbar unter der Schleimhaut liegen, und von dem Cavum uteri her weite, mit Schleimhaut ausgekleidete Canäle in ihre Substanz tief hineindringen. Analoge Verhältnisse, aber in verkleinertem Massstabe, finden sich in einem Tubenadenomyom des letzten Falles.

Digitized by Google

Fall V.

Pat. ist zweimal gravid gewesen und hat einmal in der 6., das andere Mal in der 8. Woche abortirt.

Der Uterus ist mit den linksseitigen Adnexen supravaginal amputirt: er ist 7 cm breit, 6,5 cm lang, an der Abtragungsfläche 5,5 cm dick, wovon auf die Vorderwand 2 cm, auf die Dorsalwand 3,5 cm kommen. Die Serosa ist mit zahlreichen perimetritischen Excrescenzen bedeckt, welche von durchschnittenen Adhäsionen zwischen Darm und Uterus herrühren.

An der rechten Uteruskante sitzen in einiger Entfernung vom Tubenwinkel zwei subseröse derbe Knoten, der eine von Kirschgrösse, der andere ist etwa doppelt so gross und lässt deutlich seine Entstehung durch Confluenz mehrerer kleinerer Knötchen erkennen. Auf dem Durchschnitt zeigt der kirschgrosse Knoten Farbe und Consistenz der Uterusmyome; in seinem Centrum sitzt eine kleine Höhle von 2½ mm Durchmesser, welche mit einer bräunlich rothen Flüssigkeit erfüllt ist. Diese enthält hauptsächlich rothe Blutkörperchen, daneben spärliche Fettkörnchenkugeln. Die Wand der Cyste lässt sich als zusammenhängende Membran herausheben. Unter dem Mikroskop erkennt man neben kleinen Spindel- und Rundzellen grosse cylindrische Epithelien, die häufig einige Fetttröpfchen in ihrem Protoplasma suspendirt enthalten. An einzelnen von diesen Zellen ist ein Flimmerbesatz deutlich sichtbar.

Den gleichen Befund kann man bei dem grösseren subserösen Myomknoten erheben. Nur sind hier die Cysten kleiner, dafür aber zahlreicher. Beide Knoten sind ziemlich gut gegen die umliegende normale Uteruswand abgegrenzt und gegen ihre Unterlage leicht verschieblich.

Legt man einen Medianschnitt durch den Uterus, so zeigt sich, dass die ganze Uteruswand, abgesehen von einem grösseren an die Abtragungsfläche anstossenden Gebiet der Ventralwand, durch die Härte und den Verlauf der Muskelbalken in zwei Theile zu trennen ist, welche sich schalenartig decken. Während die äussere Schale, ebenso wie das bezeichnete Gebiet der Ventralwand im Grossen und Ganzen die normale Consistenz des Uterusparenchyms darbieten, ist die innere Schale durch ihre Härte und die starke Durchflechtung der Muskelbalken ausgezeichnet. Sie erscheint als diffuses Myom der Dorsalwand, des Fundus und des diesem zunächst gelegenen Theiles der Ventralwand. Hier beginnt das ventrale Myom dicht unter der Schleimhaut, es nimmt allmählich an Dicke zu und erreicht im Fundus einen Durchmesser von 3,5 cm. Derselbe nimmt auf der Dorsalwand wiederum etwas ab und beträgt an der Abtragungsfläche etwa 3 cm. Entsprechend der Dickenzunahme des centralen Tumors, nimmt das normale Myometrium an Dicke stetig ab und behält auf der Dorsalseite eine Stärke von nur 5 mm. An einzelnen Stellen durchbricht das Myom die äussere normale Schicht und sendet zapfenartige Ausläufer bis zur Subserosa. Die oben beschriebenen beiden subserösen Knoten sind von dem centralen Tumor völlig isolirt.

Auf den Durchschnittsflächen des centralen Tumors wird eine Anzahl rundlicher Lumina blossgelegt, die bis 2 mm Durchmesser haben können; sie gehören theils kleineren Cysten an, häufiger sind es Querschnitte cylindrischer Canäle. In diesem Fall lässt sich eine Borste stets 1 bis 2 cm in das Myom hinein führen. Von einem Lumen, das 3 mm von der Uterusschleimhaut entfernt ist, dringt die Sonde sogar 3,5 cm tief vor und stösst erst in der Nähe der Serosa auf Widerstand. Durch einen oberflächlichen Schnitt wird hier eine erbsengrosse buchtige Höhle aufgedeckt, die mit blassröthlicher, transparenter, sammetartiger Schleimhaut ausgekleidet ist. Von einem Lumen, das 6 mm von der Uterusschleimhaut entfernt ist, gelangt man mit der Borste, ohne auf irgend einen Widerstand zu stossen, direct ins Cavum uteri.

Betrachtet man die Schleimhaut desselben genauer, so zeigt sie überall eine mässige hyperplastische Verdickung; im Fundus finden sich mehrere, 6—8, rundliche Vertiefungen, in die man selbst dicke Metallsonden einführen kann. Mit der Borste gelangt man in allen Fällen 1—1,8 cm tief in das Geschwulstgewebe hinein. Die Sonde liegt innerhalb eines Canals,

Digitized by Google

auf dessen Innenfläche die Uterusschleimhaut sich ohne sichtbare Grenze hinüberzuschlagen scheint. Diese Canäle verzweigen sich und communiciren sowohl mit einander, als mit den mitten in der Geschwulst gelegenen Canälen. Sie sind alle ausgekleidet von einer dicken Membran, welche sich in einzelnen Fetzen leicht von der Myomunterlage abheben lässt und mikroskopisch den gleichen Befund giebt, wie er für die Cyste in dem früher beschriebenen subserösen Knoten angegeben ist.

Der Inhalt der Cysten und Canäle des centralen Tumors ist farblos, etwas fadenziehend und zeigt mikroskopisch hauptsächlich Epithelien, freie Fetttröpfchen und Fettkörnerkugeln.

Im normalen Myometrium sind makroskopisch keine Cysten oder Canäle nachzuweisen.

Bei der mikroskopischen Untersuchung von Schnitten des centralen Tumors und der subserösen Geschwulstknoten zeigt sich überall das gleiche Bild. Das Myomgewebe besteht aus langen Fasern, die sich nicht von den Muskelzellen des normalen Myometrium unterscheiden. Nur der geschwungene Verlauf der Muskelfaserbündel, ihre innige Durchflechtung giebt die Möglichkeit, die Grenzen des Myoms zu bestimmen. Doch lässt auch dieses Zeichen an einzelnen Stellen im Stich.

Zwischen den Faserbündeln liegen spärliche Züge von fibrillärem Bindegewebe. Irgend ein typisches Verhalten des Myomgewebes zu den adenomatösen Theilen der Geschwulst ist nicht vorhanden.

Das Adenom tritt innerhalb des Myoms in Form von Inseln auf, die unter einander wiederum durch schmale adenomatöse Stränge in Verbindung stehen. Häufig sitzen in den Inseln central, seltener peripher auffallend grosse Lumina, die unzweifelhaft den beschriebenen grossen Canälen angehören.

In der Vorder- und Hinterwand des Uterus halten die Adenominseln sich gewöhnlich in einiger Entfernung von der Mucosa uteri; nur selten dringt von derselben ein adenomatöser Ausläufer in die Tiefe der Geschwulst. Im Fundus dagegen treten die Inseln häufiger mit der Uterusschleimhaut in Verbindung, und zwar geschieht dies durch adenomatöse Verbindungsstränge, an denen deutlichst zu erkennen ist, dass ein mikroskopischer Unterschied zwischen Mucosa und Adenom nicht existirt. Die grossen, in das Cavum uteri einmündenden Canäle liegen nicht so günstig zur Schnittrichtung, dass ich einen von ihnen von der Schleimhautoberfläche bis in grössere Tiefe des Adenomyoms hätte verfolgen können. Vielmehr stellen sich die Einmündungen derselben in das Uteruslumen als mehr oder weniger kurze, blindsackartige Ausläufer des Cavum uteri dar, welche in die Myomsubstanz hineindringen. Man sieht, wie sich die Mucosa uteri ohne Grenze in die schleimhäutige Auskleidung der Canäle fortsetzt. Da, wo sich zufällig noch Reste des Oberflächenepithels im Uterus erhalten haben, kann man auch dies sich in die Canäle ohne Grenze fortsetzen sehen.

Ebenso wie sich im Fundus das Adenom mehr der Schleimhaut nähert, so dringt es hier auch bis in die Nähe der Serosa. An solchen Stellen wird es dann besonders schwer zu entscheiden, ob die epithelführenden Lumina auf das Myom beschränkt oder auch im normalen Uterusparenchym zu finden sind. Nur der Umstand, dass an Theilen der Uteruswand, die auf Grund der Untersuchung am frischen Präparat als myomfrei erklärt werden müssen, auch mikroskopisch Epithel niemals hat nachgewiesen werden können, macht es sehr wahrscheinlich, dass das Adenom sich auf das Myom beschränkt.

Das Gewebe des Adenoms besteht aus zwei Elementen, aus Epithel und cytogenem Gewebe: dieses, das mikroskopisch von dem Bindegewebe der Uterusschleimhaut sich nicht unterscheidet, das an einzelnen Stellen als directe Fortsetzung desselben angesehen werden muss, bildet die Stützsubstanz für die einzelnen Lumina. Sein Zellreichthum schwankt innerhalb kleiner Grenzen selbst in der nämlichen Adenominsel. Ebenso wie die Uterusschleimhaut ist es stellenweise mit wohlerhaltenen rothen Blutkörperchen infarcirt. Daneben finden sich, wohl als Folge derartiger Diapedesen, Pigmentirungen des Gewebes. Seltener sind diese diffus,

Digitized by Google

häufiger besteht das Pigment aus amorphen, goldgelben Schollen; endlich kommen auch grosse rundliche Zellen vor, die mit Pigmentkörnchen erfüllt sind. Eine Eisenreaction habe ich nicht erhalten können.

Die mit Epithel ausgekleideten Lumina schwanken sehr beträchtlich in ihrer Grösse. Die grössten gehören den schon oft genannten grossen Hauptcanälen an und zeigen die verschiedensten Formen, je nachdem die Canäle quer oder schräg geschnitten worden sind. Hin und wieder sieht man in diese Lumina kleine Drüsenschläuche hineinmünden.

Die Drüsenschläuche nehmen den breitesten Raum innerhalb des Adenoms für sich in Anspruch; sie sind in einzelnen Inseln so mächtig gewuchert, dass dadurch das cytogene Gewebe in den Hintergrund gedrängt wird In den adenomatösen Verbindungssträngen erreichen sie oft eine sehr bedeutende Länge, sie können sich vielfach verzweigen. Gewöhnlich verlaufen sie gestreckt, seltener sind sie stark geschlängelt oder korkzieherartig gewunden, ähnlich wie in der endometritischen Uterusschleimhaut.

Irgend eine typische Anordnung der Drüsenschläuche zu einander ist nicht vorhanden. Ausser den Hauptcanälen und Drüsenschläuchen kommen auch epithelführende Cysten in dem Adenom vor.

Das Epithel ist einschichtig. Die Zellen sind gewöhnlich cylindrisch, selten kubisch. Der Kern ist bald gross und oval und füllt dann den grössten Theil der Zelle aus, bald ist er kleiner, nahezu kugelig und sitzt in der Mitte der Zelle oder ist etwas gegen die freie Oberfläche derselben hin verschoben. Zellen mit grossen Kernen kommen vorzüglich in den engsten Lumina zur Beobachtung, die Zellen mit kugeligen Kernen finden sich einmal in allen grösseren Lumina, aber auch, freilich seltener, in Drüsenschläuchen. Flimmerhaare sind im gehärteten Präparat stellenweise noch sehr gut erhalten. Wo sie vorhanden sind, sitzen sie auf den Zellen mit kleinen Kernen, welche sich übrigens auch durch ihre Gestalt auszeichnen; sie sind nicht genau cylindrisch, sondern etwas conisch geformt, ihre breite Basis ist dem Lumen, die abgestumpfte Spitze dem unterliegenden cytogenen Gewebe zugekehrt.

Zum Schluss hebe ich noch einmal hervor, dass in den subserösen isolirten Adenomyomknoten sich genau dasselbe mikroskopische Bild darbietet. Erwähnenswerth erscheint auch, dass hier eine kleine Cyste mit ihrer Wand unmittelbar an die Serosa anstösst. Eine Verbindung des Drüsengewebes in diesen Knoten mit dem centralen Adenomyom durch adenomatöses Gewebe habe ich nicht nachweisen können.

Fall VII.

Der Uterus ist durch Laparotomie bei einer Patientin entfernt worden, die weder geboren noch abortirt hat; er ist 7 cm breit, 6 cm lang, 6 cm dick. Die Adnexe sind normal, nur am uterinen Ende der rechten Tube sitzt ein erbsengrosser Geschwulstknoten von harter Consistenz. Der Uterus ist von normaler glatter Serosa überzogen. Auf seiner Vorderfläche und der linken Seite des Fundus sitzen zwei gestielte subseröse Myome, beide etwa von der Grösse eines kleinen Apfels. Auf der rechten Seite des Fundus hebt ein kirschgrosser Geschwulstknoten die Serosa halbkuglig empor.

Die Uteruswand ist überall verdickt, am meisten auf dem Dorsum, im Fundus und an der rechten Seitenkante; hier ist sie 3,5—4 cm stark, während sie auf der Vorderfläche und der linken Uteruskante nur 2 cm dick ist. Die Verdickung wird durch ein diffuses Myom verursacht, welches sich im Stratum submucosum und vasculosum des gesammten Myometrium entwickelt hat. Das Stratum subserosum ist grösstentheils von normaler Consistenz. An circumscripten Stellen wird es jedoch von dem centralen Myom durchbrochen, und dieses dringt hier bis zur Serosa vor. Solche Stellen finden sich sowohl im Dorsum und Fundus, wo das kleine kirschgrosse subseröse Myom ohne Grenze mit seinem Stiel in den centralen Tumor übergeht, besonders aber in beiden Tubenecken des Uterus.

Mitten im diffusen centralen Myom sitzen einige scharf begrenzte Geschwulstknoten, deren grösster etwa 1,5 cm Durchmesser hat.

Digitized by Google

An das Myom im rechten Tubenwinkel schliesst sich ohne sichtbare Grenze der oben erwähnte erbsengrosse Myomknoten der rechten Tube an.

Die Schleimhaut des Uterus ist endometritisch verdickt. Nach Entfernung des anhaftenden Schleims werden in der rechten Hälfte des Cavum uteri sowohl im Fundus als an der Seitenkante 5 rundliche, grubige Vertiefungen sichtbar. Von ihnen aus kann man eine Sonde bis 1,5 cm tief in das Myom hineinschieben Einer dieser Canäle ist weit genug, um mit der Scheere bequem eröffnet zu werden; man sieht, wie sich die Uterusschleimhaut ohne Grenze auf seine Innenfläche fortsetzt.

Auf der Durchschnittsfläche durch die Uteruswand sind ebenfalls grössere Canäle theils quer, theils längs getroffen zu finden. Ihr Durchmesser beträgt gewöhnlich nur 0,5—1 mm, sie sind mit einer schleimhautähnlichen Membran ausgekleidet. Ausser ihnen werden noch kleinere und grössere, selbst kirschkerngrosse Cysten beobachtet, die meistentheils mit röthlich brauner oder chocoladebrauner Flüssigkeit erfüllt sind.

Canäle und Cysten sind über das ganze diffuse Myom verstreut, sie sitzen ebensowohl dicht unter der Schleimhaut, als subserös und in unmittelbarer Nähe des Parametrium. Auch in dem kirschgrossen subserösen Myom sind Canälchen vorhanden, dagegen werden sie in den beiden gestielten Fibromyomen makroskopisch und auch mikroskopisch vermisst.

Dass die mitten im Myom gelegenen Canäle in Zusammenhang mit denen stehen, welche offen in das Cavum uteri ausmünden, erscheint zwar an sich schon wahrscheinlich, doch habe ich den sicheren Beweis in diesem Fall durch Einträufelung einer Lösung von löslichem Berliner Blau in eine jener grubigen Vertiefungen erbringen können. Durch die Vertheilung der Flüssigkeit in dem Canalsystem erscheinen zwei isolirt in einer Schnittfläche der Uteruswand gelegene, quergeschnittene Canäle blau gefärbt.

Bei der mikroskopischen Untersuchung werden in dem braunrothen oder chocoladebraunen Cysteninhalt, neben einer wechselnden Zahl rother Blutkörperchen und Fettkörnchenzellen, grosse Rundzellen nachgewiesen, in deren Innerem kleinste bräunlich gelbe Pigmentkörnchen suspendirt sind. Das Pigment giebt eine deutliche Eisenreaction.

Die schleimhäutige Auskleidung der Canäle und Cysten besteht aus spindelförmigen Bindegewebszellen, kleinen Rundzellen und Epithel. Die Epithelzellen sind meistentheils kurz cylindrisch, doch kommen auch andere Formen vor. Besonders auffallend sind einzelne ausserordentlich grosse unregelmässig gestaltete, nicht selten geschwänzte Epithelien, in deren grossem Kern ein bis zwei Nucleolen deutlich hervortreten. Flimmern habe ich bei der Untersuchung des frischen Präparates nicht nachweisen können.

Nach der Erhärtung des ganzen Präparates in Formol ergiebt die Untersuchung mikroskopischer Schnitte noch Folgendes:

Der centrale diffuse Tumor ist ein Adenomyom. Das adenomatöse Gewebe liegt in dem Myom in Form von Inseln, die aus cytogenem Gewebe mit eingelagerten Drüsenschläuchen bestehen. Grössere in den Adenominseln liegende Lumina gehören den Hauptcanälen oder Cysten an. Die Inseln sind unter einander durch schmale Adenomstränge verbunden. Derartige adenomatöse Verbindungsstränge finden sich auch zwischen der Uterusschleimhaut und den ihr zunächst gelegenen Inseln, besonders häufig in der rechten Hälfte des Uterus, doch kommen sie auch an anderen Stellen vor.

Die Drüsencanälchen verlaufen gewöhnlich gerade, sind aber auch gar nicht selten stark geschlängelt oder korkzieherartig gewunden, genau so wie in der endometritischen Uterusschleimhaut. In günstigen Schnitten sieht man sie in die Hauptcanäle hineinmünden.

An den früher beschriebenen Canälen, welche von dem Cavum uteri her in das Adenomyom eindringen, lässt sich auch mikroskopisch verfolgen, wie sich die gesammte Uterusschleimhaut mit ihrem Oberflächenepithel, ihrem cytogenen Gewebe und ihren Drüsenschläuchen auf die Innenfläche dieser Canäle fortsetzt

In den Tubenecken zeigt das Adenomyom einige mikroskopische Eigenthümlichkeiten. Die Inseln und mit ihnen das cytogene Gewebe treten in

Digitized by Google

den Hintergrund. Die Drüsenschläuche liegen vereinzelt in dem Myom gewebe, auf welchem ihr Epithel direct aufsitzt. Die Lumina haben anscheinend eine grosse Neigung, sich cystisch zu erweitern. Die mikroskopischen Bilder erwecken den Eindruck, als ob diesem Bestreben an circumscripten Stellen Widerstand entgegengesetzt wird. Das Epithel ist gezwungen, diese Widerstände zu umgehen. So sieht man kleine Arterien in einem Cystenlumen liegen, ihre Aussenfläche ist grösstentheils von Epithel überzogen, sie können sogar an einer Art Mesenterium aufgehängt sein. Zu ähnlichen Bildungen geben circumscripte Anhäufungen von cytogenem Gewebe Anlass. Dadurch entstehen Papillen oder kolbenförmige Anhänge, die aus cytogenem Gewebe bestehen und mit einer einfachen Epithelschicht überkleidet sind. Sie erinnern an die Beschreibung, die v. Recklinghausen für seine Pseudoglomeruli giebt. Besonders häufig habe ich Bilder gesehen, wie sie dieser Autor in Tafel V, Fig. 4 seines Werkes wiedergiebt, d. h. in einem mit Epithel ausgekleideten Lumen liegt ein Epithelring, der von cytogenem Gewebe ausgefüllt wird. Da ich an diesen Gebilden niemals einen auffälligen Reichthum des cytogenen Gewebes an Rundzellen gesehen habe, glaube ich aber nicht berechtigt zu sein, sie mit den Pseudoglomeruli v. Recklinghausen's zu identificiren.

Die Lumina des Adenomyoms scheinen weder links noch rechts mit der intramuralen Tube Zusammenhang zu haben.

Obgleich der vorhin erwähnte Tubentumor nur als eine Fortsetzung des Uterusadenomyoms erscheint, so zeigt derselbe doch bemerkenswerthe Eigenthümlichkeiten. Das cytogene Gewebe ist nur ganz ausnahmsweise zu finden, Drüsenschläuche sind nur in geringer Menge vorhanden, meistentheils gehören die Lumina kleineren Cysten an, diese confluiren an einer Stelle zu einer grösseren Cyste von 3 mm Durchmesser. Die Myomwucherung ist sehr gering. Zwischen Epithel und Muskulatur liegt gewöhnlich eine dünne Schicht fibrillären, kernarmen Bindegewebes.

Die Hauptmasse des Adenomyoms breitet sich zwischen Serosa und der Ringmuskulatur der Tuba aus. Nur an einer Stelle dringen von dem Tubenlumen mehrere drüsenähnliche Canäle durch die Ringmuskulatur in das Adenomyom hinein und sind hier von den benachbarten Cysten und Drüsencanälchen des Adenomyoms mikroskopisch nicht zu unterscheiden.

Indem ich daran erinnere, dass das Adenomyom an der rechten Tube sitzt, und dass auf der rechten Seite des Cavum uteri die grossen mit Schleimhaut ausgekleideten Canäle einmünden, möchte ich darauf hinweisen, dass diese grossen Canäle und die kleinen von dem Tubenlumen ausgehenden Drüsenschläuche als ganz analoge Bildungen aufgefasst werden müssen.

Das Epithel, welches in dem Adenom des Uterus und der Tube vorkommt, ist stets einschichtig. Die Zellen sind meistens kurz cylindrisch, doch sieht man auch höhere und niedrigere Zellformen. Der Kern ist oval und dunkel tingirbar. Flimmerepithel ist zwar nicht sehr ausgedehnt, aber sowohl im Uterus- als im Tubenadenomyom stellenweise unzweifelhaft nachweisbar.

In Schrägschnitten durch das Epithel erscheint dasselbe, allerdings nicht in allen Fällen, von Lücken unterbrochen zu sein. Bei näherer Betrachtung sieht man in denselben zwischen den intensiv gefärbten Epithelkernen sehr grosse runde, blasse Kerne, die ab und zu einen dunkel tingirten Nucleolus enthalten. Es erscheint wahrscheinlich, dass die zu diesen Kernen gehörigen Zellen identisch sind mit den grossen polymorphen Epithelzellen, welche auch schon bei der frischen Untersuchung aufgefallen sind.

Das cytogene Gewebe ist von dem Bindegewebe der Uterusschleimhaut nicht zu unterscheiden. Die Zellen des Myomgewebes bieten nichts Charakteristisches.

Auch in mikroskopischen Schnitten findet man, besonders in Lumina, die in einiger Entfernung vom Cavum uteri liegen, seltener im cytogenen Gewebe die bei der Untersuchung des frischen Präparates beschriebenen Pigmentzellen. Das Pigment giebt Eisenreaction.

Digitized by Google

Gestützt auf meine eigenen Untersuchungen werde ich in Folgendem unter eingehender Berücksichtigung der Resultate v. Recklinghausen's und anderer Autoren eine zusammenfassende Darstellung der mikroskopischen und makroskopischen Eigenschaften der Adenomyome geben.

Das Epithel ist einschichtig, die einzelne Zelle meistentheils kurzcylindrisch; daneben kommen auch höhere und niedrigere, selbst platte Epithelien vor. Der Kern ist oval und dunkel tingirbar. Seine Grösse variirt mit der Gestalt der Zellen. In Cylinderepithelien findet man neben ovalen Kernen, die die Zelle zum grössten Theil ausfüllen, auch kleinere, nahezu kuglige Kerne, welche in der Mitte der Zelle liegen oder etwas gegen die freie Oberfläche derselben hin verschoben sind. Flimmerepithel ist sehr häufig, doch haben andere Untersucher und auch ich in einer nicht unbeträchtlichen Zahl von Fällen vergeblich danach gesucht. Freilich könnte man annehmen, dass die Flimmern in allen diesen Fällen durch cadaveröse Veränderungen zu Grunde gegangen sind, und eine derartige Annahme würde sich nicht widerlegen, ebensowenig aber beweisen lassen. Die Angabe v. Recklingshausen's, dass vornehmlich die Zellen Flimmern tragen, welche sich nach der freien Oberfläche hin verbreitern, also conisch geformt sind, hat sich für meinen Fall V bestätigt.

Das Epithel sitzt selten dem Myomgewebe direct auf, sondern gewöhnlich einem Bindegewebe. Dasselbe ist in einigen Fällen fibrillär, besonders in den Adenomyomen der Tube. In der grossen Mehrzahl aller Adenomyome des Uterus, weniger häufig in den Tumoren der Tubenecken, selten an den Tuben findet man dicht unter dem Epithel das „cytogene Gewebe". Ich habe es mit Ausnahme von Fall II stets mehr oder weniger stark entwickelt gefunden. Es bietet in allen Fällen annähernd das gleiche Bild dar. Die geringen Differenzen, die übrigens auch innerhalb desselben Tumors beobachtet werden, beziehen sich auf den Rundzellenreichthum des Gewebes. Dasselbe ist, wie ich schon früher hervorgehoben habe, mikroskopisch identisch mit dem Bindegewebe der Uterusschleimhaut. In den Fällen V und VII habe ich ja auch seinen directen Uebergang in diese verfolgen können. Orloff[1]), welcher, soweit ich nach seinen Angaben und Abbildungen darüber urtheilen kann, das gleiche Gewebe in seinen Adenomyomen beobachtet hat, hält dasselbe für ein Muskelgewebe in Entwicklung. Ich kann mich nach meinen Befunden in den genannten Fällen seiner Ansicht nicht anschliessen, wenn mir auch die scharfe Abgrenzung des cytogenen gegen das jugendliche Myomgewebe der Fälle I und III gewisse Schwierigkeiten gemacht hat. Das cytogene Gewebe ist in einzelnen Tumoren, den teleangiectatischen Adenomyomen v. Recklinghausen's, besonders gefässreich.

Das Myomgewebe hat nichts Charakteristisches, bald sind

[1]) Zeitschrift für Heilkunde. 1895. XVI.

Digitized by Google

die einzelnen contractilen Zellen klein, ihre Kerne relativ gross, bald unterscheiden sie sich in Grösse und Aussehen gar nicht von den Elementen des normalen Myometrium. Eine Anordnung der Muskelzellen um die Adenomsubstanz ist in der grossen Mehrzahl der Adenomyome nicht vorhanden, dagegen hat v. Recklinghausen in einzelnen Fällen, besonders in den Tumoren der Tubenecke, eine Art von Myomscheide um den einzelnen Drüsenschlauch constatiren können. Dieselbe entsteht dadurch, dass die dem Drüsenschlauch zunächst liegenden Muskelfasern parallel zu seiner Achse aufgestellt sind. Die Myomscheiden gehen ohne Grenze in das umgebende Myomgewebe über. Schottländer[1]) hat ähnlich an einem drüsigen Canal des von ihm beschriebenen Adenomyoms eine innere Längsfaserschicht beobachtet; nach aussen wird dieselbe durch eine Ringfaserschicht umgrenzt. Zwischen Epithel und Muskelgewebe befindet sich ein sehr zellreiches, anscheinend cytogenes Gewebe.

Die mit Epithel ausgekleideten Lumina der Adenomyome sind grösstentheils Drüsenschläuche, ausserdem kommen Cysten vor und cylindrische Canäle, die wegen der grösseren Weite ihres Lumens nicht als Drüsenschläuche bezeichnet werden können. In sie hinein münden zahlreiche Drüsen, welche mit dem einschliessenden cytogenen Gewebe eine schleimhautartige Auskleidung der grossen Hauptcanäle bilden.

Die Cysten weichen in ihrer Gestalt sehr häufig von der Kugelform ab, sie sind gewöhnlich spaltförmig und durch Bildung vieler Recessus deformirt. Nach v. Recklinghausen werden sie am häufigsten in den Adenomyomen des Tubenwinkels gefunden, während die eben erwähnten Hauptcanäle fast ausschliesslich in den voluminösen Tumoren der Vorder- und Hinterwand des Uterus vorkommen.

Die Drüsenschläuche lassen sich mikroskopisch von Uterindrüsen nicht unterscheiden. Sie verlaufen freilich nicht immer ganz gerade, sondern sind geschlängelt oder korkzieherartig gewunden, doch kann man das gewöhnlich zu gleicher Zeit an den Drüsen der Schleimhaut des Uterus myomatosus beobachten. Die Drüsenschläuche sind seltener in den Adenomyomen der Tube und der Tubenecke als in den Tumoren des Corpus uteri. Hier treten sie, zu grossen Schaaren vereinigt, auf, und es entsteht dadurch zwischen dem Adenom und der endometritisch-hyperplastischen Schleimhaut eine gewisse Aehnlichkeit, wie dies auch v. Recklinghausen für den zuletzt von ihm beschriebenen Tumor[2]) hervorhebt.

Eine constante Anordnung der Drüsentubuli zu einander, zu den Cysten und Hauptcanälen ist nur ausnahmsweise vorhanden. v. Recklinghausen beschreibt für seinen I. Fall einmal eine organoide, dann eine kammähnliche Aufstellung der Canälchen. Bei der organoiden Anordnung hat der Autor an

---

[1]) Zeitschrift für Geburtsh. und Gynaek. Bd. 27.
[2]) v. R.: Die Adenomyome etc. S. 229.

Digitized by Google

jedem Drüsenschlauch, von dem blindgeschlossenen Anfang bis zur Ausmündung in einen Hauptcanal oder eine Cyste, einen gewundenen Abschnitt, einen nach Art der Henle'schen Schleife der Harncanälchen gebogenen und einen geraden ausführenden Abschnitt unterscheiden können. Jedem dieser drei Abschnitte kommt eine bestimmte Weite des Lumens zu, an bestimmten Stellen des Systems finden sich ampulläre Erweiterungen, bestimmte Stellen werden von den später zu beschreibenden Pseudoglomeruli und Pigmentkörpern bevorzugt.

Die kammförmige Anordnung besteht darin, dass in einen Hauptcanal eine einzige Reihe parallel und hinter einander aufgestellter Drüsenschläuche einmündet. Die Mündungen finden sich nur auf einer Seite des Hauptcanals, während seine ganze übrige Peripherie davon frei bleibt. Auf Quer- oder Schrägschnitten durch denselben darf man nie mehr als die Mündung eines einzigen Drüsenschlauches zu Gesicht bekommen.

Derartige eigenthümliche Drüsensysteme scheint v. Recklinghausen nur in seinem ersten Fall mit Sicherheit beobachtet zu haben, in den übrigen Fällen scheinen sie nur wenig angedeutet zu sein oder ganz zu fehlen. Häufiger erwähnt er dagegen, auch noch in seinem letzten Falle, einen parallelen Verlauf mehrerer benachbarter Drüsencanälchen, ihre Aufstellung im „Gänsemarsch".

Die oben erwähnten Pseudoglomeruli sind nach der Beschreibung[1]) des Autors „auffällige kuglige, mit breiter oder schmaler Basis aufsitzende Erhebungen. Ihr einschichtiges Epithel besteht aus cubischen Zellen, ihr innerer bindegewebiger Grundstock ist immer äusserst reich an Rundzellen."

Die Gestalt dieser Pseudoglomeruli scheint übrigens sehr zu variiren. Wenigstens giebt v. Recklinghausen für die Pseudoglomeruli seines XVI. Falles (Seite 62) an, dass das freie Ende derselben nicht immer ein regelmässiges Kugelsegment sei, sondern hin und wieder sich zu mehreren Buckeln erhebe, ferner haben die Pseudoglomeruli in diesem Fall theilweise die Gestalt glatter Leisten.

Auch das Epithel scheint nicht constant aus cubischen Zellen zu bestehen. In seinem Fall IVb beschreibt es der Autor als kräftiges Cylinderepithel, in Fall XVI findet er stellenweise auf diesen Körperchen niedrige Cylinderzellen mit Flimmerbesatz.

Constant ist wohl nur das rundzellenreiche cytogene Gewebe, in welchem der Autor in einzelnen Fällen ein reiches Capillarnetz gesehen haben will. Cysten und Ampullen, in denen Pseudoglomeruli vorkommen, die „Kapseln" derselben, sind gewöhnlich von einem einfachen Plattenepithel ausgekleidet.

Pseudoglomeruli sind übrigens nur in einem relativ geringen Theil der Adenomyome v. Recklingshausen's vorhanden, nämlich in den Fällen I, II, IVb, IXb, XVI.

[1]) v. R.: Die Adenomyome etc. S. 100 unten.

Digitized by Google

Häufiger hat der Autor die „Pigmentkörper“ gefunden. Sie stehen zweifellos in enger Beziehung zu Blutungen, die sehr oft in dem adenomatösen Gewebe vorkommen. Nach den Angaben v. Recklinghausen's findet man die Blutergüsse besonders stark zur Zeit der Menstruation.

Da sie aber auch sehr häufig in operativ entfernten Tumoren noch in frischem Zustande gefunden werden, da die Operationen gewöhnlich ausserhalb der Menstruationszeit vorgenommen werden, so kann man diese Haemorrhagien nicht in allen Fällen mit der menstruellen Congestion in Zusammenhang bringen. Dagegen liegt hier der Vergleich mit der endometritischen Schleimhaut des Uterus myomatosus sehr nahe, aus der ja auch oft genug atypische Blutungen erfolgen.

Neben den frischen Blutergüssen finden sich in den Adenomyomen in sehr vielen Fällen auch die Residuen älterer Haemorrhagien, nämlich eine Pigmentirung des cytogenen Gewebes und des Inhalts der Drüsenschläuche und Cysten. Das Pigment kann das cytogene Gewebe diffus gelb färben oder öfter in Schollen und Körnern zwischen den Zellen liegen. Im Cysteninhalt sind besonders häufig grosse Rundzellen, die mit kleinsten gelbbraunen Körnchen mehr oder weniger erfüllt sind. Das Pigment ist eisenhaltig. Diese Zellen sind die Pigmentkörperchen v. Recklinghausen's. Pigmentirung und Pigmentzellen habe ich in meinen Fällen V, VI und VII beobachten können, aber ich kann nur die Pigmentzellen des letzten Falles mit den Pigmentkörpern v. Recklinghausen's identificiren, weil ich nur an diesen eine Eisenreaction habe hervorrufen können.

Was das Massenverhältniss des Myoms und des Adenoms zu einander betrifft, so ist dasselbe nicht constant. Insofern zeigt sich allein eine gewisse Abhängigkeit der Geschwulstgewebe von einander, als das Adenom nur innerhalb des Myoms zu finden ist, wenigstens nur ausnahmsweise die Grenzen desselben überschreitet, um in das normale Myometrium hineinzudringen.

Für die Vertheilung des Adenoms hat v. Recklinghausen zwei Typen aufstellen können. Einmal findet man dasselbe in Form von Inseln, welche aus cytogenem Gewebe mit eingelagerten Drüsenschläuchen bestehen. Die Inseln sind durch Hauptcanäle und schmale Adenomstränge mit einander, in einzelnen Fällen auch mit der Uterusschleimhaut verbunden. Diesen Typus findet man vornehmlich in den voluminösen Adenomyomen der Dorsal- und Ventralwand des Uterus.

Die zweite Form nennt v. Recklinghausen die zerstreute Anordnung. Sie ist besonders in den Tumoren der Tube und Tubenecke zu finden. Die Drüsenschläuche und Cysten sitzen vereinzelt im Myom, das cytogene Gewebe tritt mehr in den Hintergrund, verschwindet ganz und wird durch fibrilläres Bindegewebe ersetzt. Das Myom bildet nicht selten Längsfaserscheiden um die Drüsenschläuche herum. Cysten sind sehr häufig zu finden.

Digitized by Google

Beide Formen der Adenomanordnug sind übrigens nicht streng von einander zu trennen, sondern es giebt vielfache Uebergänge zwischen ihnen.

Von makroskopischen Eigenthümlichkeiten der Adenomyome erwähnt v. Recklinghausen, dass er auffallend häufig an der Oberfläche subseröser Tumoren perimetritische Excrescenzen beobachtet habe. Ferner sind die Grenzen seiner Adenomyome gegen das umliegende Gewebe regelmässig verwaschen. Meine Beobachtungen können kaum zur Stütze dieser Angaben, besonders der letzten dienen, wenigstens muss ich die Fälle I, III, IV und VI zu den circumscripten Kugelmyomen rechnen. Allerdings habe ich die stärkste Entwickelung des Adenoms in den beiden diffusen Myomen V und VII gesehen.

Ueber die Häufigkeit der Adenomyome macht v. Recklinghausen, der jedenfalls die grösste Erfahrung darüber besitzt, keine genauen Angaben. Ricker[1]) hat unter 35 Myomen 5 Adenomyome gefunden, ich selbst habe sie an 31 Präparaten, deren Art ich oben näher gekennzeichnet habe, sieben Mal beobachten können.

Man kann annehmen, dass diese Tumoren häufiger sind, als es nach den vorstehenden Angaben erscheint. Denn es ist zweifellos, dass bei der makroskopischen und auch bei der ja niemals ganz vollständigen mikroskopischen Untersuchung einzelne Adenomyome übersehen werden. Ich darf nur an Fall III erinnern, wo ich nur durch die zufällige mikroskopische Untersuchung Kenntniss von den Epitheleinschlüssen erhielt, ferner an Fall VI, in welchem ich erst nach Untersuchung einer grossen Anzahl von mikroskopischen Schnitten Epithel gefunden habe.

Werthvoller für die Beurtheilung der vorliegenden Frage erscheint deshalb nur die Arbeit Orlof's. Dieser Autor hat 55 kleine Myomknoten in lückenlosen Serienschnitten untersucht und vier Mal in dem Myomgewebe Epithel gefunden. Doch ist die Zahl der untersuchten Tumoren noch nicht gross genug, um ein abschliessendes Urtheil über die Häufigkeit der Adenomyome zu gestatten. Wenn es aber nicht möglich ist, eine zahlenmässige Statistik darüber zu geben, so lässt sich doch schon jetzt sagen, dass diese Tumoren nicht zu den Seltenheiten unter den Geschwülsten gehören, wenn ihre Zahl auch gegenüber der grossen Häufigkeit der epithelfreien Myome nahezu ganz verschwindet.

Sehr auffallend ist das häufige Zusammentreffen dieser Geschwülste mit Missbildungen des Uterus und der Tuben. v. Recklinghausen hat zuerst nachdrücklich auf diese That sache hingewiesen und auf Grund meiner Beobachtungen kann ich seine diesbezügliche Angabe durchaus bestätigen. Denn in meinem II. Falle besteht Uterus bicornis, im VI. Falle Atresia ani vaginalis mit anderen Missbildungen.

[1]) Beiträge zur Aetiologie der Uterusgeschwülste. Virchow's Archiv 1895, 142.

Digitized by Google

Die meisten Adenomyome werden in der Wand des Uterus gefunden; hier haben sie ihre besonderen Prädilectionsstellen. v. Recklinghausen bezeichnet als solche einmal die Tubenwinkel, dann die Dorsalwand des Uterus, ferner giebt er an, dass die Adenomyome selten submucös, sehr viel häufiger in den peripheren Schichten des Myometrium zu finden sind, und zwar öfter im Stratum vasculosum, intramural, als im Stratum subserosum. In der Cervix und der Vorderwand des Uterus hat er sie nur ausnahmsweise beobachtet.

Es ist schwer, mit diesen Angaben meine eigenen Untersuchungsresultate in Einklang zu bringen. Ich habe zwar auch von 7 Adenomyomen 5 subserös gefunden, aber kein einziges intramural. Tubenwinkeltumoren, die nach v. Recklinghausen am häufigsten vorkommen, sind nur in meinem VII. Fall vorhanden und hier nur als Theile, als Ausläufer des grossen centralen Adenomyoms. Besonders auffällig für mich ist aber die Behauptung, dass diese Geschwülste in der Vorderwand des Uterus nur ausnahmsweise vorkommen; sind doch die drei ersten von mir beschriebenen Fälle auf die Ventralwand beschränkt, während kein einziger meiner Tumoren allein die Dorsalwand befallen hat, wenn auch hier in Fall V und VII sich das Adenomyom am mächtigsten entwickelt hat. Wegen der vielfach ungenauen Angaben der Autoren ist es mir unmöglich gewesen, eine Statistik über die Häufigkeit der dorsalen und ventralen Adenomyome zu geben. Soviel ist jedenfalls sicher, dass diese Tumoren sich dorsal häufiger als ventral entwickeln. Ob sie aber, wie es aus den Untersuchungen v. Recklinghausen's hervorgeht, in der Ventralwand ausnehmend selten sind, das ist eine Frage, die vorläufig wohl noch offen bleiben muss.

Ausser am Corpus uteri hat v. Recklinghausen Adenomyome weniger häufig, aber doch nicht sehr selten in der Wand der Tube gefunden. Die Tubenadenomyome sind in allen bisher beschriebenen Fällen kleine Tumoren, höchstens von der Grösse einer Kirsche, sie sitzen hauptsächlich in der Nähe der Tubenecke des Uterus und sind in der abdominalen Hälfte der Tube bisher noch nicht gefunden worden. Nach den Angaben v. Recklinghausen's breiten sie sich vornehmlich zwischen Serosa und der Ringmusculatur der Tube aus, was ich nach meinen Beobachtungen im VII. Fall durchaus bestätigen kann.

Weiterhin sind die Adenomyome in zwei Fällen in den grossen Labien beobachtet worden. Den einen Fall hat v. Recklinghausen auf der Naturforscherversammlung zu Frankfurt a. M. 1896 veröffentlicht; ein genaues Referat hat mir nicht vorgelegen. Den andern Fall beschreibt Th. Cullen in dem Bullet. of the Johns Hopkins hospital VII, 62 a 63 May-June. Der Tumor ist nach den überzeugenden Angaben des Autors vom Ligamentum rotundum uteri ausgegangen; mikroskopisch fällt die frappante Aehnlichkeit des Adenoms mit der Uterusschleimhaut auf.

Digitized by Google

Endlich hat Burkhard[1]) an der Oberfläche eines kleinen Ovarialcystoms Myomknötchen beobachtet, in welchen er mikroskopisch Drüsenschläuche und mit Epithel ausgekleidete Cystchen hat nachweisen können.

Dass Adenomyomknoten gestielt dem Uterus aufsitzen oder in das parauterine Gewebe hineingelangen können, hat wohl an sich nichts Auffälliges.

Da v. Recklinghausen in seinem Werk grosses Gewicht auf die Aufstellung der Adenomyome am Uterus und den Tuben legt, so wiederhole ich, dass diese Tumoren hauptsächlich in der Wand des Corpus uteri gefunden werden; sie sitzen hier nach den Untersuchungen des genannten Autors am häufigsten in den Tubenwinkeln, danach in der Hinterwand des Uterus, seltener sind sie in der Cervix und der Vorderwand. Sie kommen ferner häufiger in den peripheren Schichten vor als submucös. An den Tuben sind sie seltener als am Uterus, werden hier nur in der uterinen Hälfte beobachtet und breiten sich vornehmlich zwischen Serosa und circulärer Muskelfaserschicht aus.

Die Bedeutung der Drüsenschläuche in Uterusmyomen.

Die Drüsenschläuche sind nicht indifferente Einschlüsse der Myome, die sich an der Geschwulstbildung gar nicht betheiligen, sondern ihre Epithelzellen vermehren sich annähernd im gleichen Masse wie die Muskelzellen. Dadurch entsteht in dem Myom eine epitheliale Neubildung, die sich mikroskopisch als Adenom charakterisirt.

Auch klinisch erscheint das Adenomyom als benigner Tumor. Etwas ungünstig wird allerdings doch der klinische Verlauf des Myoms durch die adenomatöse Einlagerung beeinflusst. Wenigstens giebt Freund[2]) in einem kurzen Anhang zu dem Werk v. Recklinghausen's auf Grund seiner Erfahrung an voluminösen Adenomyomen das Krankheitsbild etwa folgendermassen:

Nach der ersten Menstruation der Patientinnen tritt häufig Menostase mit Chlorose ein. Die meisten Pat. leiden an profusen Menstruationsblutungen, alle an Dysmenorrhoe.

Diese Erfahrungen Freund's habe ich, was die Dysmenorrhoe betrifft, in dem klinischen Bericht zu Fall V bestätigt gefunden, dagegen bietet die Anamnese zu Fall VII nichts, was von vornherein für Adenomyoma uteri gesprochen hätte. Profuse Menstruationsblutungen, die in beiden Fällen vorhanden gewesen sind, können ja nicht für diese Diagnose herangezogen werden.

Die übrigen von mir beobachteten Tumoren sind gegenüber den anderen gleichzeitig bestehenden pathologischen Verände-

[1]) Virchow's Archiv, 144. 1896.
[2]) v. R. Adenomyome etc. Seite 224.

Digitized by Google

rungen am Uterus so gering an Grösse, dass sie kaum irgend einen Einfluss auf das klinische Bild gehabt haben können.

Was den Unterschied zwischen Fall V und VII betrifft, so möchte ich daran erinnern, dass im V. Fall ausgedehnte perimetritische Adhäsionen vorhanden gewesen sind, ebenso wie an den voluminösen Tumoren v. Recklinghausen's, während sie im Fall VII fast vollständig fehlen.

Die Adenomyome treten, ebenso wie die epithelfreien Myome, niemals vor Eintritt der ersten Menstruation auf, nach Freund gewöhnlich zwischen dem 20. und 50. Lebensjahre.

Wenn man also auch die Adenomyome für gutartige Neubildungen halten darf, so ist doch zweifellos die Möglichkeit gegeben, dass sich aus ihnen in einzelnen Fällen Carcinome entwickeln können. Die von einigen Autoren beschriebene primäre carcinomatöse Degeneration der Uterusmyome würde sich daraus erklären; man könnte annehmen, dass die Carcinomzellen aus den Epithelien des Adenomyoms entstehen. Woher diese in letzter Linie stammen, werde ich jetzt eingehender zu erörtern haben.

Da in den Adenomyomen relativ häufig Flimmerepithel gefunden wird, so kann man ihre Drüsenschläuche auch nur von Organen herleiten, die normaler Weise Flimmerepithel führen. Es kommen also im Wesentlichen nur die Uterusschleimhaut und der Wolf'sche Körper in Betracht. Die Theorie, wonach die Adenomyome von der Schleimhaut abgeleitet werden müssen, ist von sämmtlichen Autoren vertreten worden, die vor der ersten Publication v. Recklinghausen's über diesen Gegenstand Adenomyome beschrieben haben. Der genannte Autor hat dann zuerst, gestützt auf seine ausführlichen und gründlichen Untersuchungen, darauf aufmerksam gemacht, dass einzelne Eigenthümlichkeiten dieser Tumoren sich nicht aus der erwähnten Theorie heraus erklären lassen, er glaubt dagegen Vieles gefunden zu haben, was für eine Verwandtschaft der Drüsenschläuche in Uterusmyomen mit den Urnierenkanälchen spricht.

Die mediale Lage des Paroophoron im Ligamentum latum, die Pseudoglomeruli und die organoide Anordnung der Drüsencanälchen haben wohl den Autor vornehmlich bewogen, den grössten Theil seiner Adenomyome vom Paroopheron herzuleiten, für eine geringere Zahl derselben, besonders für die Tumoren der Tube und Tubenecke scheint er auch die Möglichkeit zuzulassen, dass sie sich um Parovarialcanälchen gebildet haben.[1])

Für einen einzigen Tumor[2]) hält v. Recklinghausen die Abstammung von der Schleimhaut für erwiesen, für die von ihm unter A und B geschilderten Adenocarcinome für wahrscheinlich.

---

[1]) Daselbst Seite 128 und 129.

[2]) Das von der Uterusschleimhaut abstammende Adenomyom. — v. R. Adenomyome etc. Seite 227.

Digitized by Google

Am Schlusse seines Werkes spricht er die Ueberzeugung aus[1]), dass für alle übrigen Uterus-Tumoren die paroopherale Herkunft „als höchst wahrscheinlich", für die Adenomyome der Tube und des Tubenwinkels „wohl schon als nahezu bewiesen" betrachtet werden muss.

Es wird meine Aufgabe sein zu prüfen, ob die Drüsenschläuche der Adenomyome als Uterindrüsen, ob sie als Urnierencanälchen aufgefasst werden können, ferner ob der mikroskopische und makroskopische Befund mehr für eine oder die andere Theorie spricht, endlich werde ich die Vorzüge und Nachtheile beider Theorien einander gegenüberstellen, wobei es sich ergeben wird, ob ich mich den Ausführungen v. Recklinghausen's anschliessen kann oder nicht.

Wenn man in der Wand des Uterus Tumoren und in ihnen Drüsen findet, die mikroskopisch von Uterindrüsen nicht zu unterscheiden sind, so liegt es ja am nächsten, sie für Abkömmlinge der Uterindrüsen zu halten. Diese Theorie hat einen sehr grossen Vorzug, sie ist nämlich für einzelne Adenomyome nicht mehr hypothetisch, sondern schon erwiesen. Zu diesen Tumoren gehört einmal „das von der Uterusschleimhaut stammende Adenomyom" v. Recklinghausen's aus der Vorderwand eines Uterus, ferner die von mir beschriebenen Adenomyome V und VII.[2]) Alle diese Geschwülste haben gemeinsam, dass sie submucös gelegen sind und nicht bloss an circumscripter Stelle, sondern in ihrer ganzen Ausdehnung mit der Mucosa in directem Contact stehen. Es fragt sich, ob diese Lage und Wachsthumsform genügen, um die genannten Tumoren von den übrigen subserösen und intramuralen principiell zu trennen.

Nimmt man an, dass das Adenom und das Myom irgend einen ätiologischen Zusammenhang haben — und ich werde später die Gründe für diese Annahme auseinandersetzen —, wenn man sich ferner vergegenwärtigt, dass in allen diesen Fällen das Adenom mit der Uterusschleimhaut durch adenomatöse Stränge und Hauptcanäle in Verbindung steht, so folgt daraus nothwendiger Weise eine submucöse Lage der Tumoren. Erinnert man sich weiter daran, dass die adenomatösen Verbindungsstränge nicht nur an circumscripter Stelle, sondern von dem grössten Theil oder der ganzen Mucosa in die Tiefe zu den nächstgelegenen Adenominseln ziehen, so leuchtet es ein, dass das Myom in diesen Fällen mit seiner ganzen Oberfläche dicht unter der Schleimhaut liegen muss, sogar eine mantelartige Umhüllung des Cavum uteri bilden kann. Ausserdem darf auch nicht vergessen werden, dass nach den Angaben v. Recklinghausen's der grösste Theil aller Adenomyome eine Neigung zu diffusem Wachsthum hat.

---

[1]) Daselbst Seite 233 unten.

[2]) Einen weiteren Fall, dessen Herkunft von der Schleimhaut des Uterus unzweifelhaft zu sein scheint, beschreiben Leguen und Marien in den Annal. de Gynécol. Febr. 1897, pag. 134. (Eléments glandulaires dans les fibromyômes de l'uterus.) Der Bericht ist erst nachträglich zu meiner Kenntniss gekommen.

Digitized by Google

Uebrigens hält auch dieser Autor die Lage seines Adenomyoms für sehr natürlich; er glaubt aber doch dadurch berechtigt zu sein, dasselbe von den übrigen Adenomyomen scharf zu trennen. Ein weiteres wichtiges Merkmal dazu findet er in der ventralen Lage des Tumors. Wegen der Lage einer einzigen Geschwulst eine principielle Trennung von anderen mikroskopisch gleichgebauten Tumoren vornehmen zu wollen, erscheint mir nicht gerechtfertigt zu sein. Auch ist ja die ventrale Lage in den von mir beschriebenen Fällen V und VII durchaus nicht vorhanden, vielmehr befindet sich die Hauptmasse des Tumors in beiden Fällen auf der Dorsalseite und im Fundus des Uterus.

Die submucöse Lage der drei Tumoren und die Form ihres Wachsthums kann meines Erachtens keinen Grund dazu bieten, um sie von allen übrigen Adenomyomen abzusondern, um so weniger, als sowohl im Fall V als VII circumscripte und subseröse Adenomyomknoten vorhanden sind. Im letzten Fall steht das kirschgrosse subseröse Adenomyom mit seinem Stiel in directer Verbindung mit dem centralen Tumor, so dass dasselbe sich auch unzweifelhaft aus Uterindrüsen gebildet hat. In Fall V ist eine Continuität zwischen den beiden subserösen Knoten und dem centralen Tumor zwar nicht vorhanden, das mikroskopische Bild lässt aber keinen Zweifel darüber aufkommen, dass sie denselben Ursprung haben, wie das submucöse Adenomyom.

Nachdem auch mikroskopisch zwischen den drei Adenomyomen und den übrigen subserösen und intramuralen keine Differenz besteht, unterscheiden sie sich nur darin von diesen, dass ihre Adenomsubstanz mit der Uterusschleimhaut in Verbindung steht, während bei den übrigen Tumoren eine solche Verbindung fehlt.

Gerade für diese Tumoren ist es deshalb von Wichtigkeit, sich eine Vorstellung darüber zu bilden, wie die Uterindrüsen, wenn man von ihnen das Adenom ableiten will, in das Myometrium hineingekommen sind.

Für die submucösen Geschwülste kann man vielleicht mit Ruge[1]) und Schroeder[1]) annehmen, dass die Schleimhautdrüsen einmal tiefer als normal in die Muscularis hineingewuchert sind, dass sie sich abgeschnürt haben und zufällig von einem submucösen Myom eingeschlossen sind. Für diese Fälle liegt auch die Möglichkeit vor, dass in ein epithelfreies submucöses Myom, welches zur Entstehung einer Endometritis hyperplastica geführt hat, secundär aus der wuchernden Schleimhaut Drüsen hineinwachsen, wie es Schottländer annimmt. Diese Hypothesen dürften kaum für meinen V. oder VII. Fall Anwendung finden können.

Es mag denkbar sein, dass die Uterindrüsen hin und wieder etwas tiefer in das Myometrium dringen, als es normal ist. Es ist

[1]) Schroeder, Handbuch der Frauenkrankheiten. VIII. Auflage 1887, S. 228.

Digitized by Google

aber ganz unverständlich, wie durch irgend ein ätiologisches Moment die Uterusschleimhaut veranlasst werden sollte, sich in toto in das Myometrium hineinzusenken und dort Canäle zu bilden, die mit ihren Verzweigungen bis zur Serosa reichen; und das Alles zu einer Zeit, wo die Muscularis schon vollständig ausgebildet oder gar durch myomatöse Neubildung verdickt und verhärtet ist. Dieser Vorgang wird auch dann nicht verständlicher, wenn man ihn mit v. Recklinghausen auf die Zeit verlegt, wo nach einem Puerperium die Uterusschleimhaut sich regenerirt, ganz abgesehen davon, dass in meinem VII. Fall die Anamnese, deren Richtigkeit zu bezweifeln kein Grund vorliegt, von einem Puerperium nichts weiss.

Es erscheint vielmehr am Wahrscheinlichsten, dass dieser Process des Einwachsens der Uterusschleimhaut sich zu einer Zeit abgespielt hat, in welcher die Muscularis uteri noch wenig oder gar nicht entwickelt ist, dass die Entstehung der mit Schleimhaut ausgekleideten grossen Canäle, die als Fortsätze der Uterushöhle die Uteruswand durchsetzen, auf eine embryonale Entwickelungsstörung zurückgeführt wird.

Ganz ähnlich verhält es sich mit den intramuralen und subserösen Adenomyomen. Ich stimme darin durchaus mit v. Recklinghausen überein, dass eine Versprengung von Uterindrüsen in das Myometrium nach erfolgter Entwickelung desselben nahezu ausgeschlossen erscheint. Auch die Drüsenschläuche dieser Tumoren stammen mit höchster Wahrscheinlichkeit von embryonal versprengtem Epithel. Wie eine derartige Epithelabsprengung zu Stande kommt, darüber lassen sich natürlich keine sicheren Angaben machen. Nachdem v. Recklinghausen in intramuralen Tumoren ähnliche Hauptcanäle gefunden hat, wie ich sie in Fall V und VII beschrieben habe, liegt es vielleicht nahe, anzunehmen, dass in allen Fällen vom Uteruscavum her derartige Canäle in die embryonale Uteruswand eindringen. Wenn sie sich dann später partiell zurückbilden, so würden mitten im Myometrium abgesprengte Theile der Uterusschleimhaut isolirt liegen bleiben.

Ueber die Zeit, in welcher die Absprengung erfolgt, lässt sich auch nichts Sicheres sagen, man wird aber vielleicht nicht irren, wenn man die Keimverirrung und die Entstehung der so häufig zu gleicher Zeit mit den Adenomyomen vorkommenden Uterusmissbildungen auf dieselbe Entwicklungsstörung zurückführt und in dieselbe Zeit verlegt.

Jedenfalls scheint es nöthig zu sein, wenn man die Adenomyome von der Uterusschleimhaut herleiten will, mit Diesterweg,[1]) Hauser[2]) und Strauss[3]) eine embryonale Keimverirrung anzunehmen. Mit dieser Hypothese lassen sich dann die in Uterus-

[1]) Zeitschrift für Geburtsh. und Gyn. 1883. IX. Cystofibroma verum.
[2]) Münchener medicin. Wochenschrift. 1893. No. 10.
[3]) Ueber Uterusmyome. Dissertation. Berlin 1893.

Digitized by Google

myomen vorkommenden Drüsen in allen Fällen als Uterindrüsen auffassen.

v. Recklinghausen giebt zu, dass eine strenge Widerlegung der Annahme einer embryonalen Versprengung von Uterusepithel nicht möglich ist, er sagt aber darüber:[1] „Denkt man an eine Verirrung des Epithelkeimes schon in der früheren Embryonalzeit, so könnte nur das Epithel des Müller'schen Ganges in Betracht kommen. Letzteres liegt dem Epithel des Wolf'schen Ganges so nahe, dass die Behauptung, letzteres sei die Brutstätte für die epithelbekleideten Drüsenschläuche, vom Wolf'schen Canal seien Reste unverbraucht zurückgeblieben und deswegen im späteren Leben zu Producenten der Adenomyome geworden, mindestens ebenso so gut begründet erscheint, wie jene Theorie, welche dafür das Epithel des Genitalschlauches selbst, den physiologischen Schleimhautbildner, in Anspruch nimmt."

Es ist sehr zu beachten, dass der Autor, abgesehen von dieser Stelle, stets nur vom Wolf'schen Körper seine Adenomyome abzuleiten versucht, nie von dem Epithel des Wolf'schen Ganges. Ferner scheint es mir wenigstens sehr viel natürlicher zu sein, für die Herkunft eines Gewebes, das mikroskopisch der Uterusmucosa zum Verwechseln ähnlich sieht, den „physiologischen Schleimhautbildner" in Anspruch zu nehmen, als irgend ein Organ, welches nach der Beschreibung von Dohrn[2] und Rieder[3] mit der Uterusschleimhaut kaum irgend welche Aehnlichkeit haben kann.

Man könnte vielleicht noch den Einwand erheben, dass die Schleimhaut des embryonalen Uterus keine Drüsen und auch nach den bisherigen Untersuchungen kein Flimmerepithel führt. Aber wenn die verirrten Schleimhautkeime sich überhaupt im Myometrium bis über die Pubertätszeit hinaus erhalten können, so wird man annehmen müssen, dass die Ernährungsbedingungen, welche sie daselbst gefunden haben, günstig genug sind, um ihnen die gleiche Entwickelung zu gestatten, welche die an normaler Stelle verbliebene Schleimhaut durchmacht, dass sie zu derselben Zeit, wie diese, ihre Drüsen und ihr Flimmerepithel erhalten werden.

Schwerwiegender ist ein ähnlicher Einwand, der gegen die Herleitung der Tubenadenomyome aus der Tubenschleimhaut erhoben werden kann. Nachdem es allseitig anerkannt ist, dass in dieser Drüsenschläuche zu keiner Zeit vorkommen, ist es schlechterdings nicht verständlich, wie sich aus ihr Adenome bilden können. v. Recklinghausen sagt[4] mit Beziehung darauf: „Das wichtigste Argument für meine Ablehnung jeder Theorie, welche die Drüsenschläuche unserer Adenomyome als versprengte Uterin-

[1] v. R.: Adenomyome etc. Seite 156 unten.
[2] Ueber die Gartner'schen Canäle beim Weibe. Arch. für Gyn XXI.
[3] Ueber die Gartner'schen Canäle beim menschl. Weibe. Virchow's Archiv. Bd. 96. 1884.
[4] v. R.: Adenomyome etc. Seite 169.

Digitized by Google

drüsen oder Schleimhautkeime deutet, liefert der Umstand, dass der Schleimhaut der ganzen Tuba, auch ihres intraparietalen Abschnittes, die Drüsen fehlen."

Diese theoretischen Bedenken müssen aber den Thatsachen gegenüber schweigen. Nachdem ich in Fall VII Drüsenschläuche von dem Tubenlumen in das Tubenadenomyom hineindringen gesehen habe, ist es für mich unzweifelhaft, dass aus der Tubenschleimhaut Adenomyome entstehen können, und es ist die Möglichkeit gegeben, sämmtliche Tubenadenomyome in dieser Weise zu erklären, da der von mir beobachtete Tumor grosse Aehnlichkeit mit denen hat, die v. Recklinghausen beschreibt.

Uebrigens hat dieser Autor in seinem Fall XXV auch einen Drüsenkolben nachgewiesen, dessen Fundus in der Ringmusculatur der Tube gelegen ist, dessen langer Hals in das Lumen derselben frei ausmündet. v. Recklinghausen deutet sich diesen Befund als eine Art Missbildung, der zu Folge der Wolf'sche Drüsencanal eine abnorme Communication mit dem benachbarten Müller'schen Gang gewonnen und bewahrt hat. Er scheint zu dieser Annahme weniger durch eine geringe Differenz bewogen zu sein, die zwischen Drüsenkolben und Tube in der Färbbarkeit der Epithelien besteht, als weil ihm die Annahme, dass eine solche abnorme Communication zwischen beiden embryonalen Canälchen bis in das spätere Leben zurückgeblieben sei, natürlicher erscheint als die Vorstellung, dass Ausbuchtungen der Schleimhaut durch alle Muskelschichten hindurchgewachsen, und dass Schleimhautkeime so weit versprengt worden wären. (Seite 167.)

Ich kann mich für das von mir beschriebene Tubenadenomyom dem Gedankengang v. Recklinghausen's nicht anschliessen. Wenn man zur Erklärung der vom Tubenlumen ausgehenden Canälchen eine Missbildung heranziehen muss, so kann man ja auch annehmen, dass die Tubenschleimhaut einmal anomaler Weise Drüsenschläuche producirt, was bei ihrer nahen entwickelungsgeschichtlichen Verwandtschaft mit der Uterusschleimhaut gar nicht ausgeschlossen zu sein scheint. Dies ist aber nicht der eigentliche Grund, warum ich daran festhalte, dass die von mir beobachteten Drüsencanäle aus dem Tubenepithel hervorgegangen seien; sondern der Umstand, auf den ich schon früher hingewiesen habe, nämlich dass sie vollständige Analoga zu den grossen mit Schleimhaut ausgekleideten Canälen seien, die vom Cavum uteri her in das Uterusadenomyom hineindringen. Man müsste folgerichtig im Sinne v. Recklinghausen's auch diese als abnorme Communicationen des Wolf'schen Drüsencanals mit dem Müller'schen Gang auffassen. Dazu scheint mir aber keine Möglichkeit geboten zu sein.

Meines Erachtens ist es zweifellos, dass Adenomyome aus der Tubenschleimhaut entstehen können, und analog den Uterusadenomyomen ist es auch für die Tubenadenomyome wahrscheinlich, dass sie aus einer embryonalen Keimanlage entstehen.

Nachdem der Beweis erbracht ist, dass die Adenomyome der Tube sowohl als des Uterus von der Schleimhaut her-

Digitized by Google

geleitet werden können, erscheint es nothwendig, auf die Theorie v. Recklinghausen's einzugehen und zu erörtern, ob dieselbe für die Adenomyome durchführbar ist. Ricker[1]) behauptet nämlich das Gegentheil und stützt sich dabei etwa auf folgende Beweisführung:

Ricker nimmt an, dass das Epithel der Myome embryonal versprengt sei, er nimmt ferner an, dass zwischen Epithel und myomatöser Wucherung ein ätiologischer Zusammenhang bestehe. Entweder muss also das Epithel die Muskelfasern der Uteruswand zur Geschwulstbildung anregen, oder das Myom entsteht aus der gleichen Ursache wie das Adenom, d. h. infolge einer embryonalen Verschleppung von Muskelfasern. Im ersten Fall müsste man nach Ricker eine Uebertragung der Wachsthumsenergie von einem Gewebe auf ein anderes ganz fremdes annehmen. Darüber aber wisse man bisher gar nichts Positives. Der zweite Fall sei für den Wolf'schen Körper gleichfalls auszuschliessen, weil die Reste des Wolf'schen Körpers „ausschliesslich aus zellreichem Bindegewebe und Epithel" zusammengesetzt seien.

Dass die Muskelfasern der Uteruswand durch eingeschlossene Epithelien zur myomatösen Wucherung angeregt werden, kann exact kaum bewiesen werden, erscheint aber nach den Befunden v. Recklinghausen's durchaus nicht unwahrscheinlich. Ausserdem muss ich die Behauptung Ricker's berichtigen, wonach die Reste des Wolf'schen Körpers ausschliesslich aus zellreichem Bindegewebe und Epithel bestehen.

Auf das zellreiche Bindegewebe werde ich später zurückkommen müssen, hier will ich nur darauf aufmerksam machen, dass erst neuerdings Ampt[2]) den Nachweis geführt hat, dass die Parovarialcanälchen sowohl beim Neugeborenen als beim Erwachsenen eine Tunica muscularis propria besitzen, und zwar besteht dieselbe beim erwachsenen Individuum häufig aus einer inneren Längs- und äusseren Ringmusculatur.

Auf Grund eigener Untersuchungen an vier Parovarien (Epoophera Waldeyer's) kann ich diese Angaben im Wesentlichen bestätigen, wenn ich auch die nach Ampt typische Anordnung der Tunica propria als innere Längs- und äussere Ringfaserscheide nur an wenigen Canälchen habe constatiren können, und in einem der Parovarien sogar überhaupt jede Andeutung einer Tunica muscularis propria fehlt.

Es ergiebt sich also, dass die Voraussetzung Ricker's, wonach in den Resten des Wolf'schen Körpers keine Muskelfasern vorkommen, nicht richtig ist, und damit fällt seine ganze Beweisführung. Nun leitet v. Recklinghausen zwar den grössten Theil seiner Adenomyome von den Resten des secretorischen Theiles der Urniere, vom Paroophoron ab, doch scheint er für seine Tuben- und Tubenwinkeltumoren die Möglichkeit zuzugeben,

[1]) Virchow's Archiv, 142. 1895. Seite 206 und 200.
[2]) Das Parovarium b. Neugeborenen u. Erwachsenen. In.-Diss. Berlin. 1895.

Digitized by Google

dass sie aus Parovarialcanälchen entstanden sind. Ausserdem stehen sich die Canälchen des Parovariums (Epoophoron) und Paroopheron so nahe bezüglich ihrer Entwickelung, dass vielleicht auch an diesen hin und wieder eine Tunica muscularis vorkommt.

Ein anderer Einwand kann aber gegen die Theorie v. Recklinghausen's daraus erhoben werden, dass der Wolf'sche Körper beim Embryo an dem abdominalen Ende der Tube resp. des Müller'schen Ganges sitzt, und seine Reste normaler Weise sich nur im Ligamentum latum finden; dagegen sind bisher unzweifelhafte Reste des Wolf'schen Körpers am Uterus noch nie beobachtet worden. Allerdings beschreibt Ricker[1]) als Paroophora zwei linsengrosse subseröse gelbliche Körperchen, die er an der Vorderwand und in der Nähe der Seitenkante und des Fundus zweier Uteri kurz nach einander gefunden hat. Mikroskopisch bestehen dieselben aus cytogenem Gewebe mit eingelagerten tubulösen Drüsen, die theilweise parallel zu einander verlaufen und frei an der peritonealen Oberfläche ausmünden. Das Epithel besteht aus ein bis drei Schichten Cylinderzellen. Nach Ricker's Angabe erinnert das mikroskopische Bild ganz auffallend an die Uterusschleimhaut. Doch sei diese Aehnlichkeit rein äusserlicher Art und trage nichts zum Verständniss dieser Gebilde bei. (Seite 195.)

Denn der Versuch, dieselben als verlagerte Theile der Schleimhaut aufzufassen, lässt sich, nach Ricker, nicht ohne die grössten Schwierigkeiten durchführen. Da nämlich die beobachteten Drüsenschläuche in gleicher Richtung wie die Uterindrüsen verlaufen, aber an der entgegengesetzten Seite ausmünden, so müsste man nach Ricker annehmen, (Seite 196), dass das verlagerte Stück der Schleimhaut eine vollständige Drehung vollführt habe, bis die früher nach der Uterushöhle sich öffnenden Lumina die Serosa erreicht hätten, um dann in die Leibeshöhle einzumünden. Diese Annahme ist nach Ricker sehr unwahrscheinlich, besonders da sie für zwei kurz auf einander folgende Fälle gemacht werden müsste. Und dieses gewiss schwerwiegende Bedenken macht es dem Autor unmöglich, seine Körperchen mit der Mucosa zu identificiren, wahrscheinlich hauptsächlich deshalb, weil er in dem Paroopheron ein Organ gefunden zu haben glaubt, von welchem er ohne Schwierigkeit seine Drüsenkanäle herleiten kann.

Dieser Annahme bieten sich allerdings keine allzugrossen Schwierigkeiten, wenn man mit Ricker annimmt, dass in den Resten des Wolf'schen Körpers zellreiches, mit dem Bindegewebe der Uterusschleimhaut identisches Gewebe vorkommt. Worauf sich aber diese Annahme gründet, das hat der Autor in seiner Arbeit nicht angegeben. v. Recklinghausen[2]) hat vergeblich nach cytogenem Gewebe in zweifellosen Resten des

[1]) Virchow's Archiv, 142.
[2]) v. R.: Adenomyome etc. Seite 171.

Digitized by Google

Wolf'schen Körpers gesucht, und ebenso wenig ist dieser Nachweis meines Wissens anderen Autoren gelungen.

Das wichtigste Argument ist wohl für Ricker die Ausmündung einzelner Canälchen in die Peritonealhöhle gewesen, welche für Uterindrüsen sehr auffallend ist, während von den Urnierencanälchen bekannt ist, dass sie in früher Embryonalzeit in die Leibeshöhle einmünden. Nach der Rückbildung des Wolf'schen Organs findet man, wenigstens im Paroopheron, diese Communication nicht mehr. Ricker weist selbst daraufhin; man kann aber mit ihm annehmen, dass einmal abnormer Weise diese Communication fortbestanden hat, wobei es allerdings auffallend ist, dass diese zweimal kurz hinter einander beobachtet worden ist.

Nahezu unmöglich wird aber diese Annahme, wenn man sich daran erinnert, dass die Körperchen Ricker's auch nach seiner eigenen Ansicht (Seite 199) verlagerte Theile des Paroophoron sind. Denn vor der Verlagerung müssen doch die Urnierencanälchen den Zusammenhang mit ihrem Mutterboden aufgegeben haben, das heisst: ihre freie Ausmündung in die Leibeshöhle verlieren.

Die Ausmündung der Canälchen Ricker's kann wohl nur als secundärer Durchbruch in den Peritonealraum aufgefasst werden, und ob man diese Annahme für Wolf'sche Canälchen, ob man sie für gedrehte oder ungedrehte Uterindrüsen macht, scheint mir im Wesentlichen gleichgültig zu sein.

Die Frage, ob diese Drüsenschläuche Uterindrüsen oder Urnierencanäle sind, kann meines Erachtens nur im Zusammenhang mit der Frage nach der Herkunft der Adenomyome entschieden werden, als deren Vorstufen die Körperchen Ricker's betrachtet werden müssen. Dasselbe gilt auch für die tubulösen Drüsen, die v. Recklinghausen im normalen Myometrium der Fälle VI und XXV gefunden hat, so dass bisher thatsächlich zweifellose Reste des Wolf'schen Körpers am Uterus noch nicht nachgewiesen worden sind.

Auch v. Recklinghausen rechnet damit und leitet deshalb die Drüsenschläuche der Adenomyome von embryonal versprengten Urnierencanälchen her[1]). Diese Hypothese von der embryonalen Keimverirrung, die in ähnlicher Weise auch für die Schleimhauttheorie herangezogen werden muss, lässt sich natürlich nicht widerlegen; zu ihren Gunsten spricht das häufige Zusammentreffen der Adenomyome mit Missbildungen des Uterus. Mit ihrer Hilfe würde, abgesehen von den wenigen Fällen, die zweifellos mit der Uterinschleimhaut zusammenhängen, sich die Theorie v. Recklinghausen's für sämmtliche Adenomyome vertreten lassen. Dieselbe Hypothese ermöglicht übrigens auch noch andere Theorien, nach welchen das Epithel der Adenomyome auf versprengte Elemente des Ovarium oder des Gartner'schen Ganges zurückgeführt wird. Darauf kann ich aber erst später etwas näher eingehen.

[1]) v. R.: Adenomyome etc. Seite 207.

Digitized by Google

Zunächst werde ich versuchen müssen, an der Hand der Thatsachen, welche sich aus der mikroskopischen und makroskopischen Untersuchung der Adenomyome ergeben haben, zu entscheiden, für welche von beiden Theorien, ob für die Schleimhauttheorie oder für die Theorie v. Recklinghausen's grössere Wahrscheinlichkeit vorhanden ist.

Flimmerepithel kommt im Uterus nicht nur an der Oberfläche der Schleimhaut vor, sondern kleidet auch theilweise die Drüsen aus. Ebenso findet man es aber auch nach den Angaben der meisten Autoren constant in den Resten des Wolf'schen Körpers, im Parovarium und den intraligamentären Cysten der Mesosalpinx.

Dem cytogenen Gewebe verdankt das Adenom grossentheils seine Aehnlichkeit mit der Uterusschleimhaut. Da jedoch ein ähnliches lymphoides Gewebe in anderen Schleimhäuten, wenigstens an circumscripten Stellen derselben, gefunden wird, so ist es nicht characteristisch genug, um den Schluss zu gestatten, dass jedes Adenomyom, in welchem es beobachtet wird, von der Schleimhaut des Uterus abgeleitet werden müsse. Gegen die Schleimhauttheorie spricht das cytogene Gewebe jedenfalls nicht, mehr zu Gunsten derselben, wenn man sich erinnert, dass es an zweifellosen Resten des Wolf'schen Körpers bisher noch niemals hat nachgewiesen werden können.

Dennoch glaubt v. Recklinghausen nicht, dass für seine Theorie durch das Auftreten dieses Gewebes irgend eine Schwierigkeit entstehen könne; er erklärt das Vorkommen desselben folgendermassen: Cytogenes Gewebe kommt physiologisch auch in der Magen-, Darm- und Uterusschleimhaut vor, wo die Drüsen ebenso dicht gedrängt stehen, wie in dem Adenom (Seite 160).

Gegen diese Beweisführung muss eingewendet werden, dass das Auftreten des cytogenen Gewebes weder in der Uterusschleimhaut, noch in den Adenomyomen an den Drüsenreichthum gebunden ist. Im Uterus findet man es schon voll entwickelt beim Neugeborenen und Foetus, obgleich zu dieser Zeit die Drüsen nur spärlich oder gar nicht vorhanden sind. Ferner habe ich das gleiche Gewebe in meinen Fällen I und III gefunden, wo von Drüsenwucherung gar keine Rede sein kann.

Die Erklärung v. Recklinghausens, warum in Geschwülsten, die sich aus Resten des Wolf'schen Körpers gebildet haben, lymphoides Gewebe auftritt, genügt deshalb nicht, und es dürfte sich kaum eine ausreichende Erklärung dafür bringen lassen.

Was das Myom betrifft, so sind einigermassen auffällig nur die Muskelscheiden um die Drüsencanäle herum, über welche v. Recklinghausen und Schottländer berichten. Es liegt nahe, hierbei an die Tunica muscularis propria der Parovarialcanälchen zu denken oder mit dem erst genannten Autor an die Tunica propria des Gartner'schen Kanals. v. Recklinghausen ist aber auf Grund des mikroskopischen Befundes zu der Ansicht gelangt, dass es sich in seinen Fällen nicht um eine Tunica

Digitized by Google

propria handelte, sondern er sieht in der Myomscheide ein Zeichen für den Einfluss, den das Epithel auf die Entstehung des Myoms ausübt[1]).

Schottländer, der an einem drüsigen Kanal seines Adenomyoms eine äussere Ring- und innere Längsmusculatur beschreibt, hat zuerst daran gedacht, dass der Kanal ein in das Myom eingeschlossenes Stück der Tube sein könnte; da aber die Tubenmuscularis gerade umgekehrt angeordnet sei[2]), so hat er den Gedanken fallen lassen müssen und erklärt die Bildung der beschriebenen Muskelscheide für ein Produkt des Zufalls. Da dieser Befund bisher nur ein einziges Mal erhoben worden ist, so ist die Möglichkeit, dass es sich um einen Zufall handelte, wohl vorhanden. Dennoch erinnert die Beschreibung des Autors so sehr an die Tunica muscularis der Parovarialcanälchen, wie sie von Ampt, und des Gartner'schen Ganges, wie sie von Rieder beschrieben wird, dass auch hieran gedacht werden muss. Das von Schottländer beschriebene cytogene Gewebe spricht nicht für eine derartige Deutung. Doch kann ich selbst darüber natürlich nicht urtheilen, da ich ähnliche Befunde niemals gehabt habe.

Die Gestalt der Drüsenschläuche in den Adenomyomen erinnert sehr an Uterindrüsen, sei es aus der normalen oder endometritischen Schleimhaut. Hauptcanäle habe ich in Fall V und VII beobachtet; sie können also auch nicht gegen die Schleimhauttheorie sprechen. Die unregelmässige Form der Cysten, die häufig beobachtet wird, erklärt sich einfach aus ihrer Lage innerhalb des starren Myomgewebes; sie können sich nicht gleichmässig nach allen Seiten ausdehnen.

In den Resten des Wolf'schen Körpers kommen hauptsächlich gestreckt verlaufende Drüsencanäle vor, doch beschreiben die Embryologen zur Zeit der vollen Entwickelung der Urniere gewundene Canälchen. Die Hauptcanäle kann man mit v. Recklinghausen als vervielfältigte Gartner'sche Canäle ansehen.

Für die Theorie dieses Autors scheinen besonders die Drüsensysteme zu sprechen, welche er in seinem Fall I beschreibt. Die kammförmige Anordnung erinnert ja sehr an die Gestalt des Parovarium, und die sogenannte „organoide Aufstellung" stimmt nach den Angaben v. Recklinghausen's Punkt für Punkt mit der Schilderung überein, die einzelne Autoren von dem feineren Bau der Urniere geben.

In der Anordnung der Uterindrüsen kann man kaum irgend ein Analogon zu diesen Drüsensystemen finden, und dieselben müssten einem sehr eigenthümlichen Zufall ihre Entstehung verdanken, wenn man den Fall I v. Recklinghausen's von der Uterusschleimhaut herleiten wollte. Der Autor scheint also voll-

---

[1]) Adenomyome et c. Seite 182 oben.

[2]) Nach Pick (Archiv für Gynäkologie, Bd. 54, Heft I, pag. 117) ist dieser Einwand nicht stichhaltig. Die Arbeit dieses Autors ist erst nachträglich zu meiner Kenntniss gekommen.

Digitized by Google

ständig im Recht zu sein, wenn er sagt, dass andere drüsige Apparate als die Urniere, vor Allem diejenigen der Uterusschleimhaut den Vergleich mit der beschriebenen Drüsenanordnung nicht im gleichen Masse aushalten. (Seite 113.)

Auffällig ist es, dass v. Recklinghausen in dem VI. Abschnitt seines Werkes diese Drüsenanordnung unter den „Argumenten gegen die Ableitung der Adenomyome von den Schleimhautdrüsen des Uterus" gar nicht erwähnt. Hier spricht er nur von dem parallelen Verlauf der Drüsencanälchen, den er in einer grösseren Zahl seiner Adenomyome hat constatiren können, und der nach seiner Angabe am meisten die Vorstellung begünstigt, dass dieses adenomatöse Gewebe mit der Uterusschleinhaut identisch ist. Dementsprechend hat er die gleichen Bilder auch später bei der mikroskopischen Untersuchung seines letzten Adenomyoms wiedergefunden, das nach seiner Ansicht von der Uterusschleimhaut abgeleitet werden muss. Charakteristisch ist aber auch der parallele Verlauf der Drüsenschläuche, ihre Aufstellung im „Gänsemarsch" für die Schleimhaut nicht, das Gleiche findet man auch im Paroopheron und Parovarium, ebenso wie im embryonalen Wolf'schen Organ.

Die Pseudoglomeruli v. Recklinghausen's scheinen weder durch ihre Gestalt noch durch ihren histologischen Bau charakteristisch genug zu sein, um sie für oder gegen eine der Theorien zu verwerthen. Freilich glaubt der Autor sie für Vorstufen oder Rückbildungsformen der Urnierenglomeruli halten zu dürfen. In dankenswerther Weise stellt er die Beschreibung dieser Gebilde, wie sie von den Embryologen gegeben wird, neben die Beschreibung seiner eigenen Pseudoglomeruli und weist selbst auf die Unterschiede hin. Die Urnierenglomeruli tragen danach in allen ihren Entwickelungsstadien ein einschichtiges Plattenepithel, ihre Kapsel wird dagegen von Cylinderzellen ausgekleidet. Die Kapsel der Pseudoglomeruli hat umgekehrt ein einfaches Plattenepithel, während diese selbst von einem kubischen oder Cylinderepithel bekleidet sind, das sogar stellenweise Flimmern trägt. Von einem richtigen Gefässknäuel kann bei den Pseudoglomeruli keine Rede sein, und das einzige sichere Merkmal, worin sie den Urnieren gleichen, ist der Grundstock aus lymphoidem Gewebe. Dass der Autor wegen dieser Aehnlichkeit sich für berechtigt hält, die Gebilde mit einander zu identificiren, kann aber einigermassen auffällig erscheinen, nachdem er selbst dem cytogenen Gewebe jede Bedeutung für die Entscheidung der Frage, woher die Adenomyome stammen, abgesprochen hat.

Da er in diesen Geschwülsten auch keine morphologischen Elemente gefunden hat, welche eine Sekretion beweisen, so erscheint es verständlich, wenn er sagt, er könne den Gedanken, dass die sogenannten Pseudoglomeruli nur als Lymphknötchen zu betrachten seien, nicht ganz von der Hand weisen. Um so unerwarteter ist es aber, wenn der Autor wenige Zeilen danach am Schluss des Abschnittes seine Ausführungen dahin zusammen-

Digitized by Google

fasst, dass man ihm die Berechtigung, die Pseudoglomeruli als unreife oder rückgebildete Urnierenglomeruli aufzufassen, wohl wird einräumen müssen. Aehnliche Gebilde habe ich übrigens in meinem VII. Fall gesehen, der von der Uterusschleimhaut hergeleitet werden muss.

Die Pigmentkörper sind, wenn möglich, noch weniger dazu im Stande, die Theorie v. Recklinghausen's zu stützen oder als Argument gegen die Schleimhauttheorie verwendet zu werden. Sie haben gewiss, worauf der Autor besonderes Gewicht legt, grosse Aehnlichkeit mit den pigmentirten Zellen, die Czerny[1]) im Giraldès'schen Organ gesehen hat. Aber v. Recklinghausen macht selbst darauf aufmerksam, dass dies Pigment aus den Blutergüssen entsteht, welche so häufig, synchron mit den Blutungen der Uterusschleimhaut, in das Adenomgewebe hinein erfolgen. Diese Neigung zu Blutungen, welche besonders stark zur Zeit der Menstruation sind, kann doch ganz unmöglich dagegen sprechen, das Adenom aus der Uterinschleimhaut herzuleiten.

Uebrigens darf ich mich in Bezug auf die Pigmentkörper kürzer fassen. Nachdem ich hämosiderinhaltige Zellen, die ich durchaus mit den Pigmentkörperchen v. Recklingshausen's identificiren muss, in meinem VII. Fall beobachtet habe, nachdem dieser Fall zweifellos von der Uterusschleimhaut hergeleitet werden muss, ist der Beweis geliefert, dass auch in Adenomyomen, die sich aus Uterusdrüsen gebildet haben, die Pigmentkörper v. Recklingshausen's vorkommen, und es ist keine Möglichkeit vorhanden, dieselben als Argumente für die Theorie v. Recklingshausen's oder gegen die Schleimtheorie zu verwerthen.

Doch scheint v. Recklingshausen auf all diese mikroskopischen Befunde weniger Werth zu legen, als auf die Praedilectionsstellen der Adenomyome, wenigstens sagt er (S. 157): „Hauptsache bleibt es, die Aufstellung der Adenomyome am Genitalschlauch zu berücksichtigen."

Wenn diese Tumoren aus der Schleimhaut des Uterus und der Tube hergeleitet werden sollen, so müsste man erwarten, dass sie in der Wand dieser Organe überall in annähernd gleicher Zahl zu finden seien, sie müssten sogar häufiger in den centralen als in den peripheren Schichten der Wand sitzen. Diesen Erwartungen entsprechen aber die früher angeführten Thatsachen nicht, und zwar erscheint besonders auffallend für die Schleimhauttheorie die Praedilection der Adenomyome für die peripheren Schichten der Uteruswand.

Was die Häufigkeit der Tubenwinkeltumoren betrifft, so glaubt v. Recklinghausen, selbst wenn man diese aus der Schleimhaut herleitet, dafür die Erklärung aus einem Befund geben zu können, den er an der Schleimhaut der Uterusecke

[1]) Das Giraldès'sche Organ. Archiv für mikrosk. Anatomie. XXXIII. 1889.

Digitized by Google

anscheinend recht häufig erhoben hat. Gerade hier hat er nämlich die Uterindrüsen tiefer in das Myometrium hineindringen sehen als anderswo, so dass er die Drüsen einiger Tubenwinkeladenomyome in der unmittelbaren Nachbarschaft der Uterusdrüsen gefunden hat und auch von diesen das Adenomyom hätte ableiten können.[1])

Allenfalls ist auch die Praedilection dieser Geschwülste für für die periphere Schicht der Tubenwand verständlich. Wenigstens geht aus meinen Beobachtungen an Fall VII hervor, dass das Adenomyom, welches in den innersten Schichten der Tubenwand entstanden ist, sich in der Ringmuskulatur nur ganz gering entwickelt hat; erst nachdem es diese durchbrochen hat, ist es stärker gewachsen, so dass der Mittelpunkt der Geschwulst zwischen Serosa und Ringfaserschicht liegt, obgleich sie in dieser entstanden ist.

Für die übrigen Praedilectionsstellen auf Grund der Thatsachen eine ungezwungene Erklärung zu geben, erscheint mir unmöglich zu sein, wenigstens so lange, als man nicht neue Hypothesen aufstellen will. Ich schliesse mich darin der Ansicht v. Recklingshausen's an, dass die Schleimhauttheorie es nicht verständlich macht, warum die Adenomyome an bestimmten Stellen des Genitalschlauches häufiger zu finden sind als an anderen.

Dafür glaubt aber der Autor mit Hilfe seiner Theorie einwandfreie Erklärungen geben zu können.

Es erscheint begreiflich, dass die von Urnierenresten herzuleitenden Uterusadenomyome am häufigsten in den Tubenwinkeln sitzen; denn die Uteruskante ist die einzige Stelle des Uterus, in deren Nähe nach Waldeyer[2]) normaler Weise ab und zu Kanälchen des Paroopheron gefunden werden.

Weiterhin ist es ganz natürlich, dass Drüsenschläuche, die von der Umgebung her in das Myometrium versprengt werden, häufiger in den peripheren als in den centralen Schichten desselben sitzen. Wenn man sie intramural, im Stratum vasculosum, öfter trifft als subserös, so ist hierfür die Hypothese v. Recklingshausen's wohl annehmbar, dass die Urnierenkanälchen wegen ihres engen Zusammenhanges mit den Blutgefässen am ehesten in die Gefässschicht der Uteruswand hineinverschleppt werden können.

Auch die Praedilection für die Dorsalwand glaubt der Autor erklären zu können, indem er daran erinnert, dass in früher Embryonalzeit der Wolf'sche Körper auf der Dorsalseite des abdominalen Endes der späteren Tube liegt. Doch stellen sich dieser Erklärung einige Schwierigkeiten in den Weg. Denn wenn man die Versprengung der Urnierenkanälchen auf diese Zeit verlegt, so ist es nicht verständlich, warum sie in den Tuben-

[1]) v. R : Adenomyome etc. Seite 162.
[2]) Eierstock und Ei. 1870.

Digitized by Google

ecken so besonders häufig vorkommen. Man müsste im Gegentheil annehmen, dass sie am häufigsten in der abdominalen Hälfte der Tube, jedenfalls viel häufiger an der Tube selbst, als am Uterus zu finden seien. Diesen Forderungen entsprechen die erwähnten Thatsachen auch nicht, und insofern ist die Erklärung v. Recklinghausen's für die Praedilectionsstellen der Adenomyome jedenfalls ungenügend.

Was nun die in einiger Entfernung vom Uterus und der Tube gefundenen Adenomyome betrifft, so wird man die Geschwulstknötchen, welche Burkhard an der Oberfläche eines kleinen Ovarialcystoms beobachtet hat, kaum mit dem Epithel der Tube, etwa der Fimbria ovarica, in Zusammenhang bringen wollen; es ist sehr viel wahrscheinlicher, dass ihr Epithel von dem Flimmerepithel herzuleiten ist, aus dem sich die Flimmerepithelcystome des Ovarium bilden. Dasselbe wird von einzelnen Autoren als Abkömmling des Wolf'schen Körpers angesehen, so dass man für diese Ovarialadenomyome vielleicht die Theorie v. Recklinghausen's verwerthen kann. Doch liegt eine andere Möglichkeit noch sehr viel näher, für die auch Burkhard eintritt, das ist die Herleitung vom Keimepithel, an dem ja Pfannenstiel[1]) in einzelnen Fällen Flimmerhaare gesehen hat.

Jedenfalls lehrt die Beobachtung Burkhard's, dass sich epithelführende Myome auch um Drüsenschläuche entwickeln können, die mit der Schleimhaut nichts zu thun haben. Danach wäre es am einfachsten für die Adenomyome der Leistenbeuge, wie sie durch v. Recklinghausen und Cullen beschrieben worden sind, anzunehmen, dass ihre Drüsen aus den daselbst normaler Weise vorkommenden Bartholini'schen Drüsen entstanden sind. Doch ist die Aehnlichkeit des Adenoms mit der Uterusschleimhaut in dem Fall Cullen's so gross, dass der Autor, obgleich er sich der Theorie v. Recklinghausen's anschliesst, den Vorschlag nicht unterdrücken kann, diesen Tumor von versprengten Uterindrüsen herzuleiten.

Eine derartige Versprengung könnte nur am Ligamentum rotundum uteri entlang vor sich gehen und erscheint deshalb einigermassen verständlich, weil dieses Ligament anatomisch als Fortsetzung der peripheren Muskelschichten des Uterus aufgefasst werden kann; in diesen habe ich ja in dem Fall V und auch VII unzweifelhafte Abkömmlinge der Uterusdrüsen gefunden.

Man kann vielleicht einwenden, dass gerade die Theorie v. Recklinghausen's am ehesten die Adenomyome der Leistenbeuge erklärt, weil das Ligamentum rotundum ein Theil des sogenannten Leistenbandes der Urniere ist. Diese Thatsache kann aber kaum als Beweis dafür gelten, dass das Ligamentum rotundum eher befähigt ist, versprengte Urnierenkanälchen als versprengtes Uterusepithel in die Leistenbeuge hinabzuleiten.

Wenn ich nun noch einmal die beiden Theorien gegenüberstelle, so ist der Hauptvorzug der Schleimhauttheorie darin ge-

[1]) Archiv für Gynaekol. Bd. 40. Seite 372.

Digitized by Google

geben, dass sie für einzelne Fälle erwiesen ist, und die übrigen Fälle von diesen prinzipiell nicht zu trennen sind. Der zweite grosse Vorzug besteht darin, dass das in der Mehrzahl der Adenomyome beobachtete cytogene Gewebe ein Bestandtheil der normalen Uterusschleimhaut ist, während es an sicheren Resten des Wolf'schen Körpers bisher noch niemals gefunden worden ist.

Demgegenüber sind die Nachtheile der Theorie gering. Man muss zugeben, dass sie die Drüsensysteme im I. Fall v. Recklinghausen's nicht so gut erklärt, wie die Theorie dieses Autors. Doch stehen diesem einen Fall, der anscheinend für die Urnierenreste spricht, in dreifacher Zahl die Adenomyome gegenüber, welche von der Schleimhaut abgeleitet werden müssen. Wegen dieses einen Falles kann also die Schleimhauttheorie für alle übrigen Adenomyome nicht verworfen werden.

Die Unmöglichkeit, mit Hilfe derselben eine Erklärung für die Praedilectionsstellen zu erhalten, darf nicht zu hoch veranschlagt werden. Einmal ist auch die Theorie v. Recklinghausen's nicht im Stande, ganz einwandsfreie und ausreichende Erklärungen zu geben. Dann aber ist es ja auch für die Tumoren anderer Art meistentheils unmöglich zu sagen, warum sie an einzelnen Stellen häufiger sind, als an anderen. Es liegt wohl am nächsten, hier an die epithelfreien Uterusmyome zu denken. Diese sind, wenn ich die Angaben Orth's[1]) zu Grunde legen darf, ähnlich wie die Adenomyome, häufiger intramural als submucös und subserös, häufiger dorsal als ventral, endlich häufiger am Corpus uteri als in der Cervix und an den Tuben zu finden.

Weil man für diese Praedilectionsstellen keine Erklärung weiss, deshalb wird es doch niemand einfallen, den Ursprung dieser Tumoren aus den Muskelzellen des Myometrium zu leugnen.

Den Haupteinwand v. Recklinghausen's, dass Adenome sich aus dem Tubenepithel nicht entwickeln können, halte ich nach meinen Befunden in Fall VII für beseitigt.

Die bisherigen Argumente dieses Autors genügen meines Erachtens nicht, um seiner Theorie den Vorrang vor der Schleimhauttheorie einzuräumen. Das wahrscheinlichste ist es auch jetzt noch, dass der grösste Theil der Adenomyome von der Uterus- resp. Tubenschleimhaut abstammt.

Für alle Fälle reicht aber diese Theorie nicht aus. Da man annehmen darf, dass die epithelführenden Ovarialmyome auf andere Epithelien zurückgeführt werden müssen, so ist damit die Möglichkeit gegeben, dass Adenomyome sich auch um Urnierencanälchen entwickeln können. Freilich werden diese Tumoren hauptsächlich intraligamentär, seltener an den Tuben und jedenfalls nur ausnahmsweise am Uterus vorkommen; immerhin liegt aber die Möglichkeit, anscheinend sogar Wahrscheinlichkeit vor, die Drüsen im I. Fall v. Recklinghausen's als Urnierencanälchen aufzufassen; allerdings muss man dann zugeben, dass

[1]) Lehrbuch der speziell. patholog. Anatomie. 1893.

Digitized by Google

sich auch um diese cytogenes Gewebe bilden kann. Macht man aber dieses Zugeständniss, so hört jeder mikroskopische Unterschied zwischen den aus Resten des Wolf'schen Körpers und aus Uterusdrüsen entstehenden Adenomyomen auf, und es wäre danach thatsächlich unmöglich anzugeben, wie viele Adenomyome von der Urniere, wie viele von der Schleimhaut abzuleiten sind. Nur die Wahrscheinlichkeit spricht dafür, dass die meisten sich aus dem versprengten Epithel der Schleimhaut gebildet haben.

Danach könnte es überflüssig erscheinen, noch nach anderen Theorien zur Erklärung der Adenomyome zu suchen. Dennoch muss ich hier erwähnen, dass Breus[1]), dessen Arbeit ich leider im Original nicht kennen gelernt habe, für eines seiner cystischen Myome eine Entstehung aus dem Gartner'schen Gang annimmt. Der Autor scheint dazu vornehmlich durch die Lage seines Tumors bewogen zu sein. Doch könnte man auch Adenomyome, die nicht an der classischen Stelle des Gartner'schen Ganges liegen, von demselben ableiten, wenn man wieder einmal die Hypothese von der Keimverirrung heranzieht. Zu beachten ist nur, dass der Gartner'sche Canal nach Dohrn und Rieder beim Menschen kein Flimmerepithel trägt.

Dieselbe Hypothese ermöglicht es auch, anzunehmen, dass Ovarialepithel zur Bildung von Uterus- und Tubentumoren führen kann. Das Flimmerepithel würde nicht dagegen sprechen, da es auch, allerdings sehr selten, im Ovarium vorzukommen scheint. Irgend ein triftiger Grund für diese Annahme liegt bisher nicht vor, und sie wird jedenfalls ebenso wie die vorige Breus'sche Theorie nur ausnahmsweise in Betracht kommen, wenn die makroskopischen oder mikroskopischen Befunde sehr zu ihren Gunsten sprechen.

Es bleibt noch übrig, zu erörtern, welche Bedeutung die Drüsenschläuche für die Entstehung des Myoms haben. Die Thatsachen, welche für diese Frage von Bedeutung sind, sind etwa folgende:

Die Adenomyome sind keine seltenen Geschwülste. Dagegen sind nach demselben Typus gebaute, reine Adenome im Myometrium ohne gleichzeitige myomatöse Neubildung noch niemals beobachtet worden, wohl aber Drüsenschläuche, die in den beiden bisher beschriebenen Fällen Ricker's keine Zeichen einer progressiven Ernährungsstörung dargeboten haben. Ricker hat diese beiden Fälle kurz hinter einander gefunden, so dass er die Erwartung hegt, man werde derartige Drüsenschläuche als indifferente Einlage im normalen Myometrium bei genauer Untersuchung noch öfter antreffen.

Aus den vorliegenden Thatsachen folgt nur, dass zwischen Myom und Adenom irgend ein ätiologischer Zusammenhang

---

[1]) Ueber wahre Epithel führende Cystenbildung in Uterusmyomen Wien. 1894.

Digitized by Google

bestehen muss, dagegen lässt sich dieselbe Behauptung nicht mit Sicherheit für Drüsenschläuche aufstellen, die kein Adenom bilden.

Zu beachten ist weiterhin, dass die Adenomyome ganz im Gegensatz zu den epithelfreien Fibromyomen sehr häufig diffuse Tumoren sind. Daraus folgt, dass das Adenom einen Einfluss auf das Wachsthum des Myoms hat. Für diese Ansicht können auch die Myomscheiden herangezogen werden, welche v. Recklinghausen in einer Anzahl seiner Tumoren, besonders in kleineren, gefunden hat. In allen grösseren Geschwülsten dagegen ist das Myom nicht in derselben Weise an die Drüsenschläuche gebunden; man findet in ihnen grosse Strecken, die nur von Muskelzellen und Bindegewebe gebildet werden, während Drüsenschläuche oder epithelführende Cysten vollständig fehlen; selbst circumscripte Kugelmyome können mitten in diesen Tumoren auftreten.

Dass auch das Myom einen Einfluss anf das Adenom hat, dafür lassen sich keine sicher beweisenden Thatsachen anführen. Man könnte vielleicht daran erinnern, dass das Adenom um so stärker entwickelt ist, je mächtiger das Myom wuchert. Doch ist dieser Befund nicht eindeutig; es lässt sich daraus ebenso gut schliessen, dass das Adenom der Erreger der myomatösen Wucherung ist. Dagegen spricht für die obige Annahme ein anderes Moment.

v. Recklinghausen weist in seinem letzten Fall darauf hin, und ich habe besonders in Fall V, aber auch VII, die gleiche Beobachtung machen können, dass nämlich das Adenom eine gewisse Aehnlichkeit mit der endometritisch hyperplastischen Schleimhaut hat. Der Grund dafür ist ja leicht ersichtlich, wenn man die Adenomyome von der Schleimhaut herleitet.

Da in dieser schon durch peripher sitzende Myome eine Endometritis hyperplastica hervorgerufen wird, die sogar zur Bildung adenomatöser Schleimhautpolypen führen kann, muss sich ein ähnlicher Process in dem der Uterusmucosa entsprechenden Adenom entwickeln, das allseitig von einer myomatösen Wucherung umgeben ist. Ob dieser Vorgang zur Ausbreitung des Adenoms im Myom führt, lässt sich mit Sicherheit nicht behaupten, doch scheint es nicht gerade unwahrscheinlich zu sein.

Wenn man danach auch mit einiger Sicherheit annehmen kann, dass sowohl das Adenom auf die myomatöse Wucherung, als auch umgekehrt das Myom auf die adenomatöse Neubildung fördernd wirkt, so ist damit doch immer noch nicht erklärt, wie es zu der Combination dieser beiden Geschwulstarten kommt. Aus den bisher ermittelten Untersuchungsergebnissen lässt sich darüber nichts Bestimmtes erschliessen, sondern man ist auf Hypothesen angewiesen. Die vorhandenen Möglichkeiten sind folgende:

v. Recklinghausen nimmt mit Orlof an, dass die epithelialen Einschlüsse die Muskelzellen der Uteruswand zur myomatösen Neubildung reizen. In Betreff der Art, wie dieser

Digitized by Google

„myoplastische" Reiz wirkt, verweist er auf eine Ansicht Chiaris[1]), der am uterinen Ende der Tube in mehreren Fällen kleine Knötchen beobachtet hat, welche aus Muskelgewebe und Epithel führenden Cystchen bestehen. Chiari äussert an einer Stelle, dass die eingelagerten Cysten die Muscularis der Tube fort und fort zur Contraction gereizt haben, woraus dann eine locale Hypertrophie der Muscularis entstanden sei.

Eine derartige Hypothese eignet sich sehr gut für die kleinen Adenomyome, in welchen v. Recklinghausen die Myomscheiden nachgewiesen hat. Für die voluminösen Adenomyome, in welchen das Myom anscheinend ganz unabhängig von dem Adenom wuchert, genügt sie nicht. Für diese Fälle nimmt v. Recklinghausen noch eine andere Hypothese zu Hilfe, die Hypothese von der Prädisposition des Myometrium zur myomatösen Neubildung. Ein Zeichen für diese Prädisposition erblickt er in den häufig gleichzeitig vorkommenden epithelfreien Myomen.

Worin diese Prädisposition besteht, und wie sie entsteht, darüber lässt sich natürlich nichts Sicheres sagen. Nimmt man an, dass dieselbe angeboren sei, so nähert man sich damit der Ricker'schen Auffassung, nach welcher das Myom, ebenso wie das Adenom auf eine embryonale Anlage zurückgeführt wird, in Anlehnung an die Cohnheim'sche Theorie.

Ricker nimmt an, dass zugleich mit dem Epithel auch Muskelzellen versprengt werden, wodurch der embryonale Keim zu der späteren Mischgeschwulst entsteht. Die gleichzeitig neben den Adenomyomen so häufig vorkommenden epithelfreien Myome bilden sich nach Ricker auch aus embryonal versprengten Keimen, die entweder von vornherein nur Muskelfasern enthalten, oder aus Adenomyomkeimen, in denen das Epithel secundär zu Grunde geht.

Es lässt sich endlich noch eine dritte Möglichkeit constatiren, die übrigens im Prinzip auch schon ihren Vertreter gefunden hat.

Schottländer geht von der Thatsache aus, dass submucöse Myome in den meisten Fällen zur hyperplastischen Endometritis führen. Nach seiner Ansicht wuchern in Folge dessen die Schleimhautdrüsen in das Myom hinein und bilden in demselben ein Adenom. Diese Hypothese braucht man nicht auf submucöse Tumoren zu beschränken, man kann auch annehmen, dass ein subseröses oder intramurales Myom, welches sich zufällig neben versprengten Theilen der Schleimhaut entwickelt, die Drüsen derselben zur Hyperplasie und zur Entwickelung eines Adenoms anrege. Allerdings würde diese Hypothese nur dann möglich sein, wenn die Erwartung Ricker's sich bestätigt, dass nämlich Drüsenschläuche ohne gleichzeitige Myomwucherung häufig im Myometrium gefunden werden. Denn nur in diesem Falle wäre

[1]) Zur pathol. Anat. des Eileiterkatarrhs. Prager Zeitschr. f. Heilkunde. 1887. VIII.

Digitized by Google

ein derartig zufälliges Zusammentreffen des Myoms und der Drüsenschläuche als einigermassen wahrscheinlich zu betrachten.

Welche von diesen drei Möglichkeiten der Wirklichkeit entspricht, dürfte sich kaum entscheiden lassen. Man kann sagen, die Hypothese Ricker's giebt keine Erklärung dafür, warum das Adenomyom niemals vor der Pubertät auftritt. Dagegen erklärt sich diese Thatsache nach v. Recklinghausen so, dass der myoplastische Reiz des Adenoms wesentlich bedingt ist durch die periodisch erfolgenden, menstruellen Haemorrhagien; noch einfacher erklärt sie sich durch die Hypothese Schottländer's, nach welcher das Auftreten des Adenomyoms ganz an das Auftreten des gewöhnlichen Uterusmyoms gebunden ist.

Dagegen lässt diese letzte Hypothese, übrigens auch die Hypothese Ricker's, gar nicht den Einfluss verstehen, den das Adenom auf das Wachsthum des Myoms hat. Sonach würde die Annahme v. Recklinghausen's am ehesten im Stande zu sein scheinen, eine genügende Erklärung für die Entstehung der Adenomyome zu geben, wenn nicht der Begriff der Prädisposition selbst noch allzusehr der Erklärung bedürfte.

Die Beobachtung von Epithel in Myomen und die Thatsache, dass dieser Befund nicht so selten ist, wie man es von vornherein erwartet hat, muss natürlich die Frage anregen, ob nicht alle Myome um epitheliale Einschlüsse herum entstanden sind.

Orlof stellt diese Behauptung auf; er nimmt an, dass in den reinen Fibromyomen das Epithel secundär durch die Wucherung des Bindegewebes und der glatten Muskelfasern zum Schwund gebracht ist. Diese Hypothese lässt sich natürlich nicht widerlegen. Soll aber die Behauptung Orlof's einigermassen begründet erscheinen, so muss man doch erwarten, dass in einer relativ grossen Zahl kleiner, also jugendlicher Myome noch Epithel nachgewiesen wird.

Der Autor hat selbst 55 Myomknötchen, deren Grösse zwischen 0,15 und 0,8 cm Durchmesser schwankt, auf Serienschnitten durchsucht und nur in vier Fällen Epithel gefunden, während also in 51 Fällen, ungefähr 13 Mal häufiger, das Ergebnis negativ gewesen ist.

Dies Resultat kann aber durchaus nicht genügen, um die Behauptung Orlof's irgendwie wahrscheinlich zu machen. Vielmehr schliesse ich mich darin der Ansicht v. Recklinghausen's an, der die epithelfreien Myome hinsichtlich ihrer Entstehung von den Adenomyomen trennt.

Im Anschluss an die Adenomyome berichte ich hier über einen Fall von Adenocystoma sarcomatosum uteri subserosum, zu dem ein Parallelfall in der Litteratur nicht zu existiren scheint.

Digitized by Google

Wegen dieses ausserordentlich seltenen Vorkommens theile kurz die Krankengeschichte mit.

Patientin war 45 Jahre alt, hatte neun mal geboren. Im Jahre 1890 hatte sie sich zum ersten Male in die Klinik aufnehmen lassen. Damals wurde ein Tumor im Abdomen constatirt, der vom kleinen Becken bis zur Mitte zwischen Nabel und Symphyse hinaufreichte. Da die Pat. von dem Tumor keine wesentlichen Beschwerden hatte, so wurde damals von einer Operation Abstand genommen.

Zum zweiten Male kam Pat. 1896 in die Klinik: sie klagte über geringe, aber anhaltende Blutungen aus dem Genitale und wollte auch ein rascheres Wachsthum des Tumors in der letzten Zeit bemerkt haben. Derselbe erreichte die Grösse eines Uterus gravidus aus dem Ende der Schwangerschaft — seine Kuppe stand 4 Querfinger oberhalb des Nabels — und gab deutliche Fluctuation.

Bei der Laparotomie zeigte sich, dass die Geschwulst durch eine Unzahl von Adhaesionsmembranen mit dem Peritoneum parietale verwachsen war Durch Punction wurde ein hellgelblicher, klarer, seröser Inhalt entleert. Nach Lösung aller Adhaesionen hing der Tumor durch einen, ca. vier Finger dicken, fleischigen Stiel mit der Dorsalwand des Uterus zusammen. Der Stiel wurde durchtrennt; die Ovarien waren beiderseits gesund und in normaler Lage. Klinische Diagnose lautete: Fibroma cysticum uteri.

Bei der anatomischen Untersuchung des ungehärteten Präparates ergab sich, dass der Tumor ein multiloculäres Cystom war, dessen Cysten von cylindrischen und cubischen Epithelzellen ausgekleidet wurden. Als ich die Untersuchung des Tumors übernahm, hatte derselbe schon längere Zeit in Müller'scher Flüssigkeit gelegen. Die Ergebnisse dieser Untersuchung sind folgende:

Der grösste Umfang des Tumors beträgt 52 cm. An seiner Aussenseite bemerkt man eine grosse Zahl bindegewebiger durchrissener Adhaesionsmembranen, ausserdem sitzt an einer circumscripten Stelle Uterusmusculatur in einer Dicke von ca. 1 cm dem Tumor auf.

Dieser besteht im Wesentlichen aus einer grossen Cyste. Die Wand derselben ist durchschnittlich 2 mm dick, innen glatt, aussen untrennbar mit dem Peritonealüberzug verbunden. Genau entsprechend der Stelle, an welcher die Cyste mit dem Uterus verwachsen gewesen ist, erhebt sich auf ihrer Innenfläche eine polycystische Geschwulst. Die Basis derselben hat ungefähr 10 cm im Durchmesser, die Höhe ist 3 bis 4 cm gross. Von der Oberfläche der Geschwulst dringen tiefe Furchen in ihre Masse ein und theilen sie in eine grössere Anzahl kleiner Lappen. Sonst ist die Oberfläche des Tumors glatt, seine Consistenz ist schlaff.

Legt man einen Schnitt durch ihn, so ergiebt sich, dass er scharf gegen die Muscularis uteri abgegrenzt ist, der er ja, wie früher erwähnt, direct aufsitzt. Er setzt sich zusammen aus einer Menge grösserer und kleinerer Hohlräume, die fast alle spaltförmig, selten annähernd kugelig gestaltet sind, und deren grösster ca. 4 cm Durchmesser hat. Die Innenfläche dieser Cysten ist glatt; sie communiciren theilweise mit einander, theilweise scheinen sie in sich abgeschlossen zu sein. Die trennenden Scheidewände sind von verschiedener Dicke, bald nur wenige Zehntelmillimeter, bald 3—4 mm stark.

Die mikroskopische Untersuchung ergiebt folgende Resultate: Die Wand der grossen Cyste wird von einem äusseren, serösen, kernarmen Bindegewebe gebildet. Nach der Innenfläche zu wird dasselbe zellreicher. Oberflächenepithel fehlt.

Mikroskopische Schnitte durch den polycystischen Tumor bestätigen, dass sich zwischen demselben und dem Myometrium eine scharfe Grenze bezeichnen lässt Nirgends finden sich epitheliale Einschlüsse isolirt im Myometrium, wenn dasselbe auch in nächster Nähe des Cystenepithels liegt, von diesem nur durch eine Zone kernreichen Gewebes getrennt.

Digitized by Google

Die Cysten sind von einem einschichtigen Flimmerepithel ausgekleidet, das eine gewisse Neigung hat, sich abzuheben, und deshalb häufig als abgelöster Streifen mitten im Lumen liegt. Die einzelne Zelle ist meistentheils kurzcylindrisch, doch kommen auch höhere und niedrigere Epithelformen vor. Der Kern ist oval oder kugelig und liegt in der Mitte der Zellen. Der Flimmerbesatz ist stellenweise noch sehr deutlich erhalten und in grosser Ausdehnung vorhanden, und es erscheint deshalb wahrscheinlich, dass alle Zellen ehemals Flimmerhaare getragen haben.

Die Scheidewände, welche die Cysten von einander trennen, bestehen aus Bindegewebe. Dasselbe ist in der Mitte der Septa sehr reich an Zellen mit dunkel tingirbaren Kernen. Grösstentheils besteht das Gewebe aus spindelförmigen Bindegewebszellen mit ovalen Kernen, man findet in ihm relativ grosse Strecken, die nur aus diesen Zellen zusammengesetzt sind. Seltener sind runde Zellen, die nicht selten auch zu grösseren Schaaren vereint sind und vielleicht nur quer getroffene Spindelzellen darstellen. Zwischen den Zellen ist von Grundsubstanz kaum etwas zu erkennen. Das ganze Gewebe gleicht einem Spindelzellensarcom.

Es ist sehr gefässreich. Die Gefässe, welche durch die Kernarmuth ihrer Scheiden als hellere Kreise oder Streifen im gefärbten Präparat erscheinen, liegen häufig so dicht an einander, dass das sarcomatöse Gewebe zwischen ihnen nur ein zartes Netzwerk bildet.

Wie vorhin erwähnt, findet sich das Spindelzellensarcom nur im Centrum der Scheidewände, bis zum Epithel dringt es gewöhnlich nicht vor. Vielmehr verringert sich der Kernreichthum des Gewebes gegen die Cystenoberfläche hin ziemlich plötzlich, und es tritt eine reichliche fibrilläre Grundsubstanz mehr in den Vordergrund. Bei schwächerer Vergrösserung findet man deshalb sehr häufig im gefärbten Präparat zwischen Epithel und Sarcom eine helle Zone.

Das sarcomatöse Gewebe hat bei oberflächlicher Betrachtung eine gewisse Aehnlichkeit mit dem Bindegewebe der Uterusschleimhaut. Seine relative Armuth an Rundzellen und der Umstand, dass es dicht unter dem Epithel nur ausnahmsweise zu finden ist, machen eine Identificirung mit cytogenem Gewebe unmöglich.

Die Cysten des Tumors sind, wie schon früher hervorgehoben, gewöhnlich spaltförmig. Ihre Gestalt wird dadurch noch complicirt, dass in sie eine grössere oder kleinere Zahl von Recessus und längeren drüsenschlauchähnlichen Canälen einmünden. Am blindgeschlossenen Ende derselben findet man nicht selten eine besonders intensive Färbung der Epithelkerne. Auch kommen hier hin und wieder ampulläre Erweiterungen der Epithelschläuche vor.

Die Recessus können sich von ihrem Mutterboden abschnüren; doch scheint dieser Vorgang sehr selten zu sein. Wenigstens habe ich nur ein einziges Mal eine derartige Beobachtung gemacht.

Ausser durch Recessus wird die Epitheloberfläche auch durch ganz niedrige, etwa halbkugelige, papilläre Erhebungen vermehrt. Sie stehen stellenweise so dicht bei einander, dass die Grenzlinie der Cystenwand wellenförmig erscheint. An ihrer Bildung ist nur das kernarme fibrilläre Gewebe, dagegen nicht das sarcomatöse Gewebe betheiligt.

Die mikroskopische Untersuchung giebt keinen vollständigen Aufschluss über die Histogenese dieses Tumors. Sicher muss wohl dem Epithel eine active Wucherung zugeschrieben werden; dafür spricht einmal die Bildung der Recessus und drüsenschlauchähnlichen Canäle, dann die am Grunde derselben vorkommende, intensive Färbung der Epithelkerne.

Die Neubildung von Cysten scheint in seltenen Fällen in ähnlicher Weise zu Stande zu kommen, wie in den Colloidcystomen des Ovarium, d. h. durch Abschnürung kleiner epithelialer Einstülpungen von ihrem Mutterboden; häufiger erfolgt sie wohl durch Dilatation der drüsenschlauchähnlichen Canäle auch ohne vorherige Abschnürung derselben.

Digitized by Google

Die eigenthümliche Gestalt der Cysten lässt sich am ehesten daraus erklären, dass der polycystische Tumor mit breiter Basis auf der Innenfläche einer grösseren, mit Flüssigkeit erfüllten Cyste sich erhebt. Während also auf dem grösseren Theil seiner Oberfläche ein gleichmässiger Druck lastet, ist die Basis von demselben frei geblieben, wodurch eine gleichmässige Ausdehnung der Cysten nach allen Seiten verhindert worden ist. Freilich findet man in den Colloidcystomen des Ovarium ähnliche Verhältnisse; auch hier sitzen an der Innenfläche grösserer Cysten ein oder mehrere Polycystome, trotzdem haben die Cystchen hier nicht die auffällige Spaltform. Doch ist der Vergleich dieser Tumoren mit dem beschriebenen Adenocystom des Uterus deshalb nicht aufrecht zu erhalten, weil in ihnen, und zwar gerade in ihren kleinsten Cystchen, durch die lebhafte Secretion des Epithels ein hoher Innendruck erzeugt werden muss. Dieses kann in gleicher Höhe in einem Flimmerepithelcystom nicht vorhanden sein.

Der Vergleich mit den Colloidcystomen des Ovarium könnte dagegen vielleicht herangezogen werden, um die Entstehung der Hauptcyste dieses Tumors zu erklären; man könnte daran denken, dass dieselbe durch Confluenz vieler kleinerer Cysten entstanden sei. Die mikroskopische Untersuchung bietet jedoch keinen Anhaltspunkt für diese Annahme.

Eine gewisse Bedeutung für das Wachsthum der Geschwulst muss auch dem Bindegewebe zugeschrieben werden; wenigstens spricht dafür die erwähnte Bildung kleiner Papillen.

Da das beschriebene Adenocystom des Uterus unter der Serosa liegt und keinen Zusammenhang mit der Schleimhaut hat, so muss, ähnlich wie vorhin für die Adenomyome, die Frage erörtert werden, woher das Epithel stammt. Da die Zellen in diesem Fall Flimmern tragen, kann wiederum vornehmlich nur das Epithel des Uterus und des Wolf'schen Organs in Frage kommen. Bei der mehrfach erwähnten Aehnlichkeit des Tumors mit Ovarialcystomen erscheint es vielleicht nicht ganz ausgeschlossen, dass er aus denselben Elementen entstanden ist, wie die Flimmerepithelcystome des Ovarium. Nachdem bisher nur für das Epithel des Uterus der Nachweis geführt worden ist, dass es isolirt in der Uteruswand vorkommen kann, scheint es am wahrscheinlichsten, dass auch dieser Tumor aus versprengten Keimen derselben entstanden ist. Doch ist einmal die mikroskopische Aehnlichkeit dieser Geschwulst mit der Uterusschleimhaut nur gering, andererseits lässt sich gerade für dieses Adenocystom die Annahme rechtfertigen, dass es aus einem Epithel entstanden ist, welches nur ganz ausnahmsweise am Uterus vorkommt; denn der Tumor nimmt selbst eine Ausnahmestellung in der Casuistik der Uterusgeschwülste ein, soweit ich darüber urtheilen kann, nachdem ich die Jahresberichte von Virchow-Hirsch, die Schmidt'schen Jahrbücher, die Centralblätter für Pathologie und für Gynaekologie eingehend durchsucht habe.

Digitized by Google

Bei dieser Untersuchung bin ich von der Bemerkung Gusserow's[1]) ausgegangen, dass Cysten des Uterus mit eigener Wand in der Litteratur kaum existirten. Gusserow wiederholt diese Behauptung in der Auflage 1886, obgleich sie von Coblenz[2]) bestritten worden ist, der sich auf eine Anzahl cystischer Uterustumoren beruft, die in der Litteratur beschrieben worden sind. Ein Theil von diesen hat sich schon durch Gusserow's eigene Untersuchungen als Fibromyome herausgestellt, die durch Lymphangiectasie oder durch partielle Erweichung cystisch geworden sind. Die übrigen von Coblenz angeführten Arbeiten habe ich selbst im Original gelesen, mit Ausnahme von Meredith's[3]) Bericht. Die meisten der citirten Autoren bezeichnen die von ihnen beschriebenen Geschwülste als Ovarialcystome, die sich intraligamentär entwickelt haben und secundär mit der Uteruswand verwachsen sind. In zwei Fällen — Ahlfeld: Centralblatt für Gynaek. No. 16. Jahrgang 1878, Seite 365 — sind die Ovarien nicht miterkrankt, so dass diese Fälle vielleicht, ähnlich wie das beschriebene Adenocystom des Uterus, in den peripheren Schichten des Myometrium entstanden und unter Entfaltung des Ligamentum latum in das Parametrium hineingewuchert sind. Doch ist dies eine ganz willkürliche Annahme. Ahlfeld beschreibt die Tumoren als Cysten des Ligamentum latum.

In den später veröffentlichten Fällen cystischer Uterustumoren handelt es sich stets um Fibromyome mit Zerfallshöhlen oder erweiterten Lymphspalten. Zu dieser Gattung von Geschwülsten wird in einem Referat des Centralblattes für Gynaekologie[4]) auch ein von Terillon beschriebenes Fibrome kystique volumineux de l'utérus (Revue de chirurgie, 1886) gerechnet. Da ich die Originalarbeit nicht habe erhalten können, so ist mir nur die eine beiläufige Bemerkung v. Recklinghausen's[5]) bekannt geworden, dass Terillon in diesem Fall bei der frischen Untersuchung flimmernde Cylinderzellen gefunden hat. Bei der Untersuchung des gehärteten Präparates hat dann aber Malassez weder Cylinderzellen noch Flimmerhaare gefunden, sondern nur „endotheliale oder epitheliale" platte Zellen als einschichtigen Belag der Wand, so dass auch dieser Tumor nicht mit Sicherheit als Parallelfall zu dem beschriebenen Adenocystom hingestellt werden darf.

Endlich sind noch einzelne einkammerige parauterine Cysten, zuletzt von Knauer[6]), beschrieben worden, die wegen ihrer Lage von den Autoren für Retentionscysten der persistirenden

---

[1]) Die Neubildungen des Uterus, in Billroth's und v. Pitha's Chirurgie. 1878.

[2]) Virchow's Archiv. Bd. 84. 1881. Seite 26.

[3]) Lancet 1880, Aug.

[4]) C. f. G. 1887. No. 10.

[5]) v. R: Adenomyome etc. Seite 138.

[6]) Centralblatt für Gynäkol. 1895. „Uteruscyste".

Digitized by Google

Gartner'schen Canäle gehalten werden. Diese Auffassung kann jedenfalls für meinen Fall nicht herangezogen werden, einmal wegen der Lage des Tumors anf dem Dorsum des Uterus, dann aber auch wegen des Flimmerepithels.

Der Name, welcher auf Grund der mikroskopischen Untersuchung gewählt worden ist, Adenocystoma sarcomatosum, erinnert an das Adenosarcom Rokitansky's. Nach der Ansicht dieses Autors[1]) können derartige, in der Schleimhaut sitzende Tumoren die Uteruswand durchbrechen und in die Bauchhöhle hineinwuchern. Dass die Entstehung des beschriebenen Tumors nicht auf einen ähnlichen Vorgang zurückgeführt werden darf, habe ich schon vorhin auseinandergesetzt, als ich darauf hingewiesen, dass sich zwischen ihm und dem Myometrium eine scharfe Grenze ziehen lässt.

Da zwischen dem Abschluss der vorstehenden Arbeit und ihrer Veröffentlichung ein Zeitraum von ca. sechs Monaten liegt, so bin ich gern der freundlichen Aufforderung des Herrn Prof. Sänger gefolgt, in einem kurzen Nachtrag über den Inhalt der Arbeiten zu berichten, die erst während jener Zeit zu meiner Kenntniss gelangt sind. Es sind folgende:

Cullen: Adenomyoma uteri diffusum benignum. Johns Hopkins Reports, p. 133. 1896. Nach dem Referat in Schmidt's Jahrbüchern 1897. No. 8 — die Arbeit hat mir im Original nicht vorgelegen — beschreibt Cullen drei Adenomyome, von denen eins circumscript ist, während die beiden anderen diffuse Verhärtungen des Myometriums darstellen. In diesen beiden Fällen besteht vielfach ein directer Zusammenhang zwischen der Uterusschleimhaut und den adenomatösen Elementen, welche also von der Schleimhaut herzuleiten sind.

Palm: Cystadenofibromyoma cervicis. Archiv für Gynäkologie. 53. pag. 92. Der Autor beschreibt ein Fibromyom, das langgestielt dem Orificium intern. uteri aufgesessen hat. Dasselbe enthält Cysten und Drüsenschläuche, die an einer Stelle mit der Uterusschleimhaut in Verbindung stehen. Palm ist der Ansicht, dass die epithelialen Einschlüsse auf die Schleimhaut zurückzuführen sind.

Legueu et Marien: Des éléments glandulaires dans les fibromyômes de l'utérus. Annales de gynécologie et d'obstétrique. Fevr. 1897. S. 131. Die Autoren berichten, dass sie nicht selten Drüsenschläuche in Fibromyomen gefunden haben, besonders in Tumoren, welche in der Nähe des Cavum uteri gelegen waren. Als Beispiele beschreiben sie zwei Adenomyome und ein Myom, das Carcinomnester enthält.

In ihrem ersten Fall handelt es sich um einen Uterus, in dessen Wand drei etwa wallnussgrosse Fibromyome sitzen. Der eine Geschwulstknoten ist submucös gelegen und enthält adenomatöse Einschlüsse, welche stellenweise mit den Drüsen der Uterusschleimhaut in Zusammenhang stehen. In der unmittelbaren Umgebung des Epithels findet sich ein Gewebe, das nach der Beschreibung aus Rund- und Spindelzellen besteht, welche bis zur Berührung aneinandergedrängt sind. Dieses Gewebe geht ohne Grenze in das interstitielle Bindegewebe des Myoms über. Nach Legueu und Marien ist es

[1]) Lehrbuch der pathologischen Anatomie. 1856.

Digitized by Google

durch entzündliche Proliferation der Bindegewebszellen entstanden, also der Ausdruck einer Metritis.

Das zweite von den Autoren beschriebene Adenomyom enthält in seinem Centrum eine etwa taubeneigrosse Höhle, welche von einfachem Cylinderepithel ausgekleidet ist. Daneben finden sich noch einzelne kleinere, ebenso gebaute Cysten und Drüsenschläuche, welche in die Cysten hineinmünden. Das Epithel ist von der myomatösen Grundsubstanz auch in diesem Fall durch ein sehr zellreiches Gewebe getrennt.

Auf Grund ihrer Beobachtungen stellen die Autoren die Behauptung auf, dass die drüsigen Elemente in Fibromyomen durch Wucherung der Mucosa entstehen (S. 147). Ferner glauben die Autoren durch ihre Befunde zu der Annahme berechtigt zu sein, dass die Fibromyome infolge einer Entzündung entstehen, welche sich von der Mucosa auf das Myometrium fortpflanzt und hier eine Metritis mit Wucherung des Bindegewebes und der Muskelfasern hervorruft.

Es ist klar, dass die beiden Autoren zu ihrer ersten These nicht berechtigt sind. Sie können aus ihren Befunden wohl den Schluss ziehen, dass es eine Gruppe von Adenomyomen giebt, deren Drüsen als Uterindrüsen aufzufassen sind, aber nicht, dass alle Adenomyome zu dieser Gruppe gehören.

Auch ihre andere Behauptung ist nicht unanfechtbar. Dieselbe stützt sich auf die Beobachtung des zellreichen Gewebes, welche das Zeichen einer Metritis sein soll. Die Autoren scheinen es ganz übersehen zu haben, dass es sich um cytogenes Gewebe handeln könne. Dafür sprechen sowohl die Beschreibung und Abbildung als auch die Thatsache, dass cytogenes Gewebe in der grossen Mehrzahl aller Adenomyome gefunden wird.

Pick: Ein neuer Typus des voluminösen paroophoralen Adenomyoms etc. Archiv für Gyn. Bd. 54. Der Verfasser beschreibt ein voluminöses Adenomyom, welches von der Hinterfläche und der rechten Seitenkante des Uterus exstirpirt worden ist. Der Tumor zeigt neben anderen Eigenthümlichkeiten, die hier nicht interessiren, in der myomatösen Grundsubstanz grössere und kleinere, mit Epithel ausgekleidete Cysten, die die Grösse einer Wallnuss erreichen können.

An circumscripter Stelle sitzen an der Grundsubstanz weissliche Streifen und Inseln, die aus cytogenem Gewebe mit eingelagerten Drüsenschläuchen und Cysten bestehen. Die Cysten sind von unregelmässiger, häufig ampullärer Form. In sie hinein münden die Drüsen, und zwar gewöhnlich von allen Seiten, so dass auf günstigen Querschnitten die Ampullen mit den einmündenden Drüsen sternförmig erscheinen. In anderen Fällen münden die Drüsenschläuche nur auf einer Seite der Ampulle, während auf der anderen Seite nicht nur die Drüsen sondern auch das cytogene Gewebe fehlen. Die Drüsenschläuche können in einer Ebene hintereinander und zu einander parallel verlaufen; sie sitzen dann an der Ampulle, wie die Zähne eines Kammes an der Kammleiste. Ob stets nur eine einzige derartige Reihe von Drüsen oder mehrere nebeneinander in die Ampullen einmünden, ist aus den Angaben des Autors nicht zu ersehen. Nur im ersten Fall wäre ja der Vergleich mit dem Epoophoron und die Bezeichnung „kammförmige Aufstellung" berechtigt, deren Nachweis in dem Geschwulstgewebe, wie wohl ohne Weiteres klar ist, übrigens nur durch Serienschnitte geführt werden kann.

In seinem Tumor hat Pick ferner auf der Innenwand kleiner Cysten papilläre Erhebungen gefunden, die anscheinend mit den Pseudoglomeruli v. Recklinghausen's identisch sind. Die Cysten, welche diese Pseudoglomeruli einschliessen, sind nach Pick Endkolbencysten im Sinne v. Recklinghausen's, „als solche eindeutig characterisirt zum Theil durch die kleine kugelige Form, zum Theil bei mehr buchtigem Umriss durch den Abgang eines unzweifelhaften Secretionsrohres." (S. 168.)

Abgesehen von der organoiden Anordnung, bei welcher v. Recklinghausen an jedem Drüsencanal einen gewundenen, einen schleifenartig gebogenen und einen gestreckt verlaufenden Abschnitt hat unterscheiden können, scheint Pick dieselben Beobachtungen gemacht zu haben wie der genannte Autor. Dementsprechend schliesst er sich der Theorie v. Reckling-

Digitized by Google

hausen's vollständig an und glaubt sogar für dieselbe aus seinen Befunden ein neues Argument herleiten zu können.

v. Recklinghausen hat die Pseudoglomeruli nur selten in Endkolbencysten nachweisen können, was sich mit seiner Theorie nicht gut vereinigen lässt. Insofern könnten also die Beobachtungen Pick's diejenigen v. Recklinghausen's ergängen. Doch steht m. E. der Begriff der Endkolbencysten und Secretionsröhren noch keineswegs so unzweifelhaft fest, um dieselben als Argument zu verwerthen. Auch erinnern gerade die Abbildungen, welche Pick von seinen Pseudoglomeruli giebt, ausserordentlich an diejenigen papillären Erhebungen, welche ich in meinem VII.Fall gesehen und beschrieben habe.

Wichtiger erscheinen die Untersuchungen Pick's über die klinischen Bemerkungen, welche Freund in seinem Anhang zu dem Werk v. Recklinghausen's gemacht hat. Durch ein eingehendes vergleichendes Studium der Angaben dieser beiden Autoren hat Pick feststellen können, dass einzelne von den Symptomen, die nach Freund charakteristisch für das voluminöse Adenomyom sind, keineswegs in allen, nicht einmal in der Hälfte der vier Fälle vorhanden gewesen sind, welche Freund klinisch beobachtet hat. Im Gegensatz zu Freund kommt deshalb Pick zu der Ansicht, dass das Adenomyom auf Grund der klinischen Befunde mit einiger Sicherheit zur Zeit noch nicht diagnosticirt werden kann.

Fasse ich den wesentlichen Inhalt der erwähnten Arbeiten zusammen, so sind in denselben mehrere Adenomyome beschrieben, deren epitheliale Einschlüsse in der überwiegenden Zahl der Fälle von den Autoren als verlagerte Uterindrüsen aufgefasst werden. Für vier von diesen Fällen — zwei Fälle Cullen's, je ein Fall Palm's und Legueu's — kann man die Abstammung von der Uterusschleimhaut als erwiesen betrachten. Demgegenüber wird nur für einen einzigen der beschriebenen Tumoren die Theorie v. Recklinghausen's in Anspruch genommen.

Die Zahl der von der Uterusschleimhaut hergeleiteten Adenomyome hat sich also im Verhältniss zu der Zahl der sogenannten paroophoralen Adenomyome beträchtlich vermehrt.

Die Untersuchungen zu der vorstehenden Arbeit habe ich im pathologischen Institut der Universität Königsberg unter Leitung des Directors, Herrn Geheimrath Professor Dr. Neumann ausgeführt, dem ich für die Ueberlassung des Materials und das freundliche Interesse, das er stets meiner Arbeit entgegengebracht hat, zu grossem Dank verpflichtet bin.

Auch Herr Professor Dr. Nauwerck und der Privatdocent Herr Dr. Askanazy haben mich, wo ich dessen bedurfte, mit Rath und That unterstützt; ich halte es deshalb für meine Pflicht, am Schlusse der Arbeit auch diesen Herren meinen ergebenen Dank auszusprechen.

Digitized by Google

V.

Ueber Kolpaporrhexis in der Geburt.

Von

CARL EVERKE,

in Bochum (Westf.)

(Vortrag, gehalten in der gynäkologischen Section des XII. internationalen medizinischen Congresses in Moskau.)

Durch viele einschlägige Arbeiten in den letzten Jahren, namentlich durch die Verhandlungen des Gynäkologen-Congresses zu Wien 1895 ist die Ruptura uteri sowohl in Bezug auf Aetiologie, als auch auf Prophylaxis und Behandlung ziemlich geklärt. Anders ist es aber noch immer mit den sehr seltenen reinen Scheidenzerreissungen in der Geburt. Deshalb scheint es mir wichtig, wenn sämmtliche einschlägigen Fälle zur Kenntniss der Fachgenossen gelangen, da wir nur so ein klares Bild über diese ernste Geburtscomplication gewinnen können.

Im Laufe der 10 Jahre meiner geburtshülflichen Thätigkeit hatte ich Gelegenheit, vier solche Fälle selbst zu beobachten und eine genaue Anamnese von den vorher behandelnden Kollegen erhalten zu können.

Die drei ersten Fälle habe ich bereits veröffentlicht[1]). Ich möchte deshalb kurz den letzten, besonders lehrreichen Fall hier genauer anführen.

Der Fall ist folgender:

Frau Blumenstein II p.

Die erste Geburt dauerte sehr lange. Kind starb in partu. Seit 10. 11. Nachmittags 11 Uhr starke Wehen. Hebamme findet den Muttermund zwei Mark gross. Blasensprung 11. 11. Vormittags 11 Uhr. Muttermund erweitert sich unter den starken Wehen. Nachmittags 2 Uhr kommt Kollege K. und findet Herztöne gut. Kopf steht noch hoch, grosse Kopfgeschwulst. Muttermund vollständig. Dr. K. versuchte Forceps, stand aber gleich davon ab, als er die Zwecklosigkeit desselben einsah, und tamponirte wegen Blutung.

Ich komme, gerufen von einem anderen Kollegen B., Nachmittags 10 Uhr hin. — Es waren starke Wehen dagewesen. Frau hat heftige schmerzhafte Wehen alle 4—5 Minuten. Leben spürt sie nicht mehr. Puls schlecht. Ich finde: Rechts über Symphyse ein Tumor, links liegt die Frucht. Keine Herztöne. Conjug. diag. 11,0 Muttermund nicht zu fühlen. Grosse Kopfgeschwulst. Da Frucht todt war, wird die Perforation beschlossen und die Frau mit in die Klinik genommen (1/2 Stunde Wagenfahrt).

---

[1]) Everke: „Ein Fall spontan perforirender Scheidenzerreissung u. s. w.“ Berl. klin. Wochenschrift 1890, No. 26 und „Ueber die perforirende Scheidenzerreissung in der Geburt.“ Festschrift zur Feier des 25 jährigen Jubiläums des ärztl. Vereins des Reg.-Bez. Arnsberg. Bergmann-Wiesbaden 1893.

Digitized by Google

Als das Perforatorium eingestossen werden soll, weicht der Kopf, trotzdem er von oben fixirt wird, stets vom Beckeneingang ab. Deshalb gehe ich vorsichtig mit Hand ein, schiebe den leicht beweglichen Kopf zur Seite und komme in einen grossen Hohlraum mit Därmen (Bauchhöhle). Ich fasse den Fuss der Frucht und kann dieselbe leicht bis zum Kopf entwickeln. Wegen derBeckenenge bleibt der Kopf über demBeckeneingang und kann erst nach Perforation sehr schwer entwickelt werden. Nun erkenne ich in dem rechtsseitigen Tumor den leeren Uterus.

Placenta lag ebenfalls in der Bauchhöhle zwischen den Därmen: ich hole dieselbe mit der Hand. Uterus war nur noch rechts und vorn mit der Scheide verbunden, links und hinten war ein perforirender Riss. Scheidengewebe morsch, die Blutung steht: die Wöchnerin collabirt und deshalb musste von einer Naht des Risses abgesehen werden. Tamponade mit Jodoformgaze.

Nun wird noch entdeckt, dass die Blase handbreit mit eingerissen ist. Gummidrain in Blase. Die Wöchnerin starb nach drei Tagen unter dem klinischen Bild der Peritonitis septica.

Die Section ergab: Peritonitis septica. Der perforirende Riss erstreckt sich, direct an der Portio beginnend, von links vorn nach rechts hinten. Uterus ist erhalten. Blasenriss circa Dreimarkstück gross. Scheide sehr lang.

Wir hatten es also hier mit einem perforirenden Riss im Fornix und in Folge dessen Austritt der Frucht und Placenta in die Bauchhöhle zu thun.

Fragen wir uns zunächt nach der Aetiologie der Risse, so liegt es nahe, dass wir zunächst daran denken, den geburtshülflichen Eingriff der betreffenden Kollegen zu beschuldigen. Es ist ja ganz gewiss, dass meistens diese Risse an geburtshülfliche Operationen (Zange, Wendung), die eben bei der fast immer bestehenden Beckenenge nöthig schienen, sich anschliessen. So erlebte ich es in zwei von den bereits publicirten Fällen[1]).

Im ersten Falle (Frau Koch) handelte es sich um eine Drittgebärende, die jedesmal wegen engen Beckens mit Kunsthülfe geboren hatte. Wegen Querlage hatte der Kollege die Wendung ausgeführt; nach Entwickelung der Frucht und Placenta traten mehrere Darmschlingen heraus aus der Vagina, und das veranlasste den Kollegen, mich herbeizurufen. In Narkose und nach üblicher Desinfection der Scheide reponire ich zunächst mit der rechten Hand die vorgefallenen Darmschlingen, während die linke durch Reiben den Uterus zur Contraction bringt und denselben nach unten hin in das kleine Becken kräftig hinabdrückt.

Der Uterus als Tampon verhinderte ein weiteres Vorfallen der Därme. Alsdann präsentirt sich der Riss, welcher, quer im hinteren Scheidengewölbe verlaufend, vom linken Boden der Ligamenta lata bis zum rechten reicht, etwa 6 cm lang. Ich fasse die vordere und hintere Fläche des nun gut sichtbaren Risses mit je einer Kugelzange, wobei das morsche, brüchige Gewebe mehrmals einreisst, und vereinige denselben, Peritoneum auf Peritoneum.

Befinden gleich nach Operation war gut, doch starb Patientin am vierten Tage an Sepsis.

In dem zweiten Falle (Frau Berger) handelte es sich um eine Erstgebärende. Lange Geburtsdauer; deshalb wird von den beiden Kollegen die Anlegung der Zange beschlossen und ein lebendes Kind entwickelt. Placenta folgt spontan: doch bei der nun folgenden inneren Untersuchung drang die Hand zwischen Darmschlingen und deshalb wurde ich gerufen. In Narkose

[1]) Everke: „Ueber die perforirende Scheidenzerreissung in der Geburt." Festschrift zur Feier des 25jährigen Jubiläums des ärztl. Vereins des Reg.-Bez. Arnsberg. Wiesbaden-Bergmann. 1893.

Digitized by Google

wurde in derselben Weise, wie im ersten Falle, der circa 10 cm lange Vaginalriss (die Scheidenwand zeigt sich auch hier sehr morsch und leicht einreissend) mit fünf Seidenfäden vereinigt. Die starke Blutung hörte alsdann auf, die Scheide wurde mit Jodoformgaze austamponirt, der zugleich bestehende totale Mastdarm-Scheidenriss nicht weiter beachtet. Patientin ist fieberlos geblieben.

Die Recto-Perineoplastik wurde nach acht Wochen mit gutem Erfolge gemacht. Eine spätere Geburt verlief gut.

In diesen beiden Fällen, wie auch in dem erst erwähnten, waren von den betreffenden Kollegen künstliche Entbindungsversuche gemacht worden und es ist immerhin der Gedanke nicht von der Hand zu weisen, dass in diesen Fällen es sich um violente Rupturen der hinteren Vaginalwand handelte. Der Zangenlöffel oder die zum Zwecke der Wendung eingeführte Hand kann ja, bei einem Irrthum über die Verhältnisse des Muttermundes, eine Verletzung im Fornix gemacht haben. Es kann im Falle Blumenstein durch die folgenden Wehen sich der Riss vergrössert, der intacte Fruchthalter die Frucht, den Riss erweiternd, in die Bauchhöhle getrieben haben.

Eine besondere Prädisposition hierzu lag nach der Geburtsgeschichte vor. Das Scheidengewebe erwies sich ausserordentlich morsch und brüchig; das Becken war verengt in zwei Fällen, und so mag bei dem räumlichen Missverhältniss zwischen Frucht und Becken sich durch die energischen Wehen der Cervix über den Kopf zurückgezogen haben. Da aber wegen der Beckenenge die Frucht nicht in das Becken eintreten konnte, wurde die Scheidenwand, namentlich hinten, so stark gedehnt, dass sie einriss, und dann die Wehen die Frucht und Placenta durch den Scheidenriss in die Bauchhöhle treiben konnten.

Einen instructiven Fall sicherer spontaner Ruptur beobachtete ich 1889 (l. c.):

Frau Sure hat fünfmal leicht geboren. Die Geburten folgten schnell aufeinander. Sie hat eine Kypho-Scoliose der Wirbelsäule, infolge dessen liegen Rippenbogen und Darmbeinkamm aufeinander, hochgradiger Hängebauch, Prolapsus vaginae.

Am richtigen Ende der Schwangerschaft kommen die Wehen. Bei vollständig eröffnetem Muttermund springt die Blase, das Händchen liegt vor, und wegen Querlage sendet die Hebamme zum Arzt. Plötzlich, auf Höhe einer Wehe, schreit die Frau laut auf und klagt über heftige Schmerzen; Blut geht ab; die Wöchnerin collabirt. Der dann eintreffende Kollege kommt bei Untersuchung an die Linea innominata und lässt mich gleich rufen. Bei meinem Eintreffen haben bereits die Wehen aufgehört. Da die Wöchnerin über starke Schmerzen klagt, wird sofort narkotisirt. Rechts am Nabel fühle ich einen etwa kopfgrossen, etwas platten Tumor, rechts im kleinen Becken fixirt (Uterus). Kein Fötalpuls. Links kleine Theile. Beim Eingehen in die Scheide komme ich gleich an dem vorliegenden Arm vorbei an den Leib der Frucht, ich entferne mehrere Hände voll geronnenen Blutes und fasse nun den linken Fuss und entwickele so durch den Riss leicht das Kind und dann, längs der Nabelschnur in die Höhe gehend, die Placenta.

Es fallen nun 3 Darmschlingen vor, ich reponire dieselben mit der rechten Hand, während die linke den Uterus durch Reiben zur Contraction

Digitized by Google

bringt und denselben tief in das kleine Becken hinabdrückt. Die vorgefallenen Därme schiebe ich auf den Fundus uteri hinauf. Der tief in das kleine Becken hinabgedrückte und durch die Hebamme also gehaltene Uterus verhindert die zurückgebrachten Därme, wieder vorzufallen. Der Muttermund erschien im Schamspalt. Uterus ist intact. Hinter dem Uterus präsentirt sich nun der perforirende Scheidenriss, der sich seitlich bis an die Excavatio vesico-uterina fortsetzt. Schnelle Naht des Risses, der namentlich am Boden der Ligamenta lata stark blutete, wie oben beschrieben. Fieberlose Heilung. Eine spätere Geburt verlief spontan.

Wenn wir auch zugeben müssen, dass wohl die meisten Scheidenrupturen durch ungeschicktes geburtshilfliches Operiren entstehen, und wenn auch in meinen 3 ersten Fällen diese Möglichkeit nicht bestimmt von der Hand gewiesen werden kann, so ist doch sicher, dass dieselben spontan entstehen können, wie mein vierter Fall sicher beweist und auch andere Geburtshelfer sicher beobachtet haben.[1])

Man kann sich ja die Entstehung der Scheidenrisse gerade wie die der Uterus-Rupturen erklären.[2]) Bei räumlichem Missverhältniss zwischen Frucht und Becken rückt der Contractionsring hoch nach oben (enges Becken, Querlage). Das untere Uterinsegment wird so stark gedehnt, dass es schliesslich einreisst, und so entsteht die Uterusruptur. Sind nun die Uterusbänder sehr schlaff, so dass sie den Uterus nicht im kleinen Becken festhalten, ist die Scheide abnorm lang, so entweicht der Cervix nach oben über den vorliegenden Kindestheil. Der Zug während der Wehen wird auf die so wie so mehr dehnbare Vaginalwand übertragen, und wenn diese dann schlaff und mürbe ist, kann sie einreissen. Namentlich wird dann leicht ein Einriss der hinteren Wand entstehen können, wenn bei Hängebauch der Uterus stark anteflectirt liegt und nur durch schnelles Aufdieseitelegen die stark gespannte Scheidenwand plötzlich durch den anhängenden schweren, nach der Seite sinkenden Uterus stark gezerrt wird. Ist einmal ein Einriss in die dünne Scheidenwand also erfolgt, so wird er durch die Wehen, die bei dem intacten Fruchthalter fortbestehen können, noch vergrössert. Gleichgültig ist natürlich, ob so der Riss spontan entstanden oder durch ungeschicktes Operiren gemacht worden ist. Die Frucht wird aus dem Uterus gedrängt, durch den Muttermund gedrückt und gelangt durch den Scheidenriss in die Bauchhöhle. Der Widerstand des Beckeneingangs hat aufgehört, da nach der Scheidenzerreissung der Uterus in toto nach oben entweichen konnte. Die höchst lehrreiche und interessante Arbeit des Moskauer Gynäkologen Hugenberger hat uns zuerst Klarheit über diese ominösen Zufälle bei der Geburt gebracht.[3])

Was nun die Behandlung dieser ernsten Geburtscomplication angeht, so haben wir zwei Punkte zu unterscheiden, zunächst

[1]) Dührssen, Berl. klin. Wochenschrift. 1888, No. 1.
[2]) P. Müller, Handbuch der Geburtshülfe.
[3]) Hugenberger, Ueber Kolpaporrhexis in der Geburt. St. Petersburg. 1876.

Digitized by Google

die Behandlung der Geburt und dann die der Verletzung. Wird die Verletzung erkannt zu einer Zeit, wo die Frucht sich noch in der Uterushöhle befindet, so wird die Entbindung per vias naturales noch möglich sein und ist wohl die Methode die beste, die am wenigsten Raum im Geburtscanal beansprucht, um eine Vergrösserung des Risses zu vermeiden (bei lebendem Kinde Forceps; wenn leicht, Wendung und Extraction, wenn schwer und bei todtem Kind, Perforation).

Sind Frucht und Placenta in die Bauchhöhle getreten, so wird man, wenn nicht das Becken allzu eng ist, ebenfalls per vias naturales entbinden können (das Kind ist dann immer todt, erfordert also keine Rücksicht). Wendung, eventuell Perforation des nachfolgenden Kopfes wird zum Ziele führen, wie ich es auch in meinen beiden Fällen gemacht habe. — Bei absolut engem Becken ist die Coeliotomie und Entfernung der Frucht nebst Placenta von oben her indicirt. — Unter günstigen äusseren Verhältnissen und bei voraussichtlich schwerer Entwickelung per vias naturales ist Coeliotomie und eventuell Vernähung des Risses von oben her am zweckmässigsten.

Bei vorsichtigem Operiren von unten her ist eine Vergrösserung des Risses nicht so sehr in letzteren Fällen zu befürchten. Der Riss ist ja immerhin schon durch den Austritt der Frucht so erweitert, dass er die Hand des Arztes und die Frucht, ohne besonders gedehnt zu werden, durchlässt.

Die Gefahren der Sepsis werden durch Desinfection der Bauchhöhle bei Coeliotomie nicht beseitigt.

Ich stimme auf Grund meiner Erfahrungen Lwoff[1]) und Skotkin, die hier Entbindung per Coeliotomiam verlangen, nicht bei.

Was die Behandlung der Verletzung angeht, so sehe ich in einer Vernähung des Risses (Peritoneum auf Peritoneum) das einzig richtige Mittel, um vor Blutung und namentlich Nachblutung sicher zu sein und spätere septische Infection zu verhindern. Hat man einmal sich zur Coeliotomie, zur Entfernung der Frucht oder Placenta, entschliessen müssen, so kann man von oben her den Riss nähen, wie es Lwoff, Galabin und Skotkin machten. Das wird aber nicht so leicht sein bei dem tiefen Sitze der Verletzung. Hat man aber die Frucht und Placenta per vias naturales entfernen können, und das wird ausser bei absoluter Beckenenge immer möglich sein und ist weniger gefährlich als die Coeliotomie, so kann man auch leicht von unten her den Riss nähen in folgender Weise:

Mit der linken Hand reibt man den Uterus der in Steiss-Rückenlage liegenden Frau und bringt denselben so zur Contraction, alsdann schiebt man mit der vollen rechten Hand die

[1]) Lwoff: Zur Lehre der Aetiologie und Therapie der Abreissung der Scheidengewölbe in der Geburt (Kolpaporrhexis Hugenberger), referirt im Centralblatt für Gynäkologie 1892. No. 35.

Digitized by Google

etwa vorgefallenen Darmschlingen in die Bauchhöhle bis hoch über das Promontorium; alsdann drückt die linke Hand den Uterus tief in das kleine Becken hinab und die vorgefallenen Därme schiebt man auf den Fundus uteri hinauf. Der Uterus, nun durch einen Assistenten dauernd tief in das kleine Becken hinabgedrückt, verhindert als Tampon die zurückgebrachten Därme, wieder vorzufallen.

Die Portio erscheint nun in der Schamspalte und mit Hülfe von Speculum und Kugelzange kann man nun bei geringer Assistenz den Riss übersehen, man kann sich die beiden Peritonealblätter hervorziehen und vereinigen. Also ist man sicher vor jeder Blutung. Ist die Blase mit verletzt, so ist eine directe Naht derselben wohl leicht auszuführen; wenn aber die Patientin sehr heruntergekommen ist, so wird man besser damit warten. Ist die Bauchhöhle durch Naht geschlossen, so ist ein Eindringen von Urin in dieselbe und dadurch Entstehen einer septischen Peritonitis nicht zu befürchten.

Vielleicht hätte mein vierter, zuerst erwähnter Fall noch gerettet werden können, wenn durch Naht die Bauchhöhle hätte abgeschlossen werden können und ein weiteres Einfliessen von Urin verhindert worden wäre. Kleinere Risse, namentlich wenn dieselben sich nicht bis in den Boden der Ligamenta lata fortsetzen, werden weniger bluten und können spontan heilen. Eine mässige Blutung wird durch die von Dührssen empfohlene Tamponade des unteren Theiles des Peritonealsackes und der Scheide zum Stillstand kommen, aber am sichersten ist die Naht des Risses, die in der oben angegebenen Weise auch bei geringer Assistenz überall gemacht werden kann.

Nachtrag.

Eben von Moskau zurückgekehrt, erlebte ich einen fünften Fall von Kolpaporrhexis. Ich erlaube mir diesen Fall hier gleich anzuschliessen.

Frau Skodda IX. p. Die ersten 3 Kinder leben. Letzte Entbindung vor 2 J. — Kollege G. und ich machten Perforation des in Folge langer Geburtsdauer abgestorbenen Kindes. Becken verengt, platt rachitisch. Am 1. Oct. 1897, Vormittags 6 Uhr beginnen die Wehen; $7^1/_2$ Uhr kommt die Hebamme. Sie findet: kräftige Wehen, Kopf steht hoch. — Becken verengt. Blase springt.

Wir finden: Kräftige Wehen. Keine Herztöne. —

Muttermund vollständig erweitert. — Kopf steht fest im Beckeneingang, zusammengedrückt. — Nähte und Fontanellen sind deutlich zu fühlen, trotz der starken Kopfgeschwulst. Wir beschliessen die Perforation der abgestorbenen Frucht und lassen die Gebärende zur Vornahme der Operation, die in der engen Dachkammer nicht so leicht aseptisch gemacht werden konnte, ins Krankenhaus fahren. Im Wagen hatte sie erst noch Wehen, dann verspürt sie starken Schmerz und nun lassen die Wehen ganz nach.

Als sie gegen $1^1/_2$ Uhr im Krankenhause ankam, waren keine Wehen mehr da. Sie wird sofort auf den Operationstisch gelagert und desinficirt. — Aeusserlich fühlt man überall kleine Theile, über Symphyse einen runden Tumor (Kopf). Als der Assistenzarzt Dr. S. die Vagina desinficirte, entfernt er aus derselben einige Hände voll Blut; er findet Gesichtslage, Kopf leicht beweglich.

Digitized by Google

Ich finde gleichfalls nun den mit Gesicht vorliegenden Kopf, hochstehend, leicht beweglich, hinten fühle ich Placenta. — Bei der nun also geänderten Lage liess ich durch einen Assistenzarzt die Wendung ausführen, was in Betracht der leicht beweglichen Frucht schnell gelang. — Nur die Entwickelung des Kopfes war wegen der Beckenenge (Conjugata diagon. verengt) erschwert. —

Kind todt. —

Die Placenta entfernte ich aus der Vagina. —

Bei der nun vorgenommenen inneren Untersuchung finde ich den vorderen Douglas eröffnet. — Der Riss reicht vorn von links nach rechts, beiderseits bis in den Boden der Lig. lata hinein. Meine Hand kommt von der Vagina aus durch diesen Riss zwischen die Eingeweide bis an die vordere Bauchwand. — Der Uterus war also hinten und seitlich noch fixirt.

Er war intact, ebenso die Blase. — Starke Blutung aus dem Riss. Alsdann wird der Uterus mit Jodoformgaze austamponirt, das gut contrahirte Organ tief in das kleine Becken hinabgedrückt und also durch einen Assistenten gehalten. — Ein Speculum wird eingelegt und so wird der Riss gut sichtbar. Je eine Kugelzange fasst wie bei Schluss der Wunde bei Kolpotomie die vordere und hintere Rissfläche; das Peritoneum ist gut sichtbar und nun vereinige ich, wie bei Vaginaefixatio, Peritoneum auf Peritoneum mit einigen Seidenfäden. — Die vorher starke Blutung steht. Die Reconvalescenz war gestört durch eine Pneumonie im linken Unterlappen und Thrombose der rechten Vena femoralis, so dass die Patientin erst nach ca. 8 Wochen, am 27. November 1897 geheilt entlassen werden konnte. — Uterus antevertirt, Parametrien frei.

Es lag also auch in diesem Falle ein enges Becken vor, beim Transport ins Krankenhaus war die Ruptura vaginae entstanden, vielleicht war durch eine Bewegung im Wagen die stark gedehnte, in die Höhe gezogene Vaginalwand eingerissen, einige kräftige Wehen hatten die Frucht aus dem intacten Uterus in die Bauchhöhle getrieben und so fanden wir denn nachher eine andere Lage u. s. w. vor. — Die Beendigung der Geburt konnte auch in diesem Falle leicht per vias naturales gemacht werden; die Naht des (hier vorderen) Risses war auf die oben beschriebene Weise ebenso leicht, wie bei einem Risse der hinteren Vaginalwand. Tamponade hätte wohl auch in diesem Falle nicht zur Blutstillung genügt.

VI.

Zur manuellen Placentarlösung.[1]

Von

Dr. W. HUBER

in Leipzig.

„Non scholae sed vitae discimus".

In der Baseler geburtshilflichen Klinik sind neuerdings bei der Placentarlösung Instrumente zur Anwendung gekommen, die in No. 45 des Centralblattes für Gynäkologie von Dr. Burckhardt beschrieben werden. Es sind dies sogenannte „Nachgeburts-Specula" und eine eigens zu diesem Zwecke verfertigte Curette.

[1]) Nach einem am 15. November 1897 in der Gesellschaft für Geburtshilfe zu Leipzig gehaltenen Vortrage.

Digitized by Google

Die Specula werden in die Scheide eingeführt und „in der Absicht verwerthet, jede Berührung der Hand mit den äusseren Genitalien und der Scheide zu vermeiden und auf diese Weise sicher zu sein, in den aseptischen Uterus keinerlei Keime einzuschleppen.“ Die Curette kommt in Gebrauch, wenn trotz der manuellen Ablösung der Nachgeburt „kleine Placentarstücke zurückbleiben, welche sich mit der Hand nicht wegbringen lassen.“

Diese Bereicherung unseres geburtshilflichen Instrumentariums ist hervorgegangen aus der Thatsache, dass „die gewöhnliche Art der Placentarlösung trotz aller, auch der peinlichsten Desinfectionsmassregeln, wie bekannt, ein nicht ungefährlicher Eingriff ist“, und verfolgt den Zweck, die „reine“ Hand des Geburtshelfers möglichst fern von den unreinen, äusseren Genitalien und der Scheide der Kreissenden zu halten, beziehungsweise bei grösseren Eingriffen die Operationen am liebsten „unter Leitung des Auges im Speculum auszuführen“, wie dies schon früher von Kósmiński[1]) und Phänomenoff[2]) hervorgehoben wurde.

Im Grunde genommen sind alle diese Neuerungen in der Geburtshilfe nur der Ausdruck einer übergrossen Aengstlichkeit und Unsicherheit der Geburtshelfer, die immer als letzter Ursache der Lehre von der Selbstinfection und der übertriebenen Einschränkung einer sachgemäss ausgeführten inneren Untersuchung zur Last gelegt werden müssen. Auch hier begegnen wir wieder den Krankheitserregern an Vulva und Vagina, die die nachmalige Wöchnerin an ihrem eigenen Leibe erkranken lassen, auch hier sehen wir wieder das Bestreben, lieber Instrumente in die Genitalien einzuführen, als die Hand des Geburtshelfers.

Wenn Burckhardt in seiner Arbeit anführt, dass von acht nach der alten Methode ausgeführten Placentarlösungen nur drei fieberfrei verliefen, während drei nach der neuen Methode operirte Frauen glatt genasen, so beweist das höchstens so viel, dass bei den letzten Fällen unter ganz besonders exacten Cautelen und günstigen Umständen operirt worden ist. Aber derartige günstige Erfolge lassen sich, das behaupte ich mit aller Bestimmtheit, auch ohne Nachgeburtsspecula erreichen, ja sie müssen sich sogar erreichen lassen. Wo blieben denn sonst die „practischen“ Geburtshelfer, die im Privathause oft unter den denkbar schlechtesten äusseren Verhältnissen arbeiten müssen und doch auch schon im eigensten Interesse kein Fieber bei ihren Wöchnerinnen aufkommen lassen dürfen.

Wir haben schon lange erkannt, dass das Wichtigste an der geburtshilflichen Desinfection nicht die Scheide der Kreissenden, sondern die Hände des Arztes sind. Jeder beschäftigte Ge-

[1]) Centralblatt für Gynäkologie 1897, No. 29.
[2]) Centralblatt für Gynäkologie 1896, Band X, pag. 466.

Digitized by Google

burtshelfer weiss es aus eigenster Erfahrung, dass nichts schwerer und nichts unbequemer ist, als diese Selbsterkenntniss. Aber bevor er nicht voll und ganz zu der Ueberzeugung gekommen ist, sich immer zuerst selbst an der eigenen Hand zu fassen und in gegebenem Falle seine eigene Person der Fahrlässigkeit zu zeihen, eher hat er noch kein Verständniss für die enorme Wichtigkeit der geburtshilflichen Reinlichkeit. Diese muss immer und in erster Linie eine persönliche sein und äusserdem eine dauernde. Hier hat der Arzt nicht bloss das Recht sondern auch die Pflicht, vielgeschäftig und umständlich zu sein. Der Geburtshelfer von heute ist durch seinen Beruf einfach verpflichtet, sich fortwährend in einem solchen Zustand von körperlicher Reinheit zu befinden, dass es ihm jederzeit, auch bei der dringendsten Eile, ein Leichtes ist, seine Hände in einer Weise zu desinficiren, um auch der schwierigsten und verantwortungsvollsten geburtshilflichen Operation mit Ruhe und gutem Gewissen gegenübertreten zu können. Dann kann er beruhigt seine Hand unmittelbar durch die Scheide in die Gebärmutter einführen und braucht seine rasche Hilfe nicht von der Anwesenheit der Nachgeburtsspecula abhängig zu machen. Denn ich betone immer wieder aus innerster Ueberzeugung: Die Hand des Geburtshelfers ist das Gefährliche, nicht die Scheide der Kreissenden! Natürlich muss auch auf die Reinigung der äusseren Genitalien die nöthige Sorgfalt verwendet werden, aber von einer eigentlichen vollen Desinfection kann hier wohl kaum die Rede sein. Aeussere Genitalien und Scheide werden gewaschen, mit Seife und warmem Wasser, recht ausgiebig und gründlich, das nützt mehr als literweises Abspülen mit Sublimat und Lysol und ist im Allgemeinen schonender für die Frau als alle Desinfectionsmittel.

Auf diese Weise habe ich eine grosse Zahl von Placentarlösungen vorgenommen mit durchaus glattem Heilungsverlauf und ohne jede Störung des Wochenbetts. Man muss allerdings — und darin stimme ich Burckhardt vollständig bei — darauf bedacht sein, „eine möglichst vollständige Abschälung des Placentargewebes herbeizuführen," d. h. nicht bloss eine „möglichst vollständige", sondern eine absolut vollständige, und muss sich von vornherein klar darüber sein, dass eine stückweise Entfernung der Placenta zu den seltensten Ausnahmen, eine Entfernung in toto dagegen zur operativen Norm zu rechnen ist. Dann werden auch keine „kleinen Stücke" zurückbleiben, sondern die innere Gebärmutterwand wird nach der Operation glatt sein mit Ausnahme der Stelle, wo die Nachgeburt sass. Hier bleiben immer kleine Unebenheiten zurück. Die Insertionsstelle zeigt sich eben als das Negativ der Placenta: wo hier Vertiefungen, sind dort Erhabenheiten. Diese darf aber auch die beste Curette nicht beseitigen, denn sie sind physiologisch und gehören zur Gebärmutter.

Also man strebe darnach, die Placentarlösung „manuell" zu bewerkstelligen, wie bisher. Die menschliche Hand ist

Digitized by Google

das beste ärztliche Instrument und kann durch die complicirtesten Apparate nicht ersetzt werden, gerade in unserem Gebiete nicht, wo alles auf ein gutes Gefühl ankommt, wo trotz aller sinnreichen Einrichtungen das Auge niemals so weit in die Tiefe dringen kann, wie der Finger. „Der Finger ist das Auge des Geburtshelfers," diesen klassischen Ausspruch habe ich vor Jahren oft und viel aus dem Munde Säxinger's, meines ersten geburtshiflichen Lehrers, vernommen, und wenn je einmal ein wahres Wort gesprochen wurde, das den Nagel auf den Kopf trifft, so ist es dieses. Der Geburtshelfer muss seine Hände als seine besten und zuverlässigsten Instrumente betrachten, sie muss er pflegen, schonen und üben im Tasten und Fühlen, dann wird er manches entbehren können, was die heutige erfinderische Instrumentenkunst ihm als nothwendig anpreist. Es ist endlich einmal an der Zeit, ein offenes Wort zu diesem Gegenstande zu sprechen. Die practische Geburtshilfe muss mit einfachen Mitteln auskommen, und sie kann es auch, sonst wird bald für jede Operation ein besonderes Instrumentarium sich nothwendig machen, bei dessen Mangel der Operateur sich nicht zu helfen weiss und die Kreissende keine erlösende Rettung erfahren kann. An dieser Stelle kann ich die in neuerer Zeit in Aufnahme gekommenen Operations-Handschuhe nicht unerwähnt lassen. Diese mögen sich für bestimmte gynaekologische Zwecke eignen, dass sie je in der operativen Geburtshilfe dauernde Verwendung finden werden, ist wohl kaum zu erwarten; insbesondere aber muss ich sie als ganz ungeeignet für alle die Fälle bezeichnen, wo es darauf ankommt, eine leicht gleitende, schlüpferige Hand zu besitzen und ein feines Tastgefühl sich zu sichern.

In ihrer höchsten Vollendung ist die Geburtshilfe eine Kunst und soll durch kunstvollen Beistand Hilfe schaffen. Aber gerade wie auf anderen Gebieten nur der als wahrer Meister gilt, dem es gelungen ist, in seinem künstlerischen Streben der Natur so nahe als möglich zukommen, so soll auch der echte Geburtshelfer sein Handeln möglichst der Natur anzupassen suchen; er soll durch die Kunst zur Natur zurückkehren. Die heranwachsende Generation von Aerzten darf nicht noch durch Künsteleien in ihrem Streben vorzeitig entmuthigt werden, sondern sie muss es erfahren, dass die Geburtshilfe eine Disciplin ist, wo einzig und allein durch Energie, durch rasches, zielbewusstes Handeln, durch ruhige, sichere Ueberlegung, durch klares, ungekünsteltes Vorgehen, durch absolute persönliche Reinlichkeit etwas geleistet und Erfolge erzielt werden können.

Wenn es an Tausenden von Beispielen erwiesen ist, dass der gewissenhafte Geburtshelfer unschwer in der Lage ist, seine Hände in einer Weise zu reinigen, dass er damit unbesorgt den Genitalapparat jeder Kreissenden berühren kann, und wenn die neuesten Untersuchungen es vollauf gezeigt haben, dass nur

Digitized by Google

eine minimale Zahl von Wochenbetterkrankungen auf die Kreissende selbst zurückgeführt werden kann, warum dann dem Geburtshelfer seine Hände erst noch armiren und die Scheide mit Deckmitteln versehen, deren Zuverlässigkeit durchaus noch nicht so unbedingt sicher gewährleistet ist? Statt dessen halte ich es für weit zweckmässiger und gewissenhafter, wenn der Geburtshelfer sich immer wieder ernstlich vorhält: Du kannst und du musst in der Lage sein, deine Hände so zu reinigen, dass sie keimfrei sind, und dann gehst du unmittelbar per vaginam vor und trachtest darnach, durch genaue Untersuchung dein Gefühl so auszubilden, dass du alles nachweisen kannst, worauf es ankommt, um eine Kreissende kunstgemäss zu entbinden. Auf diese Weise werden fraglos weit tüchtigere und vielleicht auch gewissenhaftere Geburtshelfer herangezogen, als wenn für jede Temperatursteigerung im Wochenbett die Kreissende verantwortlich gemacht wird und für jede „manuelle" Operation eine Anzahl eigens dazu hergestellter Instrumente empfohlen und als unbedingt erforderlich bezeichnet werden. Man darf nur nicht vergessen, dass die praktische Geburtshilfe nicht bloss für die Kliniken, sondern für das Kreissbett im Privathause bestimmt ist, und was dort gelehrt wird, hier verwerthet werden soll. Wie soll aber der junge Arzt sich unter misslichen Verhältnissen in seiner Praxis zu helfen wissen, wenn ihm dort gezeigt wurde, dass für verhältnissmässig einfache Massnahmen ein ganzer Apparat von Gegenständen nothwendig ist und wenn er sieht, dass deren Handhabung nur mit Aufbietung zahlreicher Assistenz bewerkstelligt werden kann?

Die Geburtshilfe ist nun einmal die segenbringendste Disciplin der ganzen Heilkunde, die dem Arzte, der sich in sachgemässer Weise mit ihr beschäftigt, so viel Befriedigung verschafft, wie kaum eine andere. Sie ist eine Kunst, die der Natur ihre Geheimnisse ablauschen soll, und nicht durch Verkünstelung unnatürlich und schwerfällig werden darf. Wenn ein Geburtshelfer im Privathause zu einer Kreissenden mit Retentio placentae und schwerer, letaler Blutung gerufen wird, und er wollte erst umfangreiche instrumentelle Vorbereitungen treffen, so würde dies gewiss auch auf den Laien keinen sehr guten Eindruck machen. Die Placentar-Operationen sind die klassische Probe auf die Ruhe, die Sicherheit, die Erfahrung und das rasche, zielbewusste Vorgehen des Geburtshelfers. Hier handelt es sich bekanntermassen oft genug um Minuten, an denen das Leben der Kreissenden hängt. Wer diese zu nützen weiss, der hat ein Menschenleben gerettet, wer zögert — nicht! Hier ist allein das edelste geburtshilfliche Instrument, die Hand, massgebend: die muss so rein sein, dass sie rasch desinficirt werden kann, die muss sicher und lege artis eingreifen, damit die Lösung der Placenta in toto und nicht in Stücken, und nicht „möglichst vollständig", sondern absolut vollständig erfolgen könne; dann sind alle Instrumente, Nachgeburtsspecula und Curetten von

Digitized by Google

vornherein entbehrlich. Darum sorge der Geburtshelfer dafür, dass er sein vornehmstes Instrument, seine Hand, rein halte, dass er sie pflege und übe zum Heile und zum Segen der kreissenden Frau.

Akiurgisches.

Das geburtshülfliche Phantom.

Von

B. S. SCHULTZE
in Jena.

Das Phantom zur Uebung geburtshülflicher Operationen, das ich 1858 mir bauen liess und das ich 1864 veröffentlicht habe[1]), ist allgemein in Gebrauch gekommen. Der hiesige, jetzt verstorbene, Verfertiger Schilling hat 197 Exemplare des Phantoms angefertigt, und zwar für die Mehrzahl der deutschen Anstalten, an denen Aerzte und Hebammen unterrichtet werden, ferner für viele dergleichen auswärtige, und auch für viele auswärtige und deutsche Firmen, durch die das Phantom dann weitere Verbreitung gefunden hat.

Ich bin mehrfach aufgefordert worden, eine Anleitung zum Gebrauch meines Phantoms zu schreiben. Die Thatsache, dass es allgemein im Gebrauch ist, macht das ja eigentlich überflüssig. Doch mag immerhin dem einen und anderen Collegen damit gedient sein, wenn ich mittheile, weshalb ich damals ein neues Phantom mir bauen liess; aus den Gründen, die mich veranlassten, das Phantom gerade so zu construiren, wie es sich im Gebrauch bewährt hat, wird der Plan für dessen Benutzung am besten ersichtlich sein.

Die Phantome, welche zu Anfang der fünfziger Jahre in der Zeit meines Studiums und Examens in Berlin im Gebrauch waren, mit Leder überzogene, innen zum Theil ausgepolsterte, weibliche Becken unbeweglich befestigt in der für die Zangengeburt am besten geeigneten Stellung, waren am Beckenausgang nothwendigerweise so weit offen, dass der Kindeskopf bequem durchgeführt werden konnte. Die lederumgebene Schamöffnung war an manchen Phantomen mit einer Schnürvorrichtung versehen, so dass sie für die Uebung im Untersuchen eng, für die Geburt weit gestellt werden konnte.

An Stelle des Kindes wurden zur Uebung im Untersuchen und zur Operationsübung noch vielfach Puppen verwendet. Für die Uebung

---

[1]) Verbesserung des Phantoms zur Uebung geburtshülflicher Operationen. Jenaische Zeitschrift für Medicin und Naturwissenschaft. Leipzig. Engelmann. Bd. I. 1864. Seite 121.

Digitized by Google

der Zangenoperation diente ein zwischen Kugel- und Keilgestalt mitten inne stehender mit Leder überzogener Ball, der eine feste lederne Oese an der einen Seite trug. An dieser Oese hielt der Lehrer oder Examinator den Lederball fest, einestheils um zu verhindern, dass der Pseudokopf in der Zange allzusehr um seine Axe sich drehen könne, anderntheils um die Widerstände zu markiren, die dem Zuge der Zange von Seiten des Geburtsweges normaler und anormaler Weise entgegenstehen.

Nahm man anstatt des Balles oder der Puppe eine Kindesleiche, so gestalteten sich die Widerstände, die der Kopf im Becken findet, und die passiven Bewegungen, die er in der Zange, beeinflusst von den Beckenwandungen, macht, und die ihm durch die Führung der Zange gegeben werden, schon weit mehr gleich deren, die bei der wirklichen Geburt stattfinden. Aber die Widerstände der den Beckenboden bildenden Weichtheile konnten am Lederphantom nicht nachgeahmt werden.

Die Thatsache, dass gar so viele Dämme bei Zangengeburten und bei der manuellen Extraction des nachfolgenden Kopfes zerrissen wurden, während wir doch weit besser für Erhaltung des Dammes zu sorgen im Stande sind, wenn wir den Kopf mit der Zange oder mit der Hand zu Tage fördern, als wenn er durch die Wehen und die Bauchpresse ausgetrieben wird, schob ich zum Theil dem Umstand zu, dass an dem Phantom, an dem die Operationen gelernt wurden, ein Damm nicht existirte. Eine von ziemlich starrem Leder umgrenzte Schamöffnung, deren vorderer Umfang normaler Weise in der Höhe des Schambogens liegt, die aber die Weite hat, um dem Kindeskopfe den Durchtritt zu gestatten, muss mit ihrem hinteren Umfang hinter die normale Stelle der Afteröffnung fallen. Der junge Geburtshelfer, der ohne Damm operiren gelernt hatte, lernte erst am lebenden Weibe die Anwesenheit des Dammes bei Extraction des Kopfes berücksichtigen — früher oder später oder auch nicht, und mancher Damm fiel diesem Umstand zum Opfer.

Der an meinem Phantom aus Gummi hergestellte Beckenboden, in welchem auch das Steissbein am Kreuzbein beweglich eingelassen ist, gleicht zwar nicht, ist aber doch annnähernd den lebendigen Verhältnissen ähnlich, er lässt den Operirenden den Widerstand fühlen, den er theils schonend überwinden, dem er theils geschickt ausweichen soll. Die Richtung, in der der Kopf aus den mütterlichen Theilen entwickelt werden soll, die Nothwendigkeit, ihn mit möglichst kleinem Umfange die Schamöffnung passiren zu lassen, wird durch einen mässig straffen Gummidamm dem Operirenden zur Erkenntniss gebracht.

Die zweite Einrichtung, die mein Phantom von den früheren unterscheidet, ist die, dass es leicht in rechte und linke Seitenlage gestellt und in der Seitenlage festgestellt werden kann. Man hatte auch früher Phantome für Ausführung der Wendung in Seitenlage, diese waren dann aber für Uebung der anderen Operationen wegen Mangels festen Haltes weniger geeignet. Bei Uebung der Wendung bewährte sich die neue Einrichtung. Wenn bei Untersuchung der Kindeslage

Digitized by Google

oder auch während der Operateur schon mit der eingeführten Hand nach den Füssen sucht, sich herausstellt, dass sie bei der Seitenlage leichter zu ergreifen sein werden, kann auf Anordnung des Operirenden die Seitenlage sofort hergestellt werden, auch ohne dass er seine Hand wieder herauszunehmen braucht, gerade so wie das an der gebärenden Frau ausführbar ist, indem der betreffende Schenkel der auf Querbett liegenden Frau über den operirenden Arm hinweggehoben wird, während der Operateur an die Rückenseite der jetzt in Seitenlage befindlichen Frau tritt. Ich habe es besonders instructiv gefunden, auf diese Weise dem Schüler zur unmittelbaren Anschauung zu bringen, wie sehr das Ergreifen und Herabholen der Füsse namentlich bei engem, bei stark geneigtem Becken, bei vorn liegenden Füssen erleichtert wird, wenn man die gebärende Frau anstatt der üblichen Querbettlage die entsprechende Seitenlage annehmen lässt.

Den Uterus, auch nur den Muttermund der Gebärenden am Phantom nachzuahmen, wie es ja schon an älteren Phantomen des Elias von Siebold der Fall war, habe ich, wie viele Andere, zwar versucht, aber wieder aufgegeben. Die Nachahmungen fielen so unähnlich für den tastenden Finger aus, dass zu fürchten war, wenn der Schüler auf den Phantom-Muttermund sich würde eingeübt haben, dass er dann den Muttermund der lebenden Frau nicht wiedererkennen würde.

Die zinnernen Promontorien, die meinem Phantom beigegeben werden, um den Beckeneingang in verschiedenem Grade und in verschiedener Form zu verengern, sind nicht von mir. Ich fand sie 1869 in Bologna bei meinem Freund Giambattista Fabbri, der sich ihrer bediente bei Studien, die er über die Entbindung mit seinem geburtshilflichen Hebel an Leichen machte. Ich nahm mir die künstlichen Promontorien mit und fügte sie dem Phantom bei. Sie dienen vortheilhaft zur Uebung in der Schätzung der Diagonalconjugata durch Digitaluntersuchung, sie sind ferner sehr brauchbar, wenn man den Kindeskopf am Eingang des Beckens einstellen will behufs Diagnose, Zangenoperation oder Perforation. Man wählte ja zum Phantom ein möglichst normales, am Eingang normal weites Becken, in dessen obere Apertur schon ein frischer Kindeskopf, vollends ein durch Aufbewahrung in Spiritus geschrumpfter und durch vorausgegangene Operationsübung gedrückter fast nur mit Hilfe der aufgelegten Promontorien sich fest einstellen lässt.

Noch vollständiger als diese zinnernen Promontorien entsprechen, so viel ich aus der Beschreibung ersehe, den genannten Zwecken die von Bayer[1]) angegebenen metallenen, mit Gummi gepolsterten Einlagen für das Phantombecken.

Das alte Kindesphantom, die Puppe, wird dem Operationsphantom meist beigegeben. Es hat für die Uebung der Operationen keine directe Bedeutung. Bei den Uebungen in Diagnose der Kindeslage an der lebenden Frau und an der Kindesleiche im Operationsphantom ist es von grossem Werth, dem Schüler mit der Puppe

[1]) Bayer, Eine kleine Verbesserung am geburthilflichen Phantom. Diese Monatsschrift Bd. VI, 1897, S. 291.

Digitized by Google

ad oculos zu demonstriren, was seine Finger im Dunklen durch Bauchdecken- und Uteruswand oder im Becken tastend erkennen sollen. Auch beim Vortrag am Gebärbett, bei nachträglicher Besprechung abgelaufener Geburten in der klinischen Stunde oder bei theoretischem Vortrag ist es oft anschaulicher als Tafelzeichnung, die betreffenden Haltungen, Stellungen und Lagen und den Geburtsmechanismus mit Hilfe der Puppe zu demonstriren. Ich verwende die Puppe nur zur Demonstration, nie zur Uebung der Diagnose oder zur Operationsübung. Zur persönlichen Einübung des einzelnen Schülers in der Diagnose der Kindeslagen am Phantom, zur Operationsübung, zum Examen am Phantom verwende ich für Aerzte sowohl wie für Hebammen seit 1858 ausschliesslich Kindesleichen. Schon Eduard von Siebold[1]) sagt: „Ein Kindesleichnam ist durchaus unentbehrlich, theils zum Untersuchen der Lagen, theils auch, um bei Wendungen die Articulationen zu zeigen. Das lederne Kind bricht nicht entzwei, wohl aber der Kindesleichnam, wenn er ungeschickt gehandhabt wird."

Der Kopf der Phantompuppe soll einem ausgetragenen Kinde möglichst genau aus Holz nachgeschnitzt sein. Wichtig ist, dass er am Halse frei beweglich sei entsprechend den im Atlasgelenk möglichen Bewegungen, so dass die normale Flexion und die Deflexionshaltungen des Kindes gut demonstrirt werden können. Auch die Wirbelsäule und die oberen und unteren Gliedmassen sollen am Rumpf und in allen Gelenken derartig biegsam sein, dass jede vor und während der Geburt vorkommende Haltung leicht dargestellt werden kann. Man muss die Puppe ohne Kraftanwendung in diejenige Haltung stellen können, die der Haltung und Lage des Kindes in der Gebärmutter entspricht.

Sehr zweckmässig zur Demonstration am Becken sind auch die aus Hartguss hergestellten Kindesköpfe, die in Bonn von Peter Wilbers geliefert werden. Er sollte auch weibliche Becken aus gleichem Stoff herstellen. Wenn man am Gebärbett oder bei gynäkologischen Untersuchungen etwas zu demonstriren hat, ist es nicht zweckmässig, ein knöchernes Becken zu handhaben, und es unterbleibt manche neben dem Gebärbett empfehlenswerthe Demonstration aus der berechtigten Besorgniss, dass die aseptische Beschaffenheit der geburtshilflichen Hände durch Handhabung des knöchernen Beckens leiden könnte.

---

[1]) Eduard Casp. Jac. von Siebold, Anleitung zum geburtshilflichen technischen Verfahren am Phantom. Berlin 1828.

Digitized by Google

Bericht.

Zur Frage der Gonokokkentoxine.

Sammelbericht

von

Dr. ADOLF CALMANN
in Breslau.

1. Finger, Ghon u. Schlagenhaufer. Beiträge zur Biologie des Gonococcus und zur pathologischen Anatomie des gonorrhoischen Processes. Abschnitt 3. Archiv f. Dermat. u. Syph. Bd. 28. 1894.
2. Wassermann, A. Ueber Gonokokken-Cultur und Gonokokken-Gift. Berliner Klin. Wochenschr. 1897, No. 32.
3. Discussion über obigen Vortrag von Wassermann. Ibidem.
4. Schäffer. Beitrag zur Frage der Gonokokken-Toxine. Fortschritte der Medicin. 1897, No. 21.
5. Christmas, J. Contribution à l'étude du gonococque et de sa toxine. Annales de l'institut Pasteur. 1897, No. 7.
6. Nicolaysen, L. Zur Pathogenität und Giftigkeit des Gonococcus. Centralblatt f. Bakteriologie etc. 1897, No. 12/13.

Der Entdeckung einer specifischen Bakterienart folgt sofort das fleissige Studium ihrer biologischen Eigenschaften und ihr Verhalten zu den thierischen Geweben. Ist diese Aufgabe erfüllt, ist im Besonderen die angegebene Specifität durch Nachprüfungen für einwandsfrei befunden worden und die Aufstellung aller Kriterien für eine unanfechtbare Diagnose gelungen, dann wendet sich die Forschung von der Betrachtung des Individuums der Untersuchung seiner Körpersubstanzen und Stoffwechselprodukte zu. In dieses Stadium ist die Lehre von der Gonorrhoe in neuester Zeit getreten. Die ersten experimentellen Untersuchungen, die die Frage von den Toxinen der Gonokokken berühren, haben Finger, Ghon und Schlagenhaufer in einem kleinen Abschnitt einer umfangreichen, noch eine Reihe anderer Fragen behandelnden Arbeit (1) bekannt gegeben. Vorläufig gestatteten die Resultate ihrer Thierversuche kaum die Vermuthung von dem Vorhandensein der G. C.-Toxine. Wohl gelang es ihnen durch Injection einer G. C.-Reinkultur in das Kniegelenk eines Hundes eine acute, rasch verlaufende Gonitis zu erzeugen, ohne jedoch eine Vermehrung der Tripperpilze oder das Eindringen derselben in die Wand der Gelenkhöhle erzielen zu können. Gänzlich negativ fielen dagegen dieselben Versuche mit filtrirten oder lange gekochten Lösungen von G. C.-Kulturen aus; die Verfasser kamen daher zu dem Schlusse, dass weder die Stoffwechselprodukte noch die Proteïne des G. C. durch

Digitized by Google

Injection in das Kniegelenk eine Gonitis zu erzeugen im Stande sind. Erst mehrere Jahre später wurde das Vorkommen der G. C.-Toxine und ihre Wirksamkeit festgestellt.

Wassermann (2) gelang es durch drei Tage alte abgetödtete Kulturen, die auf den von ihm angegebenen und empfohlenen Nutrose serum-Nährböden angelegt worden waren, an der Applikationsstelle Entzündung, Schwellung der nächstgelegenen Lymphdrüsen, Fieber und starke Muskel- und Gelenkschmerzen zu erregen; er nahm an, dass die Leibessubstanzen der abgestorbenen G. Cn. exquisit giftig seien und dass das in ihnen enthaltene Gift bereits in kleinster Menge wirke. Eine Immunisirung des Organismus gegen dieses Gift gelang ihm nicht. Die Schlüsse, die er aus seinen Resultaten zieht, beziehen sich auf die arthritischen und rheumatischen Erkrankungen auf gonorrhoischer Grundlage, in denen sich keine G. Cn. nachweisen lassen, die demgemäss nur die Folgeerscheinungen des resorbirten specifischen G. C.-Giftes sind. In gleicher Weise erklären sich die Befunde und Symptome bei den chronischen gonorrhoischen Entzündungen der weiblichen Geschlechtsorgane ohne positiven oder mit verhältnissmässig spärlichen G. C.-Nachweis. Der Tod der G. C. in den Organen erfolgt durch Abschluss des Sauerstoffes, die giftigen Zerfallsprodukte der Körpersubstanzen bleiben in den Organen liegen oder werden resorbirt. Um ihnen Abfluss zu verschaffen sind operative Eingriffe durchaus gerechtfertigt.

Die sich an diesen Vortrag anschliessende Diskussion (3) brachte eine Reihe von Einwänden gegen die Schlüsse W.'s. Die Infectiösität des toxinhaltigen Eiters wird von Kiefer bestritten, während Wertheim auf Grund eigener Versuche das Vorhandensein von Toxinen nicht ausschliesst, die Anschauung von dem Verbleiben derselben an Ort und Stelle jedoch anzweifelt. Wie lange überhaupt diese toxische Wirkung anhält, eine Frage, die von verschiedenen Seiten aufgeworfen wird, kann der Vortragende vorläufig nicht angeben. Buschke weist darauf hin, dass die den Toxinen zugeschriebenen Entzündungserscheinungen wohl das Werk jahrelang lebender, infectionsfähiger G. C. sein können, die auch einer genauen Untersuchung entgangen sind.

Bei dieser Gelegenheit bespricht Buschke Versuche von Schäffer über den Nachweis von G. C.-Toxinen, die, vor zwei Jahren bereits unternommen, erst in allerneuester Zeit von Schäffer selbst veröffentlicht worden sind (4). Durch Impfung von Thieren mit 4—6 Tage alten Kulturen, deren Bakterien in überwiegender Mehrzahl abgestorben sein mussten, erzielte er nur unerhebliche Fiebersteigerungen und ausnahmsweise auch vorübergehende Entzündungserscheinungen an der Injectionsstelle. Da aber die Injection der sterilen Nährböden ebenfalls Fieber hervorrief, war eine specifisch toxische Wirkung nicht erwiesen. In der Erkenntnis, dass Thierversuche zur Lösung dieser Frage wenig oder gar nichts beitragen können, wandte S. seine Aufmerksamkeit dem Verhalten der G. C.-Toxine gegenüber der menschlichen Urethralschleimhaut zu. Bei drei Patienten, die an einer chronischen Urethritis (ohne G. C.-Befunde) im Anschluss an eine Gonorrhoe litten, wurden Filtrate von G. C.-Kulturen in

Digitized by Google

die Harnröhre injicirt. Der Erfolg war in allen drei Fällen eine schnell auftretende, aber kurz dauernde eitrige Urethritis, in deren Secret sich keine Mikroorganismen nachweisen liessen. Die geringe Anzahl der Beobachtungen gestattet nur ganz vorsichtige Schlüsse; immerhin schreibt S. seinen Befunden mit Recht einige Bedeutung für die Frage des therapeutischen Handelns zu. Gemäss der von manchen vertretenen Anschauung, dass der Entzündungsprocess als ein Heilfactor angesehen werden müsse, könnte man durch locale Application von G. C.-Toxinen ohne Nebenwirkungen eine Entzündungssteigerung leicht auslösen: aus demselben Grunde dürften sie vielleicht zur provokatorischen Reizung geeignet erscheinen.

In denselben Bahnen bewegen sich zum grossen Theile auch die umfangreicheren und wohl auch abgerundeteren Versuche von Christmas (5); Giftstoffe der Gonokokken und nicht diese selbst sind es (nach Chr.), die in den in grösseren Mengen unter die Haut gespritzten G. C.-Kulturen grosse zur Narbenbildung führende Abscesse bei ausgewachsenen Kaninchen hervorrufen; allerdings üben sie in diesem Falle nur eine vorbereitende Thätigkeit aus, indem sie das Gewebe für secundäre Infectionen empfänglich machen. (Gewöhnlich fanden sich nämlich in diesen Abscessen ein spärlich wachsender Diplokokkus sowie einige Mal ein ganz kurzes Stäbchen.) Bei ganz jungen, 1—6 Monate alten Kaninchen dagegen entstanden unter lebhaften Entzündungserscheinungen kleine, umschriebene Abscesse, die keine Neigung zur Ausbreitung hatten und langsam durch Resorption verschwanden, ohne Narben zu hinterlassen. Diese Erscheinungen sieht Chr. als das unmittelbare Erzeugniss der G. C.-Toxine an. Mit diesen örtlichen Affectionen geht eine deutliche allgemeine Reaction einher, gekennzeichnet durch Fieber, zuweilen auch auffallenden Temperaturabfall und rapiden Gewichtsverlust; eine Steigerung dieser Zustände bis zur ausgesprochenen Anaemie und Kachexie bewirkt die Einverleibung mehrfacher Dosen von Reinculturen oder concentrirter Toxine. Weit stürmischer und progredienter werden die Erscheinungen, wenn man die Injection in das Venensystem macht; besonders frappirend ist alsdann der Gewichtsverlust. Diese gesammten Beobachtungen benehmen dem Verfasser jeden Zweifel an dem Bestehen von G. C.-Toxinen; in Filtraten und Sterilisaten sowohl, wie in den mit Alkohol gefüllten Eiweissniederschlägen ist ihr Gift enthalten. Seine Allgemeinwirkung ebenso, wie sein örtlicher Effect sind erwiesen; dieser letztere ist besonders lebhaft auf serösen Häuten und in der vorderen Augenkammer; dort entwickelt sich durch Einträufelung weniger Tropfen einer Aufschwemmung der toxinhaltigen Eiweissniederschläge eine schwere eitrige Entzündung, der die Cornea zum Opfer fällt. Eitererregend wirkt das Gonotoxin, (wie es Verfasser nennt) auch auf der Pleura, wie auf allen serösen Häuten der Thiere oder vorläufig nur der Kaninchen. Die thierischen Schleimhäute dagegen bleiben ziemlich unbehelligt von dem Toxin, auch die Urethralschleimhaut reagirt selbst auf grosse Mengen wenig oder garnicht. Ganz anders sind die Resultate dagegen bei der Prüfung der menschlichen Urethralschleimhaut. Zum Unterschied von Schäffer machte Chr. seine Versuche an jungen Leuten, die noch keine Gonorrhoe überstanden hatten, er experimentirte jedoch mit demselben Ausfall,

Digitized by Google

wie S. Wenige Stunden nach der Injection von gonotoxinhaltigem Material in die Harnröhre eines jungen Mannes trat eine acute, eitrige, zwei Tage anhaltende Urethritis ein, deren Secret zahlreiche Leukocyten und Mikroorganismen verschiedenster Art, aber keine Gonokokken lieferte. Diese Entzündung erfolgte prompt und in derselben Intensität bei jeder neuen Injection, die in einem Fall fünfmal mit dem gleichen Effect wiederholt wurde; eine Immunität der Urethra wurde also niemals erreicht. Wie weitere allerdings nicht sehr umfangreiche Versuche ergaben, ist diese Wirkung des Gonokokkus und seiner Toxine auf die menschliche Urethralschleimhaut specifisch und keiner anderen Bakterienart gegeben. Die weiteren Versuche, eine Immunisirung mit den Gonotoxinen zu erzielen, brachten bei Thieren einen kleinen Erfolg. Bei der wiederholten Application des toxischen Materials auf Kaninchen wurde die anfangs sehr heftige Allgemeinreaction allmählich schwächer und war schliesslich kaum noch wahrzunehmen. Das Serum in dieser Weise immunisirter Thiere zeigte keine antitoxischen Eigenschaften. Ueberhaupt trat diese Immunisirung nur bei kleinen Dosen ein, grosse Dosen liessen sie niemals zu. Eine unmittelbare antitoxische Wirkung scheint nur das Serum immunisirter Ziegen zu besitzen. Eine Quantität dieses Serums unter die Haut von Kaninchen gespritzt, schwächte die Wirkung einer unmittelbar folgenden Gonotoxin-Injection soweit, dass die sonst beobachtete plötzliche Gewichtsabnahme überhaupt nicht eintrat. Vielleicht noch deutlicher traten diese antitoxischen Eigenschaften gegenüber den Einflüssen der Gonotoxine auf die Pleura und die vordere Augenkammer zu Tage, denn sie waren wohl im Stande, die schweren Entzündungen derselben zu unterdrücken oder auf ein Minimum zu beschränken. Verf. beschliesst seine werthvolle Studie mit dem zuversichtlichen Hinweis, dass man durch die Steigerung dieser antitoxischen Werthe das langersehnte Specificum für die Behandlung der Gonorrhoe gewinnen könne.

Auf theilweise anderen Wegen als die obigen Forscher kam auch Nicolaysen (6) zu der Ueberzeugung, dass in den Gonokokken ein wirksamer Giftstoff enthalten sei. Sein Material gewann er aus getrockneten Bakterienkörpern, die er im Mörser zu einem feinen, gelbweissen Pulver verrieb. Wurde dies in den Peritonealraum von Mäusen injicirt, so trat meistens innerhalb 24 Stunden der Tod ein. Die Bemühungen N.'s, den Giftstoff zu extrahiren, blieben erfolglos; nur soviel konnte er feststellen, dass dieser Giftstoff das Austrocknen und Erhitzen bis zu 120° ohne Schaden ertrug.

Die Ausbeute dieser soeben besprochenen Arbeiten ergiebt als unleugbaren Gewinn den sicheren Nachweis, dass den Gonokokken ein wirksamer Giftstoff innewohnt, die therapeutische Verwerthung desselben wird bereits schüchtern erwogen und versucht, ist aber vorläufig noch ein ungelöstes Problem. Jedenfalls ist aber durch diese Arbeiten die ganze Lehre von den Toxinen der Gonokokken auf ein Niveau gehoben, das über den Theorien steht und sich auf das Fundament der Thatsachen stützt.

Digitized by Google

Sitzungsbericht.

Gesellschaft für Geburtshülfe und Gynaekologie in München.

Sitzung vom 11. Februar 1897.

Vorsitzender: Gossmann.
Schriftführer: Mueller.

1. Discussion zum Vortrag des Herrn Fraenkel vom 17. Dezember v. J. über **„Maligne Tumoren des Chorionepithels".**

Arthur Mueller: Da die Frau B. vor der Operation in meiner Behandlung stand, kann ich den nicht uninteressanten klinischen Verlauf des Falles mittheilen.

Am 2. 6. besuchte mich die 49 Jahre alte Patientin zum ersten Male. Sie gab an, dass die Periode mit 18 Jahren eingetreten sei, nachdem vorher Bleichsucht bestanden habe Sie habe stets regelmässig alle 4 Wochen menstruirt. Die Geburten, von denen die 3. eine Zwillingsgeburt war, waren spontan verlaufen und in den Wochenbetten nie eine Störung eingetreten. Sie war stets nach 4 Tagen aufgestanden. Fluor soll nie vorhanden gewesen sein. In den letzten Jahren trat die Periode nur alle 3 Monate ein, dauerte aber 8 Tage.

Ostern 96 (am 5. April) erkrankte Pat. an Influenza, 14 Tage darauf trat eine starke Blutung auf, welche eine halbe Stunde dauerte, und wiederholte sich dieselbe nach 4 und abermals nach 6 Tagen.

Seit Anfang Mai stellten sich häufig Uebelkeiten, bisweilen Erbrechen röthlich wässriger Flüssigkeit, Widerwillen gegen Fleisch, Bier und Kaffee, sowie Ausfluss ein. Die Frau glaubte, trotz ihres Alters, schwanger zu sein, hatte aber dabei das subjective Gefühl einer schweren Erkrankung.

Der Uterus war über faustgross, eiförmig, von eigener teigig weicher Consistenz und äusserst empfindlich. Ueber dem Muttermund liessen sich weiche Gewebsstückchen fühlen, von denen etwas entnommen wurde. Schon vorher war bei der Untersuchung eine starke Blutung eingetreten, welche die Scheidentamponade nöthig machte. Die Diagnose schwankte zwischen maligner Neubildung des Corpus uteri und Traubenmole. Die sofort vorgenommene Untersuchung der Gewebsstückchen ergab scheinbar normale Chorionzotten.

In Folge der Tamponade trat während des folgenden Morgens die Geburt einer Blasenmole ein, von welcher ein Stück zurückblieb und sich ohne Narkose nicht digital entfernen liess. Da einmal Narkose nöthig, und mir der schlechte Allgemeinzustand der Frau, welcher schon vorher an eine maligne Neubildung hatte denken lassen, verdächtig war, machte ich am 5. Juni ausnahmsweise das Curettement mit anschliessender Uterus-Scheidentamponade. Die am folgenden Tage entfernten Gazestreifen waren mit nur wenigen kleinen Gewebsfetzen bedeckt.

Nachdem am 10. Juni die Temperatur 38,3° C. erreichte, aber sofort wieder gefallen war, verlief die Heilung glatt.

Am 22. Juli liess mich die Pat., die inzwischen auf dem Lande gewesen, wieder kommen, 3 Wochen war sie gesund gewesen, dann waren wieder immer häufiger Blutungen aufgetreten, wobei feste Massen ausgestossen wurden. So auch an diesem Tage. Der Muttermund war für einen Finger durchgängig, das Corpus vergrössert, weich mit Cruormassen gefüllt. Die Blutung stand zur Zeit. Unter den reichlichen Cruormassen, welche vorher abgegangen waren, fand sich ein birnenförmiges, etwas

Digitized by Google

consistenteres Stück von 5 cm Länge, mit rauher Oberfläche, und sassen auf dieser, besonders nach dem Stiele zu, weisse zottenartige Fortsätze, welche den Eindruck von Fibringerinnseln machten. Beim Durchschneiden machte das ganze Gebilde den Eindruck eines älteren Blutcoagulums mit Fibrinauflagerungen. Die trotzdem gefertigten Schnitte zeigten indessen, besonders in den scheinbaren Fibringerinnseln, Bilder, welche meinen Verdacht auf Deciduoma malignum bestätigten und zur sofortigen Operation drängen liessen, und suchte Pat. hierauf aus äusseren Gründen die Klinik auf, nachdem ich eine nochmalige Probeausschabung wegen der auffallenden Brüchigkeit, Weichheit der Uteruswandung nur mit äusserster Vorsicht vorgenommen hatte.

Es finden sich also bei diesem Falle die schon öfter als für Deciduoma malignum disponirenden Factoren vereinigt: Hohes Alter, lange Zeitdauer seit der letzten Schwangerschaft und Traubenmole. Der Verlauf ist ebenfalls der den analogen früheren Fällen ähnlich rapide. Für die Frühdiagnose wichtig erscheint mir die schon vor der Geburt der Traubenmole auffallende Cachexie und das grosse subjective Krankheitsgefühl.

Bei der mikroskopischen Untersuchung von abgegangenen Stücken muss man besonders auf weissliche Fibrinfasern vortäuschende Stellen seine Aufmerksamkeit richten.

Eine schon wiederholt gemachte Beobachtung bei Deciduoma, welch letztere auch Neumann (Wiener gyn. Ges. 19. Mai 96) betont, ist die auffallende Weichheit der Uteruswandung. Auch Herrn Dr. Fraenkel ist dieselbe aufgefallen, doch giebt er keine histologische Begründung für diese practisch wichtige Erscheinung an.

Auch theoretisch dürfte dieses Verhalten der Uterusmusculatur Interesse haben, da es fraglich erscheinen kann, ob man dasselbe als eine Folge der Erkrankung auffassen soll, oder ob man annehmen soll, dass eine solche aus irgend welchen Ursachen, vielleicht dem Alter der Kranken, vorhandene Weichheit des Gewebes den Chorionzotten das Einwuchern erleichtert und so prädisponirend wirken kann.

Herr Fraenkel hält ebenfalls die wie Fibrinflocken den Blutgerinnseln aufsitzenden Gebilde für charakteristisch und ihre Untersuchung für geboten. Eine abnorme Weichheit des Uterus hat er an dem Präparate nicht mehr beobachtet; doch kommt eine solche bei allen malignen Processen als secundäre Erscheinung vor.

2. Dr. Fraenkel: **Demonstrationen.**

Zunächst möchte ich, meine Herren, Ihnen über die drei Fälle von fraglichen Endotheliomen des Eierstockes berichten, die ich in der letzten Sitzung unserer Gesellschaft im Anschlusse an die Demonstration von Herrn Dr. Amann erwähnte. Schon makroskopisch bieten sie dadurch ein gewisses Interesse, dass sie im Gegensatz zu jenem Falle vorwiegend cystische Structur zeigen. Besonders erwähnenswerth erscheinen mir für die Frage der Beurtheilung der Malignität folgende Punkte zu sein: die drei Patientinnen unserer Klinik, die von derartigen Tumoren befreit wurden, befanden sich in gutem Ernährungs- und Kräftezustand. Dies ist besonders hervorzuheben, da eine derselben mehr als siebzig Mal punktirt wurde. Das Wachsthum der Geschwülste war ein langsames. Zwei der Patientinnen gaben an, zwei, resp. drei Jahre vor der Operation zuerst die Veränderungen in ihrem Unterleibe wahrgenommen zu haben. In beiden Fällen war Ascites vorhanden. In sämmtlichen drei Fällen war der Tumor nur einseitig entwickelt.

Was die histologische Structur der Tumoren betrifft, so ist sie in den Principien dieselbe, wie sie von Herrn Dr. Amann geschildert wurde, mit dem einzigen Unterschiede, dass bei der einen Geschwulst der cystische Charakter dominirt, bei der anderen straffes Bindegewebe die specifischen Geschwulstpartien verdrängt hat.

Der erste Fall, den ich beobachten konnte, ist wesentlich dadurch interessant, dass er mit Schwangerschaft im 5. Monate complicirt war.

Digitized by Google

Das Präparat stammt von einer 24jährigen Frau, die schon dreimal geboren hatte und bei der die Periode seit 4 Monaten ausgeblieben war. Bei der kräftigen, wohlgenährten Frau fand sich in der rechten Seite des Abdomens ein zwei Finger breit über den Nabel hinausragender, prall elastischer Tumor, an dem deutlich kleine Theile zu fühlen waren. Aus dem Beckeneingang ragte ausserdem noch ein prall elastischer Tumor hervor. Per vaginam fühlte ich im hinteren Scheidengewölbe einen mit kleinen prall elastischen Hervorragungen besetzten, höckerigen Tumor Derselbe war verschieblich und hing mit dem im Beckeneingang nachweisbaren Tumor zusammen. Der Muttermund war als Querspalte dicht hinter dem oberen Rande der Symphyse fühlbar und hing mit dem als gravider Uterus angesprochenen Tumor zusammen.

Die Coeliotomie ergab, dass der Tumor vom rechtsseitigen Ovarium ausging und zum Theil intraligamentär entwickelt war. Das linke Ovar war nicht wesentlich vergrössert und blieb deshalb in der Bauchhöhle zurück. Die Reconvalescenz verlief ohne Störung. Die bestehende Gravidität wurde durch den operativen Eingriff in keiner Weise beeinflusst.

Der exstirpirte Tumor wog 820 g. Seine Oberfläche ist höckerig fetzig von durchscheinenden Cystchen bedeckt. Er besteht aus einer grossen Cyste und einer Unmasse kleinster Hohlräume bis zur Grösse einer Wallnuss. Die Cystenflüssigkeit war von hellgelber Farbe und enthielt massenhaft Cholestearinkrystalle.

Mikroskopisch sieht man drüsenartige Hohlräume von verschiedener Ausdehnung, ausgekleidet von einem flachen Epithel ohne nachweisbare Zellgrenzen. Dazwischen ziemlich massenhaft derbes, grobfaseriges Bindegewebe.

Vom zweiten Falle, über den ich Ihnen berichten kann, besitze ich leider den Tumor selbst nicht mehr.

Die 29j. Opara bemerkte zwei Jahre vor ihrer Aufnahme einen harten Körper in ihrem Unterleibe, der sich langsam vergrösserte. Bei der Untersuchung fühlte man im Abdomen einen höckerigen, verschieblichen Tumor von gut Kindskopfgrösse, der mit einem Segment ins kleine Becken hineinragte.

Der Uterus zeigte sich bei der inneren Untersuchung elevirt. Der Tumor war vom vorderen Vaginalgewölbe aus fühlbar. Der Uteruskörper lag retrovertirt. Von der rechten Kante des Uterus liess sich ein Stiel an den Tumor verfolgen.

Bei der Operation zeigte sich, dass neben dem Tumor eine reichliche Quantität Ascitesflüssigkeit vorhanden war. Die Heilung erfolgte ohne Störung. Der Tumor, der bei der Operation entleert worden war, war ca. mannsfaustgross und bestand aus einer Unzahl glattwandiger Cysten. Der Cysteninhalt war leichtflüssig, hellgelb und enthielt Cholestearinkrystalle.

Die Tumoroberfläche war von zahlreichen, lockeren Auflagerungen bedeckt, von weisslicher Farbe. Unter ihr sah man zahlreiche kleinste Cystchen durchschimmern.

Die mikroskopischen Einzelheiten entsprechen denen des ersten Falles.

Das dritte hierher gehörige Präparat stammt von einer älteren Patientin. Die 51j. Frau, bei der die Menses schon zwei Jahre vor ihrem Eintritt in die Klinik cessirten, hatte 15 mal geboren. Seit drei Jahren hatte sie, nach ihrer Angabe, Wasser im Unterleib und war in dieser Zeit, zuletzt in Zwischenräumen von acht Tagen 77 Mal punktirt worden.

Trotzdem war der Ernährungszustand der ohnehin kräftig gebauten Frau noch ein ziemlich guter. Da zur Zeit der Aufnahme die Ausdehnung des Leibes eine sehr beträchtliche war, wurden zunächst durch Punction 10 kg Ascitesflüssigkeit entleert. Die darauffolgende Untersuchung ergab das Vorhandensein eines kindskopfgrossen, kleinhöckerigen Tumors, der nach rechts durch einen Stiel mit dem Uterus zusammenhing.

Bei der Operation zeigt sich das linke Ovar senil atrophisch. Der weitere Verlauf war unkomplicirt.

Digitized by Google

Der etwas übermannsfaustgrosse, höckerige Tumor besteht aus einer glattwandigen, grösseren Cyste und einer Menge kleiner Cystchen mit derben Wandungen, in die stellenweise Kalk eingelagert ist. Der Cysteninhalt ist hellgelb und enthält zahlreiche Cholestearinkrystalle. Auch hier entsprechen die histologischen Details der oben bei Fall I angeführten Beschreibung. Stellenweise schien die charakteristische Auskleidung der Cystenwand in Endothel überzugehen, doch konnte sich möglicher Weise auch um Abplattung des Epithels handeln.

Gemeinsam ist allen drei Tumoren das Vorwiegen derben, manchmal kalkhaltigen Bindegewebes in den Cystenwänden, der hellgelbe Cysteninhalt mit den massenhaften Cholkestearinrystallen. Von den gewöhnlichen glandulären Cystomen unterscheidet die vorliegenden Tumoren vor Allem die Beschaffenheit des Ueberzuges der Cystenwand. Es fehlen bei ihnen die Zellgrenzen und die Secretionserscheinungen, die sich so massenhaft in den Epithelzellen der glandulären Cystome finden.

3. Theilhaber: Ueber **Prolapsoperationen.**

(Der Vortrag erschien in dieser Monatsschr. Bd. V. S. 488.)

Unsere Prolapsoperationen sind sehr verbesserungsbedürftig, denn mehr als $^1/_3$ der Operirten bekommen Recidive.

Von den grossen Prolapsen beginnen mehr als $^3/_4$ als Prolaps der vorderen Vaginalwand mit Cystocele; der Uterusprolaps ist secundär. Alle Versuche, die Chancen der Radicalheilung zu verbessern durch Hinzufügung von Operationen am Uterus zur Colporrhaphie sind als gescheitert zu betrachten. Mittelst statistischer Nachweise und theoretischer Gründe versucht Ref. zu beweisen, dass die Vaginaefixatio, die Ventrifixatio, die Alexander-Adams'sche Operation, die Totalexstirpation nichts gegen diese häufigste Form des Prolaps leisten. — Ref. excidirt in weitem Umfang mittelst eines Schnittes die vordere und einen Theil der seitlichen Vaginalwandungen. Die nun sich bildende Narbe inserirt zunächst an der Schleimhaut die wenig verschieblichen Seitentheile der Vagina, die mit dem Periost der aufsteigenden Schambeinäste ziemlich fest verwachsen ist. Bei der bisher üblichen Colporrhaphia anterior dagegen stützte sich die Narbe auf die lockeren, nirgends stramm befestigten Schleimhautpartien der vorderen Scheidenwand. Hintere Colporrhaphie ist häufig ganz entbehrlich. In den meisten Fällen verursacht die Cystocele das Recidiv trotz hohen Dammes und sehr enger Scheidenöffnung. Immerhin verengert Ref. den Scheidenausgang durch Lappenperineorrhaphie. Seit er so operirt, hat er kein Recidiv mehr gesehen — Dass die Retroflexio den Prolaps verursache, negirt Ref. auf Grund zahlreicher theoretischer Gründe.

Discussion.

Stumpf: Ich muss vor Allem betonen, dass das Verfahren, das uns soeben geschildert wurde, keineswegs neu ist. Als Schüler und langjähriger Assistent v. Winckel's weiss ich, dass gerade Geheimrath v. Winckel die Anfrischung zur Colporrhaphia anterior stets möglichst breit angelegt hat und dass er auch immer betonte, dass man die ganze Dicke der Schleimhaut bis auf die Blasen-Muscularis mit fortnehmen müsse, um eine möglichst feste und tiefgreifende Narbe zu erzielen.

Amann jr.: Der Vorschlag, bei Prolapsen die Colporrhaphia anterior allein zu machen und diese dann in sehr grosser Dimension auszuführen, ist nicht neu; so hat z. B. v. Winckel früher eine besonders grosse Colporrhaphia anterior empfohlen und angegeben, man solle, um die Wundfläche noch zu vergrössern, den seitlichen Rand, d. h. die Vaginalwand unterminiren; so werden die seitlichen Partien noch mehr aneinander gebracht. Die Stütze der vorderen, wenn auch noch so sehr verkleinerten Vaginalwand durch eine weit hinauf reichende plastische Verdickung des Septum rectovaginale halte ich stets für nothwendig.

Die Vaginaefixatio des Uterus im Zusammenhang mit der Prolapsoperation ist besonders bei älteren Individuen sehr zweckmässig. Wenn trotz Vaginaefixatio in einigen Fällen später wieder Inversion der Vagina eintrat,

Digitized by Google

so ist wohl zu wenig Vaginalwand entfernt worden. Jedenfalls scheint mir für den Dauererfolg einer Prolapsoperation die anteflectirte Lage des Uterus sehr wichtig zu sein; hoffentlich werden sich später hierfür noch bessere Methoden finden als die bisherigen.

Mueller glaubt, dass bei der Beurtheilung des negativen Resultates der Operationsmethoden nicht nur diese selbst von Wichtigkeit seien, sondern noch mehr der allgemeine Zustand der Patienten, wie abnorme Schlaffheit aller Gewebe, Enteroptose, besonders, wenn diese noch mit Bronchitis verbunden ist. Er kennt einen solchen Fall, welcher in der Frauenklinik wiederholt von v. Winckel und verschiedenen Assistenten stets erfolglos operirt wurde. War ja einmal der Uterusprolaps beseitigt, so trat ein Mastdarmvorfall ein.

Madlener steht auf dem Standpunkte Winter's, welcher die Prolapse entweder als Folge einer Retroflexio oder eines mangelhaften Verschlussapparates ansieht. Er hält daher auch die künstliche Anteflexio für werthvoll.

Theilhaber: Ich kann es nicht als Zufall betrachten, dass auch die grossen Prolapse radical geheilt sind, seit ich in der geschilderten Weise operire, während früher die grossen Vorfälle meist recidivirten. Die theoretische Erklärung dieser Thatsache suche ich in dem Umstande, dass die Narbe gebildet wird durch das Zusammennähen der auf ihrer Unterlage verschieblichen Schleimhaut der seitlichen Vaginalwandungen. Wird die vordere Colporrhaphie, wie bisher üblich, relativ schmal gemacht, so werden die jeder festen Stütze entbehrenden, leicht dehnbaren seitlichen Theile der vorderen Vaginalwand zusammengeheftet. Letztere können dem Wiedereintritt der Cystocele nicht den nöthigen Widerstand entgegensetzen. v. Winckel hat die Colporrhaphia ant. nicht in der von mir geschilderten Weise gemacht. Er hat die Excision stets auf die vordere Vaginalwand beschränkt, niemals einen Theil der seitlichen Vaginalwandungen mitexcidirt. Ich ersehe dies aus seinem Lehrbuche der Gynaekologie und aus den Berichten seiner Zuhörer und Assistenten. Den Schwerpunkt der Prolapsoperationen sucht er, ebenso wie bisher alle Gynaekologen, in der Verengerung der Scheidenöffnung durch hintere Colporrhaphie und Perineoplastik — auch in den sehr häufigen Fällen, in denen der Prolaps primär durch Senkung der vorderen Scheidenwand und Cystocele entstanden war.

4. G. Klein: **Demonstrationen:**

1. Frisch exstirpirtes Präparat von Tubar-Gravidität. — Die durch Coeliotomie gewonnene Tube ist deshalb bemerkenswerth, weil es sich um Tubar-Gravidität etwa des zweiten Monats handelte, und weil durch den tubaren Abort (ohne Ruptur) die Patientin trotz der frühen Schwangerschaftszeit in Folge der starken Blutung sich in höchster Lebensgefahr befand. Heilung.

2. Bei einer 30jährigen Frau, II p., wurde wegen wochenlanger Metrorrhagien curettirt; neben Decidua, interstitieller und glandulärer Endometritis fanden sich mikroskopisch Stellen, die vollkommen dem Bilde des Adenoms entsprachen: Knäuelförmig gehäufte Drüsen mit nur spurenweise vorhandenem interstitiellen Bindegewebe. Bei der Schwierigkeit der Entscheidung, ob malignes oder benignes Adenom soll der weitere klinische Verlauf abgewartet und bei erneuten Blutungen nochmals zu diagnostischen Zwecken curettirt werden.

Discussion.

Amann jr. glaubt, dass man mit der Operation nicht lange zuwarten dürfe.

Digitized by Google

Buchanzeigen.

Herzfeld, Karl August, Praktische Geburtshilfe für Studirende und Aerzte. In 20 Vorlesungen mit 144 Abbildungen. Wien, 1897. Franz Deuticke.

Lehrbücher für Geburtshilfe giebt es zur Zeit genug, über operative Geburtshilfe existiren einige ausgezeichnete grössere Werke, andere Abschnitte aus dem Gebiet der Geburtshilfe sind ebenfalls specieller bearbeitet und als Sonderwerke herausgegeben worden, Compendien im früheren Stiele ohne Abbildungen werden hoffentlich nicht mehr viele geschrieben. Wer heute also nicht ein Lehrbuch in der üblichen Art mit Literaturangaben, Abbildungen, eigenen Beobachtungen und Erfahrungen — auch zwecks Bereicherung der Statistik — schreiben, wer nicht irgend ein specielles Gebiet, Operationen, Wochenbett etc., gesondert bearbeiten will, der kann in Verlegenheit gerathen, wie er seinen Thatendrang befriedigen soll.

H. wollte kein Lehrbuch, keinen Leitfaden, kein Compendium schreiben, er nennt sein ziemlich umfangreiches Werk „Praktische Geburtshilfe!“ So ein Buch muss natürlich alles enthalten, was der praktische Geburtshelfer wissen soll: die normalen Zustände von Schwangerschaft, Geburt und Wochenbett, deren genaue Kenntniss die Grundlage für das Erkennen pathologischer Zustände ist, die Schilderung der letzteren, die Hilfeleistungen bei normalen und pathologischen Geburten, die Indicationen zu operativen Eingriffen nebst deren Bedingungen, die geburtshilflichen Operationen selbst, und neben diesem Allen die einschlägigen Kapitel aus der Anatomie, Physiologie und Entwickelungsgeschichte. Das Alles compendiös zusammenzufassen, ist natürlich viel schwerer, als es im Einzelnen breit zu schildern, noch schwerer scheint es aber, den grossen Stoff in 20 Vorlesungen abzuhandeln, deren einzelne möglichst abgeschlossene Kapitel bilden sollen. So können wir uns von vornherein mit der Vertheilung des Stoffes, zumal in den ersten 7 Vorlesungen, nicht einverstanden erklären und sind der Meinung, dass H., welcher seine Abhandlungen der operativen Geburtshilfe widmen wollte und diesen Theil mit Geschick und Fleiss bearbeitet hat, die ersten Vorlesungen wesentlich kürzen und darin einzelne wichtige Kapitel: Desinfection, äussere und innere Untersuchung, Anatomie und Physiologie des Gebärtractus gesondert besprechen konnte. So enthält die dritte Vorlesung: „innere Untersuchung, Desinfection, Topographie der Scheide und des Uterus wie seiner Anhänge, Veränderungen an der Portio während der Schwangerschaft, Beckenmessung (innere, die äussere war getrennt im vorigen Kapitel besprochen). Die Anatomie des schwangeren Uterus finden wir in der folgenden Vorlesung, wo die erste Geburtsperiode geschildert wird, zugleich mit den Eihüllen, der Entwickelung des Foetus, dessen Kreislauf und der Grössen- und Gewichtsverhältnisse der Frucht. Es würde zu weit führen, auf die weitere Vertheilung des Stoffes und den Inhalt der ersten Vorlesungen, welche noch die Physiologie und Diätetik der Geburt, die Geburt bei den verschiedenen Kopflagen behandeln, einzugehen. Wenn aber einmal der Mechanismus der letzteren hier besprochen wird, warum finden wir denjenigen der Unterendlagen erst viel später unter den geburtshilflichen Operationen? Dass bei solcher Vertheilung des Stoffes Wiederholungen häufig und unvermeidlich sind, ist wohl zu begreifen. Wenn H.'s Werk auch kein Lehrbuch sein soll, so muss es dem Leser doch leicht gemacht sein, sich über einzelne Fragen schnell zu orientiren, sich rasch zurechtzufinden. Wir glauben, dass das Buch die Vorträge für einen Fortbildungscursus für praktische Aerzte enthält. Gegen den reichen, auf vielfacher Erfahrung und Beobachtung beruhenden Inhalt dieser Vorlesungen lässt sich gar nichts einwenden, der wissende Arzt wird

Digitized by Google

reichlich genug daraus lernen, vielfache Anregung erfahren, für den Studirenden, der das ganze Gebiet der Geburtshilfe noch nicht genügend beherrscht, dürfte es schon schwerer werden, sich hindurch zu arbeiten. Dem Practiker ist viel mehr Rechnung getragen, den normalen Verhältnissen werden die pathologischen oft mit Nutzen entgegengestellt, Streitfragen werden mit Recht bei Seite gelegt, nur Positives, allgemein Anerkanntes gelehrt, vor Allem aber dem Arzt die grosse Verantwortung in allem seinen geburtshilflichen Handeln mit Recht sehr eingehend begründet und ans Herz gelegt. Von der 8. Vorlesung „Wochenbett" an kommt etwas mehr Ordnung in das Ganze, aber auch hier begegnen wir dem Bestreben, in der Eintheilung des Stoffes vom Gewohnten abzuweichen. So theilt Verf. die Operationen in vorbereitende und entbindende, hält sich aber nicht an diese Eintheilung, sondern beginnt mit den Zangenoperationen. Unter den Indicationen zur Zange wird in der 11. Vorlesung das enge Becken genannt, dabei die grosse Reihe der pathologischen Becken besprochen, und da unter Umständen der Forceps eine Eclamptische von ihren Krämpfen befreien kann, wird bei dieser Indication die Eclampsie besprochen, wie die Placenta praevia bei der prophylactischen Wendung abgehandelt wird. Genug der Beweise gezwungener Eintheilung des Stoffes. Wer sich nicht daran stösst, findet, wie gesagt, genug des Guten in H.'s Vorlesungen, denen eine grosse Anzahl Abbildungen zur Erläuterung des Textes beigegeben sind, welche vielfach photographisch hergestellt wurden. Der Operateur steht vor dem Phantom und arbeitet manuell oder instrumentell, Kinderleichen dienen zu solchen Demonstrationszwecken, zumal wenn bestimmte „Griffe" deutlicher dargestellt werden sollen. Wenn, nebenbei bemerkt, der Kranioklast nicht mehr vom Schädel fasst, wie in Fig. 106 abgebildet, so darf man sich nicht wundern, wenn er zuweilen öfters angelegt werden muss. Manche Abbildungen konnten wegbleiben oder sind der Verbesserung werth, die Kinder oft recht dürftig. Auf Einzelheiten kritisirend einzugehen, mangelt uns der Raum, war auch nicht der Zweck der Besprechung. Wir heben zum Schluss noch einmal hervor, dass wir uns im Wesentlichen wohl mit dem Inhalt der Vorlesungen selber befreundeten, nicht aber mit der ganzen Anlage des Buches, dessen Lectüre dem Practiker trotzdem von Nutzen sein wird. Donat-Leipzig.

A. Döderlein, Geburtshilflicher Operationskurs. Dritte Auflage. Leipzig, 1898. Arthur Georgi.

Das instructive Werk Döderlein's ist in dieser Monatsschrift bisher noch nicht besprochen worden. Wir benutzen das Erscheinen der neuen Auflage des Buches — der dritten seit 1895 —, um auf Zweck, Anlage und Inhalt desselben mit einigen Worten hinzuweisen. D. nennt es Taschenbuch für den geburtshilflichen Operationskurs, er hat es für Lehrer und Hörer, sowie für den „angehenden Geburtshelfer" geschriebeu, wir möchten es auch dem praktischen Arzt, welcher Geburtshilfe ausübt, besonders empfehlen. Vom gesammten Unterricht in der Geburtshilfe bleiben dem Arzte die Uebungen am Phantom, denen er häufig auch ein grösseres Interesse entgegenbrachte, am meisten im Gedächtniss. Der praktische Geburtshelfer weiss den Nutzen der Phantomübungen genug zu schätzen und wird nicht selten den Wunsch haben, diese oder jene Operation am Phantom noch einmal zu sehen, die Handhabung eines geburtshilflichen Instrumentes sich ins Gedächtniss zurückrufen zu lassen. Lehrer und Phantom stehen ihm aber nicht mehr zur Verfügung, einen Ersatz findet er dafür in Döderlein's handlichem Buch, welches ihm eine schnelle Orientirung und Belehrung bietet. So lange ferner der Arzt nicht viel Gelegenheit hat, spontan verlaufende Geburten in ihren verschiedenen Stadien zu beobachten, die normalen Geburtsvorgänge bei der Gebärenden zu controlliren, vergisst er leicht den normalen Mechanismus der Geburt. Ohne Kenntniss desselben sind aber pathologische Vorgänge schwerer zu beurtheilen und die gröbsten Fehler können dann bei operativen Eingriffen begangen, vorhandene Störungen nicht nur nicht ausgeglichen, sondern verschlimmert werden. Das Studium der normalen Geburt, des normalen Mechanismus bei den verschiedenen Kindeslagen, bei der wechselnden Haltung der Frucht ist desshalb für den geburtshilflichen Operateur von grösster Wichtigkeit. Es wird erleichtert durch gute Ab-

Digitized by Google

bildungen, die mehr bedeuten als langathmige Beschreibungen. Auch hier hat es Döderlein verstanden, den Bedürfnissen des Studirenden und des Praktikers Rechnung zu tragen. Kein Lehrbuch bietet eine solche Fülle guter anschaulicher Abbildungen des Geburtsmechanismus, wie das vorliegende.

Das in zwei Abschnitte eingetheilte Buch, welches auf 167 Druckseiten 130 Abbildungen enthält, schildert an der Hand letzterer Haltung und Lage der Frucht und den Geburtsmechanismus, sodann die am Phantom einzuübenden geburtshilflichen Operationen: Wendung, Zange, manuelle Extraction und die zerstückelnden Operationen. Die Abbildungen sind zum Theil bekannten Lehrbüchern (Zweifel, v. Winckel, Varnier und Faraboeuf) entnommen, zum Theil neu und original nach vielfachen Photogrammen hergestellt. Besonders instructiv sind die den Geburtsmechanismus wiedergebenden Abbildungen, u. a. diejenigen der Austrittsbewegungen bei Vorderhaupts-, Gesichts- und Stirnlage, sowie diejenigen von atypischen Zangenoperationen. So geben die Bilder die Austrittsbewegungen viel besser wieder, als man sie je am Phantom sehen kann, selbst wenn Kinderleichen anstatt der alten Lederpuppen zur Verfügung stehen, weil die Einstellung und Drehung des vorangehenden Kindestheiles nicht nur deutlicher zu sehen sind, sondern auch die veränderte Form desselben vielfach klarer zu Tage tritt.

In der Auswahl und Verwerthung der Abbildungen zeigt sich ebensowohl wie in dem erläuternden Text Döderlein's bedeutendes Lehrtalent. Knapp in der Darstellung, objectiv die besten der geburtshilflichen Lehren auswählend, hält D. in seinem Büchlein einen Phantomcursus, der jedem Lehrer als Vorbildung dienen, jedem Lernenden zum Nutzen gereichen muss. Im Weiteren möchte Ref. nur Einzelheiten aus dem Abschnitt „Operationen" hervorheben. So lässt D. die innere und combinirte Wendung auf den Fuss in Seitenlage ausführen und schliesst sich in der Streitfrage, auf welchen Fuss man wenden soll, Zweifel an, welcher in jedem Fall den unteren Fuss erfasst, also auch bei dorso-posterioren Querlagen, nur muss dann derselbe an der hinteren Beckenwand heruntergeführt und genau in der Beckenaxe gezogen werden.[1]) Der Umwandlung der Gesichts- und Stirnlage ist ein besonderes Kapitel gewidmet, den Methoden von Schatz und Baudelocque wird die combinirte Methode nach Angabe Thorn's vorgegezogen, welcher zu gleicher Zeit die Korrection der Kopfhaltung und die der Wirbelsäule erstrebt. D. besitzt keine eigenen Erfahrungen über die seltene Operation und schliesst sich den Lehren Thorn's an.

Das Kapitel der Zangenoperation ist mit Recht sehr sorgfältig behandelt und dahin erweitert, dass Verf. auch die Anwendung der Zange zur Umwandlung einer Vorderhauptslage in Hinterhauptslage einer eingehenden Besprechung unterzieht und auf Grund eigener günstiger Erfahrungen die Operation nach den Grundsätzen Scanzoni's empfiehlt. Die Ausführung des zweimaligen Anlegens der Zange ist durch gute Abbildungen illustrirt. Dabei wird zugleich die Zange bei tiefem Querstand der Pfeilnaht erläutert. Für die „atypische" Zange am hochstehenden Kopf wird das Modell von Tarnier allein abgebildet, doch geht aus den Vorschlägen Döderlein's, zu dieser Operation nur versuchsweise seine Zuflucht zu nehmen, hervor, dass er kein entschiedener Anhänger derselben sein will. Wie sein Lehrer Zweifel erkennt auch D. die Berechtigung der Zange am nachfolgenden Kopf an. Vielleicht werden in einer späteren Auflage die günstigen Erfahrungen Klien's und anderer mit der Zange am tiefstehenden, durch Trichterbecken aufgehaltenen und der manuellen Entwickelung dann erst widerstehendem Kopfe mit berücksichtigt.

Im Schlusskapitel werden nach Aufzählung der verschiedenen Perforationsmethoden Kephalothrypsie und Kranioklasie mit Bevorzugung der ersteren behandelt. Nur wenn der Kopf im Becken steht, erkennt D. den Vortheil des Kranioklasten an. In dem neuen, von Zweifel jüngst verbesserten Kranio-Kephaloklasten Auvard's, dessen Beschreibung und Anwendungsweise neben den Abbildungen im Text aufgenommen wurde, sieht

[1]) Auf pag. 76 unten ist statt anterioren „posterioren" zu setzen.

Digitized by Google

D. wie Andere das Instrument der Zukunft, welches zugleich den alten Streit „hie Kephalothrypsie, hie Kranioklasie" schlichten dürfte. Ob die Einführung von Zweifel's Trachelorhekter an Stelle oder neben dem Braun'schen Schlüsselhaken zur Dekapitation eine allgemeine werden wird, bleibt dem Erfolge der häufigeren Anwendung des ersteren überlassen, jedenfalls bleibt D. das Verdienst, als erster die neuesten Zweifel'schen Instrumente in einem Lehrbuch empfohlen zu haben.

Der Verleger hat sich die Ausstattung des Buches angelegen sein lassen und dieselbe aufs Beste besorgt.

Donat-Leipzig.

Arnold Eiermann, Der gegenwärtige Stand der Lehre vom Deciduoma malignum mit besonderer Berücksichtigung der Diagnose und Therapie. Sammlung zwangl. Abhandlg. a. d. Geb. d. Frauenheilk. und Geb. herausg. v. Dr. M. Graefe II. Bd., Heft 1. 2. Halle a. S. Marhold.

Die zwanglosen Abhandlungen aus dem Gebiete der Frauenheilkunde und Geburtshilfe von M. Graefe gelten bekanntlich insbesondere den Interessen des praktischen Arztes. Diesen auch mit den Ergebnissen der Erforschung des malignen Deciduoms bekannt zu machen, dürfte um so wichtiger erscheinen, als die frühzeitige Erkenntniss und Behandlung dieser äusserst malignen Neubildung hierdurch wesentlich gefördert wird. Dieser Aufgabe ist der Verf. in vollem Masse gerecht geworden. Ohne sich in Details zu verlieren, giebt er ein völlig umfassendes Bild der Lehre dieser Erkrankung, soweit es dank den Arbeiten verschiedener Autoren bis jetzt gediehen ist. Dabei entbehrt sein Standpunkt aber jeder Einseitigkeit, vielmehr sind gegentheilige Meinungen auch berücksichtigt. Der erste Abschnitt bringt so zunächst die Ergebnisse der anatomischen Forschung. Die normale Histologie der Schwangerschaftsveränderungen, speciell die Zusammensetzung des Chorionepithels wird hierbei, soweit nothwendig, wieder in Erinnerung gebracht. Die mikroskopische Structur der Neubildung, veranschaulicht durch eine schematische Zeichnung, ist erläutert in dem Sinne Marchand's, dessen Meinung im Prinzip jetzt wohl allgemein anerkannt wird. Die nur specielle Einzelheiten betreffenden Abweichungen anderer Autoren werden kurz erwogen und dabei auch der ausländischen Litteratur gedacht. Das makroskopische Verhalten der Primärgeschwulst und die Schilderung der Metastasen bilden den Schluss dieser anatomischen Betrachtungen.

In dem zweiten, klinischen Theile der Arbeit schildert der Verf. zunächst ausführlich einen von ihm selbst beobachteten Fall (52 Jahre alt) und reiht an eine tabellarische Zusammenstellung aller in der Litteratur aufgefundenen, von Marchand noch nicht erwähnten Fälle. Einzelne hiervon gehören der Zeit vor dem Erscheinen der Marchand'schen Arbeit an. Unter anderer Diagnose veröffentlicht, liess Verlauf oder Befund das Vorhandensein eines Dec. mal. dem Verf. wahrscheinlicher erscheinen. Massgebend ist dabei für ihn das Vorausgehen von Schwangerschaft, insbesondere von Blasenmole, sehr rasches Wachsthum und frühzeitige Lungenmetastasen. Ebenso, wie Marchand, trennt er die Fälle in solche nach normaler Schwangerschaft oder Abort und in solche nach Blasenmole. Zu letzteren werden aber auch die Fälle gerechnet, in welchen nach der Blasenmole noch eine normale Schwangerschaft oder Abort statt hatte. Es folgt dann die Besprechung der Symptomatologie, wobei die Häufigkeit diffuser, der Nachgeburtsperiode ähnlicher Blutungen und die grosse Neigung zu localer, wie auch allgemeiner Infection besonders hervorgehoben wird, — ferner der Aetiologie, welche den häufigen Anschluss an Blasenmole (hier beinahe in der Hälfte der Fälle) betont — und endlich der Metastasen, des Alters der betroffenen Patientinnen, sowie des makroskopischen Ausgangspunktes der Neubildung (Uterus, Tube). Ausführlich verbreitet sich dann der Verf. über die Diagnostik. Ist die klinische Erkenntniss auch oft völlig gerechtfertigt, so muss sie doch zur völligen Sicherheit bestätigt werden durch die mikroskopische Untersuchung. Das Probecurettement kommt hier zunächst in Frage, und die manuelle Abtastung der Uterushöhle erst dann, wenn das erstere resultatlos. Mit Recht fügt hier der Verf. die dringende Mahnung

Digitized by Google

ein, ganz abgesehen von dem Verdacht auf maligne Erkrankung curettirte Massen in jedem Falle immer genau zu untersuchen. Gerade hier ist bei der überaus grossen Bösartigkeit dieser Neubildung die möglichst frühzeitige Diagnose besonders ein wesentlicher Theil der Therapie. Dass eine solche auch beim Dec. mal. nicht so selten möglich ist, beweist der Verf. aus seiner Zusammenstellung, wonach seit dem Erscheinen der Marchand'schen Arbeit noch 73 pCt. der Fälle einer Operation unterzogen wurden. Die hierbei auch viel seltener erfolgte Wiedererkrankung an Metastasen lässt ihn die Prognose bei rechtzeitig eingeleiteter Therapie bedeutend besser stellen als Marchand (15,8 : 50). Die besprochene Therapie bewegt sich im Allgemeinen in dem Rahmen des auch sonst bei maligner Erkrankung des Uterus üblichen Verfahrens: radicale Entfernung des Organes und seiner Anhänge, so lange ein Operiren im Gesunden für irgend möglich erachtet wird. Scheidenmetastasen allein bilden hier keine Contraindication. Gewöhnlich wird vaginal, nur ausnahmsweise per coeliot. vorzugehen sein (besondere Vergrösserung des Uterus, Adnextumoren). Endlich veranschaulicht der Verf. noch die Erfolge dieser operativen Therapie (ihre specielle Mortalität, ihre Heilung und deren Dauer) an der Hand einer Zusammenstellung aller bisher operirten Fälle. Hiernach wurde Heilung bis zu $2^1/_2$—3 Jahren p. op. beobachtet. — Diese etwas ausführlich gehaltene Besprechung beweist wohl auch zur Genüge, dass diese Arbeit des Verf. auch dem Fachgenossen von Interesse sein wird, indem sie ihn kurz über den gegenwärtigen Stand dieser Lehre informirt. C. Keller-Berlin.

Andrew F. Currier, The Menopause. New York 1897. D. Appleton & Co. 283 S.

In der Vorrede bemerkt der Verf., dass es ausser einem älteren Werke von Tilt in Amerika kein neueres Buch über diesen Gegenstand gäbe; auf Grund seiner Erfahrung will C. vor Allem die noch weitverbreitete Ansicht Tilt's wiederlegen, dass die Menopause eine Zeit ernster Gefahr für die Frau sei. Der Umstand ferner, dass die Bedeutung der künstlichen Climax in jenem älteren Werke noch nicht gewürdigt werden konnte, liess dem Verf. eine Neubearbeitung des ganzen Themas als wünschenswerth erscheinen.

Da die eignen Erfahrungen des Autors, wie es den Anschein hat, keine sehr grossen sind, so trägt das Buch einen mehr compilatorischen Character.

Nach einer historischen Einleitung mit Rückblick auf die bisher über diesen Gegenstand erschienenen Werke, darunter auch auf die von Kisch und Boerner, von denen das letztere auch in's Englische übertragen ist, giebt C. eine Definition der Menopause. Das Aufhören der Menstruation ist nur ein einzelnes Zeichen in dem Symptomencomplex, den wir als Menopause bezeichnen. Den Statistiken der früheren Autoren, z. B. Kisch's, der bei 500 in der Menopause befindlichen Frauen 286 mal Metrorrhagien und 65 mal Deviationen des Uterus findet, kann C. nicht zustimmen; bei der überwiegenden Mehrzahl der Frauen verläuft, nach seiner Ansicht, die Menopause ohne erhebliche Beschwerden, abgesehen von geringen Störungen vasomotorischer Natur.

Des Weiteren werden die anatomischen Veränderungen beschrieben, die die Menopause an den Genitalorganen hervorruft. Es werden dabei vorwiegend nur makroskopische Schilderungen gegeben, mikroskopische Details nur spärlich angeführt.

Die Beobachtungen hinsichtlich der Zeit des Eintritts der Menopause weichen von dem Bekannten nicht ab. Typhus, Cholera, Tuberculose sollen durch die consecutive Anaemie das Eintreten der Menopause beschleunigen, ebenso wirken entzündliche Processe an den Ovarien; auch chronische Erkrankungen der Lungen, Nieren, sowie Diabetes sind häufig mit dem Versiegen der Regel verbunden: bei Besserung des Allgemeinbefindens kann dann die Menstruation sich wieder einstellen. Bei denjenigen nervösen Erkrankungen, die mit Anaemie einhergehen (Paralysen), beobachtet man häufig ein Geringerwerden und Aufhören der Regel. Von besonderem Einfluss ist auch die Fettleibigkeit. Frauen, die daran leiden und mehrfach geboren haben, sollen früh das Climacterium erreichen. Bekannt ist die Einwirkung von Tumoren, besonders Uterustumoren auf die Menopause. Ovarialtumoren

Digitized by Google

können sehr gross sein, ohne die Menstruation zu beeinflussen. Auch eine gewisse Beziehung des Klimas zum Eintritt der Menopause ist bekannt. Auf dem Lande lebende Frauen menstruiren gewöhnlich länger, wie Städterinnen, vorausgesetzt, dass sie nicht zu hart arbeiten müssen (bekanntlich findet man auch die entgegengesetzte Ansicht, wonach die Frau der höheren Stände länger menstruiren soll, wie die Frau aus dem Arbeiterstand). Frühzeitige Pubertät braucht keine frühzeitige Menopause hervorzurufen; bei den Frauen der Hindus tritt mit 12 Jahren die Periode ein, die Menopause häufig erst mit 50. In kalten Regionen erscheint die Menstruation spät (bei den Eskimofrauen mit 20 Jahren) und erlischt wieder früh.

Bei Wechsel des Wohnsitzes machen sich häufig Störungen der Menstruation geltend; bei Seereisen setzt manchmal die Regel aus; an Orten mit niedrigem atmosphärischen Druck sollen, zumal bei uterinleidenden Frauen, Metrorrhagien auftreten, ebenso wie man auch Nasenbluten, Purpura etc. an solchen Plätzen beobachtet.

Ein verspätetes Eintreten der Menopause (55 und 56 Jahre) ist in manchen Familien zwei und mehr Generationen hindurch beobachtet. Der Eintritt des Climacteriums soll in manchen Familien plötzlich erfolgen, in andern sich über längere Zeit hinziehen. Was das Verhalten der einzelnen Raçen anlangt, so sollen Jüdinnen ebenso wie Indianerinnen weniger während der Menopause zu leiden haben. Die individuelle Disposition hat viel mit dem Verlauf des Climakteriums zu thun; nervöse, hysterische und solche, die stets an Dysmenorrhoe litten, haben oft schwere Zeiten durchzumachen. Prostituirte haben oft viel Beschwerden bei der Menopause, doch erlebt man zahlreiche Ausnahmen. Bekannt ist der Einfluss heftiger Gemüthserregungen auf die gerade vorhandene Periode, die dadurch zum Stillstand gebracht werden kann, auch hat man schon dauerndes Versiegen der Regel beobachtet. Auch nach dem Aufhören der Menstruation kann, wie zahlreiche Fälle beweisen, die Ovulation noch fortbestehen. Gewisse Phänomene, die bei der Menopause auftreten, besonders die geringen vasomotorischen Störungen, kann man noch als normal bezeichnen; neben den nervösen Symptomen: fliegende Hitze, Schweissausbruch, Kälte- und Frostgefühl, Polyurie etc. beobachtet man häufig gastro-intestinale Störungen (Obstipation, Diarrhoe, Tympanie).

Ganz besonderes Augenmerk ist auf die Metrorrhagien während des Climakteriums zu richten, denn hier ist ein Uebersehen am folgenschwersten.

Von den während des Climacteriums auftretenden Psychosen ist die Melancholie die am häufigsten vorkommende; die meisten Autoren halten die Prognose bei dieser Erkrankung für relativ gut.

Von Herzbeschwerden sieht man oft während der Menopause: Tachycardie, Dyspnoe; Klappenfehler sind gewöhnlich dabei keine nachzuweisen.

Ein weiteres Capitel ist der vorzeitig eintretenden Menopause gewidmet. Leben in den Tropen, Fettleibigkeit, Lues, consumirende Krankheiten (Tuberculose) sollen eine frühzeitige Menopause eintreten lassen. Ausführlich wird sodann über die künstlich herbeigeführte Climax, über die Indicationen zur Castration und ihre Folgeerscheinungen berichtet, wobei der Autor sich den allgemein anerkannten Grundsätzen anschliesst.

Die Behandlung der während der Menopause auftretenden Beschwerden ist natürlich symptomatisch: bei stärkeren vasomotorischen Störungen ist besonders auf den Verdauungsapparat zu achten (ev. salinische Abführmittel, einfache Diät, Salzwasserbäder). Bei Blutandrang nach den Beckenorganen, der häufig mit sexueller Erregung verbunden ist, ev. Scarification der Portio. Bei stärkeren Blutungen: Austasten des Uterus, Curettement. Bei Carcinom ist sofort die Uterusexstirpation vorzunehmen, die in jedem Fall bei Weitem der hohen Amputation der Cervix vorzuziehen ist.

Feis-Frankfurt a. M.

Digitized by Google

Tagesnachrichten und Notizen.

Die noch verhältnissmässig geringe Zahl deutscher wissenschaftlicher Gesellschaften zur Pflege der Geburtshilfe und Gynäkologie ist soeben um eine neue vermehrt worden, die **Niederrheinisch-Westphälische Gesellschaft für Gynaekologie.** In dieser volkreichen, zahlreiche Mittel- und Grossstädte aufweisenden Provinz unseres Vaterlandes wirkt eine grosse Anzahl tüchtiger und durch litterarische Arbeiten angesehener Fachgenossen, welche sich nunmehr zu einem Bunde zusammengethan haben, der also — das erste Beispiel dieser Art — sich über eine immerhin weite Landschaft erstreckt, wo die Zusammenkünfte nicht so leicht erfolgen können als in einem Stadtgebiete. Um so anerkennenswerther ist dieses Streben nach einem festen Zusammenschluss behufs Verfolgung rein wissenschaftlicher Ziele.

Die neue Gesellschaft ist am 24. Januar in Bochum gegründet worden. Anwesend waren 15 Kollegen, 7 hatten ihre Theilnahme schriftlich angemeldet. Die Zahl der Gründungsmitglieder beträgt somit 26. Es wurden zunächst die Statuten provisorisch festgesetzt. Ende Februar soll dann in der zweiten Versammlung in Essen die definitive Annahme der Statuten erfolgen, der Vorstand gewählt und auch die wissenschaftlichen Verhandlungen bereits eröffnet werden. Provisorisch leiten Everke (Bochum) als Vorsitzender und Gummert (Essen) als Schriftführer die Geschäfte des Vorstandes.

Die gesammte deutsche Gynaekologie steht theilnahmsvoll an der Wiege dieser jüngsten wissenschaftlichen Gesellschaft für Gynaekologie und spendet ihr ein herzliches Vivat, crescat, floreat!

Einladungen zur Theilnahme an dem **II. Congress für Gynaekologie, Geburtshilfe und Kinderheilkunde in Marseille,** beginnend am 8. October d. J., wurden auch an deutsche Gynäkologen versandt. Auch sollen deutsche Ehrenpräsidenten ernannt werden. Der I. Congress dieser Art, welcher sich weder als französisch noch als international bezeichnete, fand 1896 in Bordeaux statt. Erster Vorsitzender und zugleich Vorsitzender der Abtheilung für Geburtshilfe ist Pinard, Vorsitzender der Abtheilung für Gynaekologie Pozzi und für Pädiatrie Broca, Generalsekretair ist Queirel in Marseille.

In Folge Erkrankung des Professors der Geburtshülfe und Gynaekologie Dr. Sslawjanski, sind dessen Functionen an der militär-medizinischen Academie unter drei Privatdocenten der Academie vertheilt worden, und zwar sind Dr. Masslowski die Vorlesungen über operative Geburtshülfe, Dr. Massen die Vorlesungen über die Physiologie und Pathologie der Nachgeburtsperiode und Dr. Ssadowski die Leitung der Klinik übertragen worden.

Wie verlautet, ist der Assistent des klinischen Instituts der Grossfürstin Helene Pawlowna, Dr. Nikolai Ratschinski, welcher bereits seit einigen Jahren Kurse über operative Gynaekologie und gynaekologische Massage abhielt, zum Dozenten für Gynaekologie an diesem Institut ernannt worden. (St. Petersb. med. Wochenschrift.)

Litteratur-Verzeichniss.

I. Geburtshilfe.

1. Bücher. Monographien. Berichte.

Cosentino, Rendiconto della clinica ostetrico-ginecologica dell'ospedale S. Francesco Saverio. Arch. di Ost. e Gin. No. 12. 1897.

Lange, M., Physiologie, Pathologie und Pflege des Neugeborenen, C. G. Naumann's med. Bibl. f. pract. Aerzte, 107—111.

Runge, M., Lehrbuch der Geburtshülfe. IV. Auflage. 1898. Berlin, J. Springer.

Digitized by Google

2. Allgemeines.

Ferroni, Il parto podalico nella Clinica ostetrica di Pavia. Ann. di Ost. e Gin. No. 12. 1897.

Maclean, Malcolm, Some remarks on the use of the hand in obstetrics. The Am. Gyn. and Obst. Journ. Vol. XI. No. 6. 1897.

Watts Eden, Thomas, The diagnosis of early pregnancy. The Am. Jour. of the Med. Scien. Vol. CXIV. No. 6. 1897.

Velde, Geschichte des Kindbettfiebers im Charité-Krankenhause zu Berlin. Arch. für Gyn. LV. Band. 1. Heft. 1898.

3. Physiologie und Pathologie der Schwangerschaft, der Geburt und des Wochenbetts.

Drejer, Om den tidlige lösning of rigtig fæstet moderkage. (Ueber verfrühte Lösung des richtig angehefteten Mutterkuchens.) Norsk Mag. for Lægevid. No. 12. 1897.

Trowbridge, Grosvenor R., Two cases of placenta previa. Buff. Med. Jour. Vol. XXXVII. No. 6. 1898.

Hensen, Ueber den Einfluss des Morphiums und des Aethers auf die Wehenthätigkeit des Uterus nebst Beobachtungen zur Physiologie der Uteruscontractionen. Arch. für Gyn. LV. Band. 1. Heft. 1898.

Hislop, P. W., Case of rigidity of the os uteri treated by hot baths. Brit. Med. Jour. No. 1927. 1897.

Honecker, Ein Fall von Molarschwangerschaft. Der Frauenarzt. Heft 11. 1897.

Keiffer, Recherches cliniques et anatomiques sur la môle hydatiforme. Bull. de la Soc. Belge de Gyn. et d'Obst. No. 7—8. 1897.

Webster, J. C., The changes in the uterine mucosa during pregnancy and in the attached foetal structures. The Am. Gyn. and Obst. Jour. Vol. XI. No. 6. 1897.

4. Enges Becken.

Tóth, Ueber die Anwendung der hohen Zange mit besonderer Rücksicht auf das enge Becken. Arch. für Gyn. LV. Band. 1. Heft. 1898.

5. Geburtshilfliche Operationen. Abortus. Operationen im Wochenbett.

Cameron, Murdoch, A successful case of caesarean section; eight craniotomies previously. Brit. Med. Jour. No. 1931. 1898.

Dixon, J. Herbert, Case of spurious abortion. Brit. Med. Jour. No. 1927. 1897.

Fabricius, Josef, Ruptur einer Pyosalpinx und folgende eitrige Peritonitis bei einer Schwangeren. Laparatomie. — Heilung. Wien. klin. Woch. No. 48. 1897.

Franz, Ein Fall von Bauchschnitt zur Aufrichtung der rückwärts gebeugten und eingeklemmten Gebärmutter bei Schwangerschaft im 7. Monat. Münch. Med. Woch. No. 1. 1898.

Fritsch, H., Vaginale Totalexstirpation eines carcinomatösen Uterus am Ende der Schwangerschaft. Centralbl. für Gyn. No. 1. 1898.

Gigli, Embriotomie col filo. Decollazione. Ann. di Ost. e Gin. No. 12. 1897.

Grossich, A., Sectio caesarea in viva. Ung. Med. Presse. Decemb. 1897.

Madlener, Zwei Fälle von Kaiserschnitt. Münch. Med. Woch. No. 1. 1898.

Mittermaier, Zur Behandlung des Uteruscarcinoms in der Gravidität. Centralblatt für Gyn. No. 1. 1898.

Rose, H., Herabziehen des Gesichts am Oberkiefer bei Stirnlage. Centralbl. für Gyn. No. 50. 1897.

Stschetkin, D., Drainage durch die Lumbalgegenden bei Rupturen des Uterus und der Scheidengewölbe während der Geburt. Centralbl. für Gyn. No. 51. 1897.

Volland, Zur Behandlung der Gesichtslagen mit nach hinten gerichtetem Kinn. Centralbl. für Gyn. No. 50. 1897.

6. Ektopische Schwangerschaft.

Cordier, A. H., Extra-uterine pregnancy: clinical phases of—. Ann. of Gyn. and Ped. Vol. XI. No. 3. 1897.

Jacobs, Un cas de grossesse tubaire droite avec annexite kystique gauche et tumeur abdominale. Bull. da la Soc. Belge de Gyn. et d'Obst. No. 7—8. 1897.

Digitized by Google

Swain, Paul, Ectopic gestation. The Ed. Med. Jour. Vol. III. No. 1. 1898.

Walther, C., Grossesse tubaire rétro-caecale avec hématocèle lombo-iliaque. Rev. de Gyn. et de Chir. Abd. No. 6. 1897.

Worrall, Ralph, Cases of ectopic gestation treated by abdominal section; (a) ectopic gestation, twice in the same patient within seven months; (b) unruptured tubal gestation: (c) ruptured tubal gestation; (d) tubal mole. The Brit. Gyn. Jour. Part. L. November 1897.

7. Eklampsie.

Holst, Alexander, Et tilfælde af graviditas extrauterina med eklampsi. Norsk Mag. for Lægevid. No. 12. 1897.

Leblond, Ernest, Sur un cas d'éclampsie post partum. La Rev. Méd. No. 179. 1879.

8. Foetus. Neugeborenes. Laktation.

Bang, Ueber die Ausscheidung des Jodothyrins durch die Milch. Berl. klin. Wochenschr. No. 52 v. 27. 12. 1897.

Fieux, C., Ueber Antipyrin und Lactation. Wien. Med. Blätt. No. 49. 1897.

Neumann, Ueber ein Uebermass in der Säuglingsbehandlung. Berl. klin. Wochschr. No. 1 v. 3. 1. 1898.

Rondino, Il centrosoma nelle uova non fecondate di alcuni mammiferi. Arch. di Ost. e Gin. No. 12. 1897.

II. Gynaekologie.

9. Bücher. Monographien. Berichte.

Coe, Henry C., In memoriam William Thompson Lusk, M. D. L. L. D. The Am. Gyn. and Obst. Journ. Vol. XI. No. 6. 1897.

Neugebauer, F., Sündenregister der Pessarien. Samml. kl. Vortr. v. Volkmann, N. F. No. 198.

Nijhoff, G. C., De huisdokter als vrouwenarts. Rede, uitgesproken bij de aanvaarding van het hoogleeraarsambt in de faculteit der Geneeskunde aan de Rijks-universiteit te Groningen, den 15den Januari 1898. Haarlem. 1898. De Erven F. Bohn.

Rouffart, Discours prononcé sur la tombe de Mr. le Dr. Cittadini. Bull. de la Soc. Belge de Gyn. et d'Obst. No. 7—8. 1897.

10. Allgemeines.

Bendersky, J., Die Kleidung der Frauen und die Lage ihres Magens. Der Kleidungs-Magenstreif als Hilfsmittel zur Bestimmung der Lage des Magens. Zeitschr. für Krpfl. No. 1. 1898.

Buist, R. C., Some simple manoeuvres for general gynecological practice. The Scott. Med. and Surg. Jour. Vol. I. No. 12. 1897.

Froelich, Die Individualität des Kranken und ihre Bedeutung für Krankenbehandlung und Krankenpflege. Zeitschr. für Krpfl. No. 1. 1898.

Macginnis, E. I'H., Amenorrhaea. The Am. Gyn. and Obstr. Jour. Vol. XI. No. 6. 1897.

Macnaughton-Jones, H., Asepsis and antisepsis in gynaecology. The Brit. Gyn. Jour. Part L. November. 1897.

Neyri, Sull'albuminuria nei tumori uterini e nei tumori ovarici. Ann. di Ost. e Gin. No. 11. 1897.

Rumpf, Beiträge zur operativen Gynäkologie. Arch. für Gyn. LV. Band. 1. Heft. 1898.

Senn, Emanuel J., The treatment of suppurating fistulous tracts. Ann. of Gyn. and Ped. Vol. XI. No. 3. 1897.

11. Anatomie und pathologische Anatomie. Entwicklungsgeschichte. Missbildungen.

Bernhard, O., Uterus duplex separatus (s. didelphys) mit Vagina duplex. Centralbl. für Gyn. No. 50. 1897.

Jacobs, Dégénérescence des fibrômes utérins. Bull. de la Soc. Belge de Gyn. et d'Obst. No. 7—8. 1897.

Rolly, Ueber einen Fall von Adenomyoma uteri mit Uebergang in Carcinom und Metastasenbildung. Arch. f. path. Anat. u. Phys. Bd. 150. Heft 3. 1897.

Schwartz, Ed., Sur un cas d'absence congénitale des deux tiers inférieurs du vagin, avec développement incomplet des organes génitaux profonds. Laparotomie exploratrice. Création d'un vagin complet. Rev. de Gyn. et de Chir. Abd. No. 6. 1897.

Digitized by Google

12. Vulva. Scheide. Damm. Beckenbindegewebe.

Ferraresi, I setti trasversali della vagina. Ann. di Ost. e Gin. No. 11. 1897.

Sänger, M., Zur Technik der Prolapsoperation. Centralbl. für Gyn. No. 2. 1898.

Truzzi, Ettore, Della vaginostrettura col processo Bellini - Freund - Flatau nella cura chirurgica del prolasso. Atti dell. Soc. ital. di ost. e gin. Vol. IV. 1897.

13. Uterus und Operationen an demselben.

Angelesco, Hystérectomie abdominale totale. Thèse de Paris. 1897.

Atkinson, J. M., A case of abdominal hysterectomy for malignant disease. The Lancet. No. 3876. 1897.

Booth, J. Carter, Alcohol injections in cancer. Brit. Med. Jour. No. 1930. 1897.

Cimo, Alves De, De la fréquence des lésions annexielles dans les rétrodéviations douloureuses d l'utérus. Thèse de Paris. 1897.

Dentu, Le, Pronostic de l'hystérectomie vaginale dans les cas de cancer de l'utérus. La Sem. Gyn. No. 50. 1897.

Eckardt, Zur Casuistik mehrfacher maligner epithelialer Neubildungen am Uterus. Arch. für Gyn. LV. Bd. 1. Heft. 1898.

Edebohls, George M., Excessive mobility of the uterus. The Am. Gyn. and Obst. Jour. Vol. XI. No. 6. 1897.

Goldspohn, Albert, Why are retroversion and retroversio-flexion of the uterus per se .pathological during the menstrual life of the human female? Ann. of Gyn. and Ped. Vol. XI. No. 3. 1897.

Jacobs, La voie abdominale dans le traitement du cancer utérin. Bull. de la Soc. Belge de Gyn. et d'Obst. No. 7—8. 1897.

Jayle, F. et *Lima, A. De*, Du rôle capital des lésions annexielles dans les rétroflexions et rétroversions douloureuses. Rev. de Gyn. et de Chir. Abd. No. 6. 1897.

Jonnescu, Th., Castratia abdominală totală pentru leziunile septice uteroanexiale (urmare). Rev. de Chir. Tomu I. 1897.

Kalenscher, Behandlung der Gebärmutterblutung mit essigsaurer Thonerde. Münch. Med. Wochschr. No. 1. 1898.

Keith, Skene, Treatment of dysmemorrhaea. The Brit. Gyn. Jour. Part L. November 1897.

Mackay, W. A., Inversion of the uterus. The Brit. Gyn. Jour. Part L. November. 1897.

Möller, Elis Essen, Fall af retro-peritonealt, cystiskt uterusmyom. Hygiea. No. 11. 1897.

Nedwill, Courtney, A case of hysterectomy with some unusual and interesting complications. The Lancet. No. 3875. 1897.

Pauchet, Hystérectomie vaginale à l'aide de ligatures. La Sem. Gyn. No. 50. 1897.

Pernice, L., Zu meiner Modifikation des Alexander-Adam. Centralbl. f. Gyn. No. 51. 1897.

Pichevin, R., Accidents et complications de l'hystérectomie vaginale. La Sem. Gyn. No. 48. 1897.

Rouffart, Hystérotomie médiane antérieure. Bull. de la Soc. Belge de Gyn. et d'Obst. No. 7.—8. 1897.

Simons, E. M., Ueber mechanische Intrauterintherapie. Deutsche Med. Wochschr. No. 52. 1897.

Snow, H., Escharotics in the treatment of uterine cervical cancer. The Brit. Gyn. Jour. Part L. November. 1897.

Swan, William E., Report of a case of inversion of the uterus. Albany Med. Ann. Vol. XIX. No. 1. 1898.

Treub, Hector, The mechanism of inversion of the uterus. The Brit. Gyn. Jour. Part L. November. 1897.

Vedeler, Ueber Retroflexio Uteri. Forhandlinger i det medicinske selskab. 1897. Möde den 27. October. Norsk Mag. for Lægevid. No. 1. 1898.

Villa, Su due casi di isterectomia vaginale. Rottura di pinze. Tachicardia. Ann. di Ost. e Gin. Num. 12. 1897.

14. Ovarien. Tuben. Ligamente.

Bernhard O., Ovariotomie mit unangenehmer Blutung. (Annähen der Harnblase behufs Blutstillung in die Laparotomiewunde). Centralbl. für Gyn. No 50. 1897.

Digitized by Google

Fenwick, Soltau, A case of ruptured pyosalpinx closely simulating perforation of the appendix; necropsy. The Lancet. No. 3874. 1897.

Frank, Louis, Hysterectomy — is it justifiable in septic diseases of the appendages? Ann. of Gyn. and Ped. Vol. XI. No. 3. 1897.

Hellier, J. B., Case of ovarian cyst with unusual history. The Lancet. No. 3875. 1897.

Herzog, Ludwig, Beitrag zu den Eierstockgeschwülsten im kindlichen Alter. Berl. klin. Wochschr. No. 51. v. 20. XII. 1897.

Jacobs, Ch., De l'ablation utéro-annexielle par la voie abdominale. Ann. de la Soc. belge de chir. Tome V. No. 5—6. 1897.

Oliver, James, Notes on two typical examples of varieties of ovarian tumour. The Lancet. No. 3877. 1897.

15. Bauchhöhle. Bauchschnitt. Scheidenbauchschnitt.

Creveling, J. P., Surgical treatment of tubercular peritonitis. Buff. Med. Jour. Vol. XXXVII. No. 6. 1898.

Doran, Alban, Hernia of the abdominal cicatrix and operations for its cure. The Lancet. No. 3874. 1897.

Fullerton, Anna M., A clinical study of two unique cases of abdominal section. The Am. Gyn. and Obst. Jour. Vol. XI. No. 6. 1897.

Galvani, J., Quelques considérations sur la péritonite tuberculeuse chronique, basées sur cinquante laparotomies personnelles. Rev. de Gyn. et de Chir. Abd. No. 6. 1897.

Chauncy-Puzey, A case of acute general suppurative peritonitis treated by laparotomy; recovery. The Lancet. No. 3874. 1897.

Rosenberger, Ludwig, Zwei Fälle von wegen tuberculöser Peritonitis mit Erfolg ausgeführter Laparotomie. Ung. Med. Presse. No. 50. 1897.

16. Harnorgane. Fisteln.

Assmuth, Ueber Ausspülungen der Harnblase: ihre Anwendung in der Praxis, ihren Missbrauch und ihre Contraindicationen. St. Petersb. Med. Wochschr. No. 47. 1897.

Bernhard, Schnürleber und Wanderniere. Deutsche Med. Wochschr. No. 1. 98.

Caird, F. M., Contribution to the surgery of the bladder. The Scott. Med. and Surg. Jour. Vol. I. No. 12. 1897.

Eastman, Joseph Rilus, Diagnosis by inspection in the urinary tract. Ann. of Gyn and Med. Vol. XI. No. 3. 1897.

Holmes, Bayard, Some experience in the diagnosis of surgical diseases of the kidney, ureter, bladder, prostate and urethra. Ann. of Gyn. and Med. Vol. XI. No. 3. 1897.

Hölscher, Ueber Katheterisation der Ureteren. Münch. Med. Wochschr. No. 50. 1897.

Morris, Henry, Injuries of the ureter. The Ed. Med. Jour. Vol. III. No. 1. 1898.

Moullin, Mansell, C., Two lectures on urinary fever. The Lancet. No. 3878. 1897.

Neumann, A., Zur Technik des gesonderten Aufsaugens des Urins beider Nieren beim Weibe. Deutsch. Med. Wochschr. No. 53. 1897.

17. Gonorrhoe.

Baer, Th., Weitere Beiträge zur Lehre von der weiblichen Rectalgonorrhoe. Deutsch. Med. Wochschr. No. 57. 1897.

Rendu, H., et *Hallé. J.*, Infection gonococcique généralisée à symptômes obscurs, début par une métrite hémorragique, oedème phlegmoneux du coude gauche. Endopéricardite: Mort. Cultures et inoculations du gonocoque. La Sem. Gyn. No. 49. 1897.

Lehmann, Fr., Zur Therapie der chronischen Cervicalgonorrhoe. Deutsch. Med. Wochschr. No. 1. 1898.

Nicolaysen, Lyder, Studier over gonococcen og gonorrhoisk vulvovaginit hos börn. (Studien etc. — bei Kindern). Norsk. Mag. for Laegevid. Januar. 1898. Beilage.

Pichevin, R., Infection généralisée par le gonocoque. La Sem. Gyn. No. 49. 1897.

18. Hysterie.

Dercum, F. X., Functional nervous diseases; pathological considerations as a guide to treatment. Ann. of Gyn. and Ped. Vol. XI. No. 3. 1897.

Glaeser, Casuistische Mittheilungen. I. Hemiplegia hysterica? Deutsch. Med. Wochschr. No. 51. 1897.

Digitized by Google

Steiner, Ferdinand, Einige Worte über infantile Hysterie. Wien. Med. Bl. No. 50. 1897.

19. Technisches. Akiurgie.

Braatz, E., Ueber den Ursprung der „aseptischen" Instrumente. Zeitschr. für Krpfl. No. 1. 1898.

Branch, W. J., A needle holder. Brit. Med. Journ. No. 1978. 1897.

Jefferson, G. Orlo, An aseptic bivalve vaginal speculum in two parts only. The Am. Gyn. and Obst. Journ. Vol. XI. No. 6. 1897.

New portable cautery. The Lancet. No. 3876. 1897.

Rein, Johann, Pelotte für Bruchbänder mit auswechselbarer Einlage aus porösem Material. Zeitschr. für Krpfl. No. 1. 1898.

Schultze, Ein Glühlichtreflector zur Beleuchtung von Krankenzimmern. Zeitschr. für Krpfl. No. 1. 1898.

20. Darm.

Baeckel, Jules, Résultats éloignés de l'extirpation du rectum et de l'S. iliaque, d'après une statistique comprenant cinquante observations personnelles. Rev. de Gyn. et de Chir. Abd. No. 6. 1897.

Carwardine, Thos., Volvolus of Meckel's diverticulum. Brit. Med. Journ. No. 1927. 1897.

Compoint, Contribution à l'étude des occlusions intestinales chroniques et de leur traitement par l'anus contre nature. Thèse de Paris. 1897.

Craig, Joseph Davis, The variations in the relations of the vermiform appendix, from the standpoint of embryology. Albany Med. Ann. Vol. XIX. No. 1. 1898.

Elvy, Frank, Treatment of acute prolapsus ani. The Lancet. No. 3876 1897.

Frank, Ueber den resorbirbaren Darmknopf. Berl. klin. Wochschr. No. 51 v. 20. 12. 1897.

Hochenegg, Julius, Ueber eine neue typische Form des acuten Darmverschlusses (Combinationsileus). Wien. klin. Wochschr. No. 51. 1897.

Juvara, Un noŭ model de buton cu închidere automată pentru anastomoze intestinale. Rev. de Chir. Tomu I. 1897.

Krukenberg, R., Ein Fall von Myom des Colon ascendens. Centralbl. für Gyn. No. 52. 1897.

Lejars, Félix, De l'intervention chirurgicale dans les tumeurs du caecum compliquées d'invagination iléo-colique. Rev. de Gyn. et de Chir. Abd. No. 6. 1897.

Leroy, Diagnostic différentiel de l'appendicite. Thèse de Paris. 1897.

Mosetig-Moorhof, Sur la technique de la colostomie. Rev. de Gyn. et de Chir. Abd. No. 6. 1897.

21. Narcose — Antiseptica.

Aronson, Hans, Ueber eine neue Methode zur Desinfection von grösseren Räumen mittels Formalin. Zeitschr. für Hyg. und Infectkr. XXV. Band. 1897.

Gemünd, Desinfectionsversuche mit der neuen Methode der Fabrik Schering: Vergasung von Formalinpastillen im Formalindesinfector. Münch. Med. Wochschr. No. 50. 1897.

Johnston, Wyatt, Notes on household disinfection by formaldehyde. Brit. Med. Journ. No. 1930. 1897.

Pandele, si Goilav, Antisepsia si Asepsia in general în serviciul D-lui Dr. Severeanu (urmare). Rev. de Chir. Tomu I. 1897.

Vogt, H., Kloroformens 50-aarsjubileum. Norsk. Mag. for Lægevid. No. 1. 1898.

Wilson, A., The mechanism of death from chloroform. The Lancet. No. 3875. 1897.

22. Bakteriologie.

Brink, K. B. M. ten, Ist ein Brandschorf ein Mittel gegen Infection? Centralbl. für Gyn. No. 2. 1898.

Herter, C. A., On certain relations between bacterial activity in the intestine and the indican of the urine. Brit. Med. Journ. No. 1930. 1897.

Opitz, E., Bakteriologische Uterusuntersuchungen. Centalbl. für Gyn. No. 52. 1897.

Verantwortlicher Redacteur: Prof. Dr. M. Sänger in Leipzig.

Digitized by Google

Originalarbeiten.

I.

Aus der I. Universitäts-Frauen-Klinik
des Herrn Professor Friedrich Schauta in Wien.

Beiträge zur Aetiologie der Tympania uteri.

Von

Dr. OTTO TH. LINDENTHAL,
Operateur der Klinik.

Mit dem Namen Tympania uteri oder Physometra bezeichnet man ein Krankheitsbild, welches sich vor Allem durch die Anwesenheit einer percutorisch nachweisbaren Menge Gases in der Uterushöhle charakterisirt.

Diesem pathognomonischen Zeichen und anderen auffallenden klinischen Symptomen, wie abnormer Spannung und Blähung des Uterus, übelriechendem Ausflusse, zeitweisem Abgehen von Gasblasen aus dem Genitale, manchmal unter hörbarem Geräusch — den sogenannten Flatus uterini — ist es zu verdanken, dass das Krankheitsbild den Geburtshelfern seit langer Zeit wohlbekannt ist.

In frühen Stadien der Tympanie kann allerdings die in der Eihöhle enthaltene Gasmenge so gering sein, dass sie mittels der physikalischen Untersuchungsmethoden nicht mit Bestimmtheit nachweisbar ist. In solchen Fällen merkt man erst aus den nach dem Austritt der Frucht mit dem Fruchtwasser abgehenden Gasblasen, dass Tympania uteri vorhanden war. Wohl ist es möglich, dass bei dem Wechsel von Contraction und Erschlaffung des Uterus durch intrauterine Manipulationen geringe Mengen von Luft in die Eihöhle gelangen.

Eine grössere percutorisch nachweisbare Menge von Luft vermag jedoch wegen des starken Innendruckes des Uterus, der zu keiner Zeit vor der Geburt negativ wird, nicht in den Uterus einzudringen.

Derartige Fälle, in welchen ein geringes Quantum atmosphärischer Luft in die Eihöhle eingedrungen ist, sind nicht gerade selten, sie unterscheiden sich aber gewöhnlich von den hier in Rede stehenden Fällen zunächst durch den Mangel eines übelriechenden Ausflusses und dann durch den weiteren physiologischen Verlauf.

Digitized by Google

Es ist denkbar, dass mit der atmosphärischen Luft Fäulnisskeime in die Uterushöhle gelangen, und dass dann diese Keime eine faulige Zersetzung des Uterusinhaltes veranlassen.

Es muss jedoch betont werden, dass eine echte Fäulniss, obwohl deren Vorkommen auf Grund klinischer Beobachtungen angenommen werden muss, durch den bacteriologischen Nachweis specifischer Fäulnisserreger bisher nicht sichergestellt worden ist. In der vorbacteriologischen Zeit wurde die Tympania uteri einfach als ein Fäulnissprozess bezeichnet.

Von den vielen Arbeiten, die in dieser Zeit erschienen sind, ist die ausführlichste die von Staude[1]) aus dem Jahre 1878, der über eine grosse Zahl selbstbeobachteter, sowie über die aus der Literatur zusammengestellten Fälle berichtet. Auf Grund seiner Beobachtungen kommt er zu dem Schlusse, dass „als Ursache für die Tympania uteri nur der Luftzutritt von aussen anzunehmen sei," und „dass die Tympanie das Product der Putrescenz des Uterusinhaltes ist."

In den Lehrbüchern von Schröder, Zweifel und Runge finden sich wahrscheinlich auf Grund der Arbeit Staude's diese Ansichten ebenfalls vertreten.

Wir werden jedoch sehen, dass die typischen Fälle von Uterustympanie einem specifischen Erreger ihre Entstehung verdanken; es sollen daher die Fäulnissprozesse als ätiologisch verschieden hier nicht in Betracht gezogen werden.

Die in letzter Zeit erschienenen Arbeiten über diesen Gegenstand identificiren alle Fälle von Tympanie und sprechen von einer gemeinsamen Ursache.

Schnell[2]) berichtet über einen Fall von verschleppter Querlage, bei dem die Percussion des Uterus den Nachweis von Gas in demselben geliefert hatte; der Tod der Patientin erfolgte wenige Stunden nach der operativen Entbindung, und bei der Section fand man in den inneren Organen zahlreiche Gasblasen. Er stellte weder histologische noch bacteriologische Untersuchungen an und ist der Ansicht, dass in seinem Falle atmosphärische Luft zunächst in die Uterushöhle und dann von der Placentarstelle aus in den Blutkreislauf gelangt sei, und dass Luftembolie den Tod herbeigeführt habe. Er impfte Fruchtwasser im Reagensglase mit Bacterium coli und injicirte Culturen desselben Bacteriums Thieren. Er konnte hierbei keine Gasentwickelung beobachten und benutzt dies zur Beweisführung, dass das im Uterus und im Blutgefässsystem der Mutter gefundene Gas atmosphärische Luft und nicht vielleicht durch einen gasbildenden Mikroorganismus — als welcher ihm Bacterium coli bekannt war — erzeugt sei.

Mit Rücksicht auf diese Publication theilte Wendeler[3]) eine Anzahl selbstbeobachteter Fälle mit, in welchen Gas im

[1]) Zeitschr. f. Geb. u. Gynaek. Bd. III, S. 191.
[2]) Monatsschr. f. Geb. u. Gynaek. Bd. IV, S. 199.
[3]) Monatsschr. f. Geb. u. Gynaek. Bd. IV, S. 581.

Digitized by Google

Gefässsystem verstorbener Wöchnerinnen gefunden wurde, und fasst diese unter dem Namen Sepsis acutissima zusammen. Hypothetisch beschuldigt er das Bacterium coli, durch Einwanderung von der Placentarstelle aus im Gefässsystem das vorgefundene Gas gebildet zu haben. Er hat wohl in den Ausstrichpräparaten aus den verschiedenen Organen grosse plumpe Stäbchen gesehen, denselben aber weiter keine Beachtung geschenkt. Einer bacteriologischen oder histologischen Untersuchung unterwarf er seine Fälle nicht.

Goebel[1]) erklärte sich mit der Theorie der Einwanderung gasbildender Bacterien einverstanden, nur, meint er, habe es sich nicht um das Bacterium coli, sondern um den Bacillus aerogenes capsulatus von Welch und Nutall gehandelt, wobei er auf die Analogie ähnlicher, durch letzteren Organismus erzeugter Prozesse hinwies.

Gebhard[2]) hat 25 Fälle von Physometra bacteriologisch untersucht und in der überwiegenden Zahl ein und denselben Mikroorganismus — das Bacterium coli — culturell nachgewiesen. Er hält sich daher für berechtigt, diesen als den Erreger der Tympanie zu bezeichnen; allerdings macht er die Einschränkung, dass in Fällen von allgemeiner putrider Infection, also den Fällen von Sepsis acutissima (Wendeler) den anaeroben Bacterien eine grössere Bedeutung zukomme, da er selbst anaerobe Bacterien in 2 Fällen von putridem Emphysem nach Tympanie nachgewiesen habe.

Anaerobe Bacillen, sowie Bacterium coli hat auch Krönig[3]) bei seinen Untersuchungen des Fruchtwassers fiebernder Kreissender gefunden; unter diesen waren auch einzelne Fälle von Physometra.

In letzter Zeit berichtet Dobbin[4]) über einen Fall von Tympania uteri aus der geburtshilflichen Klinik des Johns Hopkins Hospitals.

Es handelte sich hierbei um eine Patientin mit einem ziemlich hochgradig verengten Becken, bei der die Geburt trotz zweitägiger Dauer nicht vorwärts ging. Er beobachtete von Zeit zu Zeit das Abgehen von Gas aus der Vagina und nach der Extraction des craniotomirten Kindes Entweichen einer Menge stinkenden Gases aus dem Uterus. Die Placenta und das Kind waren am folgenden Tage emphysematös aufgetrieben und es entwich bei der Punction der Haut des Kindes ein Gas, das mit blauer Farbe brannte. Er konnte bei der bacteriologischen Untersuchung die Anwesenheit des Bacillus aerogenes capsulatus in grosser Menge feststellen und meint daher, dass

[1]) Monatsschr. f. Geb. u. Gynaek. Bd. V, S. 247.
[2]) Zeitschr. f. Geb. u. Gynaek. Bd. XXVI, S. 480; Bd. XXXVII, S. 132.
[3]) Bacteriologie des Genitalcanals der schwangeren, kreissenden und puerperalen Frau. 1897.
[4]) Monatsschr. f. Geb. u. Gynaek. Bd. VI, S. 375.

Digitized by Google

wenigstens eine grosse Zahl der Fälle von Tympania uteri durch dieses Bacterium erzeugt würde.

Der jetzige Stand der Frage nach der Aetiologie der Tympania uteri ist daher derjenige, dass nach der Meinung Wendeler's und Gebhard's das Bacterium coli, nach der Meinung Goebel's und Dobbin's der Bacillus aerogenes capsulatus (Welch, Nutall) der Erreger der Tympania uteri ist.

Auf Veranlassung meines hochverehrten Chefs, des Herrn Professor Schauta, habe ich die jüngsten Fälle von Tympania uteri, die in letzter Zeit auf der Klinik zur Beobachtung kamen, einer genauen bacteriologischen Untersuchung unterzogen.

Die Ergebnisse dieser Untersuchungen dürften die Frage bezüglich der Aetiologie der Tympanie einer Lösung wesentlich näher bringen, und sei es mir daher gestattet, im Folgenden über meine Untersuchungen zu berichten.

Im Falle I handelte es sich um eine Frau, die am 22. October 1897 früh (Prot. No. 2930) auf unsere Klinik gebracht wurde. Die Anamnese ergab Folgendes:

Am 20. Abends erfolgte der Blasensprung vorzeitig, hierbei fiel die Nabelschnur vor. Der sofort herbeigeholte Arzt fand dieselbe bereits pulslos, den Cervicalcanal verstrichen, den Muttermund für zwei Finger eröffnet, und den Kopf des Kindes während der Wehe an den Beckeneingang angepresst; nach einem missglückten Wendungsversuche überliess er die Austreibung der Frucht der Wehenthätigkeit.

Diese war sehr gering, und es wurde der Arzt erst am 22. Morgens wiedergeholt, da jetzt die Wehen sehr kräftig und äusserst schmerzhaft waren, und nach sehr kurzen Pausen wiederkehrten. Er fand den Kopf hoch und beweglich, so dass ihm die versuchte Adaptirung der Zangenlöffel nicht gelang. Der Arzt ordnete daher die Ueberführung der Frau auf die Klinik an.

Der Status beim Eintritte der Gebärenden, soweit er hier interessirt, war folgender:

Temperatur 37,4. Puls 90. Das Abdomen kugelig aufgetrieben, stark gespannt, der Uterustumor reicht bis an den Processus xiphoides. Der Schall auf der Höhe des Tumors deutlich tympanitisch, in den übrigen Theilen gedämpft. In Nabelhöhe eine querverlaufende Furche, die dem hochstehenden Contractionsringe entspricht; eine Abtastung des Uterusinhaltes wegen der starken Spannung und der kräftigen, in rascher Folge eintretenden Wehen und der vorhandenen Schmerzhaftigkeit nicht möglich. Kindliche Herztöne nirgends zu hören. Bei der inneren Untersuchung zeigt sich in der Vagina die pulslose Nabelschnur, der Muttermund völlig erweitert, collabirt, der Kopf hoch und beweglich, die Kopfknochen schlotternd, die Pfeilnaht quer, die kleine Fontanelle zu tief stehend.

Es wird in tiefer Narkose an die entbindende Operation geschritten. Mit dem Trepan von Guyon wird der Schädel angebohrt und durch die gemachte Oeffnung die Enthirnung vorgenommen. Nach derselben wird der Kranioklast angelegt und der Kopf durch langsamen Zug entwickelt. Die Extraction des Rumpfes gestaltete sich sehr schwer, nach derselben geht eine grosse Menge missfarbigen, mit Gasblasen reichlich gemischten Fruchtwassers ab. Die Placenta wurde manuell gelöst und die Uterushöhle hierauf mit heisser Lysollösung gründlich ausgespült. Das Wochenbett verlief afebril.

Ein Theil des Fruchtwassers wurde steril aufgefangen; dieses sowie Secret aus Mund und Nase, sowie Meconium aus dem Rectum des Kindes wurden zur Herstellung von gefärbten Deckglaspräparaten und zur bacteriologischen Untersuchung verwendet.

Digitized by Google

In sämmtlichen Ausstrichpräparaten, die nach Gram gefärbt und mit Fuchsin nachgefärbt wurden, zeigten sich in grosser Menge rothgefärbte Kurzstäbchen, dann Kokken in der verschiedensten Anordnung, violett gefärbt, und grosse plumpe Stäbchen mit abgerundeten Enden, die meistens violett, manche aber roth gefärbt waren und einzeln oder zu zweit oder in kurzen Scheinfäden gelagert schienen.

Das Resultat der aëroben und anaëroben Culturen aus dem Fruchtwasser und den Secreten des Kindes war ein so übereinstimmendes, dass ich hierüber der Kürze halber gemeinsam berichten kann.

Es liessen sich vier verschiedene Bacterienarten durch die Cultur isoliren, nämlich: Sarcina lutea, Staphylococcus albus, Bacterium coli und eine streng anaërobe Bacillenart, die den im Deckglaspräparat gesehenen grossen, plumpen Stäbchen anzugehören schien.

Auch in der Cultur bewahrten sie dieselbe plumpe Form, sowie die Aneinanderlagerung zu kurzen Scheinfäden. Bei genauerem Studium erwiesen sie sich als unbeweglich, ohne Kapsel, ohne Geissel, ohne die Fähigkeit, Sporen zu bilden; sie wuchsen streng anaërob bei Zimmer-, besser bei Bruttemperatur, entwickelten sowohl in zuckerhaltigem als gewöhnlichem Nährboden reichlich Gas, wobei der Nährboden stark sauer wurde und übel nach ranziger Butter roch. Die Gelatine verflüssigten sie nicht. Zur Gram'schen Färbung verhielten sich die Individuen aus jungen Culturen positiv, ältere Individuen nahmen die Gram'sche Färbung nicht an.

Meerschweinchen, mit einer Aufschwemmung einer Reincultur der Bacillen subcutan geimpft, erkrankten nach einigen Stunden unter sehr charakteristischen Symptomen. Die Impfstelle wurde sehr druckempfindlich, die Haare an derselben konnten mit Leichtigkeit ausgezogen werden. Die Thiere sassen unbeweglich im Käfig und boten das Bild einer schweren Erkrankung dar. Nach sechs bis acht Stunden entwickelte sich unter der Bauchhaut eine schwappende Blase, die haemorrhagische Flüssigkeit und ein geruchloses Gas enthielt. Die Gasblase vergrösserte sich in der Folge, so dass die Bauchhaut von der Muskulatur wie abpräparirt sich in grossen Falten abheben liess. Nach längstens 20 Stunden erfolgte der Tod des Versuchsthieres.

Kaninchen verhielten sich gegen den Bacillus refractär.

Durch diese Charaktere konnte ich den gefundenen Bacillus mit dem von mir auch bei dem Emphysema vaginae[1]) nachgewiesenen Bacillus identificiren.

[1]) Es sei mir gestattet, bezüglich der Art und Weise der angewendeten Culturmethoden zur aëroben und anaëroben Züchtung, sowie bezüglich der genaueren morphologischen, culturellen und thierpathogenen Eigenschaften des in Frage stehenden anaëroben Bacillus auf den diesbezüglichen Theil meiner Arbeit „Zur Aetiologie der sogenannten Colpohyperplasia cystica" (Wiener klin. Wochenschr. 1897, Heft 1) zu verweisen, um eine Wiederholung zu vermeiden.

Digitized by Google

Er unterscheidet sich nur unwesentlich von dem von Dobbin und Krönig gefundenen Bacillus, gehört anscheinend zu derselben Gruppe — den Oedembacillen — und ist dem von Welch-Nuttal, Flexner, Goebel, Ernst, Fraenkel beschriebenen Erreger der Gasphlegmone und Schaumorgane sehr nahe verwandt. Dobbin hält das von ihm gefundene Bacterium für identisch mit dem Bacillus aerogenes capsulatus (Welch, Nutall); von diesem unterscheidet sich der von mir beschriebene Bacillus durch den Mangel einer Kapsel und auch dadurch, dass er die Gelatine nicht verflüssigt, von dem Bacillus Krönig's durch die Fähigkeit, in hoher Zuckerbouillon und im Fruchtwasser zu wachsen. Das wesentliche Moment, worauf es hier ankommt, nämlich die Fähigkeit, Eiweisskörper unter Bildung von Gasen zu spalten, ist allen dieser Gruppe der Bacterien angehörigen Arten gemeinsam. Wegen dieser Fähigkeit ist man aber nicht berechtigt, von Fäulnissbacterien zu sprechen, es sind für gewisse Thierspecies und auch für den Menschen pathogene Mikroorganismen.

Im Falle II handelte es sich um eine Frau, die am 2. 11. 1897 (Prot. No. 3021) Nachts auf die Klinik aufgenommen wurde. Die Anamnese ergab, dass am vorhergehenden Tage Nachmittags die Blase gesprungen und hierbei eine Hand vorgefallen sei. Ein herbeigeholter Arzt schob die Hand zurück und versuchte, an dem hochstehenden Schädel die Zange anzulegen. Dies gelang ihm nicht und er verordnete zur Verstärkung der Wehenthätigkeit, die fast gänzlich sistirt hatte, Secale cornutum. Da die Geburt keine Fortschritte machte, ordnete er die Ueberführung der Frau ins Gebärhaus an.

Der Status war folgender:

Das Abdomen gleichmässig vorgewölbt durch den Uterustumor, der kugelförmig, tetanisch contrahirt ist und auf der Kuppe bei der Percussion tympanitischen Schall giebt; die tetanische Contraction rührt wohl zum Theile von dem verabreichten Secale her. Wegen dieser starken Spannung lässt sich bei der äusseren Untersuchung die Kindeslage nicht feststellen. Kindliche Herztöne sind nirgends zu hören. Bei der inneren Untersuchung erweist sich der Cervix verstrichen, der Muttermund für drei Finger durchgängig, collabirt, der Schädel hoch, an den Beckeneingang angepresst.

Da die Person sehr unruhig ist, die Temperatur 39,5, der Puls 120 beträgt und Tympanie nachgewiesen ist, wird zur entbindenden Operation geschritten — wegen des bereits eingetretenen Kindestodes zur Craniotomie. In tiefer Narkose wird mit dem Naegele'schen Perforatorium das vorliegende Scheitelbein angebohrt, der Schädel excerebrirt und das Kind mit dem Cranioklasten extrahirt; hierbei entleert sich übelriechendes, mit Gasblasen untermischtes Fruchtwasser, das sofort in einem sterilen Glasgefässe aufgefangen wird. Die Frau machte im Wochenbett einen schweren, fieberhaften Puerperalprocess durch und steht noch auf unserer Klinik in Behandlung.

Zur bacteriologischen Untersuchung wurde das aufgefangene Fruchtwasser, das Secret der Nasenhöhle, die Flüssigkeit, die sich im äusseren Gehörgang befand, sowie der Inhalt des Rectums des Kindes verwendet.

Im Deckglaspräparat, das von dem steril aufgefangenen Fruchtwasser angefertigt wurde, zeigten sich in grosser Menge Kokken von verschiedener Grösse, sowie sehr vereinzelt, grosse, plumpe Stäbchen mit abgerundeten Enden. Denselben Befund ergaben die Deckgläschenpräparate aus Nase, Ohr und Meconium, nur dass in letzterem die grossen Bacillen in bedeutenderer Menge zu sehen waren.

Die Cultur aus dem Secret der Nasenhöhle ergab Streptococcus pyogenes und Staphylococcus albus, aus der Flüssigkeit des äusseren Gehör-

Digitized by Google

ganges Streptococcus pyogenes, Staphylococcus albus und einen anaëroben Bacillus; die Cultur aus dem Fruchtwasser Staphylococcus albus, sowie denselben anaëroben Bacillus. Bacterium coli konnte ich nirgends nachweisen. Der anaërobe Bacillus zeigte sich vollkommen identisch mit dem im ersten Falle von Tympanie cultivirten anaëroben Bacterium.

Kurze Zeit hierauf, 10. November 1897 (sub Prot. No. 3099), hatte ich Gelegenheit, einen dritten Fall von Physometra zu beobachten. Die Gasbildung in der Uterushöhle war hier nicht erkannt worden, da sie anscheinend noch geringen Grades war; erst das bei der Entbindung mit Gasblasen gemischt abgehende, übelriechende Fruchtwasser ermöglichte die Stellung der Diagnose Tympania uteri.

Es handelte sich um eine Frau, die gegen Ende der Schwangerschaft auf die Klinik aufgenommen wurde. Aus der Anamnese ergab sich, dass sie im Jahre 1894 wegen Beckenverengerung mittels Craniotomie entbunden worden war. Im Anschluss an diese Geburt entwickelte sich unter Schüttelfrost Phlegmasia alba dolens und circumscripte Peritonitis. Seither hat sie sich vollständig erholt, wurde zum zweiten Male schwanger und nun von ihrem Arzte ins Gebärhaus gesandt, weil er von Seiten ihres Beckens ein Geburtshinderniss voraussah.

Bei der äusseren Untersuchung ergab sich der Befund einer I Schädellage. Kopf hoch beweglich, Kind lebend.

Bei der inneren Untersuchung, die durch Spiegelbefund ergänzt wurde, zeigte sich die ganze Gegend des äusseren Muttermundes in derbes Narbengewebe umgewandelt. In der Mitte desselben eine knopfförmige Erhabenheit, vielleicht der Rest der bei der ersten Entbindung stark lacerirten Portio. Neben dieser eine ungefähr hirsekorngrosse Oeffnung, aus welcher sich zeitweise während einer Wehe die gefüllte Blase bläulich durchschimmernd vorstülpte. Diese Oeffnung erweiterte sich nach zweitägiger Wehenthätigkeit bis zur Durchgängigkeit eines Fingers, dann sprang die Blase und es entleerte sich eine grössere Menge Fruchtwasser. Der Schädel, der bisher hoch und beweglich gestanden war, trat hierauf mit einem kleinen Segmente ins Becken ein. Es wurde sodann bei mässiger Wehenthätigkeit zweimal 24 Stunden zugewartet. Der Schädel trat etwas tiefer, der Muttermund aber zeigte keine Neigung, sich noch weiter zu öffnen. Da die Frau durch die lange Geburtsdauer auf das äusserste erschöpft war, die kindlichen Herztöne dumpf wurden mit Meconium gemengtes, übelriechendes Fruchtwasser abging, wurde zur Entbindung geschritten.

Es wurden zunächst in tiefer Narkose drei Einschnitte in den Muttermund gemacht, und dann versucht, mittels Zange ein lebendes Kind zu Tage zu fördern. Der Zangenversuch scheiterte an der nicht unbeträchtlichen Beckenverengerung, und es musste die Craniotomie am lebenden Kinde ausgeführt werden. Nach der Exerebration liess sich der verkleinerte Schädel mit dem Kranioklast leicht entwickeln. Der Kindeskörper bot weiter kein Hinderniss; nach demselben stürzte eine Menge mit Gasblasen gemischten Fruchtwassers aus der Uterushöhle. Leider konnte dieses nicht mehr aufgefangen werden, so dass ich zur bacteriologischen Untersuchung auf die in der Nasenhöhle und im äusseren Gehörgange des Kindes vorhandene Flüssigkeit angewiesen war. Die Placenta wurde exprimirt, die Discissionswunden vernäht. Der Verlauf des Wochenbettes war normal.

Von den erwähnten geringen Flüssigkeitsmengen wurden Deckglaspräparate uno aërobe sowie anaërobe Culturen angelegt.

In den Deckglaspräparaten konnte ich nur mit Mühe ganz vereinzelt kurze plumpe Stäbchen nachweisen.

Die Cultur ergab zweierlei Bacillen, nämlich Bacterium coli commune und die bekannten anaëroben Stäbchen.

Am nächsten Tage war bei der Frühvisite über dem Uterus tympanitischer Schall nachzuweisen, bei kräftigem Druck auf denselben entleerte sich ein grosses Coagulum und blutigseröse, mit Gasblasen gemischte

Digitized by Google

Flüssigkeit. Ein Deckglaspräparat, das von dieser angefertigt wurde, zeigten sich grosse und kleine Stäbchen in reichlicher Menge. Die Cultur ergab wieder die beiden genannten Bacterienarten.

Ein vierter Fall von Tympania uteri kam am 7. 12. 1897 sub Prot. No. 3382 zur Beobachtung. An diesem Tage wurde eine 22jährige Primipara auf die Klinik gebracht, bei der vor 24 Stunden nach 4stündiger Wehenthätigkeit der Blasensprung erfolgt war. Der Status bei der Aufnahme war folgender: Kleine, gracil gebaute Frau mit leicht gekrümmten Tibien, allgemein verengtem, rachitischen Becken mittleren Grades (Conj. diag. 10,4). Der Uterustumor längsoval dextrovertirt, Fundus am Proc. xiph. Bei der äusseren Untersuchung ergiebt sich eine I. Schädellage, der Kopf über dem Beckeneingang seitlich nicht beweglich; Herztöne links unter dem Nabel. Bei der inneren Untersuchung zeigt sich der Muttermund dünnsaumig, für 2 Finger durchgängig, die Blase gesprungen, Kopf mit kleinem Segment im Beckeneingang; Nähte wegen Kopfgeschwulst nicht zu tasten. Da die Wehenthätigkeit kräftig war, eine Ursache zur Beendigung der Geburt von Seiten der Mutter oder des Kindes nicht vorlag, wurde zugewartet.

Nach 10 Stunden zeigte sich der Uterus stark gespannt, Contractionirung handbreit über der Symphyse; auf der Kuppe des Uterus tympanitischer Schall. Temperatur 40,2, Puls 108; kindliche Herztöne 168 arythmisch. Bei der inneren Untersuchung erweist sich der Muttermund fast völlig erweitert, der Schädel noch mit grossem Segment über dem Beckeneingang. Es wird zur Entbindung geschritten, wegen der Beckenverengerung zur Kraniotomie. Diese wird in typischer Weise (Narkose Schleich) mit dem Guyon'schen Trepan ausgeführt. Nach der Entbindung gelingt die Extraction mittels des Kranioklasten ohne besondere Schwierigkeit. Nach dem Kinde geht reichlich mit Gasblasen untermischtes, übelriechendes Fruchtwasser ab. Nach Abgang der Placenta Ausspülung des Uterus mit 1 % Lysol und Tamponade des Uterus wegen leichter atonischer Nachblutung.

Die Temperatur fiel nach der Entbindung zur Norm herab, der Verlauf des Wochenbettes war ungestört.

Zur Anfertigung von Ausstrichpräparaten, sowie zur Cultur wurden das nach der Geburt in einer sterilen Petri'schen Schale aufgefangene Fruchtwasser, sowie Flüssigkeit aus der Nase und dem äusseren Gehörgange des Kindes verwendet. Das Resultat war übereinstimmend.

In den Deckgläschenpräparaten zeigten sich Kokken in verschiedener Anordnung und grosse plumpe Stäbchen.

Die Cultur ergab in grosser Menge Streptococcus pyogenes, Staphylococcus albus und denselben anaëroben Bacillus, wie in den früheren Fällen; kein Bacterium coli.

Ich will hier erwähnen, dass der culturelle Nachweis der anaëroben Bacillen nicht immer leicht ist, manchmal findet sich auf einer der überschichteten Platten nur eine oder zwei Colonien, die nur mit grosser Aufmerksamkeit von den ja auch anaërob wachsenden anderen Bacterienarten, besonders dem Bacterium coli zu differenciren sind. Hier leistet eine Methode vorzügliches, die ich in solchen Fällen anwendete. Man vertheilt eine grössere Menge der zu untersuchenden Flüssigkeit in hochgeschichtetes Zuckeragar und lässt diese Mischung durch zehn Minuten bei 75° im Wasserbade. Die beschriebenen anaëroben Bacillen sind gegen Temperaturerhöhung sehr resistent und erhalten sich lebensfähig, während die anderen Bacterienarten, — wenigsten die, welche in meinen Fällen in Betracht kamen — zu Grunde gehen. Auf diese Weise ist es mir öfters gelungen, in Fällen, in denen das Plattenverfahren mich im Stich liess, noch Culturen des genannten Bacteriums zu erhalten.

Ich hatte somit Gelegenheit, vier Fälle von Tympania uteri zu beobachten und bacteriologisch zu untersuchen, und habe in allen vier Fällen einen und denselben Mikroorganismus — einen anaëroben Bacillus aus der Gruppe der Oedembacillen — gezüchtet, in zwei Fällen (dem Falle I und III) mit Bacterium

Digitized by Google

coli commune; im Falle I waren ausserdem noch Staphylococcus albus und Sarcina lutea aufgegangen; im Falle II und IV waren Streptococcus pyogenes und Staphylococcus albus vorhanden, kein Bacterium coli.

Betrachte ich die gefundenen Bakterienarten mit Rücksicht auf die eventuelle Fähigkeit, aetiologisch mit der Physometra zusammenzuhängen, so können wohl bloss der anaërobe Bacillus sowie das Bacterium coli in Frage kommen, da diesen beiden Arten die Fähigkeit zukommt, Gährung zu erregen. Sarcine gehört wohl auch zu den Gährung verursachenden Mikroorganismen, aber es wurde Sarcine ja nur in einem Falle gefunden und dürfte in diesem höchstwahrscheinlich nur eine Verunreinigung aus der Luft sein.

Es ergab sich nun die Aufgabe, festzustellen, welche von den beiden Arten die Gasbildung in der Uterushöhle verursacht, ob vielleicht sowohl das Bacterium coli als auch der anaërobe Bacillus hierzu befähigt wären.

Ich wählte zunächst zur Lösung dieser Frage das Thierexperiment.

Zwei trächtigen Meerschweinchen wurde unter aseptischen Cautelen in Narkose die Bauchhöhle eröffnet und der schwangere Uterus blossgelegt. In dem einen Falle wurde in die Uterushöhle eine Aufschwemmung des Bacterium coli, im zweiten Falle des anaëroben Bacillus, den ich aus dem Falle I cultivirt hatte, injicirt, hierauf die Bauchhöhle wieder geschlossen, und nun die Thiere, die sich nach der Operation schnell erholten, sich selbst überlassen. Das mit dem Bacterium coli geimpfte Meerschweinchen abortirte nach acht Stunden und wurde hierauf getödtet und secirt.

Sämmtliche Organe erwiesen sich als normal. Der Uterus enthielt eine geringe Menge einer röthlichen, serösen Flüssigkeit, ohne irgendwelche Anzeichen von Gasbildung. Die Cultur aus dieser Flüssigkeit ergab Bacterium coli in Reincultur.

Das mit dem Anaëroben geimpfte Meerschweinchen zeigte sich nach 4 Stunden krank, es sass unbeweglich im Käfig und äusserte bei Berührung der Bauchhaut Schmerz. Nach 10 Stunden trat der Tod ein. Bei der Section zeigten sich sämmtliche Organe normal. Das rechte Uterushorn, ausgedehnt durch eine grosse Menge kleiner Gasblasen, enthielt neben röthlicher Flüssigkeit zwei todte Embryonen; das linke Uterushorn, in welches direct geimpft worden war, ausgedehnt durch reichliches Gas, enthielt drei todte Embryonen.

Die Cultur aus dem Uterusinhalte zeigte die anaëroben Bacillen in Reincultur, während das Herzblut des Meerschweinchens steril blieb. Ich glaube daher, dass der Tod des Thieres in diesem Falle ein rein toxischer war, indem die im Uterusinnern erzeugten Stoffwechselproducte der genannten Bacterien von dort aus resorbirt wurden.

Digitized by Google

Es handelte sich also hier um eine Physometra, die offenbar durch Einführung des anaëroben Bacillus erzeugt worden war.

Den Versuch mit Bacterium coli wiederholte ich, da derselbe durch die frühzeitige Ausstossung der Embryonen getrübt erscheint.

Ich spritzte in gleicher Weise wie früher nach Eröffnung der Bauchhöhle in das blossliegende Uterushorn des trächtigen Meerschweinchens circa einen cm^3 einer Aufschwemmung von Bacterium coli ein. Ich beobachtete das Thier durch 4 Tage; es zeigte keinerlei Krankheitserscheinung. Ueber dem Uterus kein tympanitischer Schall, keinerlei Druckempfindlichkeit. Die Schwangerschaft nahm ihren Fortgang. Um nicht durch die Geburt der Embryonen an der genauen Untersuchung des schwangeren Uterus gehindert zu werden, tödtete ich nach 4 mal 24 Stunden das Versuchsthier, und konnte mich hierbei überzeugen, dass keinerlei Gasentwicklung in den Uterushörnern stattgefunden hatte.

Diese Versuche zeigen, dass der anaërobe Bacillus befähigt ist, Gasbildung in der Eihöhle hervorzurufen, und diese Eigenschaft geht dem Bacterium coli ab. Ich hatte ein derartiges Resultat vorausgesehen, da es ja von den anaëroben Bacterien zweifellos nachgewiesen ist, dass sie mit der Gasbildung im menschlichen Körper in anderen Organen in ursächlichem Zusammenhange stehen — Gasphlegmone, Schaumorgane, Emphysema vaginae — während dieser Nachweis für Bacterium coli noch nicht gelungen ist.

Es sind wohl zwei Fälle von Gasphlegmone beschrieben, in denen das Bacterium coli die Gasbildung verursacht haben soll. In dem einen Falle (Chiari)[1]) handelte es sich um ein diabetisches Individuum, bei welchem der Zuckergehalt des Gewebes eine pathologische Praedisposition abgab, indem dieser allein das Bacterium coli befähigte, Gas zu bilden. Der andere Fall, (Dungeren)[2]), steht ganz vereinzelt. In diesem war Diabetes auszuschliessen, ebenso die Anwesenheit eines anaëroben Bacillus; doch scheint mir, dass Dungeren auf die gleichzeitige Anwesenheit des Proteus, der aus dem Phlegmoneiter aufging, zu wenig Gewicht legte, da Proteus vulgaris, sowie Proteus Zenkeri Gasbildner sind.

Es ist noch niemals gelungen, im Thierkörper mit dem Bacterium coli eine Gasbildung zu erzeugen, weder an dem lebenden Thiere, noch an Thieren, deren Organe durch Impfung ante mortem mit Bacterium coli überschwemmt waren und die unter für die Gasbildung günstigen Momenten, d. i. hohe Temperatur, liegen gelassen wurden.

Die Versuche mit dem anaëroben Bacillus ergaben stets ein positives Resultat. Das Bacterium coli vermag nur dann Gas im Organismus zu erzeugen, wenn ein abnormer Zuckergehalt des Gewebes vorliegt.

---

[1]) Prager med. Wochenschr., 1893, Heft 1.
[2]) München. med. Wochenschr., 1893, Heft 40.

Digitized by Google

Dies könnte ja gelegentlich bei der Tympania uteri der Fall sein.

Es ist bekannt, dass sich bei Schwangeren und Wöchnerinnen manchmal eine transitorische Glycosurie vorfindet Loeb[1]); meist handelt es sich hierbei um die Ausscheidung von Milchzucker, also eigentlich um Lactosurie; aber auch Traubenzucker ist von O. Rosenbach[2]) wiederholt im Harne Schwangerer nachgewiesen worden. In solchen Fällen ist es wahrscheinlich, dass sich auch Milchzucker, respective Traubenzucker im Fruchtwasser vorfinden wird, das ja zum Theile ein Transsudat aus den mütterlichen Gefässen ist.

Der Nachweis von Zucker im Fruchtwasser ist zuerst Duncan, dann Ludwig[3]) in je einem Falle von Diabetes gelungen. In solchen Ausnahmefällen könnte dann allerdings auch das Bacterium coli das zuckerhaltige Fruchtwasser vergähren.

Dass thatsächlich der Zuckergehalt ein wesentlicher Factor für die Vergährung durch Bacterium coli ist, geht aus den Versuchen im Reagensglase hervor. Ich habe diese bereits seit längerer Zeit in grosser Anzahl angestellt und glaube, zu einem vollständig einwandsfreien Resultate gekommen zu sein.

Bisher herrschte übrigens kein Zweifel darüber, dass Bacterium coli nur Zuckerarten und Kohlehydrate vergähren könne, wenn auch die Arbeit Gebhard's eine andere Meinung aufkommen lassen könnte.

Ich habe die Versuche Gebhard's nachgeprüft und war anfangs sehr erstaunt, die Richtigkeit derselben bestätigt zu finden.

Gebhard fand nämlich anscheinend, dass Bacterium coli unter allen Umständen Gas erzeuge, wenn auch in geringer Menge. Dieses Gas ist leicht löslich und diffundirt rasch nach der Oberfläche und entweicht dort, so dass erst bei Uebersättigung des Nährmateriales Gasblasen sich entwickeln können. Je grösser die abdampfende Oberfläche, desto schwerer kommt es zur Blasenbildung. Er fand also, dass sich in Gelatine und Agar in Emulsion, auch ohne Zusatz von irgend welcher Zuckerart, Gasblasen entwickeln, da hier jede der zahlreichen kleinen Colonien eine gasentwickelnde Oberfläche bilde, deren Summe grösser sei, als die vorhandene abdampfende Oberfläche, so dass mehr Gas producirt wird, als abdampfen kann. Er meint nun, dass auch ähnliche begünstigende Momente in der Eihöhle vorliegen, wo die freie Oberfläche gleich Null sei.

Ich habe diese Versuche zunächst unter denselben, dann unter noch günstigeren Bedingungen nachgemacht, indem ich das Nährmaterial nicht als Emulsion, sondern flüssigen Nährboden in Smith'schen Kölbchen mit stark vergährenden Coliarten impfte,

[1]) Deutsche med. Wochenschr. 1890. No. 30.
[2]) Med. chirur. Centralbl. 1897. No. 45.
[3]) Centralbl. f. Gyn. 1895 S. 281.

Digitized by Google

da in diesem die Flüssigkeitssäule zwischen Glas und Quecksilber überhaupt keine gasabdampfende Oberfläche besitzt.

Die Resultate waren wechselnd.

Bei der Bouillon sowie dem Agar und der Gelatine von verschiedener Provenienz konnte ich manchmal in gleicher Weise wie Gebhard Gasentwickelung beobachten, manchmal nicht. Die Erklärung hierfür und somit auch die Unhaltbarkeit der Theorie Gebhard's giebt die Arbeit Smith's[1]), der sich mit der Frage der Gasbildung durch Bacterium coli sehr eingehend beschäftigt hat. Er fand nämlich, dass in den meisten der in den Laboratorien gewöhnlich verwendeten Nährböden Muskelzucker vorhanden sei, der aus dem zum Nährboden verwendeten Fleische stammt. Unter je fünf auf gewöhnliche Weise hergestellten Nährböden fand er nur einen einzigen zuckerfrei.

Ich glaube daher, auch annehmen zu können, dass die von Gebhard und mir verwendeten Nährböden von Fleisch hergestellt waren, in welchem Muskelzucker enthalten war. Dieser bildet sich nun in jedem Fleisch, das nicht sofort nach dem Schlachten des Thieres ausgekocht wird, so dass er natürlich auch in der von solchem Fleisch erhaltenen Brühe vorhanden ist, eine Möglichkeit, mit der wir stets rechnen müssen, und die, wenn nicht ein besonderes Augenmerk darauf gerichtet wird, sehr häufig zu sein scheint.

Zum Beweise dessen habe ich Nährböden verschiedener Provenienz, darunter auch die von mir zu vorstehenden Versuchen verwendeten, auf die Anwesenheit von Zucker geprüft und bin in der Lage gewesen, in ungefähr der Hälfte derselben thatsächlich Zucker nachzuweisen.

Nach diesen Vorversuchen ging ich auf die Frage über, ob Fruchtwasser von Bacterium coli commune vergährt werden könne oder von dem bei der Tympania uteri gefundenen anaëroben Bacillus.

Ich halte das Fruchtwasser für dasjenige Substrat, aus dem auch bei der Physometra das Gas gebildet wird; es dient da als todtes Nährsubstrat, welches ausser den es zusammensetzenden Bestandtheilen, nämlich Asche, Eiweiss, Harnstoff, Kreatin, Kreatinin und Salzen, auch noch Stoffe enthält, die vom Kinde herrühren, das sind Epidermisschuppen, Wollhaare und Vernix und gelegentlich Meconium. Der hervorragendste Bestandtheil des Fruchtwassers ist das Eiweiss; dieses kann von Bacterium coli unter Bildung von Indol zerlegt werden, aber zur Gasbildung kommt es niemals, während es von den zur Gruppe der Oedembacillen gehörigen anaëroben Bacillen bekannt ist, dass sie stickstoffhaltige, vorzugsweise eiweisshaltige Substanzen, also auch das im Fruchtwasser vorhandene Eiweiss, sowie das Kreatin und Kreatinin, unter Bildung gasartiger, übelriechender Producte zerlegen können.

---

[1]) Centralbl. f. Bact. 1893 S. 864.

Digitized by Google

Die Versuche wurden in der Weise angestellt, dass steril entnommenes Fruchtwasser in drei Eprouvetten in hoher Schicht vertheilt wurde. Die erste Eprouvette wurde mit Bacterium coli commune, die zweite mit dem anaëroben Bacillus und die dritte zur Controlle der Sterilität ungeimpft in den Brustkasten gestellt. Das Ergebniss war immer das gleiche: Gasbildung trat nur in dem mit dem anaëroben Bacillus geimpften Röhrchen auf. Dann wiederholte ich dieselbe Versuchsanordnung in Smith'schen Kölbchen — auch hier mit dem gleichen Erfolge.

Schliesslich setzte ich dem Fruchtwasser Traubenzucker zu und konnte dann eine Vergährung auch durch Bacterium coli beobachten.

Nun war noch die Frage zu beantworten, ob Bacterium coli Gas in der Eihöhle bilden könne, wenn das Fruchtwasser zuckerhaltig gemacht worden war.

Als geeignetes Mittel, das Fruchtwasser zuckerhaltig zu machen, erwies sich mir das Phloridzin. Zunächst überzeugte ich mich, dass das Fruchtwasser schwangerer Frauen nach der internen Verabreichung von Phloridzin in Dosen von 2—3 g zuckerhaltig wurde.

Den chemischen Theil dieser Versuche hatte Herr Dr. Steyskal die Freundlichkeit zu übernehmen.

Ich reichte Kreissenden einige Stunden vor dem zu erwartenden Blasensprunge Phloridzin und konnte dann, wenn der Blasensprung nicht innerhalb 4—5 Stunden erfolgte, gleichzeitig mit Glycosurie den Nachweis von Traubenzucker im Fruchtwasser erbringen. Sprang die Blase zu einer früheren Zeit, in der im Harne der Frau noch kein Zucker vorhanden war, so fehlte derselbe auch im Fruchtwasser. Reichte ich Erstgebärenden nach dem Blasensprunge Phloridzin, so wurde, wenn die Geburt erst nach mehreren Stunden erfolgte, der Rest des Fruchtwassers zuckerhaltig, während das im Momente des Blasensprunges aufgefangene Fruchtwasser zuckerfrei gewesen war.

Auf Grund dieser Erfahrung eröffnete ich einem schwangeren Meerschweinchen die Bauchhöhle, spritzte in den Uterus eine Aufschwemmung von Bacterium coli und führte dann vor dem Schlusse der Bauchhöhle in dieselbe circa 1 g Phloridzin in Pulverform ein. Ich erwartete, dass von dem Peritoneum aus die Resorption des Phloridzins eine beschleunigte sein würde. Ausserdem setzte ich Phloridzin der Milch und dem Brot zu, das dem Meerschweinchen als Nahrung dienen sollte.

Der erste auf diese Art ausgeführte Versuch fiel negativ aus, das heisst, es konnte eine Gasentwicklung im Uterus nicht beobachtet werden. Es war mir nicht möglich, eine bestimmte Ursache für das Fehlschlagen des Versuches ausfindig zu machen. Die in der Harnblase des Meerschweinchens bei der Section, die ich nach 20 Stunden machte, nachdem ich das Thier durch Chloroform getötet hatte, vorgefundene Harnmenge war nicht genügend, um durch Nachweis von Zucker den Beweis erbringen zu können,

Digitized by Google

dass eine Glycosurie eingetreten war. Die Wirkung des Phloridzins ist, wie ich gelegentlich der Versuche an der schwangeren Frau gesehen hatte, keine unbedingt verlässliche; nicht immer findet eine Resorption statt, und ist dies nicht der Fall, dann fehlt natürlich auch die Glycosurie und der Zucker im Fruchtwasser. Ich wiederholte daher den Versuch und benutzte, um die Wahrscheinlichkeit des Gelingens zu erhöhen, eine Aufschwemmung der Coli-Cultur in Traubenzuckerbouillon. Bei der Einführung in die Uterushöhle ist vermuthlich etwas von der Impfflüssigkeit in die Bauchhöhle des Thieres gelangt, denn dasselbe starb nach 18 Stunden an eitriger Peritonitis. Bei der Section zeigten sich in der Uterushöhle vereinzelt Gasblasen. Der Versuch war also positiv ausgefallen, wenngleich die Menge des gebildeten Gases nicht annähernd so reichlich war, wie bei der früher beschriebenen Impfung mit dem anaëroben Bacillus.

Der Thierversuch also, sowie die Versuche, im Reagenzglase haben ergeben, dass Bacterium coli commune nur dann im Stande ist, in der Eihöhle des schwangeren Thieres und im Fruchtwasser in der Eprouvette Gas zu bilden, wenn in der Eihöhle und im Fruchtwasser Zucker vorhanden ist; der gefundene anaëroben Bacillus ist auch ohne diese Verbindung hierzu befähigt.

Gestützt werden diese Versuche auch noch durch die Betrachtung der bis jetzt publicirten Fälle von Tympania uteri, besonders der mit der Uterustympanie in einzelnen Fällen gleichzeitig vorhanden gewesenen Complicationen; diese letzteren betreffen einerseits die Mutter, andererseits das Kind.

Zu ersteren zähle ich die Fälle, in denen es im Anschlusse an die Physometra zum Tode der Mutter und zur Bildung von Gasblasen in den Gefässen derselben gekommen ist; zu letzteren diejenigen Fälle, in denen das todte Kind emphysematös verändert war, so dass manchmal einzelne Organe des Kindes, in einzelnen Fällen das ganze Kind durch Gas aufgetrieben war, in vereinzelten Fällen derart, dass durch den durch Gasansammlung vergrösserten kindlichen Körper ein Geburtshinderniss resultirte.

In den Fällen, in denen die Gasbildung im mütterlichen Kreislaufe stattfand, ist nach meiner Meinung zuerst der Tod der Mutter durch die in die Eihöhle durch die anaëroben Bacillen erzeugten Toxine, oder auch durch Mischinfection eingetreten.

Von der Eihöhle aus wanderten die Bacillen in die mütterlichen Gefässe, wurden vielleicht in der Agone durch die Venen in den Kreislauf gebracht und erzeugten daselbst nach dem Tode der Mutter Zersetzung mit Gasbildung.

Wie ich bereits in der Arbeit über die Colpohyperplasia cystica erwähnt habe, sind diese Bacterien wegen des Sauerstoffgehaltes des Blutes nicht befähigt, sich im Kreislaufe fortzupflanzen, und gehen daselbst rasch zu Grunde. Mit dem Sinken

Digitized by Google

der Herzaction und dem verminderten Gasaustausche in der Agone aber sinkt der Sauerstoffgehalt des Blutes, und nach eingetretenem Tode ist überhaupt kein Sauerstoff vorhanden. Dann vermehren sich die Bacterien rasch unter Bildung gasartiger übelriechender Producte.

Ebenso kommt es zur Gasbildung in den Organen des Kindes erst nach eingetretenem Fruchttode.

Das Fruchtwasser bietet wegen seines geringen Gehaltes an freiem Sauerstoff einen sehr geeigneten Nährboden für die anaëroben Bacillen, das Kind aber, das durch Diffusion aus den mütterlichen Gefässen in allen seinen Geweben Sauerstoff enthält, giebt diesen Bacterien keine Gelegenheit zur Vermehrung. Erst nach eingetretenem Fruchttode, mit der Ausschaltung des mütterlichen Kreislaufes, scheint es mir möglich zu sein, dass die erwähnten Bacterien ihre Thätigkeit entfalten, dann aber sehr rasch den Kindeskörper überschwemmen.

Zunächst gelangen sie, wenn das Kind vor dem Tode Fruchtwasser aspirirt, mit demselben in die Lungen und bilden dort Gas.

Krönig hat bei der Untersuchung todter Früchte nach Tympania uteri mehrmals Gas in den Lungen gefunden; dieses kann entweder durch vorzeitige Athmung des Foetus in die Lunge gelangt sein, da ja Gas in der Eihöhle vorhanden war, oder aber es ist von den mit dem Fruchtwasser aspirirten Bacterien an Ort und Stelle gebildet worden. Die Frucht muss deshalb noch keine Fäulnisserscheinungen darbieten und kann, wenn die Geburt unmittelbar nach dem Tode erfolgt, vollkommen frisch sein; obwohl sie nie geathmet hat, sind doch die Lungen lufthaltig und ergeben bei der Schwimmprobe ein positives Resultat. In forensischer Hinsicht könnte dies gelegentlich von Wichtigkeit sein. In solchen Fällen würde der culturelle Nachweis der anaëroben Bacillen oder der Nachweis derselben in Schnittpräparaten ausschlaggebend sein.

Offenbar ist das Bacterium coli commune nur in ganz gewissen Ausnahmefällen (Diabetes) befähigt, wie aus dem früher Gesagten hervorgeht, die beschriebene Gasbildung in den mütterlichen Gefässen und das Emphysem im Kindeskörper zu erzeugen. Die Oedembacillen als Erreger der Gasphlegmone und der Schaumorgane sind dies im Stande.

Wenn wir also annehmen, dass die anaëroben Bacillen in den erwähnten complicirten Fällen aetiologisch in Betracht kommen, so ist dies wohl auch für die einfachen Fälle von Tympania uteri mehr als wahrscheinlich.

Nun wäre noch die Frage zu entscheiden, auf welchem Wege die beschriebenen anaëroben Bacillen in die Uterushöhle gelangen. Das nächstliegende ist natürlich der Genitalschlauch selbst.

Nun sind sowohl von Krönig als auch von mir in der Vagina bereits die anaëroben Bacillen gefunden worden, so dass

Digitized by Google

auch von dort höchst wahrscheinlich die Einwanderung in die Uterushöhle erfolgt.

In der Vagina kommen aber nicht nur die anaëroben Bacillen, sondern auch das Bacterium coli commune (Krönig), Staphylokokken, Streptokokken, Gonokokken und viele andere nicht pathogene Bacterien vor. Wenn es also zur Infection der Eihöhle durch Bacterien kommt, so werden in der Mehrzahl der Fälle verschiedene Keime sich daselbst vorfinden; daher kommt es, dass in den untersuchten Fällen von Tympania uteri oder missfarbigem Fruchtwasser meist zwei oder auch mehr Bacterienarten gefunden wurden.

Es ist daher leicht erklärlich, wieso Gebhard unter 25 untersuchten Fällen von Tympania uteri 18 Mal Bacterium coli züchten konnte. Bacterium coli ist wahrscheinlich die häufigste Mischinfection bei der Tympanie; wäre es der Erreger derselben, so hätte es sich in allen Fällen finden lassen müssen. Denn die Cultivirung des Coli-Bacillus ist so leicht, dass nicht gut anzunehmen ist, dass derselbe, wenn er wirklich vorhanden war, nicht aufgegangen wäre. Leider hat Gebhard eben das anaërobe Culturverfahren verabsäumt, welches ihn, wie ich glaube, den anaëroben Bacillus hätte finden lassen.

Ich möchte noch erwähnen, dass missfarbiges, übelriechendes Fruchtwasser nicht die Vorstufe für die Physometra sein muss, wie dies angenommen wird. Ob sich im Anschlusse an ein übelriechendes Fruchtwasser, das durch vielerlei Bacterien, meistens wahrscheinlich durch das Bacterium coli commune erzeugt wird, eine Uterustympanie entwickelt, hängt einzig und allein davon ab, ob sich auch die anaëroben Bacillen in der Eihöhle befinden; dass dies in vielen Fällen gleichzeitig vorkommt, ist nach der früher erwähnten Häufigkeit der Mischinfection ja natürlich. Ich kann mir aber ganz gut vorstellen, dass in Fällen, in denen eine reine Infection mit dem anaëroben Bacillus stattgefunden hat, das Fruchtwasser unter Bildung von Gas freie Fettsäuren abspaltet; diese letzteren verursachen den üblen Geruch, der also gleichzeitig mit dem Gas entsteht. Das gebildete Gas selbst ist geruchlos.

Die bis jetzt durch einen einzigen Fall von Briegleb erwiesene Thatsache, dass das Fruchtwasser missfaerbig und übelriechend sein kann, bei noch stehender Blase, also eine Infection durch die intacten Eihäute erfolgen kann, kann ich durch folgende Beobachtung bestätigen, die leider durch Fehlschlagen der bacteriologischen Untersuchung und äusserer Umstände halber nicht völlig ausgenutzt werden konnte.

Es handelte sich hier um eine hochfiebernde [40,5] Schwangere, aufgenommen 28. Oct. sub Prot. No. 2890, im neunten Lunarmonate, bei welcher wegen des Fiebers die künstliche Frühgeburt eingeleitet werden sollte.

Der äussere Muttermund war noch geschlossen und wurde zum Zwecke der Einführung eines Bougies durch Spatel dem Auge blossgelegt. Zunächst wurde der Muttermund mittels

Digitized by Google

Hegar'scher Stifte eröffnet, dann das Bougie eingeführt; hierbei sprang die Blase, und es entleerte sich schmutziges, im höchsten Grade übelriechendes Fruchtwasser. Zwölf Stunden später entwickelte sich dann eine Tympania uteri. 32 Stunden nach der Blasensprengung wurde das lebende Kind spontan geboren. Es wurde leider weder nach dem Blasensprung, noch nach der Geburt das Fruchtwasser zur bacteriologischen Untersuchung aufgefangen. Eine ganz geringe Menge desselben versuchte ich mittels Catheters einige Stunden vor der Geburt aus der Uterushöhle durch Eingehen neben dem Kopfe zu erhalten; die Cultur von diesem Fruchtwasser blieb steril, weil wahrscheinlich im Catheter Reste der Aufbewahrungsflüssigkeit — Sublimat — vorhanden waren.

Es war also zur Zeit des Blasensprunges das Fruchtwasser bereits missfarbig und übelriechend gewesen; die Bacterien hatten demnach die unversehrten Eihäute durchwandert. Die Durchlässigkeit anderer thierischer Membranen für Bacterien ist ja hinlänglich bekannt.

Ausserdem beweist der oben erwähnte Fall, ebenso wie Fall III meiner Beobachtungen, dass mit dem Auftreten der Physometra ein Erlöschen der Wehenthätigkeit nicht verbunden ist, wie dies vielfach behauptet wird (Schröder, Runge).

Ueberblicke ich die Resultate meiner Untersuchungen, so ergiebt sich Folgendes:

In vier Fällen von Tympania uteri konnte ein und dasselbe Bacterium, und zwar der von mir als Erreger des Emphysema vaginae (Colpohyperplasia cystica — v. Winckel) beschriebene anaërobe Bacillus culturell nachgewiesen werden.

Dieser Mikroorganismus ist mit dem von Krönig im Fruchtwasser fiebernder Kreissender, sowie von Dobbin in einem Falle von Tympania uteri gefundenen Bacillus nahe verwandt und gehört meiner Ansicht nach ebenso wie diese in die Gruppe der Oedembacillen.

Durch Verimpfung von Reinculturen dieses Bacteriums in Fruchtwasser wurde Gasbildung erzeugt und durch Einbringen einer Reincultur desselben Bacteriums in die Uterushöhle eines trächtigen Meerschweinchens ein der Tympania uteri beim Menschen analoges Krankheitsbild hervorgerufen.

Ich halte mich daher für berechtigt, zu behaupten, dass dieses Bacterium im Stande ist, Tympania uteri zu erzeugen, und diese in den vier von mir untersuchten Fällen auch thatsächlich erzeugt hat.

Die übrigen, in den untersuchten Fällen noch gezüchteten Bacterien kommen aetiologisch für die Tympania uteri nicht in Betracht; denn von dem gefundenen Staphylococcus albus und Streptococcus pyogenes ist bekannt, dass sie überhaupt nicht im Stande sind, Gasbildung hervorzurufen. Und auch das Bacterium coli

Digitized by Google

commune ist — wie aus meinen Versuchen hervorgeht — hierzu für gewöhnlich nicht befähigt; denn weder durch Verimpfung in Fruchtwasser noch bei seiner Einführung in die Uterushöhle eines trächtigen Meerschweines konnte Gasentwicklung beobachtet werden.

Eine Gasentwickelung vermag das Bacterium coli hier nur dann zu erzeugen, wenn das Fruchtwasser in der Eprouvette, beziehungsweise in der Eihöhle pathologische Mengen von Zucker enthält.

Es fallen somit alle jene Theorien, welche das Bacterium coli als den Erreger der Tympania uteri gemeinhin beschuldigen, und es scheint mir die Annahme als nicht zu weit gehend, dass wohl in den meisten Fällen von Tympania uteri eine zur Gruppe des malignen Oedems gehörige Bacterienart aetiologisch in Frage kommt.

Allerdings muss die Möglichkeit zugegeben werden, dass Tympania uteri auch durch die echten Fäulnisserreger bedingt sein könne, aber bacteriologisch nachgewiesen ist dies bisher noch nicht.

Nachtrag.

Während der Drucklegung dieser Arbeit hatte ich Gelegenheit noch einen weiteren V. Fall von Tympania uteri zu beobachten. Die bacteriologische Untersuchung des Fruchtwassers ergab in Uebereinstimmung mit den früheren Fällen die Anwendung des anaëroben Bacillus; ausserdem konnte Bacterium coli commune und Streptococcus pyogenes gezüchtet werden.

II.

Aus der Kgl. Universitäts-Frauenklinik zu München.

Ueber theilweise Verdünnung einer alten Kaiserschnittsnarbe bei wiederholter Schwangerschaft.

Von

Dr. THEODOR BRUNINGS

I. Assistenz-Arzt der Klinik.

Im zweiten Hefte des sechsten Bandes der Monatsschrift für Geburtshülfe und Gynäkologie veröffentlicht Woyer aus der I. Wiener Universitätsfrauenklinik einen Fall von Spontanruptur des schwangeren Uterus in der alten Kaiserschnittsnarbe.

Im Anschlusse an diesen Fall erwähnt der Verf. noch einen zweiten, bei welchem es in der zweiten Schwangerschaft — das erste Mal war bei der betreffenden Frau wegen hochgradiger rhachitischer Beckenverengerung der Kaiserschnitt gemacht

Digitized by Google

worden — zwar nicht zur Ruptur gekommen war, wohl aber eine beträchtliche Verdünnung der Uteruswand im oberen Drittel der Narbe constatirt werden konnte.

Auch ich hatte Gelegenheit in einem Falle, wo ich genöthigt war, zum zweiten Male den Kaiserschnitt vorzunehmen, eine bedeutende Verdünnung in der alten Uterusnarbe festzustellen.

Eine 25jährige Zwergin, 122 cm gross, kommt am 14. 9. 97. mit Wehen in die Anstalt.

Vor etwa $2^1/_4$ Jahren war bei ihr von dem damaligen 1. Assistenten zum ersten Male die Sectio caesarea ausgeführt worden. Dabei wurden Uterus und Peritoneum durch neun durchgreifende und neun oberflächliche Catgutsuturen vereinigt. Das Wochenbett verlief damals mit Ausnahme einer Temperatursteigerung auf 38,4 am Abend des 6., und einer solchen auf 38,7 am 11. Tage reactionslos. Das Kind, 48 cm. lang, 2700 g schwer, gedieh in der Anstalt gut, starb jedoch draussen nach vier Wochen.

Pat. giebt bei ihrer zweiten Aufnahme an, dass sie seit zwei Tagen Wehen habe.

Fundus steht am Rippenbogen, kleine Theile links, Rücken rechts, Kopf beweglich über dem Beckeneingang, Herztöne in der rechten Nabelspinallinie 12 : 12 : 13. Muttermund fünfmarkstückgross.

Beckenmasse: Spin. 17,5, Crist. 19,5. Conj. ext. 16,5. Conj. diag. 7,75. Schräg. 16,5.

Da Pat. ein lebendes Kind wünscht, wird mit ihrer Einwilligung zum zweiten Male der Kaiserschnitt gemacht.

Durch einen Schnitt in der alten Narbe, oberhalb des Nabels beginnend und bis zur Symphyse fortgeführt, werden die dünnen Bauchdecken durchtrennt und der Uterus hervorgewälzt. Eröffnung desselben in der vorderen Wand durch einen Schnitt vom Fundus bis zur Umschlagstelle des Peritoneums. Die Eihäute werden durchtrennt und das Kind hervorgeholt.

Dasselbe ist stark mit Mecorium überzogen und mässig asphyctisch. Nach Aspiration des Trachealschleimes und Anwendung von Hautreizen schreit es bald. Länge 50 cm., Gewicht 3000 g, Geschlecht männlich.

Nach Entwicklung des Kindes wird die an der hinteren Wand des Uterus sitzende Placenta mit den Eihäuten entfernt, die Uterushöhle mit einem heissen Tuche ausgewischt, sodann die Vereinigung des Organs mit Seidenknopfnähten in zwei Etagen vorgenommen. Besondere Schwierigkeiten bot dabei eine etwa 4 cm. lange, narbige und hochgradig verdünnte Partie in der Mitte der vorderen Fläche des Corpus, so dass hier um eine breitere Wundfläche zu gewinnen, in schräger Richtung ein keilförmiges Stück aus der Uteruswand excidirt werden musste. An dieser Stelle werden noch zur vollständigen Sicherheit über die doppelte Etagennaht einzelne seroso-seröse Nähte gelegt. An der verdünnten Partie machte es, wie in dem Woyer'schen Falle den Eindruck, als bestände hier nur eine Peritonealnarbe, während darunter die Uterusmuskulatur auseinandergewichen zu sein schien. Vereinigung der Bauchdecken in drei Etagen. Die Blutung während der Operation war gering, da manuelle Compression der Ligamente ausgeübt wurde.

Am fünften Wochenbettstage Abends Temperatursteigerung auf 38,3, sonst fieberloser Verlauf, trotz eines Bauchdeckenabscesses, der einen Aufenthalt in der Anstalt von 32 Tagen nothwendig machte.

Die theilweise Verdünnung in der alten Uterusnarbe ist in unserm Falle, wo weder Hydramnion noch ein auffallend grosses Kind oder Zwillingsschwangerschaft eine abnorme Dehnung der Uteruswand verursachte, wohl auf die mangelhafte Consolidirung der Uterusnarbe zurückzuführen und wenn auch in dem Woyer'schen Falle eine lege artis ausgeführte Seidennaht einer durch Hydramnion und Zwillingsschwangerschaft bedingten Ueberdehnung des Uterus

Digitized by Google

nicht standhielt, so muss meiner Ansicht nach in unserm Falle, wo keine Ueberdehnung stattfand, die Catgutnaht für die mangelhafte Consolidirung verantwortlich gemacht werden, die eben gerade Sänger durch Seidennaht ersetzt wissen will.

Vielleicht kann ein späterer Operateur über den Erfolg der von mir angelegten Seidennaht berichten, da die betreffende Patientin beim Verlassen der Anstalt erklärte, dass sie auch zu einem eventuellen dritten Kaiserschnitt bereit sei.

III.

Doppelte Schwangerschaft bei Doppelbildung des Uterus und zweien durch ein frontales Septum getrennten Scheiden.

Von

H. A. von GUÉRARD,

Frauenarzt in Düsseldorf.

(Mit 2 Abbildungen.)

Die reichliche Kasuistik der in das Gebiet der weiblichen Genitalien gehörenden Missbildungen würde ich nicht zu vermehren wagen, wenn folgender Fall nicht in mancher Beziehung besondere Eigenthümlichkeiten böte und dadurch auch besonderes Interesse zu erregen geeignet wäre.

Im September 1896 stellte sich mir eine Frau vor mit Klagen über heftige Schmerzen und starkes Druckgefühl im Leibe, sowie mit der Angabe, annähernd im 6. Monate schwanger zu sein.

Die Anamnese ergab, dass es sich um eine IV-gravida handelte, die im 14. Jahre ihre erste Regel bekommen hatte und bis zu ihrer Verheirathung vor 6 Jahren in jeder Beziehung völlig gesund war. Die Menses erschienen regelmässig, dauerten stets 4 Tage und gingen ohne Beschwerde vorüber. Bald nach der Verheirathung concipirte Patientin, doch endigte die Schwangerschaft bereits im 5. Monate, ohne dass hierfür ein Grund hätte angegeben werden können.

Fig. 1.

Die zweite Schwangerschaft endigte ebenfalls zu früh und zwar im 7. Monate. Das Kind kam spontan in Steisslage, ohne dass der anwesende Arzt eingreifen musste. Erst die dritte Geburt trat am normalen Ende der Schwangerschaft ein. Das Kind wurde ohne Kunsthülfe in Kopflage geboren, doch wurde die Placenta nicht ausgestossen. Nach 2stündigem Warten wurde zu dem weit entfernt wohnenden Arzte geschickt, derselbe bemühte sich vergeblich, die Placenta zu lösen, und erklärte schliesslich, dies sei einstweilen unmöglich, da ein Eindringen in den Muttermund nicht gelinge. Nach einem weiteren halben Tage wird der Mutterkuchen ohne Eintritt von Blutung durch eine kräftige Nachwehe ausgestossen. Alle Wochenbetten verliefen normal. Die letzte Regel war vor circa 6 Monaten eingetreten.

Der Befund ergiebt: Auffallend kräftige Blondine mit tiefer fast männlicher Stimme und grobem Knochenbaue. Die äusseren Genitalien sind stark mit Varicen bedeckt. Beim Auseinanderhalten der Labien erweist sich die Schleimhaut als tief livide verfärbt. Sofort fällt jetzt schon ein queres an der Grenze des vorderen und mittleren Drittels

Digitized by Google

der Vagina sitzendes Septum auf, das mit seinem nach hinten convexen Rande ziemlich weit in die Rima vorspringt. (Fig. 1.)

Es zeigt sich nun beim Touchiren, dass dieses Septum bis ins Scheidengewölbe geht und hierdurch die Scheide vollkommen in eine vordere und hintere Scheide getheilt wird. Die Dicke des Septum, etwa die eines starken Pappdeckels, bleibt dabei überall dieselbe. Irgendwelche narbige Veränderung der Scheiden ist nicht wahrzunehmen. Dabei stellt die vordere Scheide einen Blindsack dar, der sehr weit ist und sich, allmählich nach beiden Seiten hin noch breiter werdend, bis oberhalb der Symphyse erstreckt und zwar rechts höher wie links. Irgend eine Oeffnung, speziell nach der hinteren Scheide zu, ist nicht wahrzunehmen. Dagegen ist rechts oben eine kleine stricturähnliche Verengerung zu fühlen, durch die man mit Leichtigkeit in einen weiteren, etwa nussgrossen, ebenfalls vollkommen blind endigenden Hohlraum gelangt; die Urethra liegt an normaler Stelle. Bei der Untersuchung der hinteren Scheide stösst der Finger sofort auf ein grosses biscuitförmig endigendes Collum, in dem 2 Orificien in der Art zu fühlen sind, (Fig. 2) dass das eine rechts vorn, das andere links hinten liegt. Beide sind geschlossen. Das obere hat einen virginellen Charakter, ist rund und nicht lacerirt, während das hintere den Typus eines durch mehrere Geburten veränderten Orificium darbietet. Verfolgt man das Collum weiter, so fühlt man deutlich, dass dasselbe sich wenige Centimeter über den beiden Orificien in 2 Colla theilt, von denen das eine in einen circa im 6. Monate schwangeren Uterus übergeht, der, etwas nach rechts liegend, beweglich in der Bauchhöhle zu fühlen ist, während das andere, nach hinten schwenkend, in einen zweiten Uterus überging. Die Verbindung der beiden Colla untereinander war dabei eine so lockere, dass man sie ganz bequem aneinander verschieben kann. Der zweite Uterus lag in der linken Beckenhälfte und bot das ausgeprägte Bild eines stark retroflectirten Uterus dar. Er war sehr weich und ragte noch etwas in das grosse Becken empor; mit der hinteren Beckenwand verbanden ihn ziemlich feste Verwachsungen. Dabei konnte man bei genauer Untersuchung deutlichst Contractionen wahrnehmen.

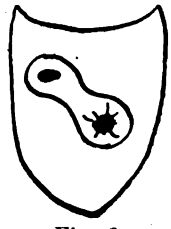

Fig. 2.

Von den Ovarien war bei den complicierten Verhältnissen nichts zu fühlen. Die Beckenmasse betrugen: Cr. 39, Sp. 28, C. ext. 24. Die Interna war nicht zu messen. Die übrigen Organe der Pat., speziell die Nieren, erwiesen sich als gesund.

Nach diesem Befunde konnte über die Diagnose nur insofern ein Zweifel obwalten, als die Frage sehr schwer zu entscheiden war, ob der kleinere, links liegende Uterus auch gravide sei, oder ob seine Vergrösserung nur die Folge der Gravidität des anderen Uterus sei, wie eine solche sich öfters in der Litteratur verzeichnet findet und wie sie sich in ähnlicher Weise bei den Uteris solcher Frauen zeigt, welche eine extrauterine Schwangerschaft tragen. Eine Sondirung war wegen des Verdachtes auf Schwangerschaft selbstverständlich ausgeschlossen. Immerhin waren aber auch bei diesem kleineren Uterus die Anzeichen der Gravidität so stark ausgeprägt, dass ich die Diagnose mit Bestimmtheit stellen konnte und den Fall als einen solchen von doppelter Schwangerschaft, bei doppelter wohlentwickelter Gebärmutter im Düsseldorfer Aerzteverein demonstrirte. Nach den mir zugänglichen Berichten über den Verlauf dieser äusserst seltenen Abnormität musste die Prognose dahin gestellt werden, dass trotz der äusserst geräumigen Beckenverhältnisse der betreffenden Patientin ein Austragen beider Uteri auszuschliessen

Digitized by Google

sei, dass vielmehr im günstigsten Falle die eine Schwangerschaft ausgetragen, die andere aber vorzeitig ihrem Ende entgegengeführt werden würde, und dass letzteres Schicksal vermuthlich bei dem kleineren, erst seit kürzerer Zeit schwangeren Uterus eintreten würde. Der weitere Verlauf bestätigte die Prognose vollkommen, denn er war folgender:

Es gelang mit ziemlicher Schwierigkeit, den kleineren, mässig fest eingeklemmten Uterus zu befreien und ihn in die Bauchhöhle emporzuschieben. Patientin fühlte sich darauf ganz wohl und liess bis zum 10. November 1896, also beinahe $1^1/_2$ Monate lang, nichts mehr von sich hören. Am 9. November wurde sie auf der Strasse von einer sehr starken Blutung, verbunden mit äusserst heftigen Schmerzen, überrascht. Sie wurde ohnmächtig in's Bett gebracht und die schnell herbeigerufene Hebamme entfernte aus der Scheide Blutcoagel, einen, nach ihrer Angabe, etwa handlangen Fötus, sowie die schon halb geborene Placenta. Bei der 24 Stunden später vorgenommenen Untersuchung ergab sich, dass der kleinere Uterus wieder links im kleinen Becken nach rückwärts gebeugt lag. Er war ziemlich fest contrahirt und entleerte blutiges Lochialsekret. Die Schwangerschaft im grösseren Uterus nahm ihren ungestörten Fortgang.

Nach kurzer Frist entliess ich die Patientiu vorläufig wieder aus der Behandlung, nachdem ihr genaue Verhaltungsmassregeln gegeben worden waren.

Diese wurden indessen durchaus nicht befolgt, denn ich sah die Kranke erst wieder, als sie am 29. 1. 97 in ganz desolatem Zustande in meine Klinik gebracht wurde. Vor acht Tagen war das Wasser schon abgeflossen. Seit dieser Zeit bestanden ständige Wehen in wechselnder Intensität. In den letzten Tagen wurde Patientin bei jeder Anstrengung besonders bei der schwierigen und schmerzhaften Defäcation ohnmächtig. Die Hauptklage bildeten dabei sehr starke Schmerzen in der linken Seite des prall gespannten überall empfindlichen Leibes. Temp.: 39,1. Puls 130. Kein Albumen.

Die äussere Untersuchung ergiebt einen straff gespannten Uterus und solch derbe Bauchdecken, dass es nicht möglich ist, eine genauere Diagnose ohne Narkose zu stellen. Die innere Exploration lässt links im kleinen Becken einen vergrösserten, ziemlich harten, überall adhärenten Uterus tasten, dessen geringste passive Bewegung mit den grössten Schmerzen verbunden ist. Der Muttermund ist geschlossen, während der des zweiten Uterus bedeutend höher steht und für einen Finger gut durchgängig ist. Durch denselben hindurch ist der über dem Beckeneingang stehende Schädel des Kindes zu fühlen. Eine genaue Diagnose der Lage ist auch hierbei nicht zu stellen.

Nach Lage der Dinge konnte kein Zweifel sein, dass eine möglichst schnelle Entbindung am Platze war. Es wurde daher sogleich die Narkose eingeleitet und zunächst noch einmal eine gründliche Untersuchung vorgenommen. Dieselbe hatte ein gleiches Ergebniss, wie vorher, mit der Verbesserung, dass nunmehr der Rücken des Kindes deutlich links zu fühlen war. Die Herztöne waren nur undeutlich zu hören. Der kleinere, nicht schwangere Uterus wies ein Sondenmass von 9 cm auf und füllte einen grossen Theil des kleinen Beckens aus, wodurch der Zugang zu dem graviden Uterus bedeutend erschwert wurde. Er wurde daher zunächst aufgerichtet und in die Höhe geschoben, was verhältnissmässig leicht gelang. Nun wurde die Wendung versucht. Der Muttermund liess nach kurzer gewaltsamer Dehnung bald zwei Finger durch, spannte sich aber um dieselben sehr erheblich und verhinderte hierdurch deren Höherdringen in hohem Grade. Nach vieler Mühe gelang es endlich, zwischen Fötus und der äusserst straff gespannten Uteruswand in die Höhe zu kommen und unter entsprechendem Gegendruck von aussen einen Fuss zu erreichen. Derselbe liess sich wohl bis zum Muttermunde herunterziehen, doch umklammerte der Uterus den Körper des Kindes so fest, dass es trotz tiefster Narkose nicht möglich war, den Kopf in die Höhe zu bringen, augenscheinlich die Folge der langen Wehenthätigkeit nach frühzeitig erfolgtem Blasensprunge. Die

Digitized by Google

Wendung konnte also nicht vollendet werden. Da die Herztöne jetzt gar nicht mehr zu hören waren — auch die drei anwesenden Kollegen Bewerunge, Paffrath und Rausch konnten keine konstatiren, — wurde zur Perforation geschritten. Dieselbe war äusserst mühselig, da einmal der zweite nach links liegende Uterus sich immer wieder ins kleine Becken herabdrängte und den Raum sehr beengte, dann aber auch der Kopf sehr hoch stand und bald hierhin bald dorthin abwich. Als endlich die Schädeldecke perforirt und der Kranioklast angelegt war, riss derselbe immer wieder aus, bis fast der ganze harte Schädel in Stückchen entfernt war. Als der Kranioklast nur mehr wenig Halt fand, griff ich wieder zur Wendung zurück, die nunmehr überraschend leicht gelang. Die sofort folgende Extraction beförderte rasch die Leiche eines wohlausgebildeten 4550 g schweren Knaben zur Welt.

Als nach einer Viertelstunde die Placenta noch nicht ausgestossen war, wird sie, um die Frau endlich nach der langen Narkose zur Ruhe kommen zu lassen, exprimirt, was leicht unter geringer Blutung gelang.

Die Folgen dieser gewaltsamen Entbindung waren gut. Die Temperatur betrug Abends 38,1, am folgenden Morgen 36,7, um nie wieder höher zu steigen. Am neunten Tage stand die Frau auf und am 12. verliess sie die Anstalt.

Interessant war die weitere Beobachtung der Patientin. Nach ungefähr sechs Wochen erschien das Unwohlsein wieder. Die danach vorgenommene Untersuchung ergab das bei der Geburt wahrgenommene Bild in bedeutend verkleinertem Massstabe. Der Eingang in die vordere Scheide war so eng, dass ein Finger nur mit etwas Gewalt eindringen konnte, während vorher das Einführen zweier Finger mit Leichtigkeit gelang. Die Aussackung nach oben rechts war bedeutend klarer ausgeprägt und die vorher nur angedeutete Strictur am oberen Ende des Blindsackes sprang scharf vor und setzte dem eindringenden Finger ziemlich grossen Widerstand entgegen. Die Lage des Septums war genau dieselbe wie vorher. Durch die hintere Scheide konnte mit Leichtigkeit vermittelst zweier Finger touchirt werden. Dieselben stiessen sofort auf ein breites hartes Collum mit zwei Orificien, von denen aber nunmehr jedes den Charakter eines durch Geburt veränderten Orificium zeigte; im Speziellen war eine Narbe vorhanden, welche von dem rechtsseitigen Muttermunde sich allmählich abflachend zu dem linksseitigen hinzog, offenbar die Folge eines sub parte erworbenen Cervixrisses. Deutlich waren auch jetzt die beiden Uteri zu fühlen, der linke etwas sinistroretrovertirt, der rechte annähernd in der Beckenaxe etwas nach rechts vorn liegend, dabei war die Verbindung der beiden Colla eine bedeutend innigere. Während bei der Geburt und auch schon vorher in der Schwangerschaft die beiden Uteri in toto aneinander verschoben werden konnten und nur ganz lose miteinander vereinigt zu sein schienen, machte es nunmehr den Eindruck, als ob sie mit der ganzen Länge der Cervices fest zusammengewachsen wären. Eine Verschiebung des einen Uterus ohne den anderen mit zu bewegen war unmöglich. Auch jetzt war leider von den Ovarien nichts Bestimmtes zu ermitteln; die dicken straffen Bauchdecken machten es bei den ohnehin sehr verwickelten Verhältnissen ganz unmöglich.

Auffallend war das Verhalten der Periode. Während dieselbe früher regelmässig alle vier Wochen erschien, stellt sie

Digitized by Google

sich jetzt alle 14 Tage ein und zwar wie früher dreitägig, ohne Schmerzen und mässig stark. Zunächst konnte gedacht werden, es handle sich um zufällig mit gewisser Regelmässigkeit eintretende Blutungen infolge entzündlicher, nach der Geburt zurückgebliebener Erkrankungen; doch fehlte einmal sowohl klinisch — die Frau klagte über nichts wie dann und wann eintretende Obstipation — als auch palpatorisch jeder Nachweis einer solchen; sodann war es der ausgesprochene Typus einer Menstruation, sowohl der Regelmässigkeit und Dauer wie den Erfahrungen und Gefühlen der Frau nach. Die während der Blutung vorgenommene Untersuchung mittelst einer mit Watte umwickelten Playfair'schen Sonde ergab stets in beiden Uteris blutige Sekretion.

Betrachten wir nun diesen Fall im Vergleich zu den wenigen ähnlichen in der Litteratur niedergelegten, so ist diesen analog die verhältnissmässige Weite des Beckens, sowie das Fehlen jeder Beschwerde ausserhalb der Schwangerschaft. Bei Weitem die Mehrzahl der Doppelmissbildungen des Uterus zeigt eben nicht zwei vollkommen wohlgebildete Gebärmütter, sondern einen Uterus, der mehr oder weniger septirt einen Uterus bicornis darstellt, mit gleichen oder ungleichen Hörnern, in denen dann ein Verhalten von Menstrualblut oder Schleim stattfindet, welches zu den vielen hierüber berichteten Operationen die Indikation abgab. Bei allen diesen Fällen aber war die Missbildung anderer Art und ungezwungen durch entwicklungsgeschichtliche Vergleiche zu erklären. Die Uteri lagen in der Frontalebene nebeneinander und die etwa noch septirte Scheide musste naturgemäss entsprechend der Nebeneinanderlagerung der Müller'schen Gänge ein sagittales Septum besitzen. In unserem Falle liegen aber die Uteri mehr vor, wie nebeneinander und statt des sagittalen ist ein genau transversales Septum vorhanden, und zwar liegt dieses nicht etwa in der Mitte, der Verbindungswand der beiden Colla entsprechend, sondern bedeutend mehr nach vorn etwa an der Grenze des vorderen und mittleren Drittels.

Dies macht mich auch geneigt, der Erklärung, welche mein verehrter Kollege Wendeler aus seiner seltenen Kenntniss der Entwicklungsgeschichte schöpfte, nicht ganz beizustimmen. Derselbe meint: In dem zweiten Embryonalmonat kamen die beiden Müller'schen Gänge bei der Bildung des Thiersch'schen Geschlechtsstranges, durch irgend eine Behinderung, vielleicht Raummangel, gezwungen, nicht neben-, sondern voreinander zu liegen. Es blieb dann die Verschmelzung ihrer uterinen und vaginalen Abschnitte aus, so dass die Geschlechtsgänge in ihrer ganzen Länge getrennt blieben und zwar mit der Abweichung von den anderen, bisher berichteten ähnlichen Fällen, dass die Uteri voreinander lagen und das Septum kein sagittales, sondern ein frontales werden musste und daraus eine vordere und eine hintere Scheide mit je einem Collum respective Orificium resultirte. So weit böte also unser Fall das Bild einer reinen Missbildung. Die weitere Entwicklung sei dann die gewesen,

Digitized by Google

dass bei einer Geburt der obere Theil des Septum zerrissen oder durch Drucknekrose zerstört worden und der Rest des Septum nach vorn in die Scheide eingewachsen sei und zwar vor dem vorderen Collum, so dass dort der oben beschriebene vordere Blindsack entstehen musste. Nach vorn sei das Septum eingewachsen, weil die ersten Geburten durch den hinteren Uterus erfolgt seien, im anderen Falle wäre es nach hinten angewachsen, und befände sich dann der Blindsack auch hinten.

Dem ersten Theile dieser Erklärung muss wohl unbedingt zugestimmt werden, denn die Voreinanderlagerung ist eine solch typische, dass sie nicht durch eine Geburtsveränderung erklärt werden kann. In den wenigen bisher berichteten Fällen, wo die Nebeneinanderlagerung keine ganz ausgesprochene, sondern ausserdem noch eine gewisse Voreinanderlagerung vorhanden war, ist dieselbe mit Ausnahme eines einzigen, später zu erwähnenden Falles nach den Beschreibungen der Autoren eine auch nicht annähernd so deutliche und ist leicht durch Verschiebungen als Folgen von Schwangerschaften zu erklären, anders aber kann man über den zweiten Theil der Erklärung denken.

Zunächst fand sich weder im Scheidengewölbe noch im Septum eine Spur narbiger Rückbildung, welche bei der Grösse der vorausgesetzten Verletzung vielleicht doch für immer wahrnehmbar geblieben wäre. Es ist ja richtig, dass dieser Umstand keinen direkten Gegenbeweis bietet, denn die Narben könnten durch die Länge der Zeit und die massirende Wirkung des Coitus unzugänglich geworden sein. So sah ich unlängst einen Fall, wo durch die Geburt ein breites Stück der vorderen Muttermundslippe theilweise abgerissen und derartig in die seitliche Scheide eingeheilt war, dass es eine breite Querspange in der Scheide bildete. Auch hier war von einer Narbe nichts zu sehen, trotzdem die Genese der Missstaltung durch den Arzt, welcher die Geburt geleitet hatte, völlig sichergestellt war.

Gegen obige Annahme sprechen vielmehr die Lage und die Gestalt des Septum. Es müsste doch der untere nicht abgerissene Theil annähernd in der Mitte der Vulva sitzen, entsprechend der Verlängerung einer Ebene, welche zwischen den beiden Colla durchzulegen wäre. Das Septum sass aber, wie oben erwähnt, bedeutend weiter nach vorn, etwa an der Grenze des vorderen und mittleren Drittels eher noch weiter nach vorn als nach hinten. Sodann müsste doch das Septum in seinem oberen Theile einen nach vorn gerichteten Knickungswinkel bilden, da es ja durch das Geburtstrauma aus seinen seitlichen Ver bindungen gelöst, nach vorn gedrückt und dort eingeheilt wäre. Doch auch hiervon war selbst bei der genauesten Untersuchung nichts wahrzunehmen.

Mir däucht es wahrscheinlicher, den Fall als eine reine Missbildung aufzufassen, und müsste dann der vordere Blindsack als eine bereits in den Embryonalmonaten stattgehabte Abschnürung des vaginalen Theiles des Müller'schen Ganges aufzufassen sein.

Digitized by Google

Von allen hierher gehörigen Fällen möchte ich nur einen einzigen von Holländer[1]) erwähnen, weil nur dieser eine theilweise Aehnlichkeit mit dem berichteten bietet. Eine profuse Blutung wurde auf beiderseitige Adnexerkrankung zurückgeführt und es wurde deshalb zur Laparotomie geschritten. Bei dieser zeigten sich zwei vor einander gelagerte und durch eine Bauchfellfalte getrennte Uteri, der vordere derselben enthielt Abortreste, welche leicht durch die Scheide entfernt werden konnten. Bei der Entlassung der Patientin — warum nicht vor der Operation? — wurde festgestellt, dass die Portio zwei vor einander gelagerte Orificien trug. Auch hier lag also eine typische Voreinanderlagerung vor. Der hintere Uterus war retrovertirt und hatte normale Anfänge, während solche bei dem vorderen nicht wahrgenommen wurden. Leider gelang es mir in meinem Falle selbst bei der narkotisirten Patientin nicht, die Lage der Ovarien hinreichend genau zu tasten.

In geburtshülflicher Beziehung ist besonders die schwere Geburtsstörung interessant, welche aus der Missbildung resultirte. Zum Theile war ja sicher auch der frühzeitige Wasserabfluss daran Schuld, doch wurde auch die gewaltsame Entbindung selbst durch den immer wieder ins kleine Becken gleitenden, nicht schwangeren Uterus ungemein behindert. Wie jeder schwierige Fall seine Eigenheiten bietet, so bot auch dieser solche. Ohne den schon vor langen Jahren angegebenen Handgriff von Müller zu kennen, welcher rieth, bei besonders schwierigen Fällen zu perforiren, zu enthirnen und dann das Kind durch die meist überraschend leichte Wendung zu extrahiren, wurde auch in diesem Falle darauf zurückgegriffen. Der Handgriff bewährte sich auch dann noch glänzend, nachdem alle anderen Verfahren im Stiche gelassen hatten.

---

[1]) Berliner klinische Wochenschrift 1894. pag. 452.
Eine ausführliche Litteraturangabe wurde nicht gebracht, da diese fast vollständig in Frommel's Jahresberichten enthalten ist.

Digitized by Google

IV.

Aus dem Laboratorium für pathologische Anatomie von
Prof. K. N. Winogradoff in St. Petersburg.

Drüsiges cystenhaltiges Uterusfibromyom complicirt durch Sarcom und Carcinom. (Adenofibromyoma cysticum sarcomatodes carcinomatosum.)

Von

Dr. N. S. IWANOFF.

(Hierzu Tafel IV).

Einer Aufforderung des Herrn Prof. Winogradoff folgend, untersuchte ich in seinem Laboratorium für pathologische Anatomie eine Uterusgeschwulst, die sowohl ihres complicirten Baues wegen, als auch in der Hinsicht von Interesse war, dass an ihr die Möglichkeit des Ueberganges eines Adenomyoms in ein Carcinom bewiesen werden konnte.

Die Kranke, der die Geschwulst entnommen wurde, war 38 Jahre alt, von mittlerer Statur, von gut entwickeltem Körperbau und gesundem Aussehen. Als sie das erste Mal (1891) in die Klinik des Herrn Professor Sslawjanskij kam, wurde bei der Untersuchung folgendes festgestellt: Corpus uteri vergrössert, scheinbar retroflectirt, in der Vagina befand sich eine unebene höckerige Geschwulst, die vom hintern Scheidengewölbe ausging und mit dem Speculum betrachtet, blumenkohlartiges Aussehen zeigte und stellenweise einzelne Fortsätze aufwies. Aus dem äusseren Muttermund der Portio vaginalis ragte ein Schleimhautpolyp hervor. Bei der Operation (Entfernung der erwähnten Neubildungen) wurde im Fornix posterior vaginae eine Oeffnung mit scharfen Rändern von $1^1/_2$ cm. im Durchmesser entdeckt, durch welche die erwähnte Neubildung wahrscheinlich von der Hinterfläche des Uterus aus in die Vagina gedrungen war. Nach der Operation besserte sich der Zustand der Kranken. Im Frühjahr 1892 wurden die Neubildungen in der Scheide aufs neue in der Universitätsklinik zu Jurjew (Dorpat) entfernt; im November desselben Jahres kam die Kranke wieder in die Klinik des Herrn Prof. Sslawjanskij. Diesmal war die ganze Vagina mit Geschwulstmassen, die zahlreiche Fortsätze aufwiesen, ausgefüllt. Die operative Entfernung dieser Neubildungen verbesserte wieder das subjective Befinden der Kranken; jedoch schon nach einem Monat offenbarten sich bei der Untersuchung neue Wucherungen, wobei keinerlei Symptome einer Kachexie beobachtet werden konnten. Patientin war von demselben lebhaften Wesen, wie vor zwei Jahren. Den 14. 2. 1897 kam die Kranke wieder in dieselbe Klinik. Diesmal sind die Wucherungen in der Scheide unbedeutend. Das kleine Becken jedoch ist fast ganz von der Geschwulst eingenommen, sodass die Lage des Uterus nicht bestimmt werden konnte. Die Geschwulst übt einen Druck sowohl auf die Harnblase, als auch auf das Rectum aus, was eine Erschwerung der Harnentleerung und der Defäcation zur Folge hat und der Kranken arge Schmerzen verursacht. Die Kranke ist äusserst erschöpft. Die Vagina sondert eine übelriechende schmutzige Flüssigkeit ab. 20. 3. 97 Exitus letalis. Die mikroskopische Untersuchung der nach 1891 entfernten

Digitized by Google

Massen zeigte, dass die Neubildung in der Vagina ein Adenocarcinom war. Auf Grund klinischer Beobachtung und des mikroskopischen Befundes wurde also die Diagnose Carcinoma corporis uteri gestellt, welches nicht durch den Cervicalkanal, sondern durch das hintere Scheidengewölbe in die Vagina hineingewachsen war. Diese Diagnose basirte auf folgenden Befunden: die Portio vaginalis wies keine Läsion auf; die vaginale Geschwulst hing unmittelbar mit dem vergrösserten Uterus zusammen; endlich enthielten die Wucherungen der Geschwulst Drüsen, mit cylindrischem Epithel ausgekleidet. Eine andere Diagnose hätte schwerlich den Ursprung dieser Drüsen, die den Drüsen der Uterusschleimhaut vollkommen glichen, erklären können.

Der Sectionsbefund war folgender: das kleine Becken ist fast ganz von einer grauweissen, höckerigen, kindskopfgrossen Geschwulst ausgefüllt, in deren Masse man bei der Ocularinspection weder den Uterus noch dessen Adnexe unterscheiden kann. Hinten umwuchert die Geschwulst den Mastdarm bis zum Kreuzbein hinauf, oben ist sie eng mit der Flexura sigmoidea und dem Omentum majus verwachsen, vorne umgiebt sie die Harnblase, in deren Muskelschicht sie tief eindringt; unten endlich ragt sie in Form einer ulcerösen höckerigen Wucherung hinter dem collum Uteri in die Vagina hinein. Das Collum uteri ist nach vorn gedrängt, abgeplattet; das Orificium ist offen und lässt eine Sonde ungehindert in das Cavum uteri eindringen. Nach Spaltung der vorderen Uteruswand erwies es sich, dass die ganze hintere Wand in den Prozess einbezogen war.

Die äussere Fläche der vorderen Uteruswand ist mit alten Membranen bedeckt und von einzelnen bis erbsengrossen Geschwulstknoten durchsetzt. In dem hinter dem Collum gelegenen Theile der Geschwulst zeigt sich auf dem Durchschnitt ein ziemlich grosser Hohlraum mit unebenen, stellenweise necrotischen Wandungen von schmutzig grauer Farbe; das den Hohlraum umschliessende Geschwulstgewebe ist derb, stellenweise von fibröser Structur und blassgrauer Farbe. Die Ovarien sind etwas geschrumpft, ziemlich hart. Die Vaginalschleimhaut ist an den von der Geschwulst freigebliebenen Stellen hyperämisch, enthält weissliche necrotische Flecke und kleine Erosionen.

Auf der Pleura, in den Lungen und auf dem Bauchfell finden sich Knoten der Neubildung von weisslicher Farbe, die stellenweise kaum wahrnehmbar, an andern Stellen die Grösse einer Wallnuss erreichen. Bei genauerer Untersuchung erwies sich die Geschwulst von fibröser Structur, wie es aus Fig. 1, welche die rechte Hälfte der Geschwulst mitsammt dem Uterus darstellt, ersichtlich ist. Die fibrösen Bündel breiten sich fächerförmig aus und gehen in die Uterussubstanz über. Die Schleimhaut des Corpus, sowie des Collum uteri ist scheinbar unversehrt. Bei der Entfernung eines ungefähr 1 cm. dicken fibrösen Stückes aus der linken Hälfte der Geschwulst von der Schnittfläche aus wurde ein Hohlraum eröffnet mit necrotischen Wandungen, der eine schmutzige Flüssigkeit enthielt. In den peripheren Schichten der Geschwulst, fast unter der Serosa, bemerkt man einen zweiten, etwas über wallnussgrossen Hohlraum, der in Fig. 1 mit A bezeichnet ist. Aus den Wandungen dieses Hohlraumes ragen nach innen mehrere pfefferkorn- bis erbsengrosse Cysten hinein, die mit einer gelblichen Flüssigkeit gefüllt sind; sobald das Präparat in die Müller'sche Flüssigkeit kam, gerann diese Flüssigkeit. An der vordern Uteruswand sieht man eine kirschengrosse Geschwulst. (Fig. 1—B.)

Entsprechend dem makroskopischen Befund erwies sich auch bei der mikroskopischen Untersuchung ein grosser Theil der Geschwulst so weit verändert, dass ihre morphologischen Bestandtheile nicht mehr zu erkennen waren. Die Erweichung der Geschwulst war hier vom Centrum und den hinteren Partien ausgegangen, während die Peripherie ihre derbe Consistenz bewahrt hatte, weswegen die ganze Neubildung ein cystoides Aussehen darbot; jedoch stellten diese Höhlen mit Ausnahme einer einzigen, in der Nähe der Serosa gelegenen, keine echten Cysten im wahren Sinne des Wortes dar, sondern es waren vielmehr Erweichungsheerde, die sich aus früheren Extravasaten sowohl, als auch infolge der Gefässthrombose entwickelt hatten, welch letztere man in der Nähe der Wandungen dieser Geschwulst beobachten konnte. Die recht zahlreichen Gefässe waren hyalin entartet. Was die obenerwähnte Höhle A anbetrifft, so bot sich bei der mikroskopischen

Digitized by Google

Untersuchung ihrer Wandung ein äusserst interessantes Bild dar, indem die Structur dieser Wandung so klar war, dass man auf Grund eines einzigen Präparats entscheiden konnte, mit was für einer Geschwulst man es hier zu thun hatte. Die Innenfläche der Höhle ist mit kubischem Epithel bekleidet, das an das Ovarienepithel erinnert; ferner sieht man eine Membrana propria, die durch Eosin eine mattrosa Färbung angenommen hat. Weiterhin sieht man eine dichte Infiltration des Bindegewebes mit kleinen Rundzellen, was auf einen Entzündungsvorgang hinweist, der sich auch auf die folgende Muskelschicht erstreckt, in welcher man stellenweise kleine spindelförmige Zellen findet. Auf die Muskelschicht folgen eng mit einander verflochtene Spindelzellen, die das ganze Gesichtsfeld einnehmen. Diese Zellen bilden in verschiedenen Richtungen verlaufende Bündel, die einander kreuzen, während der Zwischenraum mit einer homogenen Intercellularsubstanz ausgefüllt ist, die stellenweise an Masse zunehmend, eine fibröse Structur aufweist. An andern Stellen konnte man ein Ueberwiegen der fibrösen Substanz bemerken. Der Höhlenwandung parallel verlaufen in diesem Spindelzellgewebe mit blossem Auge sichtbare Hohlräume, bei denen die eine Seite mit Cylinderepithel ausgekleidet ist, das gegen die Spindelzellen durch eine Membrana propria abgegrenzt ist, während an der gegenüberliegenden Seite die Spindelzellen nicht überall mit Epithel bekleidet sind, sondern stellenweise frei in das Lumen hineinragen. Das Epithel ist hier an einzelnen Stellen proliferirt, jedoch ausschliesslich in der Richtung nach der Höhle hin (siehe Fig. 2). Was die in die Höhle A hineinragenden Cysten anbetrifft, so sind auch ihre Wandungen von innen mit kubischem Epithel bekleidet, das aber hier in drei Reihen angeordnet ist. In der Wandung, aus der die Cysten ihren Ursprung nahmen, waren einzelne Drüsengänge von unregelmässiger Gestalt, umgeben von einer dicken Bindegewebsschicht, auf die eine Muskelschicht folgte, zu sehen. Diese Drüsengebilde verliefen in der Richtung von der Serosa her. Ebensolche Gebilde bemerkt man auch in andern peripheren Theilen der Geschwulst, wobei sie entweder im Spindelzellgewebe oder im Bindegewebe eingeschlossen sind. Im ersten Falle werden sie von der Zellenmasse so comprimirt, dass ihre Wandungen sich stellenweise berühren, sodass man den Eindruck eines Krebsheerdes erhält; bei aufmerksamer Betrachtung jedoch kann man sich überzeugen, dass man es hier mit einer Drüse zu thun hat. An Präparaten aus den hintern Partieen der Geschwulst, die eine Rückbildung erlitten hatten, sieht man ebenfalls Drüsen mit mehr oder weniger degenerirtem Epithel und endlich findet man Drüsen, deren Epithel eine Koagulationsnecrose durchgemacht hat.

Die in der vordern Uteruswand befindliche Geschwulst erwies sich als einfaches Fibromyom. Was die Uterusschleimhaut anbetrifft, so werden keine besonderen Veränderungen angetroffen. Das die Schleimhaut bekleidende Epithel ist cylindrisch, einschichtig, die Drüsen durchsetzen die Schleimhaut nur bis zur Muskelschicht, sind mit normalem Epithel ausgekleidet, das nirgends atypische Anordnung zeigt. In der Dicke der Schleimhaut bemerkt man einen Entzündungsvorgang und in der Muskelschicht der hintern Wand finden sich ausser einer kleinzelligen Infiltration kleine spindelförmige Zellen von derselben Art, wie in der soeben geschilderten Geschwulst.

Nun wollen wir zur mikroskopischen Untersuchung desjenigen Theiles der Geschwulst übergehen, welcher in die Scheide hineinragte. Vor Allem fielen drüsige Gebilde von verschiedener Gestalt und Grösse auf, die bald unregelmässige Höhlen, bald lange, zuweilen verzweigte Röhren bildeten. Diese Gebilde sind mit Cylinderepithel bedeckt, welches auf einigen Präparaten auch an der Peripherie der papillären Wucherungen zu sehen ist. Das Lumen der Höhlen und Röhren ist theils frei, theils vollständig mit polymorphen Zellen ohne irgend welche Intercellularsubstanz angefüllt, wobei der mittlere Theil zuweilen derartig verändert ist, dass die Epithelzellen kaum als Netz oder Balken sichtbar sind. Zuweilen stiess man auf Hohlräume, deren Lumen mit flachem Pflasterepithel ausgekleidet ist, wobei man stellenweise den allmählichen Uebergang des Cylinderepithels in flaches Epithel beobachten konnte. Das Grundgewebe, in dem diese drüsigen Höhlen enthalten sind, bestand aus Fasern und Bindegewebszellen; stellenweise traf

Digitized by Google

man auch Muskelzellen, wobei in dem zwischen den Drüsen gelegenen Gewebe eine Infiltration von kleinen Rundzellen zu bemerken war. In demselben Gewebe waren auch Epithelzellen enthalten, welche ausserhalb der drüsigen Hohlräume lagen. Diese Zellen waren gross, von verschiedener Gestalt mit einem grossen ovalen oder runden Kern und lagen theils einzeln, theils in kleineren Gruppen, wie man es in Krebsgeschwüren zu finden pflegt; stellenweise waren Extravasate in dem Gewebe zu bemerken. Die Untersuchung der Metastasen ergab überall dasselbe Bild: überall waren dichtgelegene, kleine spindelförmige Zellen mit unbedeutenden Mengen einer homogenen Zwischensubstanz zu sehen, welche ebenso wie in der Hauptgeschwulst stellenweise einen fibrösen Charakter annahm.

Diese Schilderung des mikroskopischen Befundes gestattet uns, die Geschwulst in zwei scharf abgegrenzte Abschnitte zu theilen. Der erste grössere, an der Hinterfläche des Uterus gelegene Abschnitt enthält eine grosse Menge dichtgelegener, spindelförmiger Zellen mit einer unbedeutenden Menge einer homogenen Zwischensubstanz, was für eine Sarcomgeschwulst charakteristisch ist. Der andere Abschnitt derselben Geschwulst, der zum Scheidengewölbe verläuft und in deren Lichtung sich erstreckt, ist durch die Anwesenheit drüsiger Hohlräume charakterisirt, deren Lumen mit Epithelzellen ausgefüllt ist, wobei letztere auch in der Zwischensubstanz theils einzeln, theils gruppenweise eingestreut sind. Eine solche atypische Anordnung des Epithels weist auf eine carcinomatöse Neubildung hin und der Drüsenbefund auf ein Adenocarcinom. Ausser den erwähnten Elementen waren in der Geschwulst, wie wir oben gesehen, fibröses Gewebe, glattes Muskelgewebe, Drüsengebilde und Cysten, die mit cylindrischem oder kubischem Epithel ausgekleidet waren, vorhanden. Somit sehen wir eine complicirte Geschwulst vor uns, die wir mit Rücksicht auf ihre Structur als Adenofibromyoma cysticum sarcomatodes carcinomatosum bezeichnen könnten.

Was die Metastasen anbetrifft, so weisen die Spindelzellen, aus denen sie bestehen, auf eine sarcomatöse Beschaffenheit hin. Carcinomatöse Metastasen waren nicht zu beobachten, wahrscheinlich deshalb, weil der sarcomatöse Theil der Geschwulst in günstigeren Entwickelungsbedingungen sich befand als der carcinomatöse.

Die drüsigen Einlagerungen innerhalb von Uterusgeschwülsten werden nicht oft angetroffen und sind bis jetzt von den Autoren in Fibromyomen geschildert worden, wobei v. Recklinghausen[1]) sie als eine besondere Gruppe von Geschwülsten unter dem Namen der Adenomyome ausscheidet. Was die Frage über die Entstehung drüsiger Gebilde in fibromyomatösen Tumoren anbetrifft, so betrachten einige Autoren dieselben als abgeschnürte Drüsen der Uterusschleimhaut, andere hingegen als Ueberreste primärer Organe (Wolff'scher Körper, Müller'sche Gänge). In meiner Abhandlung „Zur Frage über die Adenomyome des Uterus" (russisch) aus dem Laboratorium von Prof. Winogradoff, gelang

[1]) v. Recklinghausen: Die Adenomyome und Cystadenome der Uterus- und Tubenwandung; ihre Abkunft von Resten des Wolff'schen Körpers. Berlin. 1896.

Digitized by Google

es mir, an mikroskopischen Präparaten zu beweisen, dass die Drüsen in den Adenomyomen unter anderm durch Hineinwachsen des Epithels der Serosa in die Substanz der Fibromyome nach dem Typus der Hautdrüsen gebildet werden. Diese Anschauung kann auch auf unsere Geschwulst übertragen werden, da auch hier die epithelialen Gänge in der Richtung von der Serosaoberfläche verliefen.

Jetzt entsteht die Frage: wie kam es zur Bildung dieser complicirten Geschwulst? Wir erklären den Vorgang folgendermassen: ursprünglich bestand ein Adenofibromyom der hintern Uteruswand. Unter dem Einfluss irgend eines Reizes fing die Geschwulst an, eine sarcomatöse Umwandlung zu erleiden. Zu derselben Zeit begannen unter dem Einfluss desselben Reizes, oder aber unter dem Einfluss der erwähnten sarcomatösen Umwandlung, die drüsigen Gebilde zu wuchern, wie das zuweilen an den Adenosarcomen der Mamma beobachtet wird, wobei die wuchernden Adenommassen sich in das Scheidengewölbe verbreiteten und später auch in das Scheideninnere eindrangen. Wann der Uebergang des Adenoms in das Adenocarcinom stattfand, ist natürlich schwer zu sagen; man kann nur constatiren, dass zur Zeit der Operation die Wucherungen in der Scheide schon krebsiger Natur waren. Der geschilderte Fall weist auf die Möglichkeit eines Ueberganges der Adenomyome in maligne krebsige Neubildungen, sowie darauf hin, wie ein primäres Carcinom in den Fibromyomen entstehen kann. Da nach den jetzigen Anschauungen die Krebsgeschwülste nur aus Epithel entstehen können und eine Metaplasie heterogener Gewebe nicht zugelassen wird, so wird es klar, dass ein Carcinom sich primär nur in solchen fibromyomatösen Geschwülsten entwickeln kann, welche drüsige Gebilde enthalten, folglich nicht in einfachen Fibromyomen, sondern in Adenomyomen. In Anbetracht dieser Möglichkeit einer Umwandlung der Adenomyome in Krebsgeschwülste und beim gleichzeitigen Fehlen irgend welcher absoluten Anhaltspunkte zu ihrer Diagnose bei Lebzeiten der Kranken muss die einzige Therapie der Fibromyome in der unbedingten operativen Entfernung derselben bestehen.

Erklärung der Abbildungen.

Fig. 1. Das makroskopische Bild der Uterusgeschwulst. Rechte Hälfte.
- A Der drüsige Hohlraum (K Cysten in demselben).
- B Myom in der vorderen Uteruswand.
- C Die Uterusgeschwulst.
- D Der adenocarcinomatöse Theil der Uterusgeschwulst.
- E Uterus.
- F Cavum uteri.
- G Vagina.
- H Eierstock.

Fig. 2. Das mikroskopische Bild des drüsigen Hohlraums A, Fig. 1. (Vergröss. = 320.)

Digitized by Google

a kubisches Epithel.
b Fibrinnetz, in dessen Maschen Leucocyten sich befinden.
c Membrana propria.
d Bindegewebe, infiltrirt durch Leucocyten.
e glattes Muskelgewebe.
f drüsiger Hohlraum.
g Sarcom.

Fig. 3.
a Drüse.
b Sarcom.
c Bindegewebe.

V.

Zur Anatomie und Therapie der Graviditas extrauterina.

Von

Dr. med. W. von MASLOWSKY,
Privat-Docent an der medicinischen Akademie zu St. Petersburg.

Der von mir beobachtete Fall von Graviditas extrauterina ist in mancher Hinsicht von Interesse. Klinisch ist der Fall insofern bemerkenswerth, als die Tubenschwangerschaft am Ende des zweiten Monats mit einem Tubenabort abschloss, der einen gefahrdrohenden Collaps, starke innere Blutung und die Ausstossung der Decidua uterina in toto zur Folge hatte. Therapeutisch ist der Fall dadurch bedeutungsvoll, dass der das Leben bedrohende Collaps durch Clysmen von physiologischer Kochsalzlösung beseitigt und der grosse Bluterguss durch resorbirende Mittel zum Schwinden gebracht wurde. In anatomischer Beziehung endlich gab die ausgestossene Decidua uterina Gelegenheit, die wichtigste Veränderung im Uterus bei extrauteriner Schwangerschaft kennen zu lernen und weiter aufzuklären.

Frau P., 37 Jahre alt, Petersburgerin, stammt aus einer gesunden Familie. Die ersten Menses traten mit 13 Jahren auf, dauerten 4 Tage ohne Schmerzen und kehrten dann alle vier Wochen wieder. Verheirathete sich mit 18 Jahren. 13 Schwangerschaften: neun zeitige Geburten und vier Aborte; alle Geburten ohne operative Hilfe; das Wochenbett immer normal; stand am neunten Tage auf; hatte nie selbst gestillt, sondern immer eine Amme; alle Kinder sind am Leben: fünf Knaben und vier Mädchen. Die letzte Geburt am 11. Juni 1896. Alle Aborte verliefen gut, mit Ausnahme des letzten am 4. März 1894. Dieser Abort trat im sechsten Monat ein — der Fötus macerirt; nach sechs Wochen eine starke Blutung, die zwei Tage anhielt. Danach traten die Menses wieder regelmässig auf, jeden Monat zu 4—5 Tagen ohne jegliche Schmerzen. — Die letzten Menses hörten am 30. November 1896 auf (25.—30.); am 24. Dezember eine unbedeutende Blutung, die einen Tag anhielt. Während der früheren Schwangerschaften trat immer Uebelkeit auf, die jetzt ausblieb; Schüttelfröste und Frostgefühl im Rücken traten dieses Mal ebenso auf, wie auch während oben erwähnten Abortus. Vom 3.—4. Januar 1897 ging aus den Genitalien eine bräunliche Flüssigkeit ab, aber nicht bedeutend, und hielt bis zum 1. Februar vor. An diesem Tage gegen 8 Uhr Abends, während Patientin sich ankleidete, um auszufahren, bekam sie einen Schwindelanfall, so dass sie bewusstlos hinsank.

Digitized by Google

Als sie wieder zu sich gekommen war, fühlte sie sich so schwach, dass sie kaum bis zum Bett kriechen konnte, wo sie abermals hinfiel. Ausserdem traten heftige wehenartige Schmerzen auf, die bis zum nächsten Morgen anhielten; am Tage liessen die Schmerzen nach und hörten zum Abend ganz auf; statt dessen traten Ohnmachten und Erbrechen ein. Der Ausfluss aus den Genitalien liess auch ganz nach. Allmählich wurde der Zustand der Patientin besser, sie fühlte sich zum 10. Februar soweit gut, dass sie sich erheben konnte und sogar zweimal des Stuhlgangs wegen das Bett verlassen hatte. Am selben Tage gegen 11 Uhr Morgens traten, nachdem die Kranke nach dem Stuhlgang sich aufs Bett gelegt hatte, von Neuem wehenartige Schmerzen, Ohnmachten und Erbrechen auf. Die Schmerzen ungemein heftig, beständiges Erbrechen, — der Magen vertrug nichts, nicht einmal einen Schluck Wein. Gegen 5 Uhr Nachmittags sah ich die Kranke zum ersten Mal und fand folgenden Status: Die Kranke, klein von Wuchs mit gut entwickeltem Fettpolster und starkem Knochengerüst, war so anämisch, dass die Farbe der Lippen sich nicht von der Hautfarbe unterschied; die Extremitäten kalt, Puls kaum fühlbar an der Radialis, 140 in der Minute, klein und fadenscheinig; zählen konnte man den Puls nur an der Carotis. Die Patientin, in halbbewusstlosem Zustande, leidet an sehr heftigen wehenartigen Schmerzen im Leibe, die ununterbrochen anhalten; beständige Uebelkeit, Erbrechen und Durst. Der Leib aufgetrieben und schmerzhaft beim Anfühlen, Percussionschall dumpf tympanitisch. Aus den Genitalien unbedeutender blutiger Ausfluss. Bei der inneren Untersuchung fand sich Folgendes: Das Orificium lässt die Spitze des Zeigefingers durch, im Orificium selbst nichts vorhanden. Der Uterus in antepositione, seine Grenzen lassen sich nicht bestimmen, das hintere Scheidengewölbe vorgewölbt und mit einer prall-elastischen, sehr schmerzhaften Geschwulst ausgefüllt, die sich auf circa 3 Finger nach links hin erstreckt; rechts eine Geschwulst von derselben Consistenz, die sich auf das rechte Ligamentum latum und augenscheinlich auf die ganze rechte Beckenseite erstreckt; die Grenzen der Geschwulst liessen sich nicht constatiren, einerseits wegen der schmerzhaften Untersuchung, andrerseits wegen der gespannten Bauchdecken. Verordnet wurden der Kranken Wein und Aether innerlich, Eis auf den Leib, Opium in suppositorio (0,02 p. d.), Wein und Aether aber wurden sofort erbrochen, so dass sie wirkungslos blieben, infolge dessen spritzte ich Aether unter die Haut, jedoch ohne nennenswerthe Wirkung auf die Herzthätigkeit; der Puls blieb nach wie vor kaum durchfühlbar. Danach wurden der Kranken warme (28°) Clysmen aus physiologischer Kochsalzlösung (0,6 pCt.) verordnet — es wurden drei Clysmen zu je 200 g alle 15—20 Minuten gegeben.

Alle Clysmen blieben im Darm und übten eine gute Wirkung aus: Die Kranke kam zu sich, die Ohnmacht verging, das Erbrechen liess nach, die Athemzüge wurden tiefer, der Durst liess nach, der Puls wurde in den Radialarterien durchfühlbar, wenn auch klein, 140 in der Minute. Das Eis wurde weggelassen, da es die wehenartigen Schmerzen verstärkte, statt dessen wurden feuchtwarme Umschläge verordnet. Uebelkeit und wehenartige Schmerzen hielten die ganze Zeit über an, trotz Anwendung von Opium. Gegen 6 Uhr Abends wurde die Decidua uterina bei geringer Blutung ausgestossen, dieselbe war sackförmig und stellte einen vollständigen Abguss der Uterushöhle dar. Darauf wurden die Schmerzen geringer, hielten aber auch noch den ganzen folgenden Tag an. Ohnmachten und Erbrechen traten nicht mehr auf, die Uebelkeit aber liess nach. Es wurde wiederum Wein und Aether innerlich, die jetzt nicht erbrochen wurden, sowie Opium verordnet.

Somit hatten wir es mit einer Multipara zu thun, bei der am Ende des zweiten Monats nach den letzten Menses, bei vorhandener Haemotocele retrouterina, anaemischer recidivender Collaps mit Ohnmachten, mit fadenscheinigem Puls, mit Erbrechen, mit Aufgetriebenheit des Leibes, wehenartigen Schmerzen, äusserlich unbedeutender Blutung und Ausstossung der Decidua uterina, eingetreten war. Da die unbedeutende äussere Blutung nicht den Grund zum Collaps geben konnte, so musste nothwendiger Weise eine colossale innere Blutung eingetreten sein. Was war aber die Ursache für diese Blutung? Irgendwelche Erkrankungen der Adnexa oder trauma-

Digitized by Google

tische Verletzungen ergaben sich nicht aus der Anamnese. Der erste Collaps trat ohne jeglichen Grund nach zweimonatlichem Ausbleiben der Menses ein, mit gleichzeitiger Entstehung der Haematocele retrouterina. Nach 10 Tagen trat der zweite Collaps ein mit Ausstossung der Decidua uterina. Dieser Umstand wies auf eine ectopische Schwangerschaft hin. Welch eine Form der ectopischen Schwangerschaft aber gab so eine colossale Blutung? Dem klinischen Bilde nach sehe ich den Grund zur inneren Blutung als Ausgang einer Tubenschwangerschaft an. Hatten wir es nun mit dem Platzen der Tuba oder einem Tubenabort zu thun? Meiner Meinung nach lag ein Tubenabort vor. Für die letzte Annahme spricht Folgendes: Die sich wiederholende innere Blutung in Verbindung mit Collaps, die wehenartigen Schmerzen bei beiden Collapsen und eine unbedeutende äussere Blutung, die Haematocele retrouterina nahm das rechte Ligamentum latum ein und die Hauptmasse der Blutgeschwulst die rechte Beckenseite; augenscheinlich war eine Graviditas tubaria dextra vorhanden, die zu einem Tubenabort geführt hatte, und zwar in zwei Abschnitten: das erste Mal am 1. Februar trat ohne jeglichen Grund plötzlich ein Collaps auf, mit wehenartigen Schmerzen und Bildung einer Haematocele retrouterina, und das zweite Mal nach 10 Tagen mit denselben Symptomen und mit Ausstossung der Decidua, in Folge des neuen Blutergusses.

In der Nacht schlief die Kranke nur 20 Minuten in Folge der anhaltenden Schmerzen. Die wehenartigen Schmerzen hörten erst gegen Abend des folgenden Tages auf.

Am 3. Tage traten beständige Schmerzen ein; die Abendtemperatur stieg auf 38,2, Puls 140. Am 5. Tage hörten die Schmerzen auf, früh 36.7, Puls 130. Jetzt konnte man deutlich durch die Bauchdecken die obere Grenze des Bluttumors constatiren: sie war einen Finger breit über der Nabellinie. Der blutige Ausfluss liess am 7. Tage nach; aus den Brustdrüsen liess sich Collostrum ausdrücken. Therapie: feuchtwarme Umschläge und Opium, flüssige Nahrung. Nach Aufhören der Schmerzen wurde statt Opium Ichthyol verordnet.

Im folgenden Krankheitsverlauf wurde die combinirte Untersuchung nicht angewandt, man konnte äusserlich das Abnehmen der Blutgeschwulst constatiren. Die Menses traten alle 4 Wochen ein und hatten einen normalen Verlauf.

Unter Anwendung von heissen Douchen mit Jod und Vesicantien konnte man gegen den 20. Mai eine fingerdicke Geschwulst unabhängig von der Gebärmutter constatiren. Die Kranke wurde auf's Land geschickt mit der Anweisung, Salzbäder zu gebrauchen und auch die oben angeführte Therapie fortzusetzen.

Die ausgestossene Decidua, einen vollständigen Abguss der Uterushöhle darstellend, in Form eines Sackes, hatte eine dreizipfelige Form mit abgerundeten Ecken. Die äussere Oberfläche weist zahlreiche Unebenheiten auf und ist stellenweise mit geronnenem Blut bedeckt; der Innenfläche sitzen zwei erbsengrosse cystenartige Gebilde auf, deren Stiele dünn und kurz sind. Den Tubenmündungen und dem Orif. int. entsprechend, befinden sich lückenartige Oeffnungen, wobei die am Orif. int. liegenden grösser sind und zackige Ränder besitzen. Die ausgestossene Decidua ist stellenweise hellroth, stellenweise dunkelroth, die cystenartigen Gebilde sind bedeutend blasser. Masse des Abgusses: Länge 6 cm, Breite auf der Höhe der Tubenöffnungen 4,5 cm, Dicke 0,8—1,0 cm. Die innere Fläche ist glatt und durch oberflächliche und tiefere Furchen in Parzellen von unregelmässiger Form getheilt. Die Richtung der Furchen ist meistens eine senkrechte oder schräge. Eine regelmässige Vertheilung der Furchen war nicht zu bemerken. Das Gewebe ist am äusseren Rande fester, nach innen lockerer und von Extravasaten durchsetzt. Auf der Innenfläche sieht man zahlreiche kleine Oeffnungen. Nirgends sieht man Zotten oder sonstige Bestandtheile des Eies.

Kleinere Stücke aus verschiedenen Stellen der Mucosa und die cystenartigen Gebilde wurden nach der gewöhnlichen Methode (absol. Alcohol, Celloidin) gehärtet; die Schnitte wurden mit Haematoxylin gefärbt.

Digitized by Google

Die Untersuchung der Schnitte bei geringer Vergrösserung (Zeiss Oc. 2 Obj. A. A.) zeigte eine Zusammensetzung des Gewebes aus zwei Schichten: aus einer inneren Deciduazellen mit zahlreichen Blutgefässen, und einer äusseren Drüsen enthaltenden; in dem Stroma derselben sind verschiedenartige hohle Räume vorhanden (Ampullarschicht Langhaus). Die Cellularschicht färbte sich weniger intensiv, als die mittlere und Drüsenschicht, deren äusserster Rand hinwieder am meisten intensiv gefärbt ist.

Bei stärkerer Vergrösserung (Zeiss Oc. 2 und 4, Obj. DD) konnte man an der inneren Fläche der Decidua stark verändertes Epithel bemerken, inselförmig gruppirt, nicht intensiv gefärbt; die Zellen des Epithels haben eine kubische Form, stellenweise Uebergangsformen von der kubischen Form zu flachen, dem Endothel ähnlichen Zellen. Auf den Präparaten, die dem Fundus uteri entsprechen, fand sich eine losgelöste Epithelialschicht von der eben beschriebenen Form mit Uebergang auf die Drüsenausführungsgänge. An anderen Präparaten waren die Drüsenausführungsgänge gar nicht mit Epithel bekleidet. Das Stromagewebe der inneren Schicht bestand aus Deciduazellen, die kleiner waren, als in der ausgetragenen Nachgeburt, von verschiedener Form: runde, ovale und vieleckige, mit reichlichem Protoplasma und grossen ovalen Kernen. Diese Zellen sind in einiger Entfernung von einander gelagert; zwischen ihnen intercellulares, feinfaseriges, oft homogenes Gewebe, in welchem kleine runde Bindegewebszellen mit verhältnissmässig grossen Kernen zerstreut liegen.

Das Protoplasma und die Kerne der Deciduazellen färben sich schlecht, Die Conturen der Zellen wie auch der Kerne sind undeutlich. Derartige Zellen enthalten keinerlei Körnchen, sondern stellen nur eine blassere Schattirung des Protoplasma dar und eine kaum bemerkbare blassblaue Färbung der Kerne, was im Vergleich mit der intensiven Färbung der runden Zellen scharf in die Augen fällt. Ausserdem kommen noch ungefärbte körnige Massen vor, die der Grösse nach Deciduazellen entsprechen.

Die Gefässe der Zellenschicht sind sehr zahlreich und von verschiedener Structur. Näher zur Oberfläche befinden sich zahlreiche Capillargefässe, die paralell der Oberfläche gehen. Ihre Wandung besteht nur aus Endothel. An den vom Epithel entblössten Stellen liegen die Capillaren so oberflächlich, dass ihr Endothel die innere Grenze der Zellenschicht bildet. Die Capillargefässe sind mit Blutkörperchen angefüllt, in einigen findet man auch geronnenes Fibrin.

Ausser den Capillargefässen fanden sich in der oberflächlichen Zellenschicht Gefässe vor, die ausser dem Endothel noch eine dünne Wandung besassen, die aus concentrisch gelagerten Fasern und Zellen bestand. Diese Gefässe, Verzweigungen der Arterien, hatten schon einen Theil ihrer Wandungen verloren, im Gegensatz zu den Arterien der äusseren Schicht, deren Wandungen stark entwickelt waren. Der grösste Theil von ihnen enthält Blutkörperchen, viele waren aber auch ganz leer.

In den tieferen Abschnitten der Zellenschichten finden sich Lumina von runder, ovaler und Biskuitform, ohne jegliche Wandung, direct umgeben vom Decidualgewebe, gefüllt mit unveränderten Blutkörperchen. Diese Lumina, nahe aneinander gelagert, übertreffen an Grösse die Arterien und Venen der äusseren Schicht. In demselben Abschnitt der Zellenschicht kommen Extravasate vor. Das Gewebe ist theilweise mit Blutkörperchen, theilweise mit fibrinösen Massen durchsetzt.

Das Gewebe der Trabeculae der äusseren Schicht unterscheidet sich scharf von dem der inneren Schicht: seine Zellen sind kleiner, meistens spindelförmig, aber auch rund und vieleckig; die runden Bindegewebszellen sind sehr zahlreich und werden nach der Oberfläche hin noch zahlreicher. Die Gefässe dieser Schicht müssen als Arterien und Venen angesehen werden, nach der Structur ihrer Wandungen und nach der Form des Schnittes. Sie enthalten im Fibrinnetz rothe Blutkörperchen oder nur fibrinöse Massen. Im Gewebe der äusseren Schicht sind colossale Extravasate jüngeren und älteren Datums enthalten.

Die Drüsen der äusseren Schicht sind verschiedenartig, wie der Form so auch der Epithellagerung nach. Sehr selten fand man in den tieferen

Digitized by Google

Schichten kreisförmige Drüsen, wie sie im nichtschwangeren Uterus vorkommen. Diese Drüsen enthalten kubisches Epithel, das sich vom unterliegenden Gewebe losgelöst hat und im Lumen gelegen ist, die Zellen mit zackigen, freiliegenden Rändern sind ziemlich intensiv gefärbt. Der grösste Theil der Drüsen hat das Aussehen von verlängerten Räumen der verschiedenartigsten Form. Kleinere Lumina sind mit einschichtigem cubischen Epithel ausgelegt, andere hinwieder zeigen eine scharf ausgeprägte Proliferation des Drüsenepithels: ausser dem Wandepithel findet man noch Massen von Epithelzellen in den Räumen: die runden, ovalen und vieleckigen Zellen nehmen den Färbstoff schlecht auf. Endlich kommen noch Räume vor, die vollständig mit Zellen angefüllt sind; das Wandepithel ist in demselben inselförmig gruppirt und in die Zellen einiger Räume enthalten körnige Massen. Ueberhaupt sind die Zellen im Degenerationsstadium: schlechte Färbung, ihre Conturen und die der Kerne undeutlich. Die grösseren Drüsenräume, angefüllt mit den eben beschriebenen Zellen sind unmittelbar von Trabekeln umgeben. Ausser diesen Räumen fanden sich noch grössere Räume mit losgelöstem Epithel, das als zusammenhängende Kette in das Lumen der Drüse hineinragte und den Farbstoff gut aufnahm. Die kubische Form mit zackigen, freiliegenden Rändern war der Mehrzahl der Zellen zu eigen; in einigen Räumen fanden sich Uebergangsformen von der kubischen zur abgeflachten Zelle, dem Endothel ähnlicher.

Die Wandungen der kleinen Cysten bestehen aus Zellengewebe der äusseren Schicht; in denselben fanden sich Drüsenräume ausgelegt mit einschichtigem, kubischem Epithel. Die innere Fläche der Cysten ist fast gänzlich vom Epithel entblösst, mit Ausnahme von 2—3 Zellen, die ihre kubische Form beibehalten hatten, den Farbstoff schlecht aufnahmen und undeutliche Conturen besassen.

Auf Grund dieser mikroskopischen Untersuchung liessen sich im ausgestossenen Abguss der Uterushöhle alle Eigenschaften der Decidua uterina erkennen, in die sich die Uterusschleimhaut unter dem Einfluss der Tubenschwangerschaft verwandelt hatte. Diese Decidua uterina besteht aus zwei Schichten; einer Zellen- und einer Drüsenschicht, deren Bestandtheile für sich Eigenthümlichkeiten darbieten.

Was das oberflächliche Epithel anbelangt, so gehen die Meinungen der Autoren auseinander. Einige Autoren fanden es gar nicht vor. — Langhans[1]), Cohnstein[2]), Wyder[3]), Klein[4]) und C. van Tussenbroek[5]). Andere hinwieder fanden das Epithel in dieser oder jener Form vor. Leopold[6]) fand an der Oberfläche Cylinderepithel vor. Abel[7]) sah auf der Oberfläche der ausgestossenen Decidua einen Streifen, der aus langgezogenen

---

[1]) Conrad und Langhans. Tubenschwangerschaft. Ueberwanderung d. Eies. Arch. f. Gyn. Bd. IX. S. 342.

[2]) Cohnstein. Beitrag zur Schwangerschaft ausserhalb der Gebärmutterhöhle. Arch. f. Gyn. Bd. XII. S. 357.

[3]) Wyder. Beiträge z. Lehre v. d. Extrauterinschwangerschaft und d. Orte d. Zusammentreffens von Ovulum und Spermatozoën. Arch. f. Gyn. Bd. XXVIII. S. 378.

[4]) Klein. Entwickelung und Rückbildung d. Decidua. Zeitschr. f. Geb. und Gyn. Bd. XXII. S. 263.

[5]) C. van Tussenbroek. Die Decidua uterina bei ectopischer Schwangerschaft etc. Virchow's Arch. Bd. 133. S. 214.

[6]) Leopold. Tubenschwangerschaft mit äusserer Ueberwanderung des Eies etc. Arch. f. Gyn. Bd. X S. 257.

[7]) Abel: Zur Anatomie d. Eileiterschwangerschaft etc. Arch. f. Gyn. Bd. XXXIX. S. 406.

Digitized by Google

Zellen mit langen Kernen bestand, den er für degenerirtes oberflächliches Epithel hält. Zweifel[1]) fand auf der ganzen Oberfläche gut erhaltenes kubisches Epithel und auch in zahlreichen Drüsenvertiefungen der ausgestossenen Decidua. Dobbert[2]) fand an der Oberfläche der Decidua, in der Nähe der Drüsenmündungen nur kubisches Epithel, ähnlich dem Drüsenepithel; an den ausgestossenen Theilen der Decidua war nirgends Epithel vorhanden. In meinem Fall fand ich, entsprechend dem Fundus uteri, einen von der Oberfläche losgelösten Streifen, der aus Zellen in Uebergangsformen von kubischen zu abgeflachten bestand, und der sich auch in die Drüsenausgänge erstreckte; an anderen Stellen hinwieder fanden sich Epithelinseln aus kubischen und flachen Zellen.

Was das Drüsenepithel anbelangt, so stimmen die Ansichten der Autoren in Hinsicht der Form der Zellen überein: Cylinderepithel am Drüsengrunde, kubisches und flaches in den Drüsenräumen der ampullären Schicht mit theilweiser Loslösung vom unterliegenden Gewebe. Die Mehrzahl der Autoren fand einschichtiges Epithel in den Drüsenräumen, und nur die wenigsten fanden in denselben Anhäufungen von Epithelzellen. Leopold wies als der erste darauf hin (l. c. S. 286), Abel (l. c. S. 402 u. 403) bringt diese Anhäufung mit der Loslösung des Epithels in Zusammenhang, und hält sie für eine postmortale Erscheinung. van Tussenbroek (l. c. 211) hält dieselben für das Resultat der Proliferation des Epithels. Dobbert (l. c. 238) hält die Abstossung der Epithellien nicht für eine postmortale Erscheinung, sondern glaubt, dass sie ihren Untergang in dem sie allseitig umwuchernden Decidualgewebe finden.

An meinen Präparaten konnte ich die verschiedensten Gruppirungen des Epithels in den Drüsenräumen verfolgen, und komme zu der Ueberzeugung, dass die Anhäufung der Zellen nicht im Zusammenhang mit der Abstossung des Epithels gebracht werden kann, wie es Abel und Dobbert annehmen; und zwar aus dem Grunde, weil ich Anhäufung der Zellen bei erhaltenem Wandepithel beobachtet habe; Präparate mit abgestossenem Epithel deuten nur auf seine Lageveränderung hin: die Zellen, in Zusammenhang untereinander bleibend, verlassen die Wandung und treten in das Lumen der Räume, wobei sich ihre Zahl durchaus nicht vergrössert. Diese Abstossung kann ich durchaus nicht für eine postmortale Erscheinung ansehen. In den grossen, mit Zellen vollständig angefüllten Räumen konnte man stellenweise regelmässig gelagertes Wandepithel bemerken, und immer sah man die Grenze zwischen dem unterliegenden Gewebe und den Zellenhaufen, die sich durch ihre runde, ovale, quadrat- und vieleckige Form von den spindelförmigen Stromazellen unterschieden. Auf Grund dieses Befundes halte ich, wie

[1]) Zweifel. Ueber Extrauterinschwangerschaft und retrouterine Hämatome. Arch. f. Gyn. Bd. 44. S. 58.

[2]) Dobbert. Beiträge z. Anatomie d. Uterusschleimhaut bei ectopischer Schwangerschaft. Arch. f. Gyn. Bd. 47. S. 237.

Digitized by Google

auch van Tussenbroek, diese Zellenhäufung in den Drüsenräumen für das Resultat der Proliferation ihres Epithels, in Folge des starken Wachsthums aller Zellenelemente der Uterusschleimhaut bei ihrem Uebergange in die Decidua reflexa. Meiner Meinung nach bildet diese Anhäufung der Zellen in den Drüsenräumen ein wichtiges diagnostisches Merkmal für die Unterscheidung der Decidua uterina bei extrauteriner Schwangerschaft von einer Membrana dysmenorrhoica und der gewöhnlichen Decidua, deren Drüsenepithel einschichtig ist. (Klein l. c.)

Hinsichtlich der Gefässe sind von besonderem Interesse die Capillaren von grossem Kaliber und die Blutlacunen, ohne jegliche Wandung der Zellenschicht. Die Ansichten der Autoren über die Entstehung dieser Gefässe sind verschieden. Dobbert glaubt, nach Analogie des schwangeren Uterus, dass sie aus den Arterien hervorgehen. van Tussenbroek fand, dass die Arterien in der Decidua ihre Structur beibehielten und dass ihre Aeste ohne Verlust der Muscularis und ohne Erweiterung fast die Oberfläche erreichten. Daraufhin hält sie die Venen für den Ursprung dieser Gefässe. In meinem Falle fand ich ausser den Capillaren und Blutlacunen ohne Wandungen Arterienäste mit einer äusserst zarten Bindegewebswandung, was sehr in die Augen fiel beim Vergleich mit den Arterienwandungen der Drüsenschicht. Daraufhin bin ich geneigt zuzugeben, dass diese Blutlacunen sich aus den Arterien entwickeln, indem ihre Wandungen zu Grunde gehen und in Folge dessen Erweiterungen eintreten. Auf diese Weise finden wir hier einen analogen Process wie in der Decidua serotina bei normaler Schwangerschaft, wie es durch die Untersuchungen von Waldeyer, Kohn, Hofmeier, Gottschalk und Andere bewiesen ist. Das Vorhandensein dieser Blutlacunen ist die zweite charakteristische Eigenthümlichkeit der Decidua uterina bei ectopischer Schwangerschaft.

Die Degeneration der Deciduazellen steht im Zusammenhang mit der Coagulationsnecrose, in Folge der Extravasate und der Thrombose der Gefässe, die die Ernährung der Gefässe zerstörten. Diese Coagulationsnecrose beobachtete Klein in der Decidua am Ende der normalen und auch in der Decidua uterina bei der ectopischen Schwangerschaft. Die Veränderungen der Zellen in den Drüsenräumen sind die Folge der Fettdegeneration.

Was die Therapie in unserem Falle anbelangt, so war die Coeliotomie wegen des Collapses contraindicirt. Aus diesem Grunde musste man sich mit der symptomatischen Therapie begnügen, die zum Zwecke hatte, den das Leben bedrohenden Collaps zu beseitigen. Da die Excitantien wirkungslos blieben, so wurden mit glänzendem Erfolg warme Clysmen von physiologischer Kochsalzlösung verordnet. Derartige Clysmen sind häufig angewandt worden, aber meistens bei äusseren Blutungen von Bode[1]), Huzarski[2]),

[1]) Bode. Centr. f. Gyn., 1886, No. 30; Sitzung d. Gesellsch. f. Geb. und Gyn. zu Dresden, 1. April 1886.

[2]) Huzarski. Beitrag z. Behandl. schwerer Anämie mittels subcutaner Kochsalzinfection. Centr. f. Gyn., 1890, S. 498.

Digitized by Google

Heer[1]), Neistube[2]), Warmann[3]), Cholmogoroff[4]), Mitour[5]) und Schmid[6]).

Nur im Falle von Witte[7]) wurden Clysmen aus warmer Milch und Wasser bei innerer Blutung in Folge Ruptur der schwangern Tube angewandt. In diesem Falle aber hatten sie nur eine temporäre Wirkung, die Coeliotomie wurde bei kleinem Pulse ausgeführt. In meinem Falle war die Wirkung eine dauernde: der gefahrdrohende Collaps verging und wiederholte sich nicht; Puls und Athmung wurden kräftiger, der Durst liess nach, das Erbrechen hörte auf. Dieser Effect trat eine halbe Stunde nach dem ersten Clysma auf und nahm stetig zu. Nach dem Rathe von Cholmogoroff verordnete ich kleine Clysmen (200 — 280 g) aus Kochsalzlösung ($1^1/_2$ Theelöffel auf 1 Liter Wasser (28°) alle 20 Minuten; benutzt wurde der Esmarch'sche Krug. Ungeachtet des Collapses wurden alle Clysmen resorbirt, obgleich sie in der gewöhnlichen Rückenlage gegeben wurden.

Einfachheit, Gefahrlosigkeit, Anwendbarkeit in allen Fällen, rasche Resorption und die Wirkung auf die Herzthätigkeit sind die Vorzüge dieses Verfahrens im Vergleich zu subcutanen Einspritzungen. — Aus diesem Grunde ist dieses Verfahren bei gefahrdrohender innerer Blutung in Folge von Ruptur der schwangeren Tube oder des Tubenaborts zu empfehlen, besonders in der Privatpraxis, wo die Coeliotomie oft auf grosse Hindernisse stösst und oft gänzlich unausführbar ist. Auch in der Klinik ist seine Anwendung zur Sistirung der Collapses zu empfehlen, um hernach die Coeliotomie vornehmen zu können. Mit diesem Verfahren müssten auch die Hebammen bekannt gemacht werden, denn sie sind die ersten, die bei solchen Blutungen zugegen sind.

---

[1]) Heer. Un cas d'anémie grave post partum guéri par de grands lavements d'eau salée. Revue méd. de la Suisse romande 1890, p. 424.

[2]) Neistube. Zeitschr. f. Geb. und Frauenkrankheiten, 1892, S. 552 (russisch).

[3]) Warmann. Ueber d. rectale Applikationsweise d. physiol. Kochsalzlösung bei Verblutenden. Ther. Monatshefte, 1893, S. 451.

[4]) Cholmogoroff. Die Einführung v. physiol. Kochsalzlösung etc. Klin. Vortr., No. 161, N F.

[5]) Mitour. Traitement des accidents consécutifs aux grandes hémorragies par les lavements salés. La médecine moderne, 1896, Supl., No. 95, pag. 723.

[6]) Schmid. Eklampsie bei Mutter und Kind. Centr. f. Gyn., 1897, S. 821.

[7]) Witte. Die Resorptionsfähigkeit d. Dickdarmes in gynäkologischer Beziehung. Deutsch. med. Wochenschr., 1896, S. 465.

Digitized by Google

Bemerkungen zu dem Aufsatz von Gubaroffs's „Ueber einen Fall von Placenta praevia."[1])

Von

Dr. med. S. MONSIORSKI

Frauenarzt in Warschau.

Alle Beiträge, welche zur Aufklärung der Frage der Placenta praevia dienen, sind willkommen und werthvoll; so auch das Präparat v. Gubaroff's. Aber in seiner Beschreibung und seinen Erläuterungen scheinen mir einige Punkte nicht richtig zu sein, weshalb ich den Autor um Auskunft bitten möchte. v. Gubaroff sagt (Seite 27):

„Eine weitere Besonderheit unseres Präparates ist die Stelle des Contractionsringes, der genau dem inneren Muttermunde entspricht. Hier bilden die circulär verlaufenden Muskelbündel einen scharfen Rand, welcher genau die Inguinalfalte des Foetus umfasst."

Die entsprechende Abbildung zeigt die Gebärmutter, welche den Foetus enthielt. Schon Baudelocque hat bemerkt, dass die Gebärmutter die Form habe „d'une grosse courge ou calebasse à deux ventres", aber nur in solchen Fällen, wo er die Wendung sehr lange nach dem Abflusse des Fruchtwassers ausführen sollte (siehe meine Arbeit: „Étude historique sur l'insertion vicieuse du placenta"). Pinard und Varnier geben an, dass ein solcher scharfer Rand nur nach der Entleerung des Uterus, d. i. nach der Austreibung der Frucht sichtbar sei. Allerdings sagt v. Gubaroff nicht, wieviel Fruchtwasser ungefähr bei der Wendung abgeflossen sei, aber seine Figur 3 macht den Eindruck, als ob sein „Contractionsring" nur ein innerer Muttermund sei.

Es ist allgemein bekannt, dass die Lehre von „unterem Uterinsegment" zwei Schulen hat: die Einen glauben, dass das untere Uterinsegment nur ein unterer Theil des Uteruskörpers sei (Schröder, Thiede, Langhans, P. Müller, Saenger, Hofmeier, Pinard, Varnier, v. Franqué u. A.); die Anderen meinen, dass es aus dem Collum uteri hervorgehe (Bandl, Küstner, Schatz, Bayer, Keilmann u. A.). Für die ersteren sind die Grenzen des unteren Uterinsegmentes die folgenden: oben der Contractionsring, die feste Anheftung des Peritoneum an der vorderen Oberfläche des Uterus, unten das Orif. int. colli uteri. Für die Anhänger der zweiten Schule ist das Orif. int. colli uteri die obere Grenze und die Stelle, wo der nicht erweiterte

[1]) Diese Monatsschrift, Band VII, Heft 1.

Digitized by Google

Theil des Collum uteri beginnt, die untere. Der innere Muttermund in dem Präparate v. Gubaroff's ist nach seiner Meinung auch ein Contractionsring: also ist v. Gubaroff ein Anhänger der Lehre, nach welcher das untere Uterinsegment aus dem Collum uteri entsteht. Aber wohin will er dann die untere Grenze seines unteren Uterinsegmentes setzen, welche von der entsprechenden Schule den Namen „Müller'scher Ring" erhalten hat? Das vermögen wir nicht zu erkennen. Ich glaube, dass auch die Anhänger der gleichen Schule, welcher v. Gubaroff angehört, die folgende Erklärung seines Präparates gern annehmen werden: sein Contractionsring ist ein Müller'scher Ring, und die obere Grenze des unteren Uterinsegmentes ist noch nicht sichtbar, weil der Uterus den Foetus enthielt. Man könnte auch meinen, dass der Müller'sche Ring wegen der Extraction des Fusses verschwunden sei, aber dann wäre das untere Uterinsegment sehr schmal, es existirte fast nicht. Für die endgültige Antwort auf diese Frage scheint mir auch die mikroskopische Untersuchung nothwendig; die Ergebnisse der Schnitte durch die ganze Dicke der Uteruswand sind so überzeugend, (Hofmeier, Pinard, Varnier), dass in keinem Falle die Gelegenheit, sie vorzunehmen, versäumt werden sollte. Zum Schlusse möchte ich folgende drei Fragen an Prof. v. Gubaroff stellen:

1. Kann man vor der Entleerung der Gebärmutter nach dem blossen Aussehen den Contractionsring bezeichnen?
2. Wo soll der Müller'sche Ring in Fig. 3 seinen Platz haben?
3. Ist man berechtigt, ohne mikroskopische Untersuchung die Grenzen des unteren Uterinsegmentes zu bezeichnen?

Weiter sagt v. Gubaroff:

„Diese ganz entschieden starke Gefässerweiterung hat eine grosse klinische Bedeutung, weil sie uns den Mechanismus der anhaltenden und heftigen Blutungen erklärt, die zuweilen bei Cervixrissen nach operativen Eingriffen bei Plac. praevia beobachtet werden, ein Umstand, dessen Bedeutung auch von M. Duncan mit Recht hervorgehoben worden ist."

Duncan führt in seiner Arbeit im Arch. f. Gyn., 1874, vier Ursachen dieser Blutungen an: 1. die Zerreissung der uteroplacentaren Blutgefässe auf der Höhe oder über dem inneren Muttermunde; 2. die Zerreissung des Sinus circularis placentae; 3. die traumatische Ablösung der Placenta; 4. die Ablösung der Placenta wegen der Contraction des Uterus. Also Duncan spricht in dieser Arbeit nicht von Blutung aus Blutgefässen, welche sich unterhalb des Orif. intern. colli finden. Die Erweiterung der Gefässe des Collum uteri

Digitized by Google

in dem Präparate v. Gubaroff's ist sehr bedeutungsvoll und warnt vor Cervixrissen während der Eingriffe bei Placenta praevia. Es ist auch sehr interessant dass „diejenige Stelle, wo das Peritoneum fest am Uterusgewebe angeheftet ist, bedeutend kleiner ist, als der Theil der Oberfläche dieses Organs, wo diese Membran leicht mit dem Finger abgezogen werden kann." Nach den Untersuchungen von Hofmeier ist die feste Anheftung des Peritoneums an der vorderen Oberfläche des Uterus nur 3—6 cm vom Orif. uteri int., und 7—10 cm von Orif. ext. entfernt. Da die nähere Bestimmung dieser Stelle in allen Fällen für die Grenzen des unteren Uterinsegmentes sehr wichtig ist, wäre es auch sehr wichtig, sie aus dem Präparate v. Prof. Gubaroff's noch zu erfahren.

Berichte.

Die Anzeigestellung zur chirurgischen Behandlung des puerperalkranken Uterus.

Sammelbericht

von

L. PROCHOWNICK-Hamburg.

(Im Verein mit Dr. J. Kanter, G. Stratenberg, E. Rosenfeld.)

I.

Die Veranlassung zum nachfolgenden Berichte bilden 2 im Anschluss zu veröffentlichende Exstirpationen der puerperal septischen Gebärmutter. Das Studium der Litteratur ergab, wie gering die Zahl der bisher genau beschriebenen derartigen Fälle war und mehr noch, wie weit darüber die Ansichten auseinander gingen. Gleiche Meinungsverschiedenheit liess sich für Alles, was man „chirurgische Massnahmen"[1]) am puerperalkranken Uterus nennen darf, feststellen. Um uns ein Bild der jetzigen Sachlage zu verschaffen und sie mit unseren eigenen Erfahrungen zu vergleichen, wurde die zugängige Litteratur der letzten Jahre getheilt, geprüft, an den Referirabenden durchgesprochen und vergleichend zusammengestellt. Einige Beschränkungen bestanden für uns von vornherein: Wir beschafften auf verschiedensten Wegen die deutsche, amerikanische, französische Litteratur; eine Vollständigkeit ist unter den hiesigen Verhältnissen nicht durchführbar. Wir befassten uns ferner absichtlich, so weit als möglich, nur mit den Erkrankungen der Gebärmutter selbst und mit den Indicationen zu chirurgischem Handeln an diesem Organe, weil sonst die Grenzen zu weite wurden.

Die Ergebnisse scheinen genügend interessant, um in dieser besonders dem praktischen Handeln dienenden Monatsschrift wiedergegeben

[1]) Es ist darunter auch jede uterine Ausspülung, Tamponade, Aetzung zu verstehen, denn sie sind sämmtlich beim puerperalkranken Uterus streng vom chirurgischen Standpunkte aus aufzufassen.

Digitized by Google

zu werden. Sie bilden nicht einen wissenschaftlich erschöpfenden Bericht, sondern nur ein Spiegelbild der zur Zeit herrschenden bezw. sich bekämpfenden Anschauungen. Die Berechtigung zur kritischen Besprechung durfte ich mir nach 22jähriger Fachthätigkeit wohl zusprechen, auch ohne über eine geburtshülfliche Abtheilung zu verfügen. Abgesehen davon, dass ungemein oft die in Frage stehenden Erkrankungen, insonderheit nach Aborten, gynaekologischen Instituten zugehen, liegen die meisten und schwersten Beobachtungen puerperaler Erkrankung häufiger auf dem Gebiete der Praxis als auf dem der Klinik. Und nur vom Standpunkte der Praxis ist alles Folgende aufzufassen! Von ihm aus mag auch entschuldigt werden, wenn hier Dinge wiederholt sind, die schon mehrfach und von Berufeneren ausgesprochen wurden; gerade die litterarische Blüthenlese erhärtet, dass sie doch nicht oft genug wiederholt werden können.

Den Einzelberichten sind einige allgemeine Gesichtspunkte vorauszuschicken. Es haftet an einer Zahl selbst hervorragender Arbeiten eine gewisse Einseitigkeit.

In erster Linie wird in der Beobachtung der Wochenbetterkrankungen den Verhältnissen der Körpertemperatur ein zu weitgehendes Gewicht beigelegt, zu Ungunsten der hier ebenso wichtigen, nach meiner Ueberzeugung sogar wesentlich wichtigeren Herzthätigkeit, (Pulsbeschaffenheit). Dadurch ist — besonders unter den jüngeren Collegen — eine zu weit gehende Fieberfurcht nebst allerhand Auswüchsen — Selbstanklage, Hebammenverdächtigung — eingerissen. Häufiger noch wird eine active, nicht immer schadlose Behandlung lediglich auf die Temperatursteigerung ohne Rücksicht auf den Puls und andere Krankheitserscheinungen begründet. Das mag allenfalls einmal für die Klinik, welche neue Bahnen suchen und neue Ideen prüfen soll, gestattet sein. Billigen kann ich es auch da nicht, weil jede Principienreiterei in unserer Kunst unrichtig ist. Sicher aber eignet sich z. B. ein grundsätzliches Ausspülen der Gebärmutter, sofort wenn ein gewisser, oft geringer, Grad von Steigerung der Eigenwärme eingetreten ist, nicht zur Belehrung angehender Aerzte und zur Uebertragung in die Praxis. Selbst ein scheinbar glänzender Erfolg davon in clinica ist ein Blender für objecktive Beurtheilung.

Ferner ist hier und da bacteriologischen Befunden eine wenigstens vorläufig zu grosse Tragweite zugebilligt worden. Am ehesten möge der Gonokokkenbefund gelten; er wird jeden Besonnenen vor weitgehenden Massnahmen am Uterus in acuten Stadium der Erkrankung bewahren und zu ruhigem Abwarten veranlassen. Staphylokokken jeder Art auf der freien Oberfläche des Genitalcanales bezw. in Secreten gefunden, darf ich wohl als quantité négligeable für Begründung chirurgischer Massnahmen ansehen. Zum sicheren, nach den bekannten Erfordernissen zu führenden Nachweise noch virulenter Streptokokken aus Blut und Secreten gehen mindestens 2 Tage hin. In dieser Zeit wird die genaue weitere Beobachtung des Krankheitsverlaufes mitsammt dem etwa positiven bacteriologischen Befunde zu einer Klarheit über die einzuschlagende Behandlung führen. Will man aber allein auf einen mikroskopischen Streptokokkenbefund aus Secreten, ohne Untersuchung des Blutes und ohne das gesammte Krankheitsbild zur Mitbeurtheilung heranzuziehen,

Digitized by Google

therapentisch handeln, so wird man Irrthümer begehen und zu bereuen haben. Denn selbst virulente Streptokokken sind schon oft auf der grossen Fläche des puerperalen Genitaltractus ohne jegliche Anzeichen von Erkrankung gefunden worden.

Endlich giebt eine grössere Zahl Arbeiten darüber keinen genügenden Aufschluss, auf welchem differentiell-diagnostischen Wege gerade das Endometrium als Sitz der Erkrankung festgestellt und deshalb der Uterus als Angriffspunkt der Therapie gewählt worden ist. Ich bin fest überzeugt, dass ungemein viele leichte Infectionen vom Damm und von Scheidenrissen ausgehen, die beim ersten Auftreten mitunter heftig erscheinen; ich halte mit Fritsch daran fest, dass die Mehrzahl der schweren Infectionen von der Cervix, nicht vom Uterus selbst ausgeht. Wenn bei Sectionen der Prozentsatz septischer Endometritiden vorwiegt, so ist dies für die tödtlich verlaufenden Fälle — doch glücklicherweise die Minderzahl — erklärlich, und bei vielen derselben ist auch dann noch das Aufsteigen von der Ansteckung im Halscanale nachweislich. Es ist deshalb gar nicht so leicht, in den ersten Tagen einer Erkrankung gerade die septische Endometritis zu beweisen.

Je mehr sich das Bewusstsein, jede fieberhafte Wochenbetterkrankung als auf Infection beruhend anzusehen — der Stoff der Ansteckung mag hineingebracht oder im Genitaltract vorhanden gewesen sei — Bahn gebrochen hat, um so mehr ist einer ursächlichen Ergründung für jeden Einzelfall nachzugehen. Denn dass verschiedene Infectionsträger verschiedene und gleiche Infectionsträger je nach ihrer Localisation abweichende Krankheitsbilder herbeiführen, darf wohl jetzt als feststehend angenommen werden, von sogenannten Mischinfectionen ganz abgesehen.

Nun lässt sich bekanntlich bei den wenigsten Infectionskranheiten aller Art eine bestimmte Erkenntniss in wenigen Stunden erzielen; da wo dies ausnahmsweise zutrifft, z. B. beim Milzbrand, pflegt es für den Betroffenen nutzlos zu sein. Die Anfangserscheinungen sind für viele Infectionskrankheiten gleich und ihr Wechsel, sowie ihre Schwere hängen mehr von der Individualität als von der Virusart ab. Erst nach einer gewissen Beobachtungszeit ist mit Beihülfe verschiedener Prüfungsmittel eine Diagnose zu stellen; dieser Zeitraum ist bei vielen Infectionskrankheit zwei- bis dreitägig, und während desselben enthält man sich, wenn irgend möglich, tieferen therapeutischen Eingreifens in den Vorgang. Ganz besonders ist ein solcher Beobachtungszeitraum wichtig und nachher therapeutisch ausschlaggebend für das das proteusartige Bild der puerperalen Infectionsformen!

Selbstredend ist davon die Endometritis putrida sub partu auszuschliessen und bilden diejenigen Erkrankungen eine Ausnahme, wo wir zuvor wissen, dass zurückgebliebene Eitheile sich zersetzen, bezw. wo dieser Vorgang schnell offenbar wird.

Für alle übrigen Infectionsformen halte ich eine zwei-, selbst mitunter dreitägige ruhige Beobachtung und Prüfung bei möglichst rein symptomatischer Behandlung ohne spezifische Fiebermittel für das wichtigste Mittel zur klaren Erkenntniss und dementsprechend zur richtigen Therapie.

Digitized by Google

Man komme nicht mit dem Einwurfe, es könne dadurch etwas versäumt werden und ein Menschenleben verloren gehen. Bei unserem jetzigen Wissen und mehr noch Können rettet keiner durch die heroischsten Eingriffe die schwer allgemein Infizirten, welche in 3, spätestens 5 Tagen zu Grunde gehen. Wohl aber besteht Aussicht, durch weitere genaue Beobachtung dieser rapiden Allgemeinvergiftungen nebst anatomischer und biologischer Prüfung derselben eine das Leben rettende Therapie zu finden. Sieht man von diesen foudroyanten Formen ab, so wird man von allen übrigen eine recht beträchtliche Zahl nach ganz erschreckendem Initialstadium in ein milderes Krankheitsbild im Verlauf einer wider Erwarten kurzen Zeit übergehen sehen.

Bei allen Kranken mit ruhigem und vollem Pulse (um 100 Schläge herum und noch einige darüber), (die Temperatur mag so hoch sein, wie sie will und auch ein Initialfrost darf dagewesen sein!) genügt eine genaue Aufnahme von Temperatur, Puls und Athmung, physikalische Untersuchung der wichtigen Organe, Harnprüfung und einmalige Besichtigung der äusseren Geschlechtstheile nebst unteren Scheidenpartien, um mit ruhigem Gewissen sich völlig abwartend zu verhalten. Die letzterwähnte Besichtigung genügt ungemein oft schon zur Diagnosenstellung. Wie häufig habe ich nicht schon kleine Beläge namentlich auf Scheidenrissen, besonders nach Beckenausgangszangen, bei exorbitanten Temperaturen gesehen, die auf einmalige Anwendung von essigsaurer Thonerde sich abgrenzten. Wie oft habe ich mit einem Fingerdruck einen scheinbar herrlich genähten Damm, dessen Stichcanäle schlecht aussahen oder auch nur ödematös waren, zerstört. Ein Blick in die Tiefe der Wunde und der rapide Abfall der Temperatur belehrte die Collegen, dass ich recht daran gethan hatte.

Ist der Eindruck, welchen die Kranke macht, schwerer, der Puls klein und frequent, (auch bei niedriger Temperatur!), waren mehrere Fröste da, besteht peritoneale Reizung, so dehne man — a priori hoffnungslose Fälle streng ausgenommen! — die erste Untersuchung auf die oberen Theile der Scheide und die Cervix durch vorsichtiges Freilegen aus, versuche eine Secretprobe aus der Gebärmutter zu erhalten und betaste von der Scheide aus Uterus und Adnexa. Ein Hinaufdringen des Fingers in die Höhle halte ich für unrichtig. Herausquellende Jauche kann man sehen und riechen[1]), Eihautfetzen ebenfalls mit Auge und Finger wahrnehmen, Lochialstauung durch die Uteruslage und Druck von oben her erkennen. Hingegen kann der in die Gebärmutterhöhle geführte Finger leicht schaden, weil es noch viel schwerer ist, eine puerperalkranke Scheide und Cervix zu reinigen, als die im schwangeren und gebärenden Zustand befindlichen Organe. Schliesslich versuche man unter entsprechenden Cautelen eine Spritze Blut aus einer Armvene zu gewinnen. Dies hat allerdings, ebenso wie die uterine Secretprobe, nur da Zweck, wo die Mittel zu genauer, wissenschaftlicher Untersuchung vorhanden sind; ist dieser Fall gegeben, so ist die Durchführung auch in der privaten Praxis nicht schwierig.

[1]) Für Beseitigung des Scheidensecretes, welches in den meisten Fällen (auch bei gesunden Wöchnerinnen recht oft) übel riecht und bei unrichtiger Untersuchung das am Finger haftende Uterinsecret riechen macht, ist vorher zu sorgen!

Digitized by Google

Diese erste Untersuchung sei niemals von A—Z an ein festes Schema gebunden, sie lehne sich an die gegebenen Verhältnisse und Personen an. Sie hört da auf, wo sie etwas für den Fall ursächlich Sicheres findet, ohne die Kranke weiter zu belästigen. Nach derselben tritt für zweimal 24 Stunden eine ruhige Beobachtungszeit ohne speziell-antifebrile und ohne örtliche Behandlung ein. Nur die für Reinlichkeit, Kräftigung, Comfort der Kranken und die zur weiteren Erkenntniss dringend nöthigen Maassnahmen bleiben in Gang.

Der Fieberlauf mit besonderer Rücksicht auf die Pulsqualität, die mittlerweile vollendete Prüfung der Secrete, bezw. des Blutes, inzwischen aufgetretene Symptome z. B. deutliche Exsudatgrenzen, Blutungen, Durchfälle erleichtern die differentielle Diagnose. Jedenfalls bringt der Beobachtungszeitraum die Entscheidung, ob der Krankheitsfall zu den rapid-tödtlichen, (für die therapeutische Vielgeschäftigkeit nur eine Qual ist), gehört oder zu denjenigen, die entweder auch bei langsameren Verlaufe Gefahren für das Leben bieten oder durch Abgrenzung auf eine bestimmte Oertlichkeit Heilung in Aussicht stellen. Weiter entscheidet die zweitägige Beobachtung meist, ob und inwieweit die Gebärmutter selbst Sitz der Erkrankung ist.

Nunmehr[3]) bleibt bei stets geklärter, wenn auch leider nicht immer völlig klarer Erkenntniss voller Spielraum für alle Formen der Therapie von der conservativsten bis zur extrem chirurgischen, je nach Erfahrung, Anschauung und Temperament.

Von diesen Gesichtspunkten aus treten wir den folgenden Berichten näher über die Heilformen und Heilversuche, die bei vorhandener oder angenommener Puerperalerkrankung des Uterus in verschiedenen Ländern und in verschiedenen Schulen in Gebrauch sind. Von denen abgesehen, welche jede örtliche Behandlung ablehnen, handelt es sich bei allen um Verfahren im chirurgischen Sinne.

Deutsche Litteratur.

I. Conservativ-chirurgische Behandlung.

(Spülungen, Vaporisation, Jodoformgazetamponade.)

1. Die intrauterinen und vaginalen Irrigationen, die von Fritsch (Hamburger Naturforscherversammlung 1876) warm empfohlen wurden und anfangs begeisterten Anklang fanden, werden auch jetzt noch vielfach angewandt. So stellt Grossmann (1) (Strassburger Dissertation) folgende Indicationen für die Irrigation auf:

a) Prophylactische Indication: wenn bei der Geburt operative Eingriffe im Uterus nöthig geworden sind,

[3]) Um nicht missverstanden zu werden, bemerke ich, dass diese Erörterungen in erster Linie Krankheitsfälle betreffen, welche der Praktiker von Anbeginn unter Augen hat. Tritt er als Consulent später hinzu, so muss er sich aus den vorhandenen Notizen oder Angaben helfen. Wo diese ungenügend waren und die Untersuchung sichere Anhalte nicht bot, um activ einzugreifen, habe ich in den letzten zehn Jahren stets auch dann noch eine zweitägige Beobachtung durchgeführt; soweit ich beurtheilen kann, ohne je damit zu schaden oder etwas zu versäumen.

Digitized by Google

b) Endometritis parturientis mit Tympania uteri oder bei todtfaulem Foetus,

c) Retention von Decidua- oder Placentartheilen, wenn Fäulniss eingetreten ist,

d) Lochiometra.

Gegenindicationen sind für ihn: Para- oder Perimetritis, Peritonitis, allgemeine Sepsis. Puerperalgeschwüre räth Verfasser möglichst in Ruhe zu lassen. Er weist aber auch auf die Gefahren hin, die die Irrigationen mit sich bringen können: Intoxicationen, (besonders bei der permanenten Irrigation), Lufteintritt, Eindringen von Flüssigkeit in die Venen, (Fortleitung der Flüssigkeit in's Bauchfell? Ref.).

Döderlein (2) hat 93 Fälle mit Irrigationen behandelt; er erzielte in 67,4 pCt. schnellen Fieberabfall, Fernbleiben von Fieber; in 32,5 pCt. keinen directen Erfolg. Er macht den Vorschlag, jedesmal vor und nach der Ausspülung eine bacteriologische Untersuchung der Lochien vorzunehmen, damit man die desinficirende Wirkung der Irrigation feststellen könne. Mit Bumm, Widal u. A. hält auch Döderlein die puerperale septische Endometritis für den regelmässigen Ausgangspunkt bei schwerer Puerperalinfection. Es kann — in seltenen Fällen — eine Infection von Läsionen an der Cervix, am Muttermund, in der Vagina und am Introitus ihren Ursprung nehmen; aber dann hat die Entzündung viel seltener die Tendenz, weiter vorzuschreiten. Döderlein unterscheidet eine saprämische und septische Endometritis.

Wernitz (3) meint, man könne nicht früh genug mit der Lokalbehandlung beginnen, dann wäre der Erfolg aber auch ein sicherer. Bei Zersetzungsprozessen in utero und bei beginnender septischer Infection sind die Irrigationen angezeigt und entschieden nützlich.

Ziemlich eingehend äussert sich Fehling (4) über die Behandlung des puerperalkranken Uterus. In therapeutischer Hinsicht hält er eine strenge Unterscheidung zwischen putrider und septischer Endometritis für überflüssig. Bei Fieber im Wochenbett reinigt er zunächst den Vaginalschlauch und den unteren Collumtheil durch Vaginaldouchen (Lysol, Carbol $^1/_2$—2 pCt. etc.); hierdurch, glaubt er, würden Contractionen hervorgerufen, durch welche in manchen Fällen das zersetzte Sekret entleert würde. Gehen hierauf die Erscheinungen der Endometritis in den ersten 24 Stunden nicht zurück, dann lässt er eine Uterusirrigation (2—3 Liter) ausführen, die, wenn nöthig, nach 12—14 Stunden wiederholt wird, später aber nicht mehr. Fehling bezeichnet es als zwecklos, bei Geburten nach dem 6. Tage, bei Aborten nach dem 2. Tage durchzuspülen, weil dann keine Uterushöhle mehr vorhanden ist. Contraindicationen sind für ihn: Parametritis, Pelviperitonitis, Thrombophlebitis der Uterus- und Beckenvenen.

Gottschalk (5), der die Excochleatio bei der saprämischen Endometritis puerperalis verwirft, empfiehlt statt derselben reichliches Ausspülen mit sterilisirtem Wasser.

Sehr interessant sind die Beobachtungen Savor's (6) (II. Geburtsh.-Gynaek. Klinik in Wien) bei der Prüfung des Marmorek'schen Anti-

Digitized by Google

streptokokkenserums. Man erreichte hier nur in einigen wenigen, vorwiegend mittelschweren Fällen, einen Erfolg (rapiden Temperaturabfall); aber dasselbe Resultat hatte man auch bei 14 Fällen durch intrauterine Irrigationen, bei 10 Fällen ohne jegliche Eingriffe, obwohl auch in den letzten 24 Fällen Streptokokken in utero nachgewiesen waren.

Neuerdings wird von Bumm (7) die Untersuchung und Behandlung fiebernder Wöchnerinnen in der neuen Frauenklinik in Basel mitgetheilt.

Die Wöchnerin wird isolirt, dann werden die äusseren Genitalien genau besichtigt, ebenso Scheide und Portio eingestellt; etwaige Wunden werden sofort mit Jodtinctur geätzt, nachdem sie desinficirt sind.

Finden sich bei der bimanuellen Untersuchung keine entzündlichen Prozesse, so wird die Cervix mit Sublimatlösung oder Jodtinctur desinficirt; sodann wird eine gekrümmte Glaskanüle (5 mm Lichtung) in das Cavum uteri geschoben: Ansaugung des Uterussecretes. Ist reichlich Secret vorhanden, so werden 10 Liter einprocentiger Lysollösung durchgespült; keine Spülung, wenn spärliches oder kein Secret da ist.

Bei fiebernden Wöchnerinnen steigt sofort eine Säule bräunlichen, mit Deciduafetzen vermischten Wundsecretes im Glasröhrchen empor. Leider ist das Verfahren nicht ganz sicher; auch bei nicht fiebernden Wöchnerinnen kann man das Schauspiel beobachten. Die Keime rufen auf geeigneten Nährböden stinkende Fäulniss hervor. B. nimmt an, dass nicht durch die Anwesenheit der Fäulnisskeime allein das Fieber zu erklären ist, sondern dass auch der Druck, unter dem das Wundsecret steht, eine Rolle spielt. Er kommt zu folgendem Resultat: Gegen die Lochienzersetzung und Stauung helfen Spülungen im Wochenbett nicht, sondern im Gegentheil, sie erhöhen die Morbidität; das haben die Erfahrungen früherer Jahre gelehrt, so eindringlich, dass Niemand so leicht dazu zurückkehren wird. Wir kennen keine Antiseptica, keine Methoden, mit denen wir die Zersetzung und Stauung vollständig verhindern können.

Durch sorgsame Leitung der Nachgeburtsperiode muss vermieden werden, dass es zu einer Retention kommt.

Von Frank (8) wird besonderer Werth auf die Dauer der uterinen Spülungen gelegt. Er lässt 10 Minuten lang eine 1—2procentige Lysollösung durchspülen. Neben der localen Behandlung wendet er bei allgemeiner Infection subcutane Kreosotinjectionen (3—4 Spritzen täglich) an. Hiervon will er gute Erfolge gesehen haben.

Ein besonderer Feind der Irrigationen ist Schrader (9). Er betrachtet sie als ein „Va banque-Spiel mit dem Leben der Wöchnerin." Deshalb sollen sie vor Allem gefährlich sein, weil durch die Irrigationen leicht Contractionen des Uterus ausgelöst werden können, wodurch die Abkapselung der Exsudate gestört wird. Er betont die Wichtigkeit der Thrombenbildung in den Lymphgefässen, die (nach Virchow) dem Weitertransport des Krankheitsmaterials entgegenwirkt, — auch diese kann leicht durch die Uteruscontractionen vernichtet werden. Die Scheidendouchen missbilligt Schrader deshalb, weil bei

Digitized by Google

offener Cervix zersetzter Scheideninhalt in den Uterus kommen kann. Auch die Aetzungen puerperaler Geschwüre hält er für falsch, denn man müsse Wunden in erster Linie in Ruhe lassen. Schliesslich verwirft er jegliche locale Behandlung und „räth zu den einfachen Sitten der Väter zurückzukehren und wieder die Puerperalkrankheiten symptomatisch zu behandeln". (? Ref.)

Gegen jegliche locale Therapie tritt auch Samuel Chazan (10) auf, aus praktischen und theoretischen Gründen. Er weist nach, dass bei den genesenen Fällen nicht wegen, sondern trotz der angewandten Therapie Genesung eingetreten ist. In seiner Privatpraxis macht er seit Jahren keinen Gebrauch von der localen Therapie, er lässt nur die äusseren Genitalien abspülen und hat dabei gute Erfolge gesehen. Ausspülung und Entfernung der chemisch zersetzten Massen können nach ihm nur Erfolg haben bei der sogenannten Saprämie. Verf. wünscht aber noch den chemischen und bacteriologischen Beweis der Existenz dieser Krankheit. Er glaubt auch nicht, dass man sie klinisch diagnostiziren kann.

Krönig (11) hält jede Therapie bei putrider Infection für unnöthig. Bei septischer Endometritis hat er Versuche mit Lysol etc. angestellt und gefunden, dass nach wenigen Stunden dieselbe Zahl der Keime im Uterus vorhanden war wie vorher: es wurden deshalb keine intrauterine Spülungen in Leipzig mehr gemacht. Er stellte durch Thierversuche fest, dass Sublimatlösungen (1,0 : 4000,0) bei 5 Minuten langer Einwirkung nicht tiefer als 0,2 mm im Körper desinficiren.

2. Die Vaporisation.

Kahn (12) rühmt diesem von Prof. Snegirew in die Geburtshülfe eingeführten Mittel folgende Vorzüge nach: Es setzt die Empfindlichkeit des Uterus herab, beschleunigt die Involutio uteri, beseitigt den üblen Geruch, wirkt bacterientödtend und granulationsbefördernd. Nachtheile hat Verfasser nicht gesehen, selbst wenn das Peritoneum schon gereizt war. Sind noch Placentar- oder Eihautreste oder Blutcoagula im Uterus, so müssen diese vor der Vaporisation entfernt werden (manuell oder mit Curette). K. hat einen Fall von neun an Sepsis verloren. (Nach den Berichten von dem Moskauer Congress scheint die Vaporisation in den letzten Jahren speciell auch in der Geburtshülfe immer mehr Anklang gefunden zu haben. Ref.)

3. Ueber die Jodoformgazetamponade als Drainmittel mit oder ohne vorausgehende Curettage finden sich in der Litteratur keine directen Angaben, es ist aber wohl wahrscheinlich, dass sie doch vielfach angewandt wird. Ein Anhänger der Tamponade ist P. Müller (13). Bei „jauchigen Ausflüssen" tamponirt er Uterus und Cervicalhöhle mit Jodoformgaze; 1—3 Tage lässt er sie liegen. Die weitere Behandlung besteht in täglichen Einspritzungen von Jodtinctur in die Uterushöhle. M. hat günstige Resultate zu verzeichnen: in seiner Privatpraxis hat er in 20 Jahren keinen Fall an septischen Processen verloren.

Fehling (4) verwirft die Jodoformgazetamponade als therapeutisches Mittel, er wendet sie nur an, wenn eine heftige Blutung nach der Ausschabung des puerperalen Uterus auftritt.

Digitized by Google

Die Drainage des Uterus mit Kautschukdrains scheint ganz aufgegeben zu sein.

Bei Secretstauung wird von Krönig (11) Tamponade mit aseptischer Gaze empfohlen.

Flatau (14) tritt ein für Fritsch's „Fächertampon" neben der Tamponade mit Jodoformgaze.

II. Operative Behandlung.

a) Curettage.

E. v. Braun-Fernwald (15) hat wohl als einer der ersten die Curettage in der Geburtshülfe angewandt. Er schritt zur Excochleatio uteri bei Fieber zwischen 38—39°, wenn es in 24 Std. nicht abfiel — er nahm an, dass dann die Erkrankung noch auf das Endometrium beschränkt war. Bei 101 Fällen hatte v. Braun eine Gesammtmortalität von 4,8 pCt. Vollkommene Entfieberung trat in den ersten sechs Tagen in 88 Fällen ein, in späteren Tagen in 8 Fällen. Contraindication ist für ihn: allgemeine infectiöse Salpingitis.

Zur Begründung der Excochleatio uteri wird von Weiss (16) angegeben, dass gerade das Endometrium der häufigste Ausgangspunkt für die puerperale Infection ist (ähnlich auch Döderlein, Bumm, Widal u. A.). W. fand bei den Sectionen von 77 Fällen 61 Mal das Endometrium erkrankt! Er hatte bei 86 Fällen eine Gesammtmortalität von 4,65 pCt.; es handelte sich 71 Mal um Endometritis, 5 Mal um Retention von Eihäuten, 8 Mal um Putrescenz des Uterusinhaltes während der Geburt, 2 Mal um Blutungen im Wochenbett.

Fehling (4) ist Gegner der Curettage bei akuter puerperaler Endometritis: bei der putriden Form ist zu der Zeit, wo man die klinische Diagnose stellen kann, die nekrotische Decidua schon deutlich abgegrenzt, so dass man durch blosse Durchspülung ihre Ablösung befördern kann (? Ref.); bei der septischen Endometritis aber sind schon nach drei Tagen die Streptokokken so weit vorgedrungen, dass die Curettage nichts mehr helfen, sondern nur schaden kann.

Er kommt zu folgendem Resultat:

Die Curettage bei puerperaler Endometritis ist zu empfehlen: 1. bei in der zweiten Woche oder noch später frisch einsetzender Endometritis (Placentar-, Eihautreste, Lochiometra). 2. bei Endometritis post abortum mit Ei- und Deciduaresten.

Ist die Cervix für einen Finger durchgängig, so soll eine Abtastung der Uterushöhle vorausgehen, um die gröberen Partikel mit dem Finger zu entfernen, die Curettage soll vorgenommen werden unter Anwendung des Rinnenspeculums. Nachher Aetzung der Uterushöhle mit 50 procentigem Karbol-Alkohol oder Einbringen eines Jodoformstiftes (1 g). Bei starker Blutung Tamponade des Uterus mit Jodoformgaze.

Noch strengere Indicationen verlangt Olshausen (17), er verwirft auch die Curettage für die in oder nach der zweiten Woche auftretenden Endometritiden.

Er theilt aber sonst, ebenso wie Chrobak (18), Fehling's Standpunkt. Besonders verwirft er die Abrasio im Beginn des Puerperium. An anderer Stelle (17) weist er auf die grosse Gefahr der Perforation

Digitized by Google

hin und wie man unnöthig eine grosse Wunde durch die Auskratzung schaffe in den zahlreichen Fällen, wo das Endometrium nicht der Sitz der Krankheit ist; in den geeigneten Fällen würde man auch nie die ganze Schleimhaut treffen.

Auch Fritsch (19) hält die Curettage praktisch und theoretisch für falsch; da die Krankheit nicht von der Uterusinnenfläche, sondern von der Cervix ihren Ausgang nimmt, wird man bei der Auskratzung den Krankheitsheerd gar nicht treffen. Aus dem Grunde ist die Curettage auch irrationell, weil sie den Heilungsprozess durch Abkapselung nur stören würde. Indicationen für die Auskratzung sind für ihn: mangelhafte Involutio uteri und Retention von Placentartheilen. Von acht Fällen, die er mit der Curettage behandelt hat, sind vier gestorben; bei den Sectionen fand sich in der Cervix ein Belag, das Uterus-Endometrium war vollständig frei.

Sehr vorsichtig drückt sich Chazan (10) aus: „theoretisch, meint er, wäre die Curettage wohl richtig, aber es könnte sehr leicht eine Einimpfung von septischen Stoffen durch dieselbe erfolgen.“ Die fünf Todesfälle, die Braun erlebt hat, führt er hierauf zurück.

Bumm (7) ist für die Ausräumung des Uterus, wenn faulige Massen (Placentartheile, Eihautreste etc.) zurückgeblieben sind; das Fieber, das in diesen Fällen eben Resorptionsfieber ist, verschwindet schnell, aber auch nur, wenn man mit der Curettage nicht zu lange wartet. Auch die Jodoformgazetamponade kommt hierbei in Betracht. Bei der septischen Endometritis hält Bumm jegliche locale Therapie für unsicher: sowohl Spülung als Curettage oder Tamponade. Man kann dann zweifelhaft sein, ob diese oder jene Therapie besser ist.

Abegg (20) vertritt Bumm's Standpunkt, wendet sich gegen die Ausspülungen nach der Auskratzung, billigt diese nur, wenn noch Placentarfetzen etc. zurückgeblieben sind.

Auch Menge (21) wendet die Curette an; der Kernpunkt der ganzen Puerperalfieberfrage ist aber für ihn die Prophylaxe.

b) Eingreifende Operationen.

B. S. Schultze (22) hat im Jahre 1886 schon eine erfolgreiche supravaginale Amputation des puerperalen Uterus ausgeführt. Es handelte sich um die Retention einer Placenta, deren Entfernung per vias naturales unmöglich war. Da die Placenta sich zersetzte und bedrohliche Erscheinungen auftraten, so wurde das ganze Corpus uteri amputirt (mit extraperitonealer Stumpfversorgung). Schon damals erklärte S., „dass auch ohne Retention von Placenta eine septische Infection des puerperalen Uterus die gleiche Indication abgeben könnte;“ er machte aber folgende Forderungen: 1. es muss eine fortwirkende Quelle der Infection im Uterus erkannt sein, der auf genitalem Wege nicht erfolgreich beizukommen ist, 2. es muss im Uterus die einzige Tod drohende Quelle der Infection erkannt sein, 3. weiter centralwärts schon deponirte Heerde septischer Infection, als Thrombosen und Embolien, müssen mit Wahrscheinlichkeit ausgeschlossen sein. Dem Falle von Schultze gleicht der von C. Stahl (27).

Sippel (23) ist dann wohl der erste gewesen, der wegen bestehender puerperaler Sepsis die Amputatio uteri supravaginalis ausgeführt hat. Durch Zersetzung zurückgebliebener Placentartheile

Digitized by Google

war die septische Endometritis entstanden. Der Entzündungsprozess war auf das Corpus uteri beschränkt, die Cervix war frei, ebenso Parametrien und Peritoneum. Er nahm an, dass die Amputatio uteri supravaginalis genügen würde, der spätere Erfolg hat dieses bestätigt. Diese Operation hält Sippel für angebracht nur bei Saprämie, wenn die Fäulniss auf den Uterus beschränkt ist und noch keine allgemeine Infection eingetreten ist. Die Cervix braucht nicht entfernt zu werden, weil nur das Cavum uteri in diesen Fällen die „Giftquelle" ist. Die vaginale Totalexstirpation ist zu gefährlich, weil der jauchige Inhalt des Cavum uteri leicht die Bauchhöhle inficiren kann. Die sacrale Totalexstirpation (Herzfeld, Breslauer Gynaekologencongress) ist nur dann möglich, wenn der Uterus schon ziemlich zurückgebildet ist; sonst bietet sie dieselben Vortheile wie die Amputatio uteri supravaginalis.

Der Standpunkt Sippel's wird von Fehling (4) energisch angegriffen: Die Amputatio uteri supravaginalis, wie sie S. ausgeführt hat, ist nicht nur „nicht empfehlenswerth, sondern wohl meist überflüssig, da die Cervix zurückbleibt". Bei vorgeschrittener septischer Endometritis räth er, lieber die vaginale Totalexstirpation vorzunehmen. Bei der sogenannten Saprämie kommt die Entfernung der Gebärmutter überhaupt nicht in Betracht. Der vaginale Eingriff ist weniger gefährlich und nachtheilig als der abdominelle.

Freund-Strassburg (24) fand bei Sectionen von Wöchnerinnen, die am pyämischen Wochenbettfieber gestorben waren, eine merkwürdig isolirte Erkrankung (Phlebothrombose) der Vena spermatica interna, und zwar an der Seite, wo die Placenta gesessen hatte; am Uterus und den anderen Venen der Genitalien etc. war keine Phlebothrombose nachzuweisen. Dieses veranlasste ihn, in zwei Fällen das erkrankte Lig. latum mit der Vena spermatica interna zu entfernen. Beide Pat. starben. Er glaubt aber, dass bei intermittirendem Fieber, Schmerzhaftigkeit der Placentarseite des Uterus und im Lig. latum diese Operation indicirt sei. Bei Pyämie, die „durch unsauberen, meist criminellen Abort" veranlasst ist, räth er zur abdominellen Frühoperation (Totalexstirpation mit Excision des betreffenden Lig. latum und der Vena spermatica interna). Auch Sippel (24) hält bei Phlebitis purulenta die Entfernung des Uterus und die Resection der Venae spermatic. int. und der Uterinae für angezeigt.

F. v. Winckel (25) trittt gegen die voreilige und unmotivirte Totalexstirpation des Uterus auf. Er hat einen Fall von diffus eitriger puerperaler Peritonitis durch Koeliotomie geheilt. Er hält die letztere für indicirt, wenn der Douglas nicht herabgewölbt, im kleinen Becken vom Exsudat nichts fühlbar ist. Ist der Douglas dagegen herabgewölbt, dann ist die Indikation für die breite Eröffnung desselben und für die Drainage der Bauchhöhle gegeben. Den Uterus soll man ruhig lassen, bei Erkrankungen der Tuben und Ovarien diese aber entfernen. Erst wenn es zur doppelseitigen abscedirenden Parametritis kommt, soll man Uterus und Adnexe entfernen.

Einen zwar unglücklich verlaufenden, aber ganz interessanten Fall von puerperaler Sepsis veröffentlicht Wybe Ypma (26). Eine Frau, die weder in der Klinik, noch auswärts innerlich untersucht

Digitized by Google

worden war, erkrankte am 12. Tage post partum an Endometritis septica (Retention von Placentarresten), Temperatur 38°. Man nahm an, dass der Process noch oberflächlich localisirt sei und entfernte manuell diese Placentarreste, darauf Spülung mit drei Liter dünnen Chlorwassers. Bald darauf Schüttelfrost, Temperatur 39,6°, Puls 120, deshalb Drainage mit einem Glasrohrund stündliche Ausspülungen mit dünnem Chlorwasser. Aber die Temperatur stieg höher bis 41°, Puls 144, die feuchte Zunge wurde trocken, das Allgemeinbefinden wurde schlechter; jetzt stand man vor der Frage: liegt eine Indikation zur Totalexstirpation vor oder nicht? „Entweder ist der Process auf das Corpus uteri beschränkt, dann ist die Exstirpation zu empfehlen, oder es ist schon eine Allgemeininfection eingetreten, dann nützt sie nichts, aber sie schadet auch nicht." Am 14. Tage wurde Exstirpation vorgenommen; Temperatur und Puls waren anfangs erhöht, dann war Temperatur normal, aber der Puls wurde schlechter und schlechter; am 26. Tage exitus letalis. Bei der Section fand man: Myocarditis. Septisches Lungenödem. Septische Thrombosen der linken Vena iliaca und cruralis. Pleuritis. — Verfasser räth in schweren Fällen von puerperaler Sepsis, wo man annehmen kann, dass der Process auf das Corpus uteri beschränkt ist (auch in diesem Falle waren die Parametrien frei und keine peritonitischen Erscheinungen vorhanden), die Totalexstirpation auszuführen. Er erwähnt noch, dass bei der Operation die dünne, lackartige Beschaffenheit des Blutes auffiel und glaubt, dass dieses vielleicht wichtig für die Prognose sei, indem dann vielldicht jegliche Therapie umsonst wäre (? Ref).

Litteratur-Verzeichniss.

1. Grossmann, Dissert. Strassburg. Ueber Indikationen zur örtlichen Therapie der Puerperalkrankheiten. 1895.
2. Döderlein, Klinisches und Bacteriologisches über eine Puerperalfieberepidemie. Arch. f. Gyn. 40, p. 99.
3. Wernitz, Ueber Misserfolge der Antisepsis beim Puerperalfieber. Referat im Jahresbericht über Geburtshülfe und Gynäkologie. 1894. p. 745.
4. Fehling, Verhandlungen der Deutschen Gesellschaft für Gynäkologie. VI. 1895. pg. 242 etc. — Centralblatt für Gynäkologie No. 36. 1895. p. 961.
5. Gottschalk, Zeitschrift für Geburtshülfe und Gynäkologie. 1891 pg. 463 etc.
6. Savor, Klin. Beobachtungen über die Wirksamkeit des Antistreptokokkenserums von Marmorck bei Puerperalerkrankungen. Berichte aus der II. Geb.-Gynäkol. Klinik in Wien. 1897.
7. Bumm, Zur Kenntniss des Eintagsfiebers im Wochenbett. Centralbl. f. Gyn. 1897. No. 45. — Lokale Behandlung des Puerperalfiebers Centralbl. f. Geb. und Gynäk. 1893. No. 42.
8. Frank, Ueber Puerperalfieber. Ges. f. Geb. und Gyn. zu Köln. Referat im Jahresbericht über Geb. und Gyn. 1894.
9. Schrader, Woher der therapeutische Misserfolg der Antisepsis beim Puerperalfieber? Volkmann's Hefte. 1894. No. 95.
10. Chazan, Die Streitpunkte in der Puerperalfieberfrage. Volkmann's Hefte. No. 12. Neue Folge.
11. Krönig, Centralbl. für Gyn. 1895. p. 431 ff. und 1893. pag. 979.
12. Kahn, Therapeut. Anwendung des Dampfes gegen Endometritis puerperalis. Centralbl. 1896. No. 49.
13. P. Müller, Ueber Behandlung des Abortus. Volkmann's Hefte No. 153.

Digitized by Google

14. Flatau, Centralbl. für Gyn. 1893. pg. 980.
15. v. Braun-Fernwald, Ueber antisept. Excochleatio uteri. Arch. f. Gyn. 1890. 37.
16. Weiss, Das Curettement bei Endometritis puerperalis. Wien 1892.
17. Olshausen, Verhandlungen der deutschen Gesellschaft für Gynäkologie. VI. 1895. — Zeitschrift für Geburtsh. und Gyn. 1891. pg. 459 etc.
18. Chrobak, Verhandlungen der deutschen Gesellschaft für Gynäkologie. VI. 1895.
19. Fritsch, Auskratzung des Uterus nach reifen Geburten. Zeitschr. f. Geb. u. Gyn. 1891. pg. 456.
20. Abegg, Centralbl. für Gyn. 1893 Discussion. pag. 980.
21. Menge, desgleichen.
22. Schultze, Heilung schwerer Puerperalerkrankung durch Amputation des septisch inficirten Uteruskörpers. Deutsche Medic. Wochenschr. 1886.
23. Sippel, Supravaginale Amputation des septisch puerperalen Uterus. Centralbl. f. Gyn. 1894. pg. 667. 1895. pg. 892 u. 1067.
24. Freund, Naturforscher-Versammlung in Frankfurt a. M. Centralbl. 1897.
25. v. Winckel, Ueber die Köliotomie bei der diffusen eitrigen puerperalen Peritonitis. Therap. Monatshefte 1895. April. Referat im Centralbl. 1895. No. 32.
26. Wybe Ypma, Ein Fall von Sepsis puerperalis mit Exstirpatio uteri vaginalis. Freibg. Dissertat. 1895.
27. C. Stahl, Beitrag zur supravaginalen Amputation des puerperalen septischen Uterus.

Beiträge zur Geburtshülfe und Gynäkologie. Festschrift für Prof. Hegar. Stuttgart. 1889. S. 31.

Neue Arbeiten über Desinfection.

Sammelbericht

von

Dr. W. ROSENSTEIN

in Berlin.

I.

Litteraturverzeichniss.

1. Flügge, Ueber Luftinfection. Zeitschr. f. Hygiene und Infectionskr. Bd. XXV. H. 1. 1897.
2. Weyland, Desinfectionswirkung und Eiweissfällung chemischer Körper. Centralbl. f. Bacteriol. 1897. 21.
3. Scheurlen und Spiro, Die gesetzmässigen Beziehungen zwischen Lösungszustand und Wirkungswerth der Desinfectionsmittel. Münch. med. Wochenschr. 1897. 4.
4. Scheurlen, Zur Kenntniss unserer Desinfectionsmethoden. München. med. Wochenschr. 1897. 29.
5. Krönig und Paul, Die chemischen Grundlagen der Lehre von der Giftwirkung und der Desinfection. Zeitschr. f. Hygiene und Infectionskr. Bd. XXV. H. 1. 1897.
6. Paul und Krönig, Die gesetzmässigen Beziehungen zwischen Lösungszustand und Wirkungswerth der Desinfectionsmittel. München. med. Wochenschr. 1897. 12.
7. Braun v. Fernwald und Hübl, Zur Frage über die Verwendung der Asepsis und Antisepsis in der Geburtshülfe. Arch. f. Gynäk. Bd. 53. 1897.

Digitized by Google

8. Uhlemann, Ueber das Auftreten peritonealer Adhäsionen nach Laparotomien, mit besonderer Berücksichtigung des Verhältnisses zwischen trockener und feuchter Asepsis. Arch. f. Gynäk. Bd. 54. 1897.
9. Beuttner, Ueber Antisepsis und Asepsis in der Geburtshülfe. Wiener Klinik. XXII. Jahrg.
10. Poten, Die chirurgische Asepsis der Hände. Berlin 1897. S. Karger.
11. Fürbringer und Freyhan, Neue Untersuchungen über die Desinfection der Hände. Deutsche med. Wochenschr. 1897. 6.
12. Ahlfeld, Die Heisswasseralkoholdesinfection und ihre Einführung in die allgemeine Praxis. Deutsche med. Wochenschr. 1897. 8.
13. Weir, On the disinfection of the hands. Medical record. New York. 1897. April 3.
14. Mikulicz, Ueber Versuche, die „aseptische" Wundbehandlung zu einer wirklich keimfreien Methode zu vervollkommnen. Deutsche med. Wochenschr. 1897. 26.
15. Mikulicz, Das Operiren in sterilisirten Zwirnhandschuhen und mit Mundbinde. Centralbl. f. Chirurg. 1897. 26.
16. Perthes, Operationshandschuhe. Centralbl. f. Chirurg. 1897. 26.
17. Zoege v. Manteuffel. Gummihandschuhe in der chirurgischen Praxis. Centralbl. f. Chirurg. 1897. 20.
18. Wölfler, Ueber Operationshandschuhe. Beitr. z. klin. Chirurg. Bd. 19. 1897.

Luftinfection.

Seit der Verdrängung des Carbolsprays aus der operativen Praxis sehen wir als Hauptquelle der Wundinfectionen die Infection durch Contact an. Demgegenüber weist Flügge (1) darauf hin, dass auf Grund neuerer Untersuchungen der Luftinfection mehr Beachtung geschenkt werden muss, als dies heutzutage bei grösseren Operationen häufig der Fall ist.

Und zwar muss man nicht nur den trockenen, keimhaltigen Stäubchen seine Aufmerksamkeit zuwenden, „viel näher liegt es, an eine Luftinfection der Operationswunden durch Tröpfchen des Mund- und Nasensecrets zu denken, die von den anwesenden Menschen beim Sprechen, Husten, Niesen verschleudert werden". Es braucht nur daran erinnert zu werden, welche Fundgrube pathogener Keime cariöse Zähne häufig darstellen. Ausser dem Operateur und seinen Assistenten können die Zuschauer, vor Allem der Patient selbst mit seinen infolge der Chloroformnarkose häufig stossweisen Athemzügen „Tröpfchen seines eigenen Mundsecrets verschleudern und damit das Operationsfeld inficiren". Ebenso kann ein zu starkes Benetzen des Fussbodens des Operationsraumes, so dass durch das Gehen Verspritzen eintritt, eine grosse Gefahr bergen.

Diese für die operative Praxis überaus wichtigen Mahnungen stützen sich auf eine grosse Reihe im Laufe der letzten 5 Jahre angestellten Versuche. Um der Gefahr zu entgehen, dass aus der zugeführten Luft Keime in die Nährlösung gelangten, liess Flügge die zu untersuchende Luft nicht durch Wattepfropfen gehen, sondern benutzte „ausschliesslich Reinculturen des Bac. prodigiosus und des Bac. megaterium, mit welchen sterilisirte Glasröhrchen gefüllt oder mit welchen sterilisirte Erde oder Kleiderstoffe u. dgl. imprägnirt wurden. Als Vorlage zum Absaugen der abgelösten Keime diente entweder ein William'sches Rohr mit Lävuloseauskleidung, dessen Inhalt nach Beendigung des Versuches ausgespült und auf Agarplatten vertheilt wurde,"

Digitized by Google

oder Schalen oder Röhrchen mit Agarauskleidung. Zur Erzeugung der Luftströme wurden in der Regel 2 grosse zum Treten eingerichtete Blasebälge benutzt. Flügge's Absicht war, genauer als frühere Untersuchungen es erlaubten, die Geschwindigkeiten kennen zu lernen, welche auf in der Luft schwebende Tröpfchen und Stäubchen verschiedener Art fortbewegend wirken, namentlich musste eine Aufnahme von Keimen in Tröpfchenform mehr als bisher in Rechnung gezogen werden. Wie sich aus den interessanten Versuchen ergeben hat, können keimhaltige Tröpfchen durch die minimalsten Luftströmungen auf grosse Entfernungen fortgeführt werden und vermöge ihrer Kleinheit längere Zeit in der Luft schweben bleiben. Solche in die Luft übergehenden Tröpfchen bilden sich beim Eingiessen einer Flüssigkeit in die andere, beim Hantiren mit nasser Wäsche, vor Allem aber auch beim Sprechen, Husten und Niesen. Nahm der Experimentator eine kleine Menge Prodigiosus-Aufschwemmung in den Mund, so zeigten sich bei lautem, lebhafterem Sprechen sowie nach Hustenstössen die in einer Entfernnng von mehreren Metern aufgestellten Agarplatten mit Kolonien bedeckt, während sie bei leisem und ruhigem Sprechen frei blieben. Wichtig ist, dass in Tröpfchenform auch diejenigen Bacterien durch die Luft verbreitet werden, „die das Austrocknen nicht vertragen und deshalb bisher als ausgeschlossen von jedem Lufttransport galten."

Diesen durch die Luftinfection bedingten Gefahren sucht Mikulicz (14 u. 15) wenigstens bis zu einem gewissen Grade durch Benutzung einer Mundbinde aus Mull, die auch den Bart mit umfasst, vor Allem aber auch dadurch zu entgehen, dass er bei aseptischen Operationen die Zahl der Zuschauer auf ein Minimum reducirt. Grössere Operationen sollen nicht im dichtgefüllten Auditorium, sondern in besonderen Stunden, zu denen nur 6—10 Studirende zugelassen werden, vorgenommen werden.

Wirkungsart der Desinfectionsmittel.

Auf den schon lange bekannten Zusammenhang zwischen dem Desinfectionsvermögen von Lösungen und ihrer Eigenschaft, Eiweiss zu fällen, weist neuerdings Weyland (2) wiederum hin. Beckmann[1]) hatte bereits darauf aufmerksam gemacht, dass 1 %ige Carbollösungen Milzbrandsporen in 24 Stunden vernichten, wenn sie Kochsalz enthalten, kochsalzfreie Phenollösungen dagegen die Sporen noch nach 7 Tagen unbeeinflusst lassen. Kochsalzhaltige Phenollösung fällt Eiweiss, während kochsalzfreie dies nicht vermag. Ferner verdient das eine Zeit lang für sehr stark desinficirend gehaltene Quecksilbercyanid diesen guten Ruf nicht, denn Staphylococcus pyogen. aur. wird durch 2 ‰ Lösung von Quecksilbercyanid nach 30 Minuten noch nicht getödtet, und dementsprechend werden Eiweisslösungen durch beliebig starke Lösungen von Quecksilbercyanid nicht verändert. Quecksilberoxycyanid wirkt stärker antibacteriell und vermag auch in frischem Blutserum eine Fällung hervorzurufen. Mit einem älteren (sterilen) Blutserum konnte Weyland keinen Niederschlag erzielen, ebenso

[1]) Centralbl. f. Bacteriol. Bd. XX.

Digitized by Google

wenig mit Serum, das durch halbstündiges Erhitzen auf 55° inactivirt war. Wurde in diesem Serum die durch das Erhitzen verdrängte Kohlensäure wieder ersetzt, so trat mit Quecksilberoxycyanid eine Trübung auf. Durch diese Versuche wird der Gedanke nahegelegt, „dass auch die Schutzwirkung des Serums wenigstens zum Theil mit dem Gehalt des Blutes an Kohlensäure in Zusammenhang zu bringen ist, sei es, dass die Kohlensäure als solche antiseptisch wirkt, sei es, dass bestimmte Stoffe des Serums nur bei Gegenwart von Kohlensäure ihre bactericide Wirkung entfalten.“ Dass nicht alle Stoffe, die energisch Eiweiss fällen, wirksame Antiseptica sind, beweist das Verhalten des Alkohols (?) und der Gerbsäure. Weyland hält es für möglich, dass hierbei die mehr oder minder grosse Befähigung der einzelnen Chemikalien zur Osmose eine Rolle spielt.

In einem gewissen Zusammenhang zu der Arbeit von Weyland stehen die interessanten Untersuchungen von Scheurlen und Spiro (3), welche die Abhängigkeit der Desinfectionskraft von der Menge und Beschaffenheit der in der desinficirenden Lösung enthaltenen Jonen nachzuweisen versucht haben. Als Testobjecte dienten in diesen Versuchen bei den Quecksilberverbindungen Milzbrandsporen, bei den Eisen- und Phenolverbindungen Typhusbacillen. Es ergab sich, dass bei Quecksilberverbindungen diejenige Lösung die specifische Desinfectionskraft besitzt, welche das Hg als Jon enthält, wie dies z. B. bei dem Sublimat der Fall ist. Dagegen geht dem Quecksilberkaliumhyposulfit in einer Lösung, die 10 Mal so viel wassergelöstes Hg enthält als eine $1^0/_{00}$ Sublimatlösung, die hervorragende bacterientödtende Wirksamkeit des Hg ab. Diese Thatsache findet nach der Ansicht der Verfasser ihre Erklärung darin, dass bei der elektrolytischen Zersetzung das Quecksilberkaliumhyposulfit in Kalium und Quecksilberhyposulfit zerfällt, mithin eine derartige Lösung das Quecksilber nicht als Metall-Jon enthält. Aus dem gleichen Grunde haben Eisenchlorid und Eisenvitriol eine starke Desinfectionskraft, während diese dem Ferricyankalium und Ferrocyankalium abgeht. Ein Vergleich zwischen Sublimat und dem der Jonisation fähigen, aber nur in geringem Grade dissociirenden Quecksilbercyankalium zeigte, dass der Grad der Desinfectionskraft abhängig ist von der Zahl der in der Lösung vorhandenen Jonen. Von diesem anscheinend gesetzmässigen Verhalten machen einige metallorganische Verbindungen eine Ausnahme, indem Quecksilberaethylchlorid und Quecksilberaethylsulfat, welche in Lösung Hg nicht als Metall-Jon enthalten, noch in einer Verdünnung von 1 : 10 000 Milzbrandsporen im Moment der Berührung tödten, somit alle bisher bekannten chemischen Desinfectionsmittel an Wirksamkeit übertreffen; es bleibt dahingestellt, ob das Radical Hg C_2 H_5 eine specifische Desinfectionskraft besitzt, oder ob aus den genannten Substanzen, wenn sie in den Bacterienkörper gelangt sind, Quecksilber frei wird. Die schnelle Wirkung lässt sich vielleicht damit erklären, dass beide Stoffe, da sie im Gegensatz zum Sublimat Eiweiss nicht fällen, leichter in den Bacterienleib eindringen können.

Bei einer Nachprüfung dieser mit Quecksilberaethylchlorid und Quecksilberaethylsulfat angestellten Versuche kamen Paul und Krönig (6) zu ganz anderen Resultaten: Während Sublimat in Lösungen von

Digitized by Google

1 : 944 und 1 : 1888 nach einstündiger Einwirkung alle Milzbrandsporen vernichtete, hatte Quecksilberaethylchlorid in einer Verdünnung von 1 : 1500 erst nach 9 Stunden eine erkennbare Wirkung auf Milzbrandsporen. Diese Differenz beruht nach Ansicht der Verfasser darauf, dass Scheurlen und Spiro in ihren Versuchen stets eine geringe Menge der Desinfectionslösung mit auf den zur Auskeimung bestimmten Nährboden übertragen und damit die Entwicklung der Bacterien gehemmt haben, ein Fehler, der sich dadurch vermeiden ässt, dass man nach dem Vorgang von Geppert[1]) das Desinfectionsmittel nach seiner Einwirkung durch Zusatz chemischer Reagentien lneutralisirt.

Aber auch unter Berücksichtigung dieser Vorsichtsmassregel gelangte Scheurlen, der sich in einer zweiten Arbeit (4) lebhaft gegen den ihm gemachten Vorwurf vertheidigt, bei einer Wiederholung der mit Quecksilberaethylchlorid vorgenommenen Versuche zu demselben Ergebniss wie früher; er erklärt seine Resultate damit, dass das Schwefelammonium — denn dieses hatte er zur Neutralisation benutzt — kein geeignetes Fällungsmittel für Quecksilberaethylchlorid sei. Um sich Klarheit zu verschaffen, impfte er Mäuse mit filtrirten Milzbrandsporensuspensionen, die zum Theil zu Quecksilberaethylchlorid, (1 : 2000), zum Theil zu Sublimat (1 : 2000) hinzugesetzt waren, und erreichte in diesen Versuchen mit Sublimat günstigere Resultate. Daraus folgert er, „dass thatsächlich das Quecksilberaethylchlorid ein schwächeres bacterientödtendes Mittel sei als Quecksilberchlorid, trotzdem ersteres viel stärker entwicklungshemmend wirke als letzteres". Entwicklungshemmung und Bacterienvernichtung stehen hier also nicht in demselben Verhältniss.

Nicht immer ist, um zu der ersten Arbeit von Scheurlen und Spiro zurückzukehren, eine Jonenwirkung im Spiele. Zu den Desinficientien, „welche nicht durch chemische Reaction, nicht als Jonen wirken, sondern als Gesammtmolekül in eigenartiger Weise," gehört das Phenol, dessen bacterientödtende Kraft durch Kochsalz erhöht wird, obgleich durch diesen Zusatz die Zahl der nicht dissociirten Moleküle zunimmt. Ebenso wirkt auch Phenol stärker als Phenolnatrium, obwohl in einer Lösung von letzterem mehr Jonen vorhanden sind, als in einer die gleiche Menge von Phenolradikalen enthaltenden Karbollösung. Dagegen wird die desinficirende Kraft des Sublimats, die auf Jonenwirkung basirt, durch Zusatz von Kochsalz vermindert.

Diese letzte Angabe wird auch von Krönig und Paul (5) bestätigt, die in einer sich über mehr als zwei Jahre erstreckenden Versuchsreihe in ähnlicher Weise wie Scheurlen und Spiro den Zusammenhang zwischen Desinfectionswirkung und Dissociation einer Prüfung unterzogen haben. Bei der Untersuchung wässeriger Salzlösungen ergab sich als wesentliches Resultat, dass die Desinfectionswirkung durchaus nicht allein abhängig ist von der Concentration des in der Lösung befindlichen Metalls, sondern dass auch das Säure-Jon, der nicht dissociirte Antheil, sowie das Lösungsmittel eine Rolle spielen.

[1]) Berl. klin. Wochenschr. 1889. No. 36.

Digitized by Google

In Alkohol, Aether und ähnlichen Lösungsmitteln, in denen die Metallsalze nur wenig dissociirt sind, kommt ihnen nur eine geringe Wirkung auf Bacterien zu. Bei den Säuren ist die Wirkung im Allgemeinen abhängig von der Concentration der in der Lösung enthaltenen Wasserstoff-Jonen. „Den Anionen bezw. den nicht dissociirten Molekeln der Flusssäure, Salpetersäure und Trichloressigsäure kommt eine specifische Giftwirkung zu.“ Bei den Basen spielt ebenfalls der Dissociationsgrad die Hauptrolle. Versuche mit Lösungen der Halogene Cl, Br, J zeigten, dass Jod am wenigsten desinficirt, während Brom nur wenig hinter Chlor zurücksteht. Ein Zusatz von Jodkalium zu einer Jodlösung vermindert die Desinfectionskraft der letzteren. Von organischen Verbindungen wirkte Acid. carbol. liquefact. nicht besser, eher etwas schwächer auf Milzbrandsporen als eine 5 procent. wässerige Carbollösung; 4 proc. alkoholische Phenollösung, sowie 4 proc. Phenolnatriumlösung waren fast wirkungslos. Zusatz von Aethyl- oder Methylalkohol zu Formaldehyd verminderte die Wirkung, bei Silbernitrat und Sublimat nahm die Desinfectionskraft durch Zusatz nicht concentrirten Alkohols (25—50 pCt.) zu, beim Phenol ab. In Bouillon, Gelatine, Körperflüssigkeiten oder in wässerigen Lösungen, denen derartige Flüssigkeiten zugesetzt waren, war die desinficirende Wirkung der Metallsalze im Allgemeinen geringer, als in rein wässerigen Lösungen.

Asepsis und Antisepsis.

Eine Empfehlung der an der Klinik von Gustav Braun in Wien geübten, in einer Vereinigung von Antisepsis und Asepsis bestehenden Methode, die in einer Monographie von Braun v. Fernwald[1]) ausführlich beschrieben ist, enthält die Arbeit von Braun v. Fernwald und H. Hübl (7). Bei 2956 Geburten betrug im Jahre 1895 an der genannten Klinik die Gesammtmorbidität, d. h. jedes Fieber (ohne Berücksichtigung der Ursache des Fiebers), das eine Temperatursteigerung von 37,6° an aufwärts aufwies, 8,36 pCt. 360 Frauen waren ausserhalb der Anstalt untersucht worden, drei Frauen starben kurz nach der Geburt an Verblutung. Von den übrigbleibenden, nur in der Klinik untersuchten 2593 Frauen, unter denen kein Fall von Sepsis vorkam, fieberten während des Wochenbetts 151, die reducirte Morbidität betrug also nur 5,82 pCt. Von 356 ausserhalb der Anstalt untersuchten Frauen starben zwei an Sepsis, so dass ein Mortalitätsprocent an Sepsis von 0,56 vorlag. Gestützt auf diese Resultate, treten die Verfasser warm für die auf der Braun'schen Klinik geübte Methode ein, von der hier mit Rücksicht auf die erste Veröffentlichung von Braun v. Fernwald nur einige Punkte hervorgehoben werden sollen. Die innere Untersuchung ist möglichst einzuschränken; muss sie vorgenommen werden, so ist die Asepsis der Hände die erste Bedingung. Bei operativen Fällen ist stets vor der Operation die Vagina mit Lysol gründlich auszuspülen, und „solchen Operationen, bei welchen die operirende Hand oder ein Instrument den Muttermund passirt hat“,

[1]) Ueber Asepsis und Antisepsis in der Geburtshülfe. Wien, Safar, 1895. Besprochen in dieser Monatsschrift Bd. III, H. 5, S. 438.

Digitized by Google

soll eine gründliche intrauterine Irrigation mit hypermangansaurem Kali folgen, bei dessen Anwendung die Verfasser niemals Intoxicationserscheinungen beobachteten. Ulcera in der Vagina wurden, nach vorhergegangener Ausspülung der Vagina mit Lysol, energisch mit Jodtinctur betupft.

Auf Grund einer statistischen Bearbeitung des reichhaltigen Materials der Leipziger Universitätsfrauenklinik von 1890—96 wendet sich Uhlemann (8) hauptsächlich gegen Walthard[1]) und Schiffer[2]), welche die feuchte aseptische Methode empfehlen, d. h. während der Operation die Serosa des Operationsgebietes durch in steriler Kochsalzlösung eingetauchte Gaze stets feucht erhalten, um einen Contact der durch die atmosphärische Luft geschädigten Serosaflächen und damit eine spätere Verwachsung zu verhindern. Demgegenüber betont Uhlemann, dass in der Leipziger Klinik die feuchte Asepsis weder in der Verhütung der Operativperitonitis noch in Bezug auf intestinale Störungen der trockenen Asepsis sich überlegen gezeigt habe, dass dagegen die letztere den grossen Vorzug habe, eine exaktere Blutstillung zu ermöglichen.

Beuttner (9) empfiehlt prophylactische Scheidenspülungen auch dann, wenn eine innere Untersuchung nicht nothwendig ist. Bei Kachexie, acuter Anaemie, Nephritis, Idiosynkrasie gegenüber Sublimat, schreckt Beuttner vor Sublimatinjectionen nicht mehr zurück, seitdem er principiell Nachspülungen mit heissem Wasser macht. Ob dadurch eine Intoxication sicher vermieden wird, darf billig bezweifelt werden. So lange das Wochenbett normal ist, soll auf jede Desinfection der Vagina verzichtet werden.

Desinfection der Hände.

Der Alkoholdesinfection gebührt der Vorrang vor der Sublimatdesinfection, das ist das wesentliche Resultat, zu dem die Arbeit von Poten (10) geführt hat. Wenn andere Experimentatoren mit Sublimat günstigere Erfolge erzielt haben, so heruht dies nach Poten's Ansicht darauf, dass Sublimat, wenn auch in Spuren, in die Nährflüssigkeit gelangt ist. „Wenn man nach Anwendung der Sublimatlösung die Hände 5—10 Minuten lang in warmem Wasser nachwäscht und glaubt, auf diese Weise das Sublimat völlig abgespült zu haben, so bleibt eine jetzt angelegte Agarplatte meist absolut steril; werden dieselben Hände aber noch in Schwefelammonium gebracht, so stellt sich die Braunfärbung durch Schwefelquecksilber wiederum deutlich ein, und ein Impfversuch ergiebt jetzt wieder ausgedehntes Wachsthum auf dem Nähragar.“ Seifen- und Sublimatwaschung geben also keine Garantie für absolute Keimfreiheit der Hände. Letztere erzielte Poten mit Alkohol unter 95 Fällen 49 Mal, in den übrigen Fällen war 34 Mal das Wachsthum äusserst gering, nur in 12 Fällen zeigte die Platte etwas stärkere Verunreinigung. Derselbe Erfolg wurde erzielt, wenn die Hand nach der Behandlung mit Alkohol 5—10 Minuten lang in warmem Wasser aufgeweicht worden war, so dass die von Krönig aufgestellte Behauptung,

[1]) Correspondenzbl. f. Schweizer Aerzte 1893, Bd. XXIII, 15.
[2]) Gynäkol. Centralbl. 1894, Bd. XVIII, 38.

Digitized by Google

es handle sich nur um einen Scheinerfolg, hervorgebracht durch die adstringirende Eigenschaft des Alkohols, zurückgewiesen werden konnte. Als eigentliches Desinficens ist der Alkohol nicht zu betrachten, da er resistentere Mikroorganismen und Bacteriensporen nicht zu tödten vermag, nur dadurch, dass er Fett leicht auflöst und sich mit Wasser in jedem Verhältniss mischt, also ein vorzügliches Reinigungsmittel darstellt, ist er im Stande, Sterilität zu erzeugen und zwar auch ohne vorhergegangene Seifenwaschung; letztere ist trotzdem immer anzurathen. Da starke Concentration der Haut nicht zuträglich ist, niedriger Procentgehalt keine völlige Sterilität gewährleistet, so ist etwa 45—50procentiger Alkohol anzuwenden.

Nach früheren Untersuchungen von Ahlfeld stehen 3 % Carbollösung, 3 % Seifenkresol, 3 % Trikresol, 1 ‰ Sublimat, 1 ‰ Sublimatalkohol, Sandschmierseife (Sänger), Heisswasser-Seifenwaschung hinter der Alkoholdesinfection zurück, falls nicht der Alkohol in die betreffende Methode eingeschoben wird. Vor ihnen hat die Heisswasser-Alkoholdesinfection, deren Einführung in die allgemeine Praxis Ahlfeld (12) in einer neueren Arbeit das Wort redet, den Vorzug, dass auch weniger Geübte mit ihr gute Resultate erzielen, und sie somit für den praktischen Arzt und die Hebamme besonders brauchbar ist, zumal zur Ueberwachung einer Geburt ein weiteres Desinficens nicht mitgeführt zu werden braucht, da auch vaginale Ausspülungen mit Alkohol vorgenommen werden können. Die Alkoholdesinfection hat zuerst mit der Bürste, dann mit dem Flanell zu geschehen, in letzteren bleibt die Hand bis zur Ausführung der inneren Untersuchung eingehüllt. Um das Verfahren nicht zu theuer zu gestalten, kann man denaturirten Spiritus anwenden, der statt mit den unangenehm riechenden Pyridinbasen mit 0,5 pCt. Oleum terebinthinae versetzt wird. Zur Desinfection genügt allenfalls schon 48procentiger Alkohol, wodurch der Preis ebenfalls herabgesetzt wird, doch könnte man derartig verdünnten Alkohol nicht mehr zu einer zweiten Geburt und auch nicht als Heizmaterial für die Sterilisation der Instrumente etc. verwenden. — Das Trockenwerden der Hand in Folge des schnellen Verdunstens des Alkohols lässt die Anwendung von Seifenkresol vor der Einführung in die Vagina als gerathen erscheinen. — Die bacteriologischen Untersuchungen ergaben bei Schülerinnen und Praktikanten bei Sterilisirung eines Fingers 98 pCt., der ganzen Haut ca. 87 pCt. positive Resultate.

Nach der Ansicht von Fürbringer und Freyhan (11) wirkt der Alkohol direct bacterientödtend, freilich in geringerem Masse als Sublimat, das durch die Einführung des Alkohols nicht verdrängt, sondern in seiner Wirkung unterstützt werden soll. 2 ‰ Sublimatlösung lässt im Durchschnitt weniger Nagelschmutzkeime am Leben, als 70—90procentiger Alkohol. Dass trotzdem alleinige Sublimatdesinfection ohne vorherige Alkoholwaschung sehr viel schwerer zur Sterilisation der Hände führt, als unter Zuhülfenahme des Alkohols, erklärt sich dadurch, dass letzterer dem nachfolgenden Desinficiens und sich selbst den Weg bahnt, wie denn auch Behandlung von Nagelschmutz erst mit Alkohol und dann mit Lysol ein günstigeres Resultat ergab, als wenn der Alkohol dem Desinficiens folgte.

Digitized by Google

„Dem eingeschalteten Alkohol kommen also günstige Sonderwirkungen zu.“ Auf das nachfolgende Desinficiens darf nicht verzichtet werden.

Krönig und Paul (5), deren Arbeit bereits theilweise besprochen wurde, empfehlen zur Händedesinfection das Kaliumpermanganat, dessen Wirkung durch einen Zusatz von Salzsäure (Entwicklung von Chlor) erheblich gesteigert wird. Am geeignetsten erwies sich eine Mischung von $KMaO_4$ zu 1 pCt. und HCl zu 0,4 pCt., die von der Haut gut vertragen wird, nur einen geringen Chlorgeruch besitzt und an Desinfectionskraft eine 5procentige Sublimatlösung übertrifft. Die braunrothe Färbung der Haut kann durch saures schwefligsaures Natrium oder Oxalsäure in kurzer Zeit beseitigt werden.

Auf der desinficirenden Wirkung von Chlor in statu nascendi beruht auch die Methode von Weir (13), der aus einigen Krystallen von kohlensaurem Natrium, etwas Chlorkalk und Wasser eine Paste herstellt, mit welcher man 2—3 Minuten lang die Hände, Nägel und Vorderarme reibt und dann in sterilem Wasser oder Sublimatlösung abwäscht. Mit dieser Art, sich zu desinficiren, wurde in 95 pCt. aller Versuche Sterilisation der vorher künstlich inficirten Hände erreicht. Die Haut soll unter dieser Behandlung nicht leiden.

Da durch die Alkohol-Sublimatdesinfection eine unbedingt sichere Sterilisirung unserer Hände nicht erzielt werden kann, hat Mikulicz (14 u. 15) den Versuch gemacht, in Handschuhen zu operiren. Eine dreimonatliche Handhabung dieser Methode gab ein völlig zufriedenstellendes Resultat: „Der Erfolg ist nun ein so eclatanter, dass ich nicht daran zweifle, dass wir durch das Operiren in Handschuhen den Hauptfehler im bisherigen Wundbehandlungssystem beseitigt haben.“ Zur Verwendung kommen feine in Dampf sterilisirte Zwirnhandschuhe, die bei länger dauernden Operationen vom Operateur und von den Assistenten mehrmals gewechselt werden. Vor dem Anziehen der Handschuhe werden die Hände in der üblichen Weise desinficirt. In inficirtem oder der Infection ausgesetztem Gewebe, sowie in Fällen, wo eine genaue Palpation erforderlich ist, operirt Mikulicz ohne Handschuhe. Das Operiren in Handschuhen ist ganz angenehm, man gewöhnt sich sehr schnell daran. Die von Zoege v. Manteuffel angegebenen Gummihandschuhe will Mikulicz nur „zum Schutz der eignen Hand bei Operationen an Septischen“ acceptiren. Zu diesem Zwecke empfiehlt sie auch Zoege v. Manteuffel (17), der sie jedoch auch bei Operationen an reinen Wunden benutzt, wenn er vorher mit septischen Dingen in Berührung gekommen ist, und wenn es sich um plötzliche Unglücksfälle oder unaufschiebbare Operationen handelt, in Zeiten, in denen die Hand des Arztes eine Verletzung, einen Furunkel etc. trägt. In diesen Handschuhen, die natürlich vorher ausgekocht werden, operirt es sich etwas unbequem und etwas langsamer als gewöhnlich, da der Daumen schwer abducirt werden kann. Immerhin führte Zoege v. Manteuffel in diesen Handschuhen aus: mehrere septische Operationen, Radikaloperation einer Hernie nach Bassini, 2 Radikaloperationen von Nabelhernien, 1 Radikaloperation einer Inguinalhernie beim Weibe und eine Ellbogengelenkresection von einem radialen Schnitt aus. Für den Landarzt em-

Digitized by Google

pfiehlt Verf. die Gummihandschuhe dringend. Auch auf der Leipziger Klinik von Trendelenburg sind, wie Perthes (16) berichtet, Versuche mit aus Gummiplatten geklebten Gummihandschuhen gemacht worden. Da sich diese jedoch als unpraktisch, weil zu dick, erwiesen, wurden statt ihrer in Dampf sterilisirte aus feinstem Seidengewebe hergestellte, bis zum Ellbogen reichende Handschuhe verwendet. „Sie sollen nur angewendet werden, nachdem die Händedesinfection in der bisher üblichen Weise gewissenhaft ausgeführt ist." Bei 7 Operationen, Herniotomien und Laparotomien, trat durchweg prima intentio ein, die Dauer der Operation wurde durch die Benutzung der Handschuhe nicht verlängert, auch das feine Gefühl der Hände litt nicht darunter; „die glatte Magenwand liess sich sogar mit Seidenhandschuhen besser vorziehen und halten, als ohne solche." Wölfler (18) benutzt Seiden-Tricot-Handschuhe, die von aussen mit Gummi überzogen werden und über dem Handgelenk einen Gummizug tragen; diese oder ähnlich verfertigte Fingerlinge trägt er: bei Untersuchung des Rectums, der Vagina, der Mundhöhle etc., bei Ausführung septischer Operationen und im Operationscurs. Bei aseptischen Operationen bedient sich Wölfler der gewöhnlichen Militärhandschuhe, die den Händen in nassem Zustande sehr gut anliegen, aber für das feinere Tasten zu dicht sind. Daher arbeitet er bei einzelnen Operationen mit Handschuhen, an denen die Kappe des Daumens und Zeigefingers der linken Hand abgeschnitten ist; über diese Finger werden dünne Condomfingerlinge gezogen und über diese die abgekappten Handschuhe.

Forensisches.

Ein Beitrag zur Casuistik moderner Haftpflicht-Ansprüche an den Operateur.

Von

Dr. P. ROESGER

in Leipzig.

Nachdem die moderne Gesetzgebung die Bestimmungen der Haftpflicht und Schadenersatzpflicht in einer gegen früher ganz ungeahnten Weise ausgebaut hat, kann es nicht Wunder nehmen, wenn sich in breiten Schichten, namentlich der wirthschaftlich schwächeren Bevölkerung, sehr weitgehende Anschauungen über die Ausdehnung der Haftpflicht entwickelt haben. So sind neuerlich auch in Deutschland Fälle vorgekommen, wie wir sie früher gelegentlich aus den Vereinigten Staaten oder England, bezw. dessen Colonien hörten, in denen schier unverständliche Ansprüche an den Arzt wegen ungenügenden Erfolges eines operativen Eingriffes oder angeblichen Kunstfehlers bei einem solchen gestellt worden. Der Richter prüft eine

Digitized by Google

solche Klage nach den Prinzipien der Vertragsschuld und der sogenannten aquilischen Verschuldung (damnum corpori corpore datum; § 1483 u. 1486 B. G. B.) und wird seinem Urtheile nothwendig fachmännische Begutachtung des Falles zu Grunde legen müssen.

So selbstverständlich es erscheint, dass gleich jedem Anderen der Arzt haftpflichtig ist für Schaden, welcher durch grobe Fahrlässigkeit oder Vernachlässigung von anerkannten Regeln der ärztlichen Kunst an Leib und Gesundheit eines Mitmenschen, der sich seiner Hand anvertraut hat, entsteht, so dringend nothwendig erscheint, dass mit der gedachten Steigerung des Haftpflichtsanspruches im Volke auch ein Schutz geschaffen werde für den ärztlichen Stand gegenüber unberechtigten und frivolen Ansprüchen. Bis eine solche Norm von der Aerzteschaft einmal aufgestellt wird, erscheint es nicht unnütz, einschlägige Fälle der Allgemeinheit der Collegen zur Kenntniss zu geben. Nachfolgender Fall, den Verfasser in eigener Praxis erlebte, mag zur Stütze der obigen Sätze dienen.

Am 27. Juli 1893 laparotomirte ich eine 45jährige Nullipara wegen Myoma uteri. Dem Vorbefunde entsprechend fand sich ein überfaustgrosses intramurales Myom des Fundus und der hinteren Uteruswand, mit welchem in directem Zusammenhang ein zweites, etwas kleineres Myom das rechte Ligamentum latum breit entfaltet hatte. Nach Massgabe der Sachlage und in Rücksicht auf den ungünstigen Sitz des zweiten Tumors entschloss ich mich, an Stelle der Myomotomie die Castration auszuführen in der Erwartung, dass daraufhin bei der an sich der Climax nahen Patientin eine Rückbildung des Neoplasmas eintreten werde, wie sie ja vielfach thatsächlich beobachtet worden ist.

Die Operation verlief auch ungestört, eine kleine Complication bildete das Abgleiten einer Ligatur von einem Aste der rechten Spermatica, deren Wiederfassen rasch gelang. Immerhin machte sich dadurch die Säuberung des Kleinbecken-Raumes von ergossenem Blute nöthig, die dadurch recht schwierig wurde, dass durch das intramurale Myom der Douglas'sche Raum in einen schmalen halbmondförmigen, hart an das Kreuzbein gedrängten Spalt verwandelt war; er war dem Auge gar nicht, dem Finger sowie dem eingeführten Stielschwamme nur schwierig zugängig. Die Operation, welche von Beginn der Narkose an knapp eine Stunde in Anspruch nahm, verlief dann ohne jede Störung; vor Schluss des Peritoneums mit fortlaufender Catgutnaht, wurde das Vorhandensein der drei benutzten Stielschwämme in den Händen des Instrumentarius festgestellt.

Der Nachverlauf war ein durchaus glatter, afebriler; am 12. Tage Entfernung der Suturen. Die Patientin verliess das Bett am 14. Tage und wurde am 18. Tage nach Hause entlassen.

Mitte der vierten Woche post operationem rief mich Patientin zu sich, da sich Eiter im Verbande gezeigt habe: ich fand im unteren Drittel der sonst per primam intentionem geheilten Wunde eine kleine, reinen Eiter absondernde Fistel, die ca. 6 cm innerhalb der Bauchwand nach oben zu bis etwa in die Tiefe der Fascie führte; ich vermuthete als Ursache Ausstossung einer Ligatur innerhalb des Fett-

Digitized by Google

gewebes über der Fascie, wo einige kleine Gefässe unterbunden worden waren.

Der Fistelgang wurde ausgespült und an seinem äusseren Ende offen gehalten, aber die erwartete Ligatur erschien nicht und die Eiterung hielt an. Im Oktober 1893 spaltete ich deshalb in Narkose den ganzen Fistelgang und fand richtig auf der Fascie liegend einen etwa $2^1/_2$ cm langen Seidenfaden, der ohne Zweifel bei Entfernung der Nähte versehentlich zurückgelassen war; weder ich selbst noch der mir assistirende Kollege Dr. H. Braun konnte damals eine Communication durch die gut zusammengeheilte Linea alba oder gar nach dem Peritoneum auffinden. Es wurde zunächst tamponirt und unter der Tamponade Nähte gelegt, die dann am zweiten Tage geknüpft wurden. Wiederum heilte die Wunde, aber es blieb eine Fistel in der Gegend der ersten zurück. Die Absonderung war sehr mässig, zuweilen minimal, nie zeigte sich eine Spur von Fremdkörpern im Secret. Die an sich hysterische und unangenehme Patientin entzog sich im März 1894 meiner Behandlung und begab sich in diejenige eines Fachkollegen. Zu meinem Erstaunen zeigte mir dieser mehrere Wochen später bei einem zufälligen Zusammentreffen drei stecknadelkopf- oder senfkorngrosse Schwammpartikel, welche beim weiteren Ausspülen der Fistel abgegangen waren.

Diese Abgänge wiederholten sich bis September 1894, worauf sich die Fistel schloss und Patientin als davon geheilt angesehen werden musste. Ausserdem hatte die Castration den Erfolg einer ganz bedeutenden Verkleinerung der Myome erzielt. Die Menge der Schwammpartikelchen, welche von der Patientin sorgfältigst gesammelt waren und später vorgelegt wurden, entsprachen, wenn sie als ein Ganzes gedacht werden sollten, etwa der Grösse einer Kirsche. Ich möchte hier gleich anfügen, dass mir sofort klar war, dass sich von einem der benutzten Stielschwämme ein oder mehrere Stückchen abgelöst hatten, als es galt, die oben erwähnten, bluterfüllten Spalträume zwischen Tumor und Bauchwand zu reinigen. Es handelte sich also um einen fatalen, aber nach Lage der Sache elementaren und durch ärztliche Vorsicht nicht absolut zu vermeidenden Zwischenfall. Die Schwämme, in bekannter Weise mit schwefligsaurem Natrium, Kaliumpermanganat und Sublimat präparirt, erleiden ja an sich durch dieses Verfahren eine gewisse Brüchigkeit, so dass bei einer so schwierigen Manipulation in der Tiefe der Bauchhöhle sich wohl derartige Stückchen ablösen konnten, ohne dass man es dem blutgetränkten Schwamme beim Herausziehen hätte ansehen können, wenn man überhaupt auf den Gedanken an diese Möglichkeit gekommen wäre. In dem guten Bewusstsein, die Uebereinstimmung der Schwammzahl vor und nach der Operation festgestellt zu haben, freute ich mich der endlichen Heilung der Fistel sowie des guten Resultates der Castration in Bezug auf die Schrumpfung der Myome. Nicht also die Patientin, denn zu meinem Erstaunen erhielt ich Anfang 1895 eine Schadenersatzklage in der bescheidenen Höhe von (incl. Gerichtskosten) ca. 15000 Mark zugestellt. Klägerin ist, nebenbei bemerkt, Schneiderin und hatte für die gesammte Behandlung von fast Jahresdauer mit zwei-

Digitized by Google

maligem klinischen Aufenthalte und Operation 180 Mark bezahlt, davon 50 Mark ärztliches Honorar!

Nicht sowohl die unerhörte Höhe der nach meiner Ueberzeugung ganz unberechtigten Forderung, als vielmehr wesentlich das Bewusstsein, dass es sich hier um einen Fall handle, der von grosser Bedeutung für die Haftpflicht des Operateurs bei unvermeidbaren Unfällen intra operationem sei, liess mich die angetragenen Vergleichsverhandlungen brevi manu abweisen und einen Civilprozess durchführen, der sich fast zwei Jahre hinzog und mir genug Zeit und übergenug Verdruss kosten sollte.

Es kann hier nicht meine Aufgabe sein, die Einzelheiten des aktengemässen Ganges des Prozesses, welcher von der Klägerin mit kaum glaublicher Gehässigkeit betrieben wurde, zu erörtern. Persönlich reichte ich mein Krankenjournal ein nebst einer Epikrise, zur Beweisaufnahme wurden die mir assistirenden Collegen von meiner Seite, von der klägerischen Seite der nachbehandelnde Arzt, ein ihm assistirender junger College und seine Wärterin als Zeugen herangezogen. Das fachmännische Gutachten gab Prof. Saenger-Leipzig ab; es fiel durchaus im Sinne der von mir oben gegebenen Auffassung und gegen die klägerischen Ansprüche aus. Hierauf antwortete die Gegenpartei mit Angriffen auf die Unparteilichkeit meines verehrten ehemaligen Lehrers, indem sie behauptete, dass sein Urtheil durch persönliche Beziehungen zu mir getrübt sei.

Der Gerichtshof entschied darauf, dass noch ein zweiter Sachverständiger zu hören sei, und erfolgte dieses zweite Gutachten durch Herrn Prof. Loehlein in Giessen; es schloss sich in allem Wesentlichen den Ausführungen Saenger's an und entschied den Ausgang des Rechtshandels. Der Gerichtshof wies die Klägerin in allen Ansprüchen kostenpflichtig ab. Dieselbe versuchte zwar den Prozess noch weiter zu treiben, indem sie auf dem Revisionswege die zweite Instanz anrief, aber diese — das Ober-Landesgericht zu Dresden — verweigerte in Anbetracht der offenbaren Hinfälligkeit der Ansprüche das Armenrecht, welches die Klägerin in der ersten Instanz genossen hatte, worauf diese die Revision zurückzog und das Urtheil des Landgerichts rechtskräftig wurde. Es erscheint zweckmässig, die Motivirung des Urtheils von richterlicher Seite wiederzugeben, es heisst daselbst im Wortlaut:

„— — — Die Entscheidung hängt mit dem Gutachten (p. 186 der Akten) lediglich von der Frage ab, ob die Zurücklassung von Schwammstückchen hätte vermieden werden müssen. Denn dass kleine Schwammtheilchen in der Bauchhöhle der Klägerin von ihrer ersten Operation durch den Beklagten her zurückgeblieben sind, dass dieselben die Eiterung (wenn auch nicht die ganz oberflächliche und nebensächliche Eiterung, die zu der zweiten kleinen Operation am 7. Oktober 1893 geführt hat), also die spätere Eiterung aus dem Innern der Bauchhöhle und die Bildung eines Fistelganges verursacht haben, und dass sie schliesslich durch den Fistelgang aus dem Körper ausgesondert worden sind, ist zur Zeit nicht mehr zweifelhaft. Fraglich ist nur, ob den Beklagten an diesem Verlaufe der Operation die Schuld trifft, oder ob dieser objectiv auf seine Person zurückzu-

Digitized by Google

führende Krankheitsverlauf subjectiv ihm nicht zur Schuld anzurechnen ist.

Jene Hauptfrage ist mit dem Sachverständigen zu verneinen. Tadelnswerth wäre zwar der hier nicht vorliegende Fall, wenn ein ganzer Schwamm mit in die Bauchhöhle eingenäht worden wäre. Dagegen kann sich das Zurückbleiben eines Schwammtheilchens der Beobachtung leicht entziehen, besonders in Rücksicht auf die Verschiedenheit der einzelnen gebrauchten Schwämme nach Grösse, Dicke und Form der Randeinkerbungen und auf die Erfahrungsthatsache, dass die Schwämme beim Gebrauche zum Austupfen und durch kräftigen Druck bei wiederholtem Auspressen Form und Farbe im Verhältnisse zum Zustande vor der Operation leicht wesentlich ändern. Dass aber die Abtrennung eines Schwammtheilchens durch eine Fadenschnürung verursacht worden sei, hält der Sachverständige (siehe Loehlein) nach den Beweisergebnissen für ausgeschlossen, und ebenso würde dieser es für einen geradezu für die Operirte mit ernsten Gefahren verbundenen Fehler erachten müssen, wenn die Bauchhöhle vor ihrer Schliessung auf die blosse Möglichkeit des Zurückbleibens von Fremdkörpern hin, mangels irgend eines Anzeichens dafür, noch einmal durchsucht worden wäre.

Damit stimmt auch der Ausspruch des Professors Dr. Saenger, als Sachverständigen, überein, wonach die Möglichkeit des Zurückbleibens eines zur Operation benutzten Fremdkörpers in der Bauchhöhle mit zu dem Risico gehört, welches, ebenso wie das aller anderen Gefahren der Operation, der Patient zugleich mit seiner Einwilligung zur letzteren übernimmt. Unbestritten hat aber die Klägerin diese Einwilligung ertheilt, nachdem sie über die grossen Gefahren einer derartigen Operation wenigstens im Allgemeinen schon aufgeklärt worden war. — Beide Sachverständige stimmen überdies noch in folgenden zwei wesentlichen Punkten überein.

Beide sprechen sich zur zweiten Frage des Anwaltes der Klägerin (pag. 134) noch auf pag. 147 bezw. 188 übereinstimmend dahin aus, dass alle Massnahmen der ärztlichen Kunst zur Verhütung eines unbemerkten Zurückbleibens eines Schwammtheiles im vorliegenden Falle getroffen worden seien. Es erscheint daher als ein Missverständniss der Gutachten seitens der Klägerin, wenn diese in der Schlussverhandlung die Meinung vertritt, dass sich mit dem Gutachten Beider das unbemerkte Zurückbleiben eines Schwammtheiles durch Zuziehung noch eines weiteren Assistenzarztes hätte vermeiden lassen. Sie verlangt damit eine Massregel, die sie noch am Ende ihres Schriftsatzes vom 5. März 1895 (p. 39) als ein Mittel zur Zerstreuung der Aufmerksamkeit des Operateurs bekämpft. Die wirkliche Grösse des zurückgelassenen einzigen (?) Schwammstückes, die allerdings Dr. X. (p. 109b) als wallnussgross vor der weiteren Zerbröckelung des Tumors (!) schätzt, ist übrigens mit Prof. Dr. Saenger (149) und Prof. Dr. Loehlein (189) überhaupt nicht sicher festzustellen gewesen.

Endlich stimmen beide Sachverständige (p. 148 u. 188) auch in dem weiteren Punkte überein, dass die Anwendung von Schwämmen überhaupt bei derartigen Operationen, im Gegensatze von Gaze- und Wattetupfern, nicht an sich zu verwerfen ist. Prof. Dr. Loehlein (188)

Digitized by Google

rühmt den Schwämmen gegenüber den andern Tupfern, die gerade für das Bauchfell von hervorragender Bedeutung erscheinenden Vorzüge nach, dass sie die grösste Aufsaugungsfähigkeit besitzen und doch die geringste mechanische Reizung hervorrufen. Diese Vorzüge erkennt auch der nach dem Beklagten nachbehandelnde Arzt (p. 112) an, welcher wegen der zufolge der Desinfection der Schwämme nie ganz zu beseitigenden Gefahr des Losreissens einzelner Stückchen in der Praxis zur Zeit Tupfer anwendet.

Nach Professor Löhlein giebt es (188) eben in Bezug auf das Tupfmaterial etwas absolut Vollkommenes nicht.

Nach dem Gutachten der Sachverständigen und dem Ausspruche der übrigen Aerzte, welche sich über diese Punkte mit ausgesprochen haben — folgen die Citate aus den Akten — „ist gegen den Beklagten weder für die Zeit der Operation, noch für die Zeit der Nachbehandlung der Vorwurf eines Kunstfehlers begründet, vielmehr anzunehmen, dass er dabei die Sorgfalt angewendet hat, welche ein ordentlicher, aufmerksamer Arzt in einem solchen Falle anzuwenden pflegt, so dass ihm die Möglichkeit einer Rechtsverletzung (gegenüber der Klägerin) so fern gelegen hat, dass sie selbst vor einem ordentlichen aufmerksamen Arzte nicht würde berücksichtigt worden sein. (§§ 122 und 121 B. G.-B.)

Nach alledem konnte, mangels Beweises und mangels Beweislichkeit einer Verschuldung des Beklagten, sowohl vom Gesichtspunkte des Vertrages, wie auch von demjenigen der aquilischen Schuld aus, die Klage der Abweisung nicht entgehen und musste dieser Entscheidung zur Hauptsache entsprechend, auch die Pflicht zur Tragung der Kosten des Rechtsstreites der Klägerin auferlegt werden."

Soweit die Urtheilsbegründung, die mir einen nicht unwichtigen Beitrag zur Frage der Haftpflicht des Operateurs zu bilden scheint. Zwei kurze Bemerkungen möchte ich noch anschliessen.

Als einen Irrthum möchte ich es ansehen, wenn von einer Seite aus in bestimmtester Weise behauptet wurde, die fraglichen Schwammpartikel müssten von einem einzigen Stücke herstammen. Nach der geschilderten, einzig möglichen Art der Ablösung beim Auswischen des hochgradig verengten Douglas'schen Raumes ist mir unzweifelhaft, dass sich sehr wohl mehrere kleine Stückchen vom Schwamme ablösten, die dann eine im Douglas confluirende Eiterung verursachten, vermöge deren dann die zerbröckelnden kleinsten Theile, obwohl sie von mehreren zusammengehörigen stammten, durch eine einzige Fistelöffnung sich durch die vordere Bauchwand entleerten. Damit wird aber auch, wie Sänger und Löhlein anerkennen, jede willkürliche Schätzung der Grösse eines etwaigen einzelnen Stückes werthlos und hinfällig, was sehr wesentlich für die Beurtheilung der Frage ist, ob man an den Schwämmen post operationem einen Defekt hatte erkennen können oder gar müssen. Endlich kann ich es nur freudig und dankbar begrüssen, dass Sänger so energisch darauf hingewiesen, dass der Patient bei Einwilligung in eine Operation zugleich auch das Risico derartiger elementarer Ereignisse mit übernimmt; es wäre immerhin ein Fortschritt in der Präcisirung der Haftpflicht des Operateurs, wenn in künftigen ähnlichen Fällen auf dieses präjudicirende Gut-

Digitized by Google

achten mit Erfolg zurückgegriffen werden könnte. Ja, es dürfte sogar gewiss nicht unzweckmässig sein, wenn kommende Gynäkologen- oder Chirurgenkongresse Gelegenheit nehmen wollten, sich von ihrem Standpunkte aus einmal mit der Formulirung dessen zu befassen, was dem von Habsucht und Undankbarkeit bedrängten Collegen vor den Schranken des Gerichtes zu seinem guten Rechte zu verhelfen geeignet ist.

Gesellschaft für Geburtshülfe und Gynaekologie in München.

Sitzung am 11. März 1897.

Vorsitzender: Gossmann.
Schriftführer: A. Mueller.

Dr. J. A. Amann jr.: **Zur Anatomie der chronischen Endometritis.**

Die richtigste Eintheilung der Endometritiden wäre zweifellos die nach ätiologischen Principien. So hat auch Winckel in seinem Referate für den 6. Gynaekologen-Congress dies durchzuführen gesucht, und die einfachen nichtbacteriellen Endometritiden von den eitrigen bakteriellen Endometritiden getrennt und letztere noch nach den einzelnen Arten der Infectionserreger geschieden. Auch Döderlein und eine Reihe anderer Autoren unterscheiden eine durch Mikroorganismen bedingte und eine ohne Einwirkung von Bacterien entstandene Endometritis zu welch letzterer besonders die chronisch hyperplastischen Formen zu rechnen seien.

Ein anderes ätiologisches Princip für die Eintheilung wurde von Brennecke herangezogen, welcher den Zusammenhang der Endometritis mit Ovarial-Veränderungen besonders betonte, der auch später von Olshausen, Swiecicki, Czempin, Gottschalk und Anderen für manche Fälle erwiesen wurde. Durch erhöhte Funktion der Ovarien entstände ein angioneurotischer Congestivreiz auf den Uterus und somit die sogenannte oophorogene Endometritis, welche von der infectiösen Endometritis zu trennen sei.

Die Resultate der ätiologischen Forschung sind aber, gerade, was die Endometritis anlangt, noch völlig unbefriedigend, und so wird von den meisten Autoren zunächst noch an einer symptomatischen oder anatomischen Eintheilung der Endometritis festgehalten.

Eine der verbreitetsten dieser Art ist die von Ruge angegebene, welcher die acute Endometritis von der chronischen trennt und letztere in eine glanduläre, interstitielle und Mischform theilt. Die glanduläre Form trennt er in eine hypertrophische (Vergrösserung der Drüsen) und eine hyperplastische (Neubildung von Drüsenschläuchen). Andere betonen ausserdem noch besonders das Symptom der Secretion und sprechen von catarrhalischen (blenorrhoischen) und hämorrhagischen Endometritiden.

Für die hyperplastischen Formen wird vielfach der Ausdruck Endometritis chronica productiva seu fungosa (Olshausen) gebraucht und

Digitized by Google

hiervon die Endometritis atrophicans unterschieden. Die glanduläre Hyperplasie wird von Einigen auch als Adenoma simplex bezeichnet. Menge trennt die Endometritis corporis von der Endometritis cervicis und unterscheidet bei beiden Arten eine acute und eine chronische Form; bei letzterer trennt er diejenige mit kleinzelliger Infiltration von der ohne kleinzellige Infiltration. Letztere Eintheilung leitet über zu dem erst neuerdings hervortretenden Bestreben, die Endometritisformen anatomisch und ätiologisch zugleich einzutheilen. Es wird die Entzündung der Schleimhaut, die eigentliche Endometritis, schärfer von der Hyperplasie getrennt.

So unterscheiden van Tussenbroek und Mendez de Leon eine Endometritis vera und eine Pseudo-endometritis mit hypertrophischer und atrophischer Form.

Die Endometritis vera (Endom. catarrhalis) ist nach ihnen histologisch characterisirt durch das Auftreten von Leucocyten, die, anfangs zwischen die normalen Gewebselemente eingestreut, diese schliesslich verdrängen und zur Verschmelzung bringen. Das Endresultat sei ein kleinzelliges, fibrilläres Bindegewebe ohne Drüsen und Deckepithel.

Die Pseudo-endometritis sei histologisch characterisirt durch Gefässsveränderungen, die theils zur Hyperplasie von Stroma und Drüsen, theils zur Atrophie mit Vernichtung der normalen Gewebselemente führen. Beide Formen seien meist circumscript.

Eine Eintheilung der Pseudo-endometritis in eine glanduläre und interstitielle Form (cfr. Ruge) sei ohne Bedeutung, da beide Formen ineinander übergehen und nebeneinander bestehen können.

In ähnlicher Weise trennt auch Abel die Endometritis von der Hyperplasie und Verfasser scheidet die eventuell bis zur Atrophie führende Entzündung des Endometriums von den Schleimhauthyperplasien, die sowohl in Drüsen und Deckepithel als auch im Stratum proprium mucosae ihren Sitz haben können.

Pinkuss hält die glanduläre Form der Endometritis für nicht durch Infection entstanden, die interstitielle dagegen auf Bacterien beruhend. Dieser Versuch einer anatomisch ätiologischen Eintheilung, wie er auch z. Theil von van Tussenbroek und Mendez de Leon, Doléris, Schmal gemacht wird, ist aber keineswegs den Verhältnissen entsprechend. Dass die echte, durch Infection bedingte Endometritis wohl hauptsächlich im interstitiellen Gewebe Veränderungen setzt, steht fest; aber keineswegs bewiesen ist, dass jede interstitielle Veränderung der Schleimhaut auf eine bacterielle Einwirkung zurückgeführt werden muss, denn dann müsste wie Döderlein mit Recht betont, doch für die Mehrzahl der Fälle von interstitieller Endometritis der Nachweis der betreffenden Mikroorganismen erbracht sein, was eben nicht möglich ist. (Siehe die Untersuchungen von Bumm, Menge, Döderlein, Pfannenstiel etc.)

Wir sind also gezwungen, aus dem anatomischen Befunde zu entscheiden, ob es sich um eine wahre Entzündung oder um eine einer Neubildung schon näherstehende Hyperplasie handelt.

Die Entzündung charakterisirt sich anatomisch hauptsächlich durch die mehr oder weniger starke Ansammlung von Leucocyten im Gewebe ausserhalb der Gefässe; bedingt ist diese Ansammlung durch den chemotactischen, die Leucocyten anlockenden Reiz der Proteïne

Digitized by Google

(Buchner), welch' letztere zumeist im Anschluss an bacterielle Invasionen sich entwickeln. Beim Endometrium kann nun eine besondere Schwierigkeit in der Unterscheidung der Leucocyten von den fixen Gewebszellen des Stratum proprium mucosae entstehen. Die Differentialdiagnose zwischen diesen beiden Zellarten ist demnach von der grössten Wichtigkeit.

Als Kennzeichen für die Leucocyten kommen besonders die charakteristischen Veränderungen der Kerne derselben in Betracht. In erster Linie sei erwähnt die bekannte Kernfragmentirung. Nur äusserst selten kann diese Veränderung des Kernes auch bei fixen Bindegewebszellen gefunden werden. Ferner tritt an degenerirenden Leucocyten die Kernwandhyperchromatose und die Pyknose vielfach auf (cfr. meine Untersuchungen über Kerndegenerationen bei Carcinomen. Verhandl. d. II. Gyn. Congr. in Wien 1895). Ausserdem finden sich aber auch sowohl in den Gefässen als ausserhalb derselben Wanderzellen in mitotischer Theilung begriffen. Diese Mitosen unterscheiden sich von denen des Gefässendothels sowie der übrigen fixen Gewebszellen erstens durch ihre viel geringere Grösse und zweitens durch eine stets vorhandene Verklumpung der Chromosome, wodurch die einzelnen Stadien der Mitosen etwas schwerer erkennbar werden. Am reichlichsten fand ich stets die Diasterform vertreten, wobei die Tochterkerne immer stark nach aussen gebogen sind. Im ruhenden Stadium tritt eine besonders intensive Färbung gegenüber den fixen Gewebszellen hervor. Auch lassen sich gewöhnlich die beiden ziemlich weit auseinandergerückten, neugebildeten Tochterkerne durch ihre intensivere Färbbarkeit gut erkennen. Diese verschiedenen Stadien lassen sich auch an den auf der Durchwanderung durch das Drüsen- und Deckepithel begriffenen Wanderzellen beobachten (vergl. meinen Vortrag über die Histogenese der Endometritis auf dem internat. med. Congress in Rom 1894.)

Für die kleinzellige Infiltration, die ja für die echte Entzündung charakteristisch ist, kommt der Befund der mitotischen Theilung der Wanderzellen fast gar nicht in Betracht, sondern nur die Fragmentirung, die Kernwandhyperchromatose und die Pyknose. Besonders häufig finden sich Leucocyten mit fragmentirten Kernen im Blut, wie es sich auf den Querschnitten besonders derjenigen Gefässe, welche der Oberfläche der Mucosa nahe liegen, zeigt.

Die kleinzellige Infiltration findet sich entweder in Form rundlicher Herde, die sehr häufig direct einer Drüse anliegen, ohne dass das Epithel der letzteren verändert zu sein braucht, oder in Form diffuser Vertheilung, wobei aber auch in den meisten Fällen um einzelne Drüsen herum etwas grössere Ansammlungen vorhanden sind. Natürlich dürfen Schiefschnitte von Drüsen nicht etwa mit rundlichen, den Drüsen anliegenden Infiltrationsherden verwechselt werden. Nicht selten aber ist der dem Infiltrationsherd nahegelegene Theil der Drüsenepithelien durch trübe Schwellung oder andere Degeneration verändert, was auf eine Invasion des Infectionsstoffes in die betreffende Drüse hinweist.

Es ist aber auch anzunehmen, dass die bedeutenderen Veränderungen an den Drüsen, bei welchen das degenerirte Epithel fast

Digitized by Google

vollkommen abgestossen wird, als secundär bedingt durch die Infiltration des interstitiellen Gewebes, respective durch die Alteration der ernährenden Gefässe aufzufassen sind.

An einzelnen Stellen erkennt man, wie ein Infiltrationsherd in das Lumen einer Drüse durchbricht; vorher scheinen schon durch die stets zwischen den Epithelien durchwandernden Leucocyten die Verbindungen zwischen den einzelnen Epithelzellen gelockert worden zu sein. Die degenerirenden Epithelien schwellen zunächst an, werden später aber länglich, wie comprimirt und diffus färbbar. Die länglichen, den früheren Epithelkernen entsprechenden Gebilde können ganz die Aehnlichkeit mit Muskelzellkernen bekommen. An diesen Stellen schiebt sich häufig dann auch Bindegewebe in schmalen Zügen hinein und das Gesammtbild eines derartigen Endstadiums eines Drüsenschwundes kann dann leicht den Eindruck eines obliterirten Gefässes erwecken. Es ist dies von Bedeutung für die später bei anderen Schleimhautveränderungen zu erwähnenden Gefässobliterationen.

Besonders charakteristische Bilder entstehen aber auf Schnitten dann, wenn durch die kleinzellige Infiltration nur die eine Seite des Drüsenschlauches ergriffen wurde und zu Grunde gegangen ist. Auf einem Querschnitt erscheint dann die halbmondförmige Anordnung der noch erhaltenen Drüsenepithelien der anderen Seite, während auf der einen Seite fibrilläres Bindegewebe das Lumen begrenzt.

Hat längere Zeit eine diffuse Infiltration in der Schleimhaut bestanden, so gehen schliesslich alle epithelialen Gebilde zu Grunde und als Endresultat bleibt nur ein fibrilläres Bindegewebe zurück.

Betrachten wir im Gegensatz zu diesen rein entzündlichen Veränderungen die Hyperplasien der Schleimhaut, so finden wir zunächst, dass die Leucocyten hierbei zumeist nur eine sehr untergeordnete Rolle spielen. Sie finden sich zwar wohl in jeder Schleimhaut gleichmässig verstreut spärlich vor, grössere Ansammlungen sind aber bei reinen Hyperplasien nicht vorhanden, höchstens an Stellen, wo Drüsen durch Compression von Seiten gewucherter Nachbardrüsen zu Grunde gehen und offenbar zur Bildung chemotactischer Körper Veranlassung geben, finden sie sich etwas häufiger angesammelt.

Bei der interstitiellen Hyperplasie lassen sich deutlich im Stratum proprium mucosae zwei Arten von Zellen unterscheiden, die auch durch die Art ihrer mitotischen Proliferationsvorgänge gekennzeichnet sind. Die erste Art entspricht den Stratum proprium-Zellen; sie zeigen sehr reichlich reguläre mitotische Theilungsvorgänge, wobei sie an Grösse bedeutend zunehmen. In dem bläschenartigen, fast ungefärbten Zellleib erscheinen die Chromosome in den verschiedenen Theilungsstadien sehr klar und deutlich. Ab und zu finden sich auch asymmetrische Anordnungen der Schleifen vor, auch multipolare Mitosen habe ich hierbei beobachtet.

Von diesen grossen Mitosen unterscheidet sich sehr deutlich eine zweite Art von Zellen, die viel kleiner ist, im ruhenden Kernstadium viel intensiver tingirbar erscheint und in den einzelnen Stadien der Mitose durch die Verklumpung der kleinen Chromosome sich auszeichnet. Es sind dies die bereits oben erwähnten Wanderzellen, die

Digitized by Google

nicht allein im Stratum proprium sondern auch auf ihrer Durchwanderung durch das Drüsen- und Deck-Epithel zu erkennen sind.

Je nach der Intensität der Wucherung der interstitiellen Zellen werden die Drüsen auseinander gedrängt, besonders ist dies in den oberen Schleimhautpartien der Fall: gerade hier können die Stratum proprium-Zellen eine sehr bedeutende Grösse erreichen und den Deciduazellen ähnlich werden, wie dies ab und zu besonders bei der Dysmenorrhoea membranacea zu erkennen ist.

Bei den Hyperplasien der drüsigen Elemente kommt es zunächst durch die flächenhafte Proliferation der Epithelien, wobei also nur nebeneinander liegende Tochterzellen gebildet werden, die Theilungsachsen der Mitosen demnach parallel zur Zellbasis verlaufen, zunächst zu einer Verlängerung des Drüsenschlauches. Hierbei entspricht der oberen Schleimhauthälfte ein mehr gestreckter Verlauf des Drüsenschlauches, in dem auch reichliche Mitosen vorhanden sind, während anfangs fast nur in der tieferen Schleimhautpartie die starken Windungen des Schlauches zu erkennen sind; die sich verlängernde Drüse findet gleichsam an der Muscularis einen Widerstand. Bei stärkerer derartig flächenhafter Proliferation der Drüsen-Epithelien kommen dann jene bekannten Formveränderungen der Drüsen zu Stande, die in ihren Verschiedenheiten von der Intensität der flächenhaften Proliferation der Drüsenepithelien einerseits und von dem verschiedenartigen Widerstand der Umgebung andererseits abhängig sind. Auch die bekannten abenteuerlichen Bildungen, die bei Quer- und Anschnitten von Drüseninvaginationen entstehen, sind hierauf zurückzuführen. (In meinem Lehrbuche der mikroskop. gyn. Diagnostik habe ich eingehend die Genese derselben besprochen und schematische Zeichnungen beigefügt.) Nicht selten erkennt man speciell in der Basis der Schleimhaut, dass eine besonders stark wuchernde Drüse eine Nachbardrüse zum Schwunde bringt. Die degenerirenden Epithelien der letzteren sind dann diffus färbbar. Hierbei entwickeln sich offenbar durch das Zugrundegehen der Drüsenepithelien Leucocyten anlockende proteïnartige Substanzen, wodurch sich die um diese Drüsentheile herum zumeist vorhandene Leucocyten-Ansammlung erklärt.

Ein Vordringen solcher verlängerter und verzweigter Drüsenschläuche zwischen die Bündel der Muscularis hinein gehört keineswegs zu den Seltenheiten. Es sei noch hervorgehoben, dass die mitotischen Theilungsvorgänge in den Drüsenepithelien anfangs hauptsächlich in den gestreckten Drüsenabschnitten, welche der oberen Schleimhauthälfte entsprechen, auftreten, während in den tieferen Schleimhautpartien die in passiver Weise zusammengedrückten und unregelmässig geschlängelten Drüsen abschnitte sich befinden

Manche Hyperplasien der Schleimhaut beziehen sich besonders auf Veränderungen des cylindrischen Deckepithels. Ausgesprochene Veränderungen des Deckepithels, typische Metaplasien in Plattenepithel finden sich sehr selten; vielfach können jedoch geringe atypische Wucherungsvorgänge an demselben beobachtet werden. Diese stellen gewissermassen die Uebergangsstadien zur eigentlichen Metaplasie in Plattenepithel dar. Während beim cylindrischen Deckepithel die Theilungsachsen der Mitosen parallel zur Basis der Zellen sich befinden, finden

Digitized by Google

sich bei der atypischen Proliferation derselben die Stellungen der Theilungsachsen vollkommen unregelmässig bis senkrecht; es werden somit zum Theil übereinanderliegende Tochterzellen gebildet. Weiterhin fällt fast stets dabei eine abnorme Grösse und unregelmässige polygonale oder keulenartige Form der Zellen auf. Auch asymmetrische und multipolare Mitosen sowie auch Degenerationsvorgänge, wie ich sie ähnlich beim Carcinom beschrieben habe, sind in den ersten Stadien dieser Veränderung zu finden. Von diesen atypischen Wucherungen führen allmähliche Uebergänge zur eigentlichen Plattenepithelmetaplasie über.

Es sei hier folgender, von mir beobachteter Fall erwähnt, welcher das Vorkommen von Plattenepithel im Corpus uteri illustrirt.

Es handelt sich um eine 46jährige Patientin, welche achtmal geboren hatte und in den letzten Jahren durch starke Menorrhagien bedeutend herabgekommen war. Der Befund zeigte den Uterus mässig vergrössert, anteflectirt, von ziemlich derber Consistenz, die Portio vaginalis durch seitliche Einrisse in zwei ektropionirte Lippen differenzirt, den Cervicalkanal etwa für Bleistiftdicke durchgängig. Die Adnexe waren kaum verändert, nach links und hinten war eine retrahirende Parametritis zu erkennen.

Wegen der starken Menorrhagien und zugleich zur Feststellung der mikroskopischen Diagnose machte ich nach stumpfer Dilatation die Abrasio mucosae und zwar in der Weise, dass mit Hülfe ziemlich grosser gefensterter Curetten mit je einem Zug vom Fundus uteri bis in den Cervicaltheil ein zusammenhängender dicker Schleimhautstreifen entfernt wurde, an dem also auch bei der mikroskopischen Untersuchung eine Lokalisirung der einzelnen Befunde höher im Uteruskanal oder tiefer unten möglich war. Bei der histologischen Untersuchung zeigte sich nun im Allgemeinen eine sehr bedeutende glanduläre Hyperplasie. Das interstitielle Gewebe war an manchen Stellen fast vollständig verschwunden. Besonderes Interesse bot aber das Deckepithel an mehreren hoch oben im Corpus gelegenen Stellen. Man konnte nämlich typisches Plattenepithel mit einer basalen Cylinderepithelschicht und darübergelegener Schicht polygonaler gegen die Oberfläche zu sich abflachender Zellen erkennen. Ganz den interpapillären Einsenkungen des Plattenepithels an anderen Körperstellen entsprechend senkten sich kolbige Fortsätze kurze Strecken weit in die Tiefe. Anschliessend an diese Stellen liessen sich deutlich die verschiedenen Zwischenstadien zu dieser Epithelmetaplasie erkennen. Meist zeigte sich eine Art geschichteten, respective mehrzeiligen Cylinder-Epithels mit sehr langen spindel- bis keulenförmigen Zellen, deren Kerne gleichsam aus Platzmangel sich gegenseitig auswichen und somit in verschiedenen Ebenen sich befanden. Durch Berührung der Spitzen stärker hervorragender Büschel solcher Zellen bilden sich reichlich rundliche Hohlräume, in welchen dann fast stets einige Leukocyten mit degenerirten Kernen zu finden sind. Es handelt sich also um Veränderungen, die sich ganz analog verhalten zu denjenigen, welche ich bereits früher für die Oberfläche von polypösen Adenomen der Cervix (cfr. über Neubildungen der Cervicalportion des Uterus 1892) beschrieben habe und wie ich sie auch bei der einen Art der Epidermidalisirung von Erosions- und Ektropiumsflächen der Portio vaginalis vorfand (cfr. Lehrbuch).

Von Malignität lässt sich in diesem Fall wohl deshalb nicht sprechen, da die soliden Zellkolben keineswegs tief in das Gewebe vordringen und die Veränderung nur an wenigen Stellen zu bemerken ist. Bei der Beurtheilung eines solchen Befundes muss stets darauf geachtet werden, dass nicht etwa Stückchen vom Plattenepithel der Cervicalportion, welche zufällig in die ausgeschabten Massen gelangten, für im Corpus entstandene angesprochen werden. In unserem Fall kann aber ein diesbezüglicher Zweifel nicht bestehen, da es sich um lokalisirbare

Digitized by Google

Befunde an einzelnen zusammenhängenden Schleimhautstreifen handelt. Selbstverständlich ist vor Schiefschnitten zu warnen.

Ein weiterer Fall, welcher die Anfangsstadien der erwähnten Schleimhautmetaplasie besonders an den Spitzen stärker hervorragender Schleimhautleisten zeigte, liess eine andere interessante Veränderung dabei erkennen. An Stellen der Mehrschichtigkeit des Epithels zeigten sich nämlich ab und zu in einzelnen der oberflächlich gelegenen Zellleiber Einschlüsse von Leukocyten, welche den Kern halbmondförmig machten und zur Seite schoben, also in gleicher Weise veränderten, wie ich dies früher für die Leukocyteneinschlüsse an Carcinomzellen beschrieben habe. (Siehe Kernstrukturen in Carcinomen. Gynaekologen-Congress in Wien 1895.) Jedenfalls handelt es sich hierbei um eine besondere Widerstandslosigkeit und Auflockerung von wahrscheinlich nicht mehr ganz gesunden Zellen, in welche dann die Leukocyten eindringen können. Auch finden sich diese Zellen sowohl bei den betreffenden Carcinomen als auch in dem erwähnten Falle von gutartiger Deckepithelmetaplasie bei Endometritis ganz nahe der Oberfläche, woselbst ja stets eine Abstossung von veränderten zum Theil hydropischen Zellen erfolgt, die dann im Sekrete nachzuweisen sind.

Discussion:

Fraenkel beobachtete einen Fall von Plattenepithel im Uterus bei Pyometra in Folge von Cervixcarcinom, welches bis über den inneren Muttermund vorgedrungen war.

Amann kennt einen analogen Fall, hat aber den Befund als ein Vordringen des Deckepithels der Cervix aufgefasst.

Fraenkel vermuthet, dass die durch Ausschabung gewonnenen Präparate Amann's der Cervix entstammen.

Amann glaubt dies ausschliessen zu dürfen, da die untersuchten Stücke bandartigen Streifen angehören, wie solche mit der Recamier'schen Curette entfernt werden. Auch auf Schnitten des Uterus fand er plattenepithelähnliche Strecken.

Gynaekologische Section des königl. ungarischen Aerztevereines in Budapest.

X. Sitzung am 12. Oktober 1897.

Vorsitzender: Herr v. Kézmárszky: Schriftführer: Herr Tóth.

I. Herr Elischer: **Fall von Sarkoma tubulare ovarii.**

v. P., bei der angeblich schon vor 10 Jahren ein faustgrosser Tumor in der linken Eierstocksgegend diagnosticirt wurde. Sie war seitdem vollständig gesund bis zu der vor $2^1/_2$ Monaten stattgefundenen, normal verlaufenen 4. Geburt, von welcher Zeit an der Unterleib rasch wuchs. Laparotomie. 10 L. anfangs klarer, später mit Blut vermengter Ascites, ausgedehnte Verwachsungen mit dem Omentum, Colon desc. und Dünndarmschlingen. Exstirpation des linken Ovarialtumors: der Stumpf wurde mit Peritoneum bedeckt. Das rechte Ovarium war, von 2 kirschgrossen Cysten abgesehen, normal. Glatte Heilung. Mikroskopisch wurde der Tumor als ein Alveolarsarkom, und zwar wegen der radiären Struktur als Sarkoma tubulare diagnosticirt. E. erwähnt noch, dass er in der letzten Zeit das Peritoneum stets mittelst Catgut-Kürschnernaht schliesst, welcher E. den Vortheil zuspricht, dass die Wunde dadurch in der Längsrichtung verkürzt wird, wo-

Digitized by Google

durch zwischen der Fascie und dem Peritoneum nicht so leicht blinde Räume entstehen. Von dem feuchten Verfahren (Bespritzung mit Tavel'scher Lösung) kam E. bald ab, da bei demselben aus der Umgebung leicht Keime in die kleinen Lacunen hineingepresst werden können.

II Herr Lovrich. a) **Fall eines Clitoriscarcinoms.**

56 jähr. VIII-p. Geschwulst, hühnereigross, hatte sich im Verlauf eines Jahres entwickelt. Plattenepithelkrebs. Geheilt entlassen.

b) **Fall eines Urethracarcinoms** bei einer 40jähr. VII-p. Der Tumor war zweithalerstückgross und hatte die vordere Scheidenwand mit ergriffen. Ebenfalls geheilt entlassen.

c) **Drei Fälle von maligner Erkrankung des Uteruskörpers.**

Drei Fälle von Uteruscarcinom bei einer 47jähr. O-p., einer 62jähr. IV-p. und einer 56jähr. II-p. Bei allen dreien wurde wegen unregelmässiger Blutungen im Klimax und theilweise diagnosticirter maligner Erkrankung die vaginale Totalexstirpation ausgeführt. Bei den ersten zweien wurde ein glanduläres Carcinom (Adenoma malignum), bei der dritten ein Alveolarcarcinom, stellenweise Adenocarcinom diagnosticirt. In sämmtlichen Fällen reichte die Erkrankung scharf abgegrenzt bis zum inneren Muttermunde, weshalb L. die anatomische Eintheilung in Corpus- und Portio-, resp. Cervixcarcinom als vollständig richtig anerkennt.

d) **Fall von Cystosarkoma ovarii.** Laparotomie bei einer 36jähr. Frau. Mannskopfgrosser Tumor. Verwachsungen mit der Bauchwand und den Därmen. Stiel 1½ mal gedreht. Diagnose: Cystoma multiloculare papilliferum mit sarkomatösen Knoten in der Cystenwand. Die Cysten sind in papillärer Struktur, mit Flimmer-Cylinderepithel ausgekleidet. Tod 4 Tage p. oper. Todesursache allgemeine acute Peritonitis in Folge einer linsengrossen Läsion des Dünndarmes.

III. Herr Tóth: a) **Geplatzte Ovarialcyste.**

28jähr. I-p. Geburt vor 1½ Jahren. Seit 5 Monaten (März 1897) rasches Wachsen des Unterleibes. Im Juli angeblich zum ersten Male Kindesbewegungen verspürt; bis dahin regelmässig menstruirt. Am 21. August erlitt Pat. nach einer opulenten Mahlzeit von ihrem Kinde einen Stoss gegen den Unterleib; nach einigen Stunden Unwohlsein, starkes Erbrechen, Schmerzen im Unterleibe. Letztere werden für Wehen gehalten. Der hinzugerufene Arzt konstatirt mittelst äusserer Untersuchung, dass „in dem bis zum Nabel reichenden Uterus keine Contractionen zu fühlen sind". Hält die Erkrankung für eine Dyspepsie und verordnet Abführmittel. Am nächsten Tage Collapserscheinungen, Puls 140—150, schwach, Athmungsbeschwerden, Erbrechen, Schluchzen; Unterleib aufgetrieben, sehr empfindlich, Muttermund einfingerweit. Keine Uterusthätigkeit. Temperatur normal. Analeptika, hoher Einguss, da Darmocclusion angenommen wird. Am 3. Tage geringe Besserung. Muttermund zweifingerweit. Am 4. Tage Fortschreiten des Kräfteverfalls. T. sieht Pat. an diesem Tage zum ersten Mal. Fieberfreier Zustand, Puls 140—150, schwach, fortwährendes Schluchzen, Dyspnoë, Unterleib ad maximum ausgedehnt, etwas empfindlich. In demselben ist eine grössere Menge freier Flüssigkeit nachzuweisen. Die Partie zwischen dem Nabel und der Symphyse ist resistenter, mit dumpfem Percussionsschall. Wegen der grossen Spannung lassen sich keine Conturen unterscheiden. Geburtswehen. Muttermund dreifingerweit, durch die stehende Blase ist ein überaus leicht ballotirbarer Kindstheil (Kopf oder Steiss) zu fühlen.

Die Wahrscheinlichkeitsdiagnose wird auf eine frühe Schwangerschaft, complicirt mit einer rupturirten Ovarialcyste gestellt. In den späten Nachtstunden wird mangels jeder Vorbereitung (es war in einer Provinzstadt) keine Laparotomie gemacht, sondern für zweckmässiger gehalten, zuerst den Uterus zu entleeren. Sprengung der Blase, viel Fruchtwasser, Steisslage. Langsame Extraction des 6 Monate alten Foetus. Placenta wird nach einer Stunde spontan geboren. Wenig Blutung. Die Spannung des Unterleibes ist geringer, Pat. fühlt sich ein wenig erleichtert. Genaue Palpation ist auch jetzt unmöglich. Laudanum. Champagner. Kein Erbrechen.

Digitized by Google

Am folgenden Tage wird die Dyspnoë wieder stärker, fortwährendes Schluchzen, Temp 36,5 Puls 140, schwach. Bewusstsein ungetrübt. Suffocationserscheinungen. Laparotomie unter Cocainanaesthesie, später schwache Chloroformnarkose. Nach Eröffnung des Peritoneums entleeren sich 15—20 L. eitriger, dicker, mit zähem Colloid gemischter Flüssigkeit. Linkerseits ist ein mit dem Omentum und den Därmen verwachsener Tumor zu fühlen, dessen zweifingerbreiter Stiel eine ganze Torsion erlitten hat. Die Geschwulstwand ist haemorrhagisch und nekrobiotisch und zeigt eine einfingerweite und neben derselben siebartig mehrere kleine Oeffnungen, durch welche der Cysteninhalt in die Bauchhöhle geflossen war. Mikulicz'sche Tamponade.

Nach der Operation geringe Besserung, dann Fortschreiten der Peritonitis, Exitus 48 Stunden post oper.

b) Fibromyoma cysticum. 52jähr. II-p. Laparotomie. Ca. 700 g Ascites. Adhaesionen. Der Tumor hatte eine Drehung von 180° um die dünne Cervix. Totalexstirpation des Uterus. Glatte Heilung. Die mikroskopische Diagnose lautete: Fibroma cysticum teleangiectaticum.

IV. Herr Dixner. **Zwei Fälle von Cervicalmyofibrom.**

Der eine Fall, eine 40jähr. III-p. betreffend, bot diagnostische Schwierigkeiten und wurde für eine retroperitoneal entwickelte Cyste angesprochen. Laparotomie, dann Versuch einer Exstirpation per vaginam, bis schliesslich die Art der Erkrankung diagnosticirt und die abdominale Totalexstirpation des Uterus ausgeführt wurde. Der Tumor wurde mikroskopisch als Fibromyoma teleangiectaticum et inde partim cysticum diagnosticirt. Glatte Heilung.

Der 2. Fall betraf eine 26jähr O-p., die sich für schwanger hielt. Der (fibröse) Tumor ging von der hinteren Cervicalwand aus und hatte den Uteruskörper, wie in dem anderen Falle bis über die Symphyse geschoben. Laparotomie. Wegen einer kleinfaustgrossen Parovarialcyste auf der einen, und einer Sactosalpinx auf der anderen Seite wurden nicht nur der Uterus, sondern auch die Adnexa exstirpirt.

V. Herr Bäcker. a) **Zwei seltenere Formen von Dermoiden.**

Frau H. P., 47jähr. II-p., letzte Geburt vor 2 Jahren: leidet seit 20 Jahren an Harnträufeln. Laut Angabe des behandelnden Arztes leidet Pat. seit 10 Jahren an Harnsteinen. Bei der Digitaluntersuchung der Blase wird ein gänseeigrosser Stein gefunden, der schichtenweise ablösbar ist, und unter dem eine sich aus dem hinteren Segment des Blasenfundus entwickelnde, steinig incrustirte, polypöse Geschwulst zu fühlen ist. Nach Ausspülung der Blase werden die Steine mittelst einer Polypenzange durch die weite Urethra mit Leichtigkeit entfernt, sodann der Tumor mittelst Muzeux herabgezogen, unterbunden und exstipirt. Der Tumor ist von Taubeneigrösse, ist solid und besitzt an seiner äusseren Oberfläche zwei Zähne und lange Haare. In seinem Inneren sind Knochenkerne zu finden. Den Kern der Harnsteine bildete also ein mit der Blasenwand zusammenhängendes Dermoid, das wegen seiner gestielten Form zu den überaus seltenen primären Blasendermoiden zu gehören schien. Die ausserordentlich cachectische Kranke war nach der Operation fieberfrei, jedoch überaus schwach, erbrach jede Nahrung und verschied 8 Tage später unter den Zeichen von Marasmus. — Bei der Section wurde constatirt, dass das rechte, normal grosse Ovarium mit jenem Theil der Harnblase verwachsen war, von wo der polypartige Tumor ausging, dass also das Dermoid kein primäres Blasendermoid, sondern ovarialen Ursprungs und in die Blase durchgebrochen war. Ausserdem wurden bei der Section gefunden: Pyelonephritis et Cystitis chron.; Calculi et arena renalis phosph. Catarrhus ilei. Atrophia universalis.

b) 27jähr. I-p. vor 10 Monaten. Geburt und Wochenbett normal. Pat. litt vor 8 Monaten 5 Wochen lang an Peritonitis, fühlte sich jedoch dann 3 Monate lang ganz wohl. Seit vier Monaten Wachsen des Unterleibes. Ein Eierstockstumor reicht bis dreifingerbreit unter den Nabel. Laparotomie. Schon das praeperitoneale Bindegewebe zeigt eine blutig seröse Infiltration. Das Peritoneum ist überall mit der Cystenwand fest verwachsen; die Ad-

Digitized by Google

haesionen werden vorerst unberührt belassen; Incision der etwa 1 cm dicken Wand des Tumors, worauf sich etwa $1^1/_2$ L. schmutzige, röthlichbraune Flüssigkeit entleert. Innerhalb der dicken äusseren Wand wurde noch eine mannskopfgrosse Cyste gefunden, die mit Vorsicht herausgeschält wurde. Man fand darin ein etwa 2 cm langes, embryoartiges Gebilde. Der ganze Tumor hing mit einem kleinfingerdicken, atrophisirten Stiel — der eine $2^1/_2$ malige Drehung erlitten hatte — mit dem rechten Uterusrand zusammen. Abbindung und Exstirpation, Wegen bestehender Salpingo-oophoritis wurden auch die Adnexa der anderen Seite entfernt. Glatte Heilung. An der Innenwand des Tumors wurden Haarbüschel, sowie Knorpelgebilde gefunden. Man hatte es also mit einem in einer Cystenwand entwickelten soliden Dermoid zu thun, was eine der seltensten Formen von Dermoidcysten ist.

b) **Fall von retroperitonealem Tumor.**

A. P. 62 Jahre alt, ledig. Menopause seit 12 Jahren. Laparotomie wegen eines (scheinbar ovariellen) Tumors. Retroperitonealer Tumor, dessen Hauptpartie in der Mesocolon der Flexura sigmoidea hineingewachsen war. Transperitoneale Exstirpation des mit der Niere leicht zusammenhängenden Tumors; Verkleinerung und Vereinigung der Peritoneallappen. Glatte Heilung. Mikroskopische Diagnose: Nierensarkom.

Temesváry-Budapest.

Geburtshilfliche Gesellschaft zu London.

Sitzung vom 1. Dezember 1897.

Vorsitzender: Dr. C. J. Cullingworth.

Präparate: Dr. Mc Kerron (für Prof. William Stephenson): Ein sonderbarer Schleimhautpolyp der Cervix.

Dr. Mcnaugthon Jones: 1. Bemerkungen über einen Fall von doppelseitiger Pyosalpinx mit Blasenerweiterung, 2. Uterusmyome.

Dr. Dauber: Carcinom des Corpus uteri zugleich mit multiplen Myomen; abdominelle Hysterectomie.

Dr. Arnold Lea: Mikroskopische Präparate der Uterusschleimhaut unmittelbar vor und nach der Menstruation.

Dr. Walter W. H. Tate: Drei Fälle von Pyometra bei Cervixcarcinom.

Nach der Statistik Bürkle's, die nur Fälle deutscher Operateure betrifft, kam Pyometra bei Cervixcarcinom unter 273 Fällen 17 Mal vor, d. i. in 6,2 pCt. Vortr. traf diese Complication unter 28 Hysterectomien wegen Cervixcarcinoms dreimal an.

Fall 1. 60jährige Frau, Wittwe, Mutter von 9 Kindern. Menopause mit 45 Jahren. Geringer, zuweilen etwas blutiggefärbter Ausfluss seit zwei Jahren; seit 6 Monaten ist er foetid. Cervicalkanal weit und von Carcinommassen durchsetzt, die auch den oberen Theil der Vagina einnehmen. Vaginale Hysterectomie, 9. Juli 1897. Uterus enthielt 100—125 g stark foetiden Eiters. Heilung.

Fall 2. 61jährige Frau, verheiratet, Mutter von 9 Kindern. Menopause mit 45 Jahren. Geringer blutiger Ausfluss seit 9 Monaten; 3 Wochen vor der Aufnahme in das Krankenhaus begann er stärker zu werden. Cervix von Carcinommassen derb infiltrirt; oberflächliches Geschwür am Orificium externum. Uterus nicht auffällig vergrössert. Vaginale Hysterectomie am 30. Juli 1897. Cervicalkanal in Wirklichkeit verschlossen; im Uteruscavum ungefähr 100 g sehr stinkenden Eiters. Heilung.

Fall 3. 65jährige Frau, verheiratet, Mutter von 7 Kindern. Menopause mit 41 Jahren. Zuweilen blutiger Ausfluss in Zwischenräumen von

Digitized by Google

14 Tagen seit 4 Jahren. Cervix erweitert, sehr derb, mit unregelmässig zerklüfteter Oberfläche, die sehr leicht blutet. Uteruskörper vergrössert, elastisch, deutlich Fluktuation darbietend. Vaginale Hysterectomie am 26. August 1897. Uterus enthielt 100—125 g stark foetiden Eiters. Heilung.

Dr. Lewers habe 67 Mal wegen Uteruscarcinoms radical operirt; nach Abzug von 10 Operationen wegen Corpuscarcinoms blieben 57 Fälle von Cervixkrebs. Unter diesen waren zwei Fälle von Pyometra, deren bedeutenderen er in der Gesellschaft demonstrirt habe. In diesem Falle entfernte er den ganzen Uterus nicht wegen der Pyometra, sondern weil die Neubildung so hoch hinauf reichte, dass die Totalexstirpation geratener erschien.

Dr. Amand Routh betonte die grosse Wichtigkeit der von Dr. Tate so vorzüglich erwiesenen Thatsache, dass eine Pyometra ohne Cervixstenose vorhanden sein könne — eine Thatsache, die uns auch in den Stand setze, jene Fälle von Hydrometra mit Abgang bedeutender Mengen klarer, strohgelber Flüssigkeit, wie sie nach der Menopause nicht sehr selten vorkomme, zu erklären. Bei vielen dieser Fälle sei weder ein Cervixverschluss, noch eine Tubenanschwellung vorhanden. Hinsichtlich der 2 Fälle von vaginaler Hysterectomie, wobei das umgebende Gewebe bereits deutlich ergriffen war, sei es durchaus nicht sicher, dass die harten Stellen bösartiger und nicht entzündlicher Natur waren.

Nach Bemerkungen seitens der Herren Dr. Lea und Dr. Herman entgegnete Dr. Tate.

Dr. R. G. Mc Kerron: Die Beeinflussung der Wehenthätigkeit durch im Becken befindliche Ovarialtumoren.

Der Vortr. beschäftigt sich nur mit jenen Fällen, wo die Ovarialgeschwulst sich während der Geburt im Becken befand. Er hat 183 Fälle dieser Art gesammelt und auf 9 Tafeln, nach Massgabe der eingeschlagenen Behandlung, verzeichnet. Zwei noch nicht veröffentlichte Fälle werden ausführlich geschildert. Auf die verschiedenen dieses Thema betreffenden Veröffentlichungen wird Bezug genommen. Nach den Ausführungen des Redners bestehen, wie aus den neueren Publicationen hervorgeht, hinsichtlich der am meisten befriedigenden Behandlung noch Meinungsverschiedenheiten. Die Ergebnisse der verschiedenen Methoden werden genauer geprüft. Um irrigen Schlussfolgerungen zu entgehen, wie sie bei blossen statistischen Aufzählungen leicht zu stande kommen, ist über den Charakter des Tumors, über die Dauer der Geburt, soweit es die Angaben zuliessen, in den Tafeln Aufschluss gegeben. Redner machte auf interessante Einzelheiten in den klinischen Krankengeschichten besonders aufmerksam. Practische Beobachtungen über die verschiedenen Behandlungsmethoden, gegründet auf das Studium der einzelnen Fälle sowie der betr. Litteratur, werden angeführt. In allen Fällen soll zuerst ein Repositionsversuch gemacht werden; wo er fehlschlage, müsse je nach Umständen entweder die Punction, der Kaiserschnitt, die abdominelle oder vaginale Ovariotomie gemacht werden. Angabe der Indicationen für jede dieser Methoden.

Der Vortr. schliesst mit einer kurzen Darlegung über die Nachbehandlung in den Fällen, wo der Tumor unter der Geburt nicht entfernt wurde.

Die Discussion über den Vortrag wurde verschoben.

(Nach dem Manuscript übersetzt von Kutz-Leipzig.)

Digitized by Google

Buchanzeigen.

Pinard et Wallich, Traitement de l'infection puerpérale. (211 S.) Paris 1896. Steinheil.

Die vorliegende Monographie, die zum Theil bereits an anderer Stelle in dieser Monatsschrift eine Besprechung gefunden hat,[1]) soll nach einer einleitenden Erklärung der Verfasser nicht eine kritische Studie über den augenblicklichen Stand der Puerperalfiebertherapie abgeben, sondern nur die Indicationsstellung und das therapeutische System derselben darstellen. Als Unterlage dienen die Erfahrungen, welche die Verfasser im Jahre 1894 an dem Material der Clinique Baudelocque gewonnen haben. Es ist das das erste Jahr, in dem die von ihnen vertretenen therapeutischen Gesichtspunkte methodisch zur Anwendung kamen; der Effect ist eine Mortalität von 0,18 pCt. an septicämischen Erkrankungen bei einer Frequenz von 2139 Fällen.

Die Arbeit zerfällt in drei Theile. Der erste behandelt die Therapie der in der ersten Woche, der zweite die der in einer späteren Epoche bis zum Ende des ersten Monats p. p. auftretenden Puerperalerkrankungen. Ein dritter Theil enthält die als Beweismaterial dienenden Krankengeschichten und Tabellen.

In einem kurzen Ueberblick über die anatomischen Verhältnisse des puerperal inficirten Uterus wird des Streptococcus pyogenes zwar nicht als des allein in Frage kommenden, aber des weitaus häufigsten ätiologischen Agens gedacht; die Verschiedenheit der durch ihn producirten Krankheitsbilder hängt ab von seiner schwankenden Virulenz, von dem Orte seines Eintritts in den Organismus, den die Verfasser mit Widal bei septischen Puerperalerkrankungen ausschliesslich im Cavum uteri zu finden scheinen, und von der Widerstandsfähigkeit des Organismus. Im Gegensatze zu der von Bumm vor einigen Jahren ausgesprochenen Ansicht, dass die unterhalb der nekrotisirten Partien des Endometriums gelegene kleinzellig infiltrirte Zone der kranken Decidua gegen das Vordringen der Infection einen natürlichen Schutz gewähre, einer Ansicht, die jede operative intrauterine Therapie als anatomisch unbegründet und schädlich erscheinen lässt, glauben die Verfasser der Decidua eine derartige Rolle nicht vindiciren zu dürfen. Die Decidua zeigt in den letzten Monaten der Gravidität — also unter physiologischen, nicht pathologischen Verhältnissen — Degenerationserscheinungen, die sie von vornherein unfähig machen, der Infection den geringsten Widerstand entgegen zu setzen. Je entfernter noch das Ende der Gravidität ist, um so weniger ist mit diesen Degenerationserscheinungen zu rechnen, um so grösser ist die Widerstandsfähigkeit der Decidua gegenüber dem infectiösen Agens, um so seltener — am seltensten nach Aborten — die Allgemeininfection. Eine inficirte, degenerirte Decidua muss also lokal behandelt, eventl. durch die Curettage entfernt werden.

Die Indicationen und Methoden der intrauterinen Therapie, mit denen sich die folgenden Kapitel beschäftigen, sind bereits in unserem Sammelreferate besprochen, so dass, um Wiederholungen zu vermeiden, hier auf dasselbe verwiesen sei.

Wenn die Verfasser für ausreichende kräftige Ernährung der Frischentbundenen eintreten, so thun sie dies auch vom prophylactischen Gesichtspunkt aus, um den Widerstand des Organismus gegenüber der drohenden Infection zu kräftigen; ebenso werden nach stärkeren Blutverlusten, nicht bloss wegen der Anämie, Sauerstoffinhalationen und Kochsalzinjectionen, resp. -infusionen für indicirt angesehen, auch der Alcohol als Tonicum empfohlen. Weniger Erfolg versprechen sie sich von der Anwendung kalter

[1]) S. den Sammelbericht aus der Prochownick'schen Klinik, dieser Bd., S. 310ff.

Digitized by Google

Bäder, von denen manche eine stimulirende Wirkung und eine Kräftigung des Organismus in seinem Kampfe mit dem Infectionsstoff erwarten; von diesem Gesichtspunkt aus soll die continuirliche intrauterine Irrigation mindestens den gleichen Effect auf einem für die Patientin weniger umständlichen (?) Wege haben. Vollständig abweisend verhalten sie sich gegenüber der therapeutischen Verwendung des künstlichen Abscesses

Ueber Serotherapie haben die Verfasser keine eigenen Erfahrungen, sie beurtheilen die Prognose dieser neuen Methode zwar nicht ungünstig, aber sie würden sie z. Z. nur als Refugium ultimum bei eingetretener Allgemeininfection für indicirt ansehen, wenn jede lokale Behandlung, besonders die continuirliche, intrauterine Irrigation erfolglos gewesen sein sollte.

Mit einer Zusammenfassung der Indicationsstellung für die einzelnen Methoden der intrauterinen Therapie, wie sie a. a. O. referirt sind, schliesst der I. Theil des Buches.

Unter den ‚accidents tardifs des suites des couches', mit denen sich der II. Theil beschäftigt, sind die im Verlaufe der ersten vier Wochen p. p. auftretenden Affectionen zu verstehen, die wohl auf eine Infection im Wochenbett zurückzuführen sind, aber die Tendenz zeigen sich nur in den anatomisch präformirten Verhältnissen auszubreiten, indessen nicht zur Allgemeininfection zu führen, also: Salpingitis, Oophoritis, Peritonitis circumscripta et diffusa, Phlegmone pelvis, Phlebitis.

Es ist a. a. O. der Zurückhaltung gedacht worden, welche die Verfasser gegenüber allen über die rein intrauterine Therapie hinausgehenden chirurgischen Eingriffen am Uterus im Frühwochenbett zeigen, ebenso verhalten sie sich bei der Behandlung der puerperalen Beckeneiterungen durchaus exspectativ, einmal, weil die Abkapselungen der Eiterheerde vom Peritoneum zu frische sind, so dass die radicale Therapie leicht zur Allgemeininfection führen kann, 2. weil der Eiter in den ersten Wochen p. p. noch zu virulent ist, und 3. weil zu dieser Zeit die Hyperplasie der Lymphbahnen noch eine derartige ist, dass der Eiter eine zu grosse Resorptionsoberfläche im Peritoneum finden würde. Zeigt sich 2 bis 3 Monate p. p. noch ein radicaler chirurgischer Eingriff nothwendig, so ist er dann technisch leichter und prognostisch günstiger.

Wenn die Verfasser in dem letzten Kapitel, das sich mit der Behandlung der Phlegmasia alba dolens beschäftigt, vom prophylactischen Standpunkt aus verlangen, dass jede Wöchnerin, die in den ersten Tagen des Wochenbettes eine, wenn auch nur ganz leichte, Temperatursteigerung gezeigt hat, wenigstens 3 Wochen lang liegen müsse, so erscheint dies wohl etwas zu weit gegangen. Ist die Phlegmasie zur Ausbildung gekommen, so muss die Kranke noch bis mindestens 1 Monat nach der letzten Temperatursteigerung das Bett hüten; das absolute Bewegungsverbot und die ständige Rückenlage soll durchgeführt werden, bis die ersten Zeichen der Resolution auftreten. Erwähnt sei noch, dass auf die in Extension und Suspension auf dem Planum inclinatum immobilisirte Extremität mit Chlorammonium getränkte Compressen applicirt werden. Das Chlorammonium, welches die Haut macerirt, soll andererseits die Hautcirculation heben: erst wenn Bläschen- oder Pustelbildung sich zeigt, wird es fortgelassen. Passive Bewegungen und vorsichtige Massage werden erst angewendet, wenn die Kranke das Bett verlassen hat. J. Kanter-Hamburg.

C. H. Stratz, Die Frauen auf Java. Gynaekologische Studie. 132 Seiten. 41 Abbildungen im Text. Stuttgart. 1897. F. Enke.

Die Stratz'sche Studie zerfällt in 2 Theile. Der zweite ist ganz vorwiegend eine Wiedergabe von Arbeiten, welche bereits aus verschiedenen Zeitschriften und Monographien den Fachgenossen bekannt sind. Immerhin bietet die Zusammenstellung ein lehrreiches Bild, wieviel ein zielbewusster Mann aus einer bedeutenden Schule in kurzem Zeitraume auf fremdem, sprödem Boden zu leisten vermag. Etwas mehr Kürze und hier und da weniger Polemik wären diesem Theile zu wünschen.

Der erste Theil macht uns mit einer Reihe interessanter Thatsachen bekannt. Kurz werden die Bevölkerungsverhältnisse Java's, Rassen und Rassenmischungen, geschichtliche Folge derselben erläutert. Der Verfasser

Digitized by Google

stellt sich dabei nicht auf streng anthropologischen Standpunkt, für eine rein gynaekologische Studie mit Recht. Er neigt zu denen, die einen rein malayischen und einen hindu-javanischen Typus bei den Eingeborenen unterscheiden. Bei der — ausschliesslich zwischen europäischen Männern und eingeborenen Frauen — stattfindenden Kreuzung des holländischen und javanischen Blutes bestätigt er die sehr schnell zum Europäerthum rückstrebende Tendenz in Eigenschaften des Körpers und Charakters.

Dankenswerth sind die Beckenmessungen an Lebenden, die so vielfach fehlen, zumal die Körperlänge wenigstens für die Mittelzahlen mit angegeben ist.[1]) Freilich ist der Verfasser dem gewöhnlichen Irrthume nicht entgangen, seine auf eine Mittelgrösse von 154 cm gefunden Durchschnittsmasse mit den deutschen, welche für eine wesentlich grössere Durchschnittsgrösse bestimmt sind, direct in Vergleich zu stellen. Allein auch bei Correctur dieses Factors bleiben die Javaninnen in den Breitenmassen des Beckens um durchschnittlich 2 cm (und darüber) hinter den europäischen Frauen zurück, während für die Längenmasse keine oder ganz geringe Abstände bestehen. Auch mit einem kleinen Abzug auf die Knochenzartheit sämmtlicher Malayenbecken Ostasiens bleibt der Schluss Str.'s, dass damit auch an Lebenden das „runde Becken" der Javanerin erwiesen sei, gerechtfertigt und werden so die Angaben von Zaajer, Hennig, Verneau, Turner u. A., die auf kleineres Skeletmaterial begründet waren, bestätigt. Die geringe Neigung des Beckens ist aus den recht guten Abbildungen ersichtlich; hier wären einige genaue Messungen werthvoll gewesen. Typisch platte und allgemein enge Becken kommen genügend vor, und entsprechend kann Verfasser auch aus eigener Erfahrung bestätigen, dass schwierige Geburten bei den Javaninnen weniger selten sind, als vielfach angenommen worden ist. Die übrige Schilderung der Frauen Java's in Rumpf und Gliederbau, Hautpigment, Kleidung, Gewohnheiten bestätigt Bekanntes. Von besonderem Interesse ist der Hinweis, dass auch unter den europäischen Frauen in Java, dank entsprechender Wochenpflege und Weglassen des Schnürrumpfes Prolapse trotz zahlreicher Dammrisse (10 pCt.) ungemein selten sind. Energisch tritt Stratz für die van der Scheer'sche Auffassung der sog. „Tropenanämie der Europäer" ein — lediglich Einfluss der constant hohen Temperatur auf die Hautnerven ohne Veränderung der rothen Blutkörperchen und des Haemoglobingehaltes —, gleich energisch spricht er sich gegen den specifischen „Tropenfluor" aus. Unter 1750 gynaekologisch untersuchten eingeborenen Frauen — darunter 1000 Prostituirte — finden sich die meisten bekannten Erkrankungsformen wieder, Ovarialgeschwülste anscheinend relativ häufig, Myom und Carcinom selten. Die ganz besonders hohe Zahl von 55–60 pCt. Retroflexionen findet ihre theilweise Aufklärung in gewissen zur Herbeiführung von Sterilität unternommenen Massnahmen der sogen. „Dukuns". Diesen Medizinfrauen Javas, die auch die Gebärhilfe der Eingeborenen in Händen haben, spendet Str. das Lob, auf einer höheren Stufe zu stehen, als der Durchschnitt unserer Hebammen (? Ref), giebt aber ihre Unglaubwürdigkeit zu. Sie verfügen über — meist pflanzliche — gutwirkende Geheimmittel, sehr feines Tastgefühl und ausgezeichnete Massagetechnik. Obwohl sie nicht per vaginam untersuchen oder manipuliren — ausser Tamponade mit Pflanzenblättern bei Blutung und dergl. — sind sie im Stande, Kindeslagen durch äussere Betastung zu erkennen und zu verbessern. Die Massage wird mit Erfolg bei der Geburt und nach derselben verwendet, leider auch mit häufigem Erfolge zum Hervorrufen von Abort. Besonders aber ist die Erzeugung einer künstlich herbeigeführten Retroflexion, am liebsten bald post abortum oder partum das Sterilisirungskunststück der Dukuns. Mit vieler Mühe („Detectivarbeit") hat Verfasser dies herausgefunden und damit die Erklärung für die überraschende Zahl von Retroflexionen erbracht. An der Hand eigener Beobachtungen weist er zugleich die Gefahren dieses Vorgehens nach.

Von den Schilderungen der Geburtsgebräuche ist die allmähliche Expression mit um den Leib gewickelten Tüchern, die gleiche Einwickelung

[1]) Falls Verf. die Körperlänge sämmtlicher Einzel-Individuen besässe, würde er sich auch die Anthropologen durch Veröffentlichung der betr. Tabellen inclus. Körperlänge verpflichten.

Digitized by Google

des Leibes nach der Geburt mit sehr geeigneten Binden (gurita), deren Vorzüglichkeit Ref. vollauf bestätigen kann), die erst nach Austreibung der Nachgeburt erfolgende Abnabelung von Interesse. Die Entbindung europäischer Frauen lag (vor Stratz) meist in den Händen mittelmässig ausgebildeter, eingeborener Hebammen. Daher zahlreiche Dammrisse und eine gar nicht geringe Mortalität an puerperaler Erkrankung. Es konnte trotz mangelhafter Statistik nachgewiesen werden, dass die Infectionen weit weniger auf Aerzte oder Dukuns, als auf diese Hebammen zurückzuführen waren. Der Verfasser hat durch Reform des Unterrichtes hierin Besserung angestrebt und in eigner Thätigkeit bezw. Controle der Schülerinnen auch erzielt.

Die gesammte Studie ist als interessante und flott geschriebene Lectüre warm zu empfehlen.

Prochownick-Hamburg.

E. von Leyden, Handbuch der Ernährungstherapie und Diaetetik. I. Band. Erste Abtheilung. Leipzig. G. Thieme. 1897.

Obwohl die Bedeutung der diätetischen Behandlung fast in keiner Periode der medicinischen Wissenschaft verkannt worden ist, und weil ihr von hervorragenden Aerzten stets ein wichtiger Platz in der Therapie eingeräumt wurde, so blieb sie doch lange Zeit hindurch eine subjektive und willkürliche Behandlungsmethode, die sich in hohem Grade abhängig gestaltete von der intuitiven Kunst und Erfahrung des jeweiligen Arztes. Erst nachdem die Diätetik durch die exakten Forschungen der Neuzeit und besonders des letzten Jahrzehnts auf eine feste wissenschaftliche Basis gestellt worden war, hat sie sich zu dem Range einer selbstständigen therapeutischen Methode erhoben. Man würde den Ernährungsphysiologen Unrecht thun, wenn man nicht zugestehen würde, dass die neuerliche Litteratur, besonders das rühmlichst bekannte Werk von Munk und Uffelmann bestrebt gewesen ist, die Bedeutung dieses Gegenstandes für die Praxis mit Nachdruck zu betonen; indessen ist doch nicht zu leugnen, dass es trotz seiner eminenten praktischen Wichtigkeit noch einer selbstständigen, eingehenden und kritischen Bearbeitung ermangelt, ein Mangel, der sich um so fühlbarer macht, als diese Frage gegenwärtig in allen Kreisen eine fast täglich zunehmende Bedeutung gewonnen hat.

Es muss daher als ein ebenso zeitgemässes wie dankenswerthes Unternehmen bezeichnet werden, dass sich von Leyden der Aufgabe unterzogen hat, die Bedeutung, welche die Ernährungstherapie beanspruchen darf, vom klinischen Standpunkt aus zu beleuchten, sowie die Indicationen und Mittel zu ihrer praktischen Durchführung auf der Basis wissenschaftlicher Forschung und klinischer Erfahrung präzise zu formuliren. Und gerade von Leyden erscheint wie kein zweiter zur Lösung einer solchen Aufgabe berufen; denn er ist es gewesen, der sich seit Jahrzehnten unablässig bemüht hat, die Bedeutung der Diätetik am Krankenbett zu betonen und in den Vordergrund zu schieben. Zudem hat er einen grossen Stab von bewährten Mitarbeitern mobil gemacht, durch deren specielle Erfahrung auf den ihnen anvertrauten Gebieten eine möglichst vollkommene und erschöpfende Behandlung des Gegenstandes gewährleistet wird.

Das gross angelegte Werk zerfällt in 2 Abtheilungen, in die allgemeine und in die specielle Therapie der Ernährung. In der uns vorliegenden I. Hälfte des allgemeinen Therapie kommt nach einer historischen, von Petersen verfassten Skizze Rubner zum Wort, dem die Aufgabe zugefallen ist, die Physiologie der Nahrung und Ernährung, welche stets das Fundament einer rationellen Ernährungstherapie bilden muss, im Einzelnen auseinanderzusetzen. Rubner bringt eine Uebersicht über die gesammte Lehre vom Stoffwechsel und der Ernährung im Allgemeinen nach dem derzeitigen Stande unseres Wissens, erörtert den Ablauf und die Ursachen der Stoffzersetzung, den Stoffverbrauch unter verschiedenen Verhältnissen, den Stoffersatz, die Zusammensetzung der Nahrungs- und Genussmittel, die Ausnützung der ersteren und die physiologische Wirkung der letzteren, endlich die Nahrung und die Kostmasse.

Im folgenden Abschnitt handelt Müller über die Pathologie der Ernährung. Die Pathologie des Stoffwechsels ist aus dem entsprechenden Zweige der Physiologie hervorgewachsen, ohne dass sich indessen die Tochter-

Digitized by Google

wissenschaft der mütterlichen irgendwie an die Seite stellen könnte. Im Gegentheil sind ungeachtet aller im letzten Jahrzehnt auf diese Disciplin verwandten Mühen die erzielten Ergebnisse, wenigstens in vielen Punkten, so unklar und widersprechend, dass die meisten Probleme noch ihrer Lösung harren. Trotzdem hat es Müller verstanden, die vorliegenden Resultate und Thatsachen zu einem harmonischen und abgerundeten Ganzen zusammenzufassen, das ein getreues Bild unseres gegenwärtigen Besitzstandes wiederspiegelt.

Mit den folgenden Kapiteln treten wir in die allgemeine Therapie der Ernährung ein, die eine zweckmässige Eintheilung in 6 Untergruppen erfahren hat. Eröffnet wird der Reigen durch die „Indicationen der Ernährungstherapie“: es folgen dann der Reihe nach „Nährpräparate“, „medikamentöse Unterstützungsmittel der Ernährungstherapie“, „Bäder, klimatische Kuren und Bewegungstherapie“, „Technik der Ernährung“ und „künstliche Ernährung“: die letzten beiden Abschnitte sind noch nicht erschienen.

Die Indicationen der Ernährungstherapie entwickelt von Leyden in seiner allgemein bekannten, klaren und knappen Darstellungsweise. Beginnend mit der hygienischen und prophylaktischen Diätetik des gesunden Menschen lässt er eine Darstellung der Lehre von der Diätetik des Kranken im Allgemeinen folgen und widmet der Methode der Krankenernährung und der erquicklichen Wichtigkeit der Ernährung sehr bedeutsame Kapitel. Anschliessend giebt er eine Uebersicht über die Ernährungskuren, die medikamentöse Wirkung der Nahrungsmittel und die qualitativen Indicationen der Ernährungstherapie bei Krankheiten. Ohne sich ins Detail zu verlieren, bringt er neben einer musterhaften Auseinandersetzung des Hauptsächlichen eine Fülle von schätzbaren und auf reifster Erfahrung basirenden Winken, welche dem Praktiker vorkommenden Falls sehr willkommene Hilfsmittel an die Hand geben.

Das Ressort der „Nährpräparate“ ist Klemperer zugefallen. Der auf diesem Special-Gebiete mit vielem Erfolg thätig gewesene Autor macht es sich zur Aufgabe, den reellen Nährwerth der Nährpräparate zur Basis einer rationellen Anwendung zu machen, und kommt zu dem Schluss, dass allen künstlichen Nährpräparaten — er handelt der Reihe nach ab Eiweiss-, Kohlehydrat- und Fett-Nährpräparate — nur ein beschränkter Werth innewohnt. Sie können gute Dienste leisten bei hochgradigen Schwächezuständen, vorausgesetzt dass sie in möglichst concentrirter Form einverleibt werden, ferner können sie zweckmässige Verwendung finden bei Nährklystieren; mehr als ein vorübergehender, allenfalls mässig unterstützender Werth ist ihnen aber nicht zuzuerkennen. In praktischer Hinsicht freilich fällt noch für eine Reihe von Fällen eine nicht unwesentliche suggestive Wirkung ins Gewicht, die besonders denjenigen Präparaten zu gute kommt, denen ein gewisser legendarischer Ruf anhaftet.

Der Abschnitt über die „medicamentösen Unterstützungsmittel der Ernährung“ ist von Liebreich bearbeitet. Er geht davon aus, dass man bei allen diätetischen Massnahmen für den normalen Ablauf der digestiven Funktionen Sorge zu tragen hat, und dass man bei gestörter Funktion Hülfsmittel in Anwendung ziehen muss, um dieselbe zu kräftigen oder Ersatz für sie zu schaffen. Vor allen Dingen muss verhütet werden, dass mit der Nahrung Schädlichkeiten in den Organismus eingeführt werden; sodann muss man bestrebt sein, den Zustand des Magen- und Darmkanals so zu gestalten, dass eine ausgiebige Ausnützung der Nahrung ermöglicht wird. Dem erstgenannten Zwecke widmet Liebreich ausführliche Kapitel über die Reinhaltung und Pflege des Mundes und der Nasenhöhle; weiterhin schildert er im Einzelnen die Bedeutung der Arzneimittel für die darniederliegenden mechanischen und chemischen Funktionen des Magens und Darms.

Das Schlusskapitel des ersten Bandes bilden „Bäder, klimatische Kuren und Bewegungstherapie“ aus der bewährten Feder von Senator. Obgleich die genannten Heilpotenzen mit der Ernährung im engeren Sinne nichts zu thun haben und den Verdauungsapparat nicht direct in Anspruch nehmen, so wirken sie doch sehr wesentlich auf die Anbildung resp. den Verlust von Körpersubstanz ein und beeinflussen dergestalt erheblich den Stoffwechsel. Alle drei Componenten seines Themas hat Senator mit ge-

Digitized by Google

wohnter Meisterschaft, Anschaulichkeit und Gründlichkeit behandelt; am meisten Nutzen und Belehrung dürfte der Practiker aus der Lectüre des mit immenser Sachkenntniss geschriebenen Abschnittes über die klimatischen Kuren schöpfen und allgemeine Anhaltspunkte für die Behandlung gewisser Krankheitsgruppen aus ihr gewinnen.

Sowohl im Allgemeinen wie im Speciellen ist überall der Standpunkt gewahrt, die Ernährungstherapie zwar als selbstständige, aber nicht als isolirte oder überlegene Methode darzustellen. Im Gegentheil tritt stets das wohlthuende Bestreben hervor, die Diätetik nur als einen Theil des Heilplans und nur in Verbindung mit den andern therapeutischen Methoden als heilkräftig erscheinen zu lassen. In dieser weisen Mässigung und von jeder Uebertreibung und Einseitigkeit freien Tendenz liegt nach unserer Ansicht die Stärke des Buches. Desselbe geht nicht danach aus, die übrigen Heilmethoden zu discreditiren, sondern es will nur die Bedeutung eines Heilfaktors stärker betonen, der bezüglich seiner Wichtigkeit nicht genugsam anerkannt ist und eine Zeit lang durch die Vorherrschaft anderer therapeutischer Strömungen in den Hintergrund gedrängt war In dieser Beziehung wird das Werk sicherlich einen bedeutsamen Eindruck machen und auf einen grossen Leserkreis einen nachhaltigen Einfluss ausüben.

Freyhan-Berlin.

Jules-Emile Péan †.

geb. 29. Nov. 1830 in Chateaudun,
gest. 30. Jan. 1898 in Paris.

Erst Tarnier, nun Pean! In ihm verliert die französische Chirurgie den Mann, welcher unbestreitbar den grössten und weitesten Ruf genoss, ohne je einen Lehrstuhl bekleidet zu haben, ja ohne Mitglied der Pariser „Société de chirurgie“ gewesen zu sein. Die gesamte Chirurgie beherrschend und übend, wie dies seine Ausbildung als Anatom und Chirurg, als Schüler Nélaton's, als Krankenhaus-Chirurg mit sich brachte, hat Péan von Anbeginn seiner Laufbahn bis zu deren jähem Abschluss sich mit besonderer Vorliebe mit der Chirurgie des Unterleibes und des Sexualorgans beschäftigt. Auf diesem Gebiete hat er seine grössten Thaten vollbracht, seine unbestrittensten Triumphe errungen, als einer der Schöpfer der modernen Gynäkologie.

Péan teilt sich mit Koeberlé in das Verdienst eines Vorkämpfers für die Ovariotomie in Frankreich, indem er, wenige Jahre nach dem Auftreten von Spencer Wells, durch seine eigenen Erfolge das besonders durch Nélaton's beharrliches Missgeschick gesunkene Vertrauen in diese grosse Lehrmeisterin der Unterleibs-Chirurgie erweckte, um bald einer ihrer gesuchtesten Meister zu werden. Schon zu jener Zeit gelangen ihm die schwierigsten Bauchoperationen, eine supravaginale Hysterectomie (1866), eine Splenectomie (1867), die erste abdominale Totalexstirpation des Uterus und seiner Adnexe (7. Okt. 1869). Mit Koeberlé, der bereits 1863 seine erste supravaginale Hysterectomie mit extraperitonealer Stumpfbehandlung ausführte, doch diesen hier bald überflügelnd teilt er auch das Verdienst der weiteren Ausbildung dieser Operation mit Hülfe des metallischen Schlingenschnürers. Bekanntlich hat dieselbe auch Porro für die nach ihm benannte Ergänzung des Kaiserschnittes durch supravapinale Abtragung des puerperalen Uterus als Vorbild gedient. Noch heute gebrauchen einzelne englische Operateure den Serre-noeud, während sonst allerwärts sogar die verbesserte Methode der extraperitonealen Stumpfbehandlung von Hegar-Kaltenbach zu Gunsten der intraperitonealen Verfahren und der abdominalen Totalexstirpation, an deren Ausbildung auch Péan und seine Schule hervorragenden Anteil nahm, so gut wie verlassen ist.

In die Epochen der technischen Ausbildung der Abtragung des myomatösen Uterus fiel die Controverse mit Koeberlé und Verneuil über die

Digitized by Google

Erfindung der hämostatischen Pinzette und der Gefässabklemmung, Forcipressur (1875.) Wenn auch Péan nicht als unbestrittener Sieger aus diesem Streite hervorging, so ist doch die konsequente Vervollkommnung dieses für die ganze Chirurgie äusserst wichtig und fruchtbar gewordenen Verfahrens sein Werk [1]).

Indem es den Operateur von der Aufsuchung der Gefässstämme, der Unterbindung in der Kontinuität befreite, trug es ungemein viel bei zur Vereinfachung, Bequemlichkeit, Raschheit des Operierens und zur Verminderung des Blutverlustes, aber es drängt doch auch von dem chirurgisch richtigeren Wege ab, die freilich schwierigere, weil exacte Kenntnisse voraussetzende Versorgung der Hauptgefässe vorzunehmen und, indem es auf der einen Seite die Blutstillung erleichterte, förderte es auf der anderen die Angst vor der Blutung. So ist man denn in neuerer Zeit wieder mehr von der präventiven Blutstillung der peripheren Gefässe abgekommen, um sich derjenigen der Gefässstämme, sowie der consecutiven Blutstillung zuzuwenden. Gleichwohl wird sicher die Forcipressur sich für immer daneben behaupten, sowohl als Verfahren der Wahl wie der Nothwendigkeit.

Seine Kühnheit als Operateur bewies Péan aber auch durch Methoden, wobei für die Dauer der Operation eine Hämostase nur in beschränktem Masse oder gar nicht stattfinden kann, durch das von ihm ausgebildete Verfahren der Zerstückelung von Geschwülsten, besonders der Uterusmyome, das Morcellement (1887). Anfangs nahm er dasselbe nur vom Abdomen aus vor, wesentlich um die Länge des Bauchschnittes abkürzen zu können, kam aber selbst bald davon zurück. Ein sehr viel weiteres Feld bot ihm bei der Vielgestaltigkeit der Myome der vaginale Weg, auf welchem er Geschwülste anzugreifen wagte, deren Sitz und Grösse vordem als unantastbar galt. Mit Recht rühmte er sich, dadurch in sehr vielen Fällen die damals auf ihrer Höhe stehende „Castratio ovarica" umgangen zu haben,

Merkwürdigerweise fand die Hysterectomia vaginalis, welche in Deutschland nach W. A. Freund's kühner That der abdominalen Hysterectomie des carcinomatösen Uterus (1878) im Jahre 1881 durch Billroth, Czerny, Schröder ihre Wiedererweckung erfuhr, in dem Vaterlande Récamier's nicht gleich die gebührende Beachtung.

Péan war es, der sich ihr dann zuerst zuwandte und ihr allmählich eine Ausbildung und eine Richtung gab, die dann geradezu ein nationales Gepräge annahm oder wenigstens beanspruchte. Wie natürlich und naheliegend bediente sich Péan hierbei seiner Pinces hémostatiques in einer für die Ligamenta lata passenden Form, doch nur, um sie nachher wieder abzunehmen und durch Ligaturen zu ersetzen, ein Verfahren, zu welchem er sich noch im Jahre 1888 für leichtere Fälle von Carcinom und Myom des Uterus bekannte (s. Vorrede zu Secheyron, Traité d'Hystérotomie et d'Hystérectomie par la voie vaginale). Ein anscheinend kleiner, aber bedeutsamer Schritt war es nun, die Klemmen liegen zu lassen, um sie zur dauernden Blutstillung an Stelle von Ligaturen zu benutzen. Thatsache ist wohl, dass Péan mehrere Jahre immer nur das „Pincement préventif" übte, und seinem Schüler Richelot erst wird die Idee des „Pincement definitiv" zugeschrieben. Dem mag so sein. Péan jedenfalls griff diese vordem ungeahnte Erweiterung des Wirkungskreises seiner Klemmen mit der ihm eigenen Wucht auf und bildete sie, unterstützt durch seine beiden bedeutendsten Schüler Richelot und Segond, zunächst für fixierte Uteri bei malignen Neubildungen, sowie für grössere myomatöse Uteri, hier in Verbindung mit

---

[1]) In Deutschland werden die hämostatischen Pinzetten allgemein bezeichnet als Koeberlé'sche Pinzetten. Es ist unbestreitbar, dass Koeberlé ihr Erfinder ist und sich ihrer bereits in den 60er Jahren in ausgedehntem Massstab bediente. Ja, er wandte sie sogar zuerst als „Pince à demeure" an, indem er sie in einem Fall von Anlegung an die Art. ovarica bis zum Abfallen liegen liess (1862), in einem anderen Falle bei einem Kaiserschnitt blutende Uteringefässe damit fasste und sie nach 2 Tagen wieder abnahm. (S. Pichevin, Péan et Koeberlé, La Semaine gynéc. 1898, No. 6.)

Digitized by Google

dem Morcellement, weiter aus. Allbekannt sind die bis an die Grenze des Möglichen gehenden, mühsamen Vaginalexstirpationen enormer myomatöser Uteri, an denen Péan und Segond ihre Kraft und ihr Geschick bewiesen. Und jetzt! Wohl in keinem Lande sucht man nun mit solchem Eifer die abdominale Totalexstirpation des myomatösen Uterus zu fördern als in Frankreich. Péan selbst beteiligte sich noch mit an diesen Bestrebungen.

Wo ein so weites Gebiet wie das der malignen Neubildungen und der Myome des Uterus für dessen vaginale Totalexstirpation gewonnen war, erscheint es uns jetzt naheliegend, dass auch die schweren, besonders eitrigen Adnexerkrankungen, die sogenannten „Beckeneiterungen" dazu herangezogen wurden. Aber gerade um die Frage, wer diesen Schritt zuerst gethan, wer diese doch eine besondere Technik erfordernde Operation zuerst vorbedacht durchführte, darüber sind leidenschaftliche Prioritätskämpfe geführt worden.

Es muss aber zugestanden werden, dass Péan unabhängig von seinem Nebenbuhler Doyen am 12. Dezember 1887 die erste Operation genannter Art nach vorheriger Diagnose und mit Hülfe von Klemmen ausgeführt habe. Dabei ist mit in Rechnung zu ziehen, dass Péan anfänglich die blosse Wegnahme des Uterus, die „Castration utérine" für genügend hielt, die vereiterten Adnexe zur Heilung zu bringen.

Aber auch Doyen's Verfahren der „Castration totale" ist ein durchaus selbstständiges und unterschied sich in wesentlichen Punkten von demjenigen Péan's. Ja Péan hat wenigstens einen Anteil der Priorität der vaginalen Hystero-Salpingo-Oophorectomie bei chronischen und eitrigen Adnexerkrankungen, wenn man von der Nichtverwendung von Klemmen absieht, noch an Leopold abzugeben.

Auf dem Internationalen Medizinischen Kongress in Berlin 1890 war Péan selbst erschienen, um über die ersten 60 Fälle von „Castration utérine" und „Castration utéro-ovarienne" ohne Todesfall zu berichten. Auf den internationalen gynäkologischen Kongressen zu Brüssel (1892) und Genf (1894) brachten er und seine Schüler grosse Zahlen dieser Operationen vor. Doch gerade hier hallte der Raum wieder von Prioritätsansprüchen und von kritischen Angriffen, denen Péan in unerschütterlicher Ruhe stand hielt.

Der Höhepunkt seines Schaffens war erreicht. In den letzten Jahren widmete er sich wissenschaftlich fast nur noch der Verteidigung seiner Methoden, die er von neuen Verfahren wie der vaginalen Coeliotomie, den conservativen Adnexoperationen, der abdominalen Radicaloperation bekämpft und bedroht sehen musste.

Aus seiner offiziellen Stellung als Krankenhauschirurg, zuletzt 18 Jahre lang am Hospital St Louis, war er, an der gesetzlichen Altersgrenze angelangt, bereits 1892 ausgeschieden. Dafür hatte er aus eigenen Mitteln ein luxuriöses Privatkrankenhaus errichtet, das „Hôpital International", an welchem er noch in allerletzter Zeit thätig war.

Nach dieser skizzenhaften Schilderung, was Péan in operativer Beziehung für die grosse Gynäkologie — die kleine existierte kaum für ihn — geleistet, ist der Umfang seiner übrigen chirurgischen Thätigkeit für uns noch aus seinen überaus zahlreichen grösseren und kleineren Schriftwerken zu bemessen, bei deren Abfassung er sich vielfach jüngerer Hülfskräfte bediente. Von geradezu monumentalem Charakter sind die 9 Bände der „Leçons de clinique chirurgicale", deren letzter 1895 erschien; dann die 3 mächtigen Bände „Diagnostic et traitement des tumeurs de l'abdomen et du bassin", 1880—1895. Von historischem Interesse sind die Monographien über die Péan eigenen Verfahren der Forcipressur, des Morcellement etc. Er wusste treffliche Mitarbeiter zu finden in Urdy, Secheyron, Baudron u. A, welche mit ihm zusammen oder selbstständig seine Methoden und Resultate in zum Teil umfänglichen Werken verwerteten. Eine Anzahl tüchtiger „Thesen" wurden unter seiner Anleitung geschrieben. Die vielen kleineren Aufsätze von Péan finden sich fast ausschliesslich in der „Gazette des hôpitaux", die gewiss keinen treueren Mitarbeiter besass, wie ihn, sowie in den „Bulletins de l'Académie de Médecine" niedergelegt, deren Mitglied er war.

Digitized by Google

Einer der jüngsten Schüler von Péan, Brochin, hat in dem ersten Heft der „Revue de Gynécologie etc." 1898 einen vollständigen Index seiner Arbeiten zusammengestellt, eine Liste von über 90 Nummern.

Das „le style c'est l'homme" trifft auf Péan besonders gut zu. Lapidar, kantig aber klar und eindringlich ist seine Darstellung. Die vielen Polemiken, die er zu führen hatte, gaben vielen seiner Schriften etwas streitbares. Seine zahlreichen Nebenbuhler, Neider und Feinde zwangen ihn vom Anbeginn seiner chirurgischen Laufbahn zu einem beständigen Krieg, den er als Mann von stählernem Charakter, eine wahre Heroënnatur, ohne jemals zu paktieren, aufnahm und durchkämpfte. Auf den ersten Blick musste man in seiner mächtigen, breitschulterigen Gestalt mit dem scharf gezeichneten energischen Kopfe eine gebieterische, selbstständige, durchdringende Persönlichkeit erkennen, den kühnen, kaltblütigen, nie verlegenen Beherrscher des Messers, den in Aktion zu sehen wohl kein nach Paris gekommener Chirurg und Gynäkologe versäumte. Nicht alles, was man da erschaute, mochte einem da wohl gefallen. Wenn man Péan am Sonnabend im Krankenhaus St. Louis operieren sah, angethan mit Frack, dessen Aermel etwas umgeschlagen wurden, mit vorgesteckter weisser Serviette, dicht umdrängt von Assistenten, Wärtern, Zuschauern, über deren Köpfen hinweg die von Herrn Matthieu eben den Etuis entnommenen Instrumente zugereicht wurden, da wurde dem jungen deutschen Gynäkologen mit seiner streng antiseptischen Erziehung recht bänglich zu Mute bei dieser eigenartigen Schaustellung. Und doch führte Péan gern das Wort Antisepsis im Munde und übte sie auch bis zu einem gewissen Grade bei seinen — Privatoperationen. Erst in seinen späteren Lebensjahren schloss er sich ganz den Lehren der Asepsis an. Mochte dem deutschen Gynäkologen daneben auch manches Andere auffallen: die Einseitigkeit von Péan's operativer Technik, die übermässige Verwendung von Klemmen, die Gleichartigkeit der Operation bei Verschiedenheit der Fälle u. a. m., so musste er doch bekennen, dass das seine ihm ganz eigene Art zu operieren sei, und er musste stets die Kunst der Messerführung als die verständliche Grundlage seines vielgerühmten Glückes rückhaltlos bewundern.

Von der grossen Popularität, die Péan genoss, zeugen auch die vielen Anekdoten und Legenden aus seinem Leben, wie sie uns die wissenschaftliche und die Tagespresse gebracht haben, von dem Beginn seiner Laufbahn als armer Müllerssohn bis zu dem Glanz seines wahren Weltrufes. Gar manches harte Wort wurde da auch laut über ihn, nicht ohne von solchen, welche die grossen und edlen Eigenschaften seines Charakters besser kannten, entkräftet zu werden. Der Allversöhner Tod, dem er der Schilderung nach in stoischer Ruhe, mit dem Finger am Pulse entgegensah, wird auch an Péan's Leben die Schatten verklären lassen durch das starke und reine Licht seiner grossen und unvergänglichen Thaten für Wissenschaft und Menschheit.

Sänger.

Im Anschluss an diese Schilderung Péan's nach seiner wissenschaftlichen Thätigkeit, sei es mir vergönnt, dem Menschen, dem Kollegen ein Wort der Erinnerung zu widmen. Als ich 1874 mich Péan vorstellte, nahm er mich im Gegensatz zu manchen seiner Kollegen grossherzig auf. Liebenswürdig und mitteilsam lud er mich ein, ihn in seiner Thätigkeit im Hospital und in seiner Privatpraxis zu begleiten. Seitdem haben sich unsere Wege oft gekreuzt, wo es aber auch war, stets mitten in der angestrengtesten Thätigkeit in Paris, auf den Kongressen in Berlin, Brüssel und Rom, auf Reisen und im Bann seiner eigenen schönen Häuslichkeit, gab er sich dem jüngeren Fachgenossen mit rückhaltloser Offenheit und einem Wohlwollen, das dem Umgang mit dem unermüdlich arbeitenden Mann einen fesselnden, imponierenden und dabei erwärmenden Reiz verlieh. Seine Kenntnis und Wertschätzung der deutschen Litteratur war nicht gering, obwohl ich ihn nie ein deutsches Wort sprechen gehört habe.

Gern liess er sich über den Stand dieser oder jener Frage berichten, nie kam, nach dem erbittertsten Redekampf in der Sitzung, ein persönlich verletzendes Wort auch im trauten Gespräch über seine Lippen. Unerschöpflich war er, wenn das Gespräch auf die ihn zur Zeit beschäftigenden Methoden kam, um seine Zuhörer zu überzeugen und zu seiner Anschauung herüberzuziehen.

Digitized by Google

Ueberaus sympathisch gab er sich im Kreise der Seinen, die ihn wie einen Patriarchen verehrten und pflegten. Dann überliess er wohl die Leitung der Unterhaltung seinen Damen, aber manches eingestreute Wort manche treffende Bemerkung liessen erkennen, welches Verständnis auch der kleineren menschlichen Dinge, welches Interesse für Künste und schöne Wissenschaften und die Tagesereignisse der auf seiner eigenen Domäne so rastlose Arbeiter sich bewahrt hatte.

Uns und vielen unseren Bekannten hat sich Péan nur als grossdenkender feinfühlender Mensch gegeben; als solcher wird der Altmeister in unserer dankbaren Erinnerung fortleben!

A. Martin.

Tagesnachrichten und Notizen.

Weitere Todesfälle:

Am 16. Januar Dr. **Michele Selbelli** Chirurg am Krankenhaus für Unheilbare und zugleich Geburtshelfer an der „Maternità del pio luogo" in Neapel (geboren 1829). Er brachte eine grosse Sammlung enger Becken zusammen und verwertete dieselben in einer geschätzten Monographie. In der Geschichte des Kaiserschnittes ist er bekannt durch Erfindung eines der Pariser Académie de Médecine vorgelegten Instrumentes, welches dazu bestimmt war, zur Schliessung der Uteruswunde durchgelegte Fadenschleifen von der Uterushöhle her festzuhalten, bis die Wundränder sich geschlossen hätten, das „Stasirafistero".

Am 15. Februar in Groningen **Willem Matthys Hendrik Saenger,** weiland Prof. der Geburtshülfe und Gynaekologie daselbst bis zu seinem aus Gesundheitsrücksichten erfolgten Rücktritt im vergangenen Jahre. 1833 zu Bergen op Zoom geboren, promovierte er 1857 in Leiden mit einer Dissertation über Rachitis congenita. Nachdem er sich 10 Jahre lang im Haag der Praxis gewidmet und einen Ruf als tüchtiger Geburtshelfer erworben hatte, bekam er die Professur in Groningen.

Sein Hauptwerk war ein in mehreren Auflagen erschienenes, vortreffliches Lehrbuch der Geburtshilfe in holländischer Sprache.

Am 16. Februar, 52 Jahre alt, Dr. **Wilhelm Moldenhauer,** a. o. Professor in der medicinischen Fakultät Leipzig. Er begann seine Laufbahn als Assistent von Credé und veröffentlichte damals neben Casuistiken, einige geburtshülfliche Abhandlungen, die, heute noch von frischem Werte, viel citiert werden, wie „Ein Beitrag zur Lehre vom Pemphigus acutus", „Ueber das Wesen und die Entstehung der sogenannten Bednar'schen Aphthen", den bekannten Fall von Schwangerschaft in einer einhörnigen Gebärmutter u. a. m.

Später wandte sich Moldenhauer dem damals noch jungen Fache der Ohren-, Nasen- und Halskrankheiten zu, in welchem er Hervorragendes geleistet hat, sowohl als Praktiker wie als akademischer Lehrer, Forscher und Verfasser mehrerer geschätzter Lehrbücher.

Der IV. Band der **Verhandlungen der Italienischen Gesellschaft für Geburtshülfe und Gynaekologie** (19.—21. Oktober 1897) ist eben erschienen. Wir bringen eine Uebersicht der gehaltenen Vorträge am Schlusse des Litteraturverzeichnisses.

Die Zahl der Mitglieder der Gesellschaft hat sich vermindert, auf 91, u. a. auch durch Austritt von 4 Mitgliedern, worunter Porro. Eine pietät-

Digitized by Google

volle und nachahmungswerte Zugabe besteht in bildnisgeschmückten Nekrologen auf die im Laufe des Jahres verstorbenen 4 Mitglieder Mariano Pantaleo (Palermo), Giuseppe Madruzza (Perugia), Carlo Grillenzoni (Ferrara) und Carlo Liebmann (Triest).

Als Anhang ist wieder beigegeben die „Bibliografia ostetrica e ginecologica italiana" für das Jahr 1896, zusammengestellt von Dr. Tullio Rossi Doria, ein Werk, um dessen Zustandebringung wir die Italienische Gynaekologische Gesellschaft nur beneiden können.

Der **16. Kongress für innere Medizin** findet, leider in Kollision mit dem 27. Kongress der Deutschen Gesellschaft für Chirurgie, vom 13.—16. April in Wiesbaden statt. Vorsitzender ist Professor Moritz Schmidt, Frankfurt a. M. Folgende Themata sollen zur Verhandlung kommen: Ueber den medizinisch-klinischen Unterricht. Referenten: v. Ziemssen (München), v. Jaksch (Prag). Ueber intestinale Autointoxikationen und Darm-Antisepsis. Referenten: Müller (Marburg), Brieger (Berlin). Auf besondere Aufforderung des Gesellschaftscomités wird Professor Leo (Bonn) einen Vortrag halten: Ueber den gegenwärtigen Stand der Behandlung des Diabetes mellitus.

Dr. Alfred Valenta, Edler von Marchthurn ist an Stelle seines Vaters zum Professor und Leiter der Hebammenschule in Laibach ernannt worden.

Litteratur-Verzeichniss.

I. Geburtshilfe.

1. Bücher. Monographien. Berichte.

Albert Döderlein, Antritts-Rede. Ueber die neueren Fortschritte in der Geburtshülfe u. Gynäkologie. Württ. Med. Korrespondenz-Blatt. 1898.

Dohrn, Die Behandlung des Nachgeburtszeitraumes für den Gebrauch des praktischen Arztes. Jena. Gust. Fischer. 1898.

Rossi Doria, Tullio, Bibliografia ostetrica e ginecologica italiana per l'anno 1896, compilata secondo la classificazione decimale, per incarico della Società italiana di ostetricia e ginecologia. Roma. Tip. dell'Unione cooperativa editrice. 1897.

Strünckmann, K., Zur Bakteriologie der Puerperal-Infektion. S. Karger. Berlin. 1898.

v. Winckel, Bernhard Sigmund Schultze. Münch. Med. Wochschr. No. 52. 1897.

2. Allgemeines.

Ballantyne, Alexander, Presidential address on the responsibilities of the medical attendant in obstetrical and gynaecological cases. Brit. Med. Jour. No. 1934. 1898.

Dejouany, De la grossesse double au point de vue médico-légal. Thèse de Lyon. 1897.

McElligott and *Henderson, R.*, The comparatively stationary death-rate in private obstetric practice. The Lancet. No. 3879. 1898.

Küstner, Otto, Ueber die Notwendigkeit der forensischen Nachgeburts-Autopsie. Vierteljahrsschr. f. gerichtl. Med. u. öffentl. Sanitätsw. 3. Folge. XV. 1.

Looff, J., Maladies du coeur et grossesse. Ann. de Gyn. et d'Obst. Tome XLVIII. 1897.

Digitized by Google

Mensinga, Das Schwangerschaftsverbot. Centralbl. f. Gyn. No. 6. 1898.
Navas, Des pyélonéphrites gravidiques. Thèse de Lyon. 1898.
Torre, F. La, La creazione del sesso a volontà. Suppl. al Policlinico. 1898. (S.-A.)

3. Physiologie und Pathologie der Schwangerschaft, der Geburt, des Wochenbetts.

Audebert, J. L., Etude sur la grossesse et l'accouchement après l'amputation du col. Ann. de Gyn. et d'Obst. Tome XLIV. Janv. 1898.
Beven, Octavius, Distemper as a cause of puerperal fever. The Lancet. No. 3882. 1898.
Daly, Nolan, Note on a case of puerperal septicaemia treated with antistreptococcic serum. The Lancet. No. 3883. 1898.
Farrand, Elizabeth M., Diseases complicating pregnancy. The Am. Jour. of Obst. and Dis of Wom. and Ch. Dec. 1897.
Ferroni, Il parto podalico nella Clinica ostetrica di Pavia. Ann. di Ost. e Gin. No. 1. 1898.
Forman, De l'expulsion de l'oeuf en bloc dans le dernier trimestre de la grossesse. La Rev. Méd. No. 186. 1898.
Fothergill, W. E., On the ultimate fate of placental tissue retained „in utero". Brit. Med. Jour. No. 1935. 1898.
Jardine, Robert, A case of pelvic abscess and accidental haemorrhage in a pregnant woman. Brit. Med. Jour. No. 1935. 1898.
MacNalty, F. C., Puerperal peritonitis successfully treated with antistreptococcus serum. Brit. Med. Jour. No. 1932. 1898.
Pearce, G. H., Labour completed without rupture of membranes. The Lancet. No. 3879. 1898.
Séguineau, Contribution à l'étude de l'influence des fibromes de l'utérus sur l'accouchement. Thèse de Lyon. 1898.
Switalski, Zur Kasuistik der totalen Inversion des Uterus nach einem Abortus. Centralbl. für Gyn. No. 3. 1898.

4. Enges Becken.

Guérard, H. A. v., Zur Frage der absoluten Indikation zum Kaiserschnitt bei kyphotischen Trichterbecken. Centralbl. für Gyn. No. 3. 1898.
Dublin, Bassin à forme double oblique ovalaire chez les rachitiques. Thèse de Paris. 1898.

5. Geburtshilfliche Operationen. Abortus. Operationen im Wochenbett.

Bonardi, Basilio, Taglio lateralizzato del pube col filo-sega gigli. In donna a termine con bacino piatto-rachitico. Ann. di Ost. e Gin. No. 1. 1898.
Campbell, J. Munro, Abortion with septicaemia; treatment by antistreptococcus serum; recovery. Brit. Med. Jour. No. 1935. 1898.
Edgecombe, W. and *Hugh Woods*, Spurious abortion. Brit. Med. Jour. No. 1934. 1898.
Fieux, Symphyséotomie pour excès de volume et irréductibilité de la tête faetale. Ann. de Gyn. et d'Obst. Tome XLIX. Janv. 1898.
Fronczak, Francis F., A case of post-mortem cesarean section. Buff. Med. Jour. Vol. XXXVII. No. 7. 1898.
Freudenberg, Fehlgeburt nach Sturz beim Radfahren. Der Frauenarzt. Heft 12. 1897.
Hain, Heinrich, Ein Fall von Sectio caesarea conservativa mit dem Fundalschnitt nach Fritsch. Wien. klin. Wochschr. No. 52. 1897.
Haun, Zur Technik der manuellen Placentarlösung. Zeitschr. f. prakt. Aerzte. No. 2. 1898.

Digitized by Google

Pozzoli, Sulla sinfisiotomia. Ann. di Ost. e Gin. No. 1. 1898.

Sift, H., Eine neue Methode der Anwendung des Glycerins zur Einleitung der künstlichen Frühgeburt. Deutsche Med. Wochschr. No. 3. 1898.

Seiffart, Vaginaler Kaiserschnitt mit angeschlossener Totalexstirpation eines carcinomatösen Uterus am Ende der Schwangerschaft. Centralbl. für Gyn. No. 5. 1898.

Siedentopf, Ein Fall von Kaiserschnitt mit Eröffnung des Uterus durch queren Fundalschnitt und Totalexstirpation wegen Sepsis. Centralbl. für Gyn. No. 4. 1898.

Torre, F. La, La posizione a gambe pendenti nel parto, detta di Walker. Suppl. al Policlin. 1898.

6 Ektopische Schwangerschaft.

Earnest, John G., A case of extra-uterine pregnancy operated at the seventh month. Ann. of Gyn. and Ped. Vol. XI. No. 4. 1898.

Engström, Otto, Ein Fall von interstitieller Tubenschwangerschaft. Mitt. aus der gyn. Klin. des Prof. Dr. Otto Engström. Bd. 1. Heft 3. 1898.

Engström, Otto, Ueber uterine Schwangerschaft nach vorhergegangener operativ behandelter Tubenschwangerschaft. Mitteil. aus der gyn. Klin. des Prof. Dr. Engström. Bd. 1. Heft 3. 1898.

Robson, A. W. Mayo, Valedictory presidential address on extra-uterine gestation. Brit. Med. Jour. No. 1935. 1898.

Royster, Hubert, A case of combined intra- and extrauterine pregnancy at term; the former child delivered alive naturally; the latter (dead) removed by celiotomy four weeks later; recovery. The Am. Jour. of Wom. and Ch. December 1897.

7. Eklampsie.

Gordon, John, The action of veratrum viride in a case of puerperal eclampsia. The Lancet. No. 3881. 1898.

9. Foetus. — Neugeborenes. — Laktation.

O. A. Boije, Hochgradige Missbildung des Herzens bei einem drei Tage alten Kinde. Mitt. aus der gyn. Klinik des Prof. Dr. Otto Engström. Bd. 1. Heft 3. 1898

Alfred H. Carter, Some observations on the composition of human milk Brit. Med. Jour. No. 1934. 1898.

Jacob, Rapports de la menstruation et de l'allaitement. Thèse de Paris. 1898.

Knoepfelmacher, Wilhelm. Kuhmilchverdauung und Säuglingsernährung, Wien. klin. Wochschr. No. 4. 1898.

Matas, Rudolph, The surgical treatment of congenital ano-rectal imperforation considered in the light of modern operative procedures (Stromeyer's suggestion; Kraske's operation) and its modifications; the combined perineo-sacro-abdominal operations etc.; with two tables showing the results of coccygectomy and the sacral operation for imperforation; also, the report of a personal experience with Kraske's operation in this condition. The Am. Jour. of Obst. and Dis. of Wom. and Ch. December 1897.

Pollmann, Ein Fall von Leukämie beim Neugeborenen. Münch. Med. Wochschr. No. 2. 1898.

Radwansky, Prolapsus uteri totalis bei einer Neugeborenen. Münch. Med. Wochschr. No. 2. 1898.

Riether, Gustav, Darmverschluss durch einen Kothtumor bei einem drei Tage alten Kinde. Wien. klin. Wochschr. No. 4. 1898.

Digitized by Google

Schüller Max, Zur künstlichen Athmung. Virchow's Archiv. Bd. 151. Heft 1. 1898.

Stolz, Max, Ein Fall von Verstümmelung der Frucht durch amniotische Fäden. Wien. klin. Wochschr. No. 1. 1898.

Unger, E, Das Colostrum (Aus der patholog.-anatom. Anstalt des Krankenhauses am Urban in Berlin. Prosector Dr. C. Benda). Virchow's Archiv. Bd. 151. Heft 1. 1898.

Vicar, C. Mac, Congenital prolapse of the uterus and spina bifida. The Scott. Med. and Surg. Jour. Vol. II. No. 1. 1898.

II. Gynaekologie.

10. Bücher. — Monographien. — Berichte.

Fraenkel, E., Jahresbericht der Frauen-Heilanstalt in Breslau für 1897. Nebst Bemerkungen zur operativen Gynaekologie und Geburtshilfe. Breslau. 1897.

Finger, E. und *Saenger, M.*, Die Pathologie und Therapie der Sterilität beider Geschlechter. I. Teil: *Finger, E.*, Die Pathologie und Therapie der Sterilität beim Manne. Leipzig. 1898. A. Georgi.

Graefe, Max, Die Einwirkung des Diabetes mellitus auf die weiblichen Sexualorgane und ihre Funktionen. Sammlg. zwangl. Abhandlgn. a. d. Geb. d Frauenheilkunde u. Geburtshilfe. II. Bd., Heft 5. Halle a. S. Karl Marhold. 1897.

Herrgott, Discours prononcé au nom des amis du professeur Tarnier. Ann. de Gyn. et d'Obst. Tome XLVIII. 1897.

Pinard, A., Discours prononcé aux obsèques du professeur Tarnier au nom de la Faculté de médecine de Paris. Ann. de Gyn. et d'Obst. Tome XLVIII. 1897.

Tancum-Jondelowitz, Leo, Die Geschlechtskrankheiten und ihre Behandlung. Zum persönlichen und allgemeinen Gesundheitsschutz. Halle a.S., C. Marhold. 1898.

11. Allgemeines.

Boise, Eugene, The menstrual life of woman. The Am. Jour. of Obst. and Dis. of Wom. and Ch. December 1897.

O'Callaghan. Robert, Some illustrative cases in gynaecological surgery. Brit. Med. Jour. No. 1935. 1898.

Lange, Th., Beitrag zur Soolbäderbehandlung. Deutsche Med. Wochschr. No. 5. 1898.

Nordhoff-Jung, Sofie A., The Thure-Brandt treatment in gynaecology practically applied. The Am. Jour. of Obst. and Dis. of Wom. and Ch. December 1897.

Schwarze, Gynaekologische Unfallsfolgen. Aerztl. Sachv.-Zeitung. No. 4. 1898.

Sherwood-Dunn, B., Asepsis and Antisepsis. Ann. of Gyn. and Ped. Vol. XI. No. 4. 1898.

La Torre, La cura dell' obesita' nella donna. Bull. della Soc. Lancisiana degli Osp. di Roma. Ann. XVII. Fasc. II. 1897.

12. Anatomie und pathologische Anatomie. — Entwicklungsgeschichte. — Missbildungen.

Fothergill, W. E., Deciduoma malignum. The Scott. Med. and Surg. Jour. Vol. II. No 1. 1898.

Nehrkorn, Alex., Persistenz des Sinus uro-genitalis. Atresia vaginae. Pyometra. (Aus dem patholog.-anatom. Institut zu Heidelberg.) Virchow's Archiv. Bd. 151, Heft 1. 1898.

Nehrkorn, Alex., Quergestreifte Muskelfasern in der Uteruswand (Aus dem patholog.-anatom. Institut zu Heidelberg). Virchow's Archiv. Bd. 151, Heft 1. 1898.

Digitized by Google

Neugebauer, Fr., Eine Reihe Beobachtungen von männlicher Behaarung bei Frauen und einige andere Anomalien der Behaarung und der allgemeinen Entwicklung. Mit 14 Abb. Kronika Lekarska. 1898.

Newsholme, Arthur, An explanation of the supposed increase of cancer mortality in this country. Brit. Med. Jour. No. 1932. 1898.

13. Vulva. Scheide. Damm. Beckenbindegewebe.

Pion, Contribution à l'étude de l'imperforation de l'hymen. Thèse de Paris. 1897.

Storer, M., Vulvo-vaginitis in children. Ann. of Gyn. and Ped. Vol. XI. No. 4. 1898.

14. Uterus und Operationen an demselben.

Baruch, F., Völlige Atrophie des Uterus in Folge von Vaporisation. Centralbl. für Gyn. No. 5. 1898.

Bouilly, G., Contribution à l'étude des grosses tumeurs fibro-kystiques de l'utérus. La Sem. Gyn. No. 4. 1898.

Caboche, Hystérectomie abdominale totale. Thèse de Paris. 1897.

Cornet, De l'évidement de l'utérus au thermo-cautère. Thèse de Lyon. 1898.

Le Dentu, Du traitement palliatif du cancer utérin. La Sem. Gyn. No. 3. 1898.

Foges, A, Cervixcarcinom und Hämatometra. Centralbl. für Gyn. No. 3. 1898.

Glaeser F., Zur Uterusperforation und Tubensondirung. Centralbl. für Gyn. No. 6 1898.

Haggard, William D., The necessity for early recognition and treatment of carcinoma uteri. The Am. Jour. of Obst. and Dis. of Wom. and Ch. December 1897.

Jahreiss, Erschlaffung der Uteruswand beim Curettement oder Durchgängigkeit der Tube? Centralbl. für Gyn. No. 6. 1898.

Kollmann, Ein interessanter Bakterienbefund in einem wegen Myomen exstirpirten Uterus. Münch. Med. Wochschr. No. 5. 1898.

Ozenne, Quelques remarques générales à propos du traitemeut des métrites. La Sem. Gyn. No. 2. 1898.

Pichevin, R., Cure radicale du cancer utérin. La Sem. Gyn. No. 4. 1898.

Pichevin, R., A propos de l'hystérectomie. La Sem. Gyn. No. 1. 1898.

Reinecke, Veränderungen des Uterus und seiner Adnexe unter dem Einfluss mechanischer Reize und die diagnostische Verwertung derselben. Münch. Med. Wochschr. No. 52. 1897.

Rouffart, Du choix de l'intervention dans le traitement du cancer utérin. La Sem. Gyn. No. 2. 1898.

Sandström, Arvi, Partielle durch Tumoren verursachte Inversionen des Uterus. Mitt. aus der gyn. Klinik des Prof. Dr. Otto Engström. Bd. 1, Heft 3. 1898.

Taste, De l'inversion utérine. (Indications et traitement.) Thèse de Lyon. 1898.

La Torre, F., Le malattie dell'utero nelle vergini. Bull. della Soc. Lancisiana degli Osp. di Roma. Ann. XVII. Fasc. II. 1897.

Vitrac, Fibrome polykystique malin de l'utérus. Ann. de Gyn. et d'Obst. Tome XLIX. Jano. 1898.

15. Ovarien. Tuben. Ligamente.

Abel, Die Stellung des praktischen Arztes zur modernen Therapie der entzündlichen Adnexerkrankungen des Uterus. Die Medizin der Gegenwart. Erster Jahrgang. Heft 2. Febr. 1898.

Digitized by Google

Engström, Otto, Perityphlitis und rechtsseitige Perisalpingo-Oophoritis. Mitteil. aus der gyn. Klin. des Prof. Dr. Otto Engström. Band 1. Heft 3. 1898.

Frank, K., und *Orthmann, E. G.*, Ein Fall von Tuberkulose der Eileiter und Eierstöcke. Berl. klin. Woch. No. 6. 1898.

Hamilton, Alex., Ovariotomy during scarlet fever: acute nephritis: recovery. Brit. Med. Journ. No. 1935. 1893.

Kelly, Howard A., Conservation of the ovary in hysterectomy and hystero-myomectomy. Brit. Med. Jour. No. 1935. 1898.

Loenen, Dermoidcyste des rechten Ovarium, Stieldrehung, Exstirpation nach 14 Monaten. Rekonvalescenz kampliziert durch Empyem und Bauchdeckenphlegmone. Münch. Med. Woch. No. 52. 1897.

Loebel, A., Perforationsperitonitis nach 10jähriger chronischer Parametritis. Centralbl. für Gyn. No. 6. 1898.

Masson, De la dégénérescence maligne des kystes de l'ovaire. Thèse de Lyon. 1897.

Yordanoff, Recherches cliniques et bactériologiques sur les salpingo-ovarites. Thèse de Paris. 1897.

16. Bauchhöhle. Bauchschnitt. Scheidenbauchschnitt.

Burrage, W. L., Some results of the postural method of draining the peritoneal cavity after abdominal operations. Ann. of Gyn. and Ped. Vol. XI. No. 4. 1898.

Castello, Valle, De la colpocoeliotomie dans l'exstirpation des lésions utéro-annexielles. Thèse de Paris. 1897.

Daclin, De la laparotomie vaginale dans le traitement de la péritonite tuberculeuse à forme pelvienne. Thèse de Lyon. 1897.

Erlach, Herm. v., Zur Behandlung der operativen Peritonitis. Wien. klin. Woch. No. 3. 1898.

Gould, A. Pearce, Twelve consecutive cases of acute general peritonitis from infective appendicitis. The Lancet. No. 3879. 1898.

Heaton, George, Note on the drainage of large cavities after surgical operations. Brit. Med. Jour. No. 1934. 1898.

Neugebauer, F., Ein praktischer Vorschlag zur Erleichterung der operativen Technik der mit Bauchschnitt verbundenen gynäkologischen Operationen. Centralbl. für Gyn. No. 5. 1898.

Siron, Intervention précoce dans les péritonites aiguës diffuses d'origine appendiculaire. Thèse de Paris. 1898.

Smith, A. Lapthorn, Experiences of two hundred and forty-eight cases of abdominal surgery. Ann. of Gyn. and Ped. Vol. XI. No. 4. 1898.

17. Harnorgane. Fisteln.

Alsberg, Extra- u. intraperitoneale Blasenverletzung durch Pfählung. Operation, Heilung. Münch. Med. Woch. No. 3. 1898.

Audry, Ch., Cystotomie, cystostomie et cystectomie. Arch. Prov. de Chir. Tome VI. No. 12. 1897.

Bruny, De la colpotomie antérieure comme opération préalable à le restauration des grandes pertes de substance vésico-vaginales et des fistules utéro-vaginales. Thèse de Lyon. 1898.

Eccles, A. Symons, The mechano-therapy of moveable kidney. The Lancet. No. 3883. 1898.

Hanc, Alfons, Ueber Harnverhaltung. Wien. Med. Blätter. No. 5. 1898.

Morris, Henry, Cases of ureterectomy and nephro-ureterectomy partial and complete. The Lancet. No. 3879. 1898.

Neuman, Per, Tre fall af operativa ureterskador. (3 Fälle von oper. Verletz. d. Ureter.) Hygiea. No. 12. 1897.

Digitized by Google

Sipila, Walter, Ueber Prolaps (Angiom) der weiblichen Urethralschleimhaut. Mitteil. aus der gyn. Klin. des Prof. Dr. Otto Engström. Bd. 1. Heft 3. **1898.**

Thomson, Henry, A case of hernia of the bladder. The Lancet. No. 3882. **1898.**

18. Gonorrhoe.

Frank, Ernst R. W., Ueber den heutigen Stand der Gonorrhoetherapie. Sammelbericht. Die Medicin der Gegenwart. No. 1.

Behrend, Ueber die Gonorrhoebehandlung Prostituierter. Berl. klin. Woch. No. 6. **1898.**

Bégouin, P., Du pseudo-rhumatisme puerpéral, son identité avec le rhumatisme blénnorrhagique. Ann. de Gyn. et d'Obst. Tome XLIX. Janv. **1898.**

19. Hysterie.

Morison, On the relation of the nervous system to disease and disorder of the viscera. The Ed. Med. Jour. Vol. III. No. 2. **1898.**

20. Technisches. Akiurgie.

Ehrenfest, H., Ein neuer Ligaturenschnürer. Centralbl. für Gyn. No. 4. **1898.**

Heydemann, Ludwig, Ein vereinfachtes Verfahren der Vagina- und Uterus-Tamponade. Zeitschr. für Krankenpfl. Februar. **1898.**

Martel, L., Sur la ligature en chaine. Arch. Prov. de Chir. Tome VI. No. 12. **1897.**

22. Darm.

Barling, Gilbert, Interval operations in appendicitis, chiefly for relapse. with a table of cases. Brit. Med. Jour. No. 1935. **1898.**

Boas, J., und *M. Levy-Dorn*, Zur Diagnostik von Magen- und Darmkrankheiten mittelst Röntgenstrahlen. Deutsch. Med. Woch. No. 2. **1898.**

Bryant, Thomas, Some remarks on rectal surgery. The Lancet. No. 3883. **1898.**

Engström, Otto, Zur Kenntnis des Sarkoms im Dünndarm. Mitteil. aus der gyn. Klin. des Prof. Dr. Otto Engström. Bd. 1. Heft 3. **1898.**

Evan, David Mac, Colectomy for cancer of hepatic flexure. The Scott. Med. and Surg. Jour. Vol. II. No. 1. **1898.**

Jones, Frank A., Gangrenous intestine-resection-anastomosis with the Murphy button-recovery. Buff. Med. Jour. Vol. XXXVII. No. 7. **1898.**

Neve, Arthur, A case of carcinoma of the rectum; excision; recovery. The Lancet. No. 3882. **1898.**

Sjövall, Sigurd, Ett fall af primär tarmresektion vid brandigt bräck, helsa. (Fall v. pr. Darmresektion bei brandigem Bruch. Heilg.) Hygiea. No 12. **1887.**

Treves, Frederick, Idiopathic dilatation of the colon, illustrated by a case in which the entire rectum, sigmoid flexure, and descending colon were excised. The Lancet. No. 3883. **1898.**

23. Narkose. Antiseptica.

Boucht, Karl, Zwei Fälle von sogenannter Narkosenlähmung. Mitteil. aus der gyn. Klin. des Prof. Dr. Otto Engström. Bd. 1 Heft 3. **1898.**

Harrington, Charles, The possibilities and limitations of formaldehyde as a disinfectant. The Am. Jour. of the Med. Scien. Vol. CXV. No. 1. **1898.**

Digitized by Google

Holday, Frederick, The use of hydrocyanic acid as an antidote to chloroform. The Lancet. No. 3879. 1898.
Holday, Frdk., Hydrocyanic acid as an antidote in chloroform poisoning. The Lancet. No. 3883. 1898.
Lane, Clayton A., The mechanism of death from chloroform. The Lancet. No. 3883. 1898.
Paterson, Herbert J., On the use of nitrous oxide gas for prolonged operations. Brit. Med. Jour. No. 1934. 1898.
Smith, H. Hammond, A. death following ether anaesthesia. Brit. Med. Jour. No. 1932. 1898.
Waterston, James, Poisoning by swallowing three ounces of chloroform: recovery after unconscionsness lasting twelve hours. Brit. Med. Jour. No. 1933. 1898.
Wilson, Alexander, Hydrocyanic acid as an antidote in chloroform poisoning. The Lancet. No. 3880. 1898.

24. Bakteriologie.

Christophers, S. R., Note on the specific action of normal human serum upon the bacillus coli communis. Brit. Med. Jour. No. 1932. 1898.
Parrin, Theophilus, The bacterium coli-commune in relation to wound-infection diseases of women. The Am. Jour. of Obst. and Dis. of Wom. and Ch. Dec. 1897.

25. Verhandlungen.

Verhandlungen der Italienischen Gesellschaft für Geburtshülfe und Gynäkologie, nach der Tagung vom 19.—21. Oktober 1897. herausgegeben von Dr. F. Saverio Rocchi.

Inhalt:

Acconci, Luigi, Trattamento chirurgico delle suppurazioni pelviche.
Caruso, Francesco, Carlo Liebman. Commemorazione.
Casati, Eugenio, Carlo Grillenzoni. Commemorazione.
Chiarleoni, Giuseppe, Mariano Pantaleo. Commemorazione.
Caruso, Francesco, Contributo al trattamento operativo della metrite cronica della porzione vaginale.
Casati, Eugenio, Endometrectomia ed enucleazione dei fibromiomi uterini come operazioni da sostituire l'isterectomia totale.
Erchia, Florenzo D', Contributo allo studio del cancro primitivo dell'utero.
Ferraresi, Carlo, Contributo sperimentale allo studio anatomico ed ostetrico degli anencefali.
Marocco, Cesare, Nuovo contributo sul pessario ad uovo, detto del Breisky, e procedimento semplice di rimozione nei casi d'incarceramento.
Morisani, Ottavio, La cura chirurgica del prolasso dell'utero.
Micheli, Cesare, Di una particolarità di tecnica operatoria per l'isteropessi addominale a proposito di un caso di fissazione abdominale anteriore dell'utero, seguìta da due gravidanze fisiologiche.
Pazzi, Muzio, Aggiunte alla Bibliografia ostetrica e ginecologica italiana dal 1870 al 1894.
Pazzi, Muzio, Rettificazioni storiche intorno alla così detta „posizione di Walcher."
Pasquali, Ercole, Varici della vesica causa di distocia.
Pasquali Erhole, Taglia cesareo.
Rossi Doria, Tullio, Sulla necessità di preparare le donne al parto.
Rossi Doria, Tullio, Proposte per l'istituzione di una „Assistenza alle madri povere nella gravidanza, nel parto el nel puerperio."
Truzzi, Ettore, Della vaginostrettura col processo Bellini-Freund-Flatau nella cura chirurgica del prolasso.
Vicarelli, Giuseppe, Giuseppe Madruzza. Commemorazione.
Vitanza, Rosario, Dibella, Giuseppe, Su undici casi di „uterus septus" didelfi e su altre malformazioni degli organi genitali muliebri.

Digitized by Google

Vitanza, Rosario, Ancora della totale estirpazione vaginale dell'utero e delle ovaia per carcinoma limatato al collo, con la mia modificazione.
Vitanza, Rosario, Laparoisterectomie ed asportazioni di enormi miofibromi interstiziali dell'utero per la via della vagina.
Vitanza, Rosario, Sulla maturità e caduta periodica dell'ovulo nella donna e nei mammiferi durante la gravidanza.
Vitanza, Rosario, Della superfetazione.
Vicarelli, Giuseppe, A proposito dell'acetonuria in gravidanza quale segno di morte del prodotto del concepimento.
Vicarelli, Giuseppe, Presentazione di un novo craniotomo „Craniotomo trivella."
Vitanza, Rosario, Se i dilatatori sono da preferirsi alle incisioni del collo dell'utero nel parto forzato in donne agonizzanti per eclampsia.
Vitanza, Rosario, Rettificazioni storico-critiche intorno al parto forzato e la taglio cesareo in donna gravida agonizzante.

Verantwortlicher Redacteur: Prof. Dr. A. Martin in Berlin.

Digitized by Google

Originalarbeiten.

I.

Aus der Berner Frauenklinik. Direktor: Herr Prof. P. Müller.

Die Kolpektomie zur Beseitigung des Prolapses älterer Frauen.

Von

Dr. E. WORMSER,

Assistent der Klinik.

(Mit 4 Abbildungen.)

Schon die Durchsicht der Litteratur bezüglich der zur Heilung des Genitalprolapses vorgeschlagenen, zahlreichen und verschiedenartigen operativen Heilversuche führt zu dem Schluss, dass keiner derselben sein Ziel wirklich vollständig erreicht hat, und die Erfahrung des Gynaekologen belegt diesen Satz mit vielen Beispielen.

Fragt man nun nach der Ursache dieser immer, auch bei den besten bisher publicierten Verfahren vorkommenden Misserfolge, so kommen hauptsächlich zwei Punkte in Betracht: In einer kleinen Minorität der Fälle handelt es sich um eine angeborene, allgemeine Schlaffheit der Gewebe, derzufolge neben Enteroptose (Hernien, Wandernieren etc.) ein Prolaps eintritt. Die bei Nulliparen sich zeigenden Vorfälle sind hierauf zurückzuführen.[1]) Sie werden durch ausgedehnte Kolporrhaphien gewöhnlich gehoben werden können. Meistens jedoch zeigen sich die hartnäckigen, oft mehrfach wiederholten Operationen trotzenden Prolapse im höheren Alter, bei Frauen, die öfters geboren haben und dabei schwere körperliche Arbeit verrichten müssen.

Es war deshalb nur natürlich, dass man immer wieder nach neuen Verfahren zur Beseitigung des Prolapsus vetularum gesucht hat, und ebenso selbstverständlich war es, dabei die Vorteile, die aus dem vorgerückten Alter der Patientin in Bezug auf die Operationsweise entspringen, zu benutzen: Die Rücksichten auf Menstruation und Geburt, in den meisten Fällen

[1]) Richelot (Annales de Gynéc. et d'Obstétr. Nov. 1896) sieht in diesem abnormen Zustand der Gewebe ein Zeichen von sog. „Arthritisme".

Digitized by Google

auch auf Cohabitation, welche vor der klimakterischen Periode der Anwendung anderer als der gebräuchlichen Methoden so viele Schwierigkeiten entgegensetzen, fallen weg, und dieser Umstand gestattet ein viel radikaleres Vorgehen.

Von den besonders im höheren Alter angewandten Methoden nennen wir zuerst die von P. Müller vorgeschlagene Ventrofixation, und zwar speciell die Modifikation mit Amputation des Uterus und Einnähen des Cervixstumpfes in die Bauchwunde.[1]) Die theoretischen Voraussetzungen, dass durch Gewährung eines neuen, hoch oben angelegten Fixationspunktes ein Recidiv vermieden werden könne, haben sich leider nicht ganz bestätigt: Von den 11 Fällen (mit oder ohne Amputation des Corpus ventrofixiert), die zwar alle die Operation glatt überstanden, blieben nur 2 völlig geheilt. Die Ursachen dieser Misserfolge sind verschiedener Art. Einmal kann die Scheide wieder prolabieren, trotzdem der Uterus an der richtigen Stelle angeheftet bleibt, wenn nämlich die Vagina durch den Prolaps eine starke Dehnung erfahren hatte; zweitens kann der Zug der wiederum prolabierenden Vaginalwand, welcher sich auf den Uterus fortsetzt, diesen letzteren dehnen, bis schliesslich die Portio vaginalis zur Vulva hervorragt, während doch der Fundus der so elongierten Gebärmutter in der Bauchnarbe sich befindet; ferner kann die Bauchwand nachgeben und trichterförmig eingezogen werden, und endlich kommt es vor, dass, trotzdem der Uterusstumpf durch festes Narbengewebe in der Laparotomiewunde fixiert war, das Organ sich nachträglich einfach wieder loslöst und dann natürlich sofort wieder tiefer tritt.

Es wird also die Ventrofixation des prolabierten Uterus nur in wenigen Fällen zum Ziele führen, bei relativ enger, wenig in die Länge gedehnter Vagina und straffen Bauchdecken, Bedingungen, die gerade im höheren Alter nur ausnahmsweise sich erfüllen werden.

Eine weitere, schon seit langer Zeit geübte Methode, welche, wenn auch nicht ausschliesslich, so doch vorzugsweise in der postklimakterischen Periode ihre Anwendung findet, ist die Totalexstirpation des prolabierten Uterus. Es ist ein für ältere Leute bedeutender Eingriff, dessen Resultate nicht im Verhältnis stehen zu seinen Gefahren. Zolotnitsky[2]) fand bei einer Zusammenstellung sämtlicher publicierter Fälle (171) 7 pCt. Mortalität und 20 pCt. Recidive durch Vorfall der Vagina. Zu ganz ähnlichen Resultaten gelangt auch Schlatter[3]).

Wesentlich besser sind die Erfolge, wenn zur Exstirpation des Uterus mehr oder weniger ausgedehnte Excisionen aus der

[1]) Die Fälle aus der Berner Klinik sind zusammengestellt in Strelin, Inaug.-Diss. Bern 1890.

[2]) Hystérectomie vaginale contre le prolapsus des organes génitaux. Thèse de Paris. 1894.

[3]) Ueber Exstirpation des Uterus wegen Prolaps. Inaug.-Diss. Basel. 1897.

Digitized by Google

Vagina hinzu kommen, welche dieses schlaffe Rohr stark verengen und am nachträglichen Prolabieren hindern (Kolporrhaphien). Am weitesten geht in dieser Richtung Fritsch[1]), der im Anschluss an die Totalexstirpation eine bedeutende Resection der Vagina ausführt. (In den oben erwähnten Statistiken sind die Fälle mit plastischen Nebenoperationen mitgerechnet.) Wir werden sehen, dass darin das Hauptmoment des Erfolges zu suchen ist.

W. H. Freund[2]), Jacobs[3]), Gaertig[4]), Schwertsack[5]) und Flatau[6]) berichten über eine, nur bei Verzicht auf Cohabitation und Geburt ausführbare, als „Vaginistriktur" bezeichnete Methode. Sie besteht darin, in der ganzen Länge der Vagina eine Anzahl von Silberdraht- oder Crin de Florence-Suturen unter der Mucosa durchzuziehen und zusammenzuschnüren. Die Erfolge dieser Operation sind meist von sehr kurzer Dauer, da die Suturen gewöhnlich durchschneiden oder durcheitern. Nur Flatau will in 3 Fällen nach „mehreren Wochen" das gute Resultat kontrolliert haben und zwar bei einer kleinen Modifikation des Verfahrens, die ein völliges Versenken der Drähte gestattet. Die Zahl der Fälle ist zu klein und die Zeit ihrer Beobachtung zu kurz, um ein Urteil im Hinblick auf das Recidiv zu ermöglichen, und dies wäre doch wohl die Hauptsache.[7])

Ein von W. A. Freund[8]) in zwei Fällen von Prolapsus vetularum angewandtes Verfahren wird wohl wenig Nachahmer finden. Es stützt sich auf das gute Resultat, das Freund in einem verzweifelten Fall von Blasenscheidenfistel mit der plastischen Verwendung des Uterus zu verzeichnen hatte. In analoger Weise nähte er in den beiden Fällen von Prolaps den mit dem Fundus nach unten gekippten, an der Vorder- und Hinterfläche angefrischten Uterus in die Vagina ein und bildete am Fundus einen künstlichen Muttermund. Die eine Frau starb am 7. Tag an Gangrän des nach unten gelegenen Uterusdrittels; die zweite gab ein „befriedigendes" Resultat.

Nach diesem kurzen, keinen Anspruch auf Vollständigkeit erhebenden Verzeichnis der bis jetzt gegen den Prolaps der älteren Frauen empfohlenen Methoden erhellt, dass keine derselben den gerechten Ansprüchen nachzukommen vermag. Auch die sonst üblichen Verfahren (Colporrhaphieen, Cloisonnement nach Lefort etc.) weisen genügend Recidive auf[9]), um das Suchen

[1]) Vergl Asch, Arch. f. Gynaek. Bd. XXXV, Heft 2.
[2]) Centralbl. f. Gyn. 1893. No. 47.
[3]) Arch. de tocol. et de gynéc. Vol. XXXI, No. 9.
[4]) Med. Rec. 1895. Oct.
[5]) Ref. im Centralbl. f. Gyn. 1897, p. 336.
[6]) Monatsschr. f. Geb. und Gyn. Bd. III, Heft 2.
[7]) In einem jüngst erschienenen Aufsatz berichtet Sänger, dass er auch mit der Flatau'schen Modification nur Misserfolge gesehen habe. (Centralbl. f. Gyn. 1898 No. 2).
[8]) Vergl. J. Payeur, ref. im Centralbl. f. Gyn. 1897. p. 1286.
[9]) Colporrhaphie nach Fehling (Centralbl. f. Gyn. Bd. XIX. p. 1066) 10—40 pCt. Lefort'sche Operation nach André (Thèse de Paris 1889) 22,5 pCt.

Digitized by Google

nach anderen, besseren Verfahren zu rechtfertigen. — Ein solches scheint mir in der von P. Müller angegebenen Kolpektomie vorzuliegen.

Auf der im Jahre 1896 abgehaltenen Naturforscher-Versammlung in Frankfurt a. M.[1]) teilte P. Müller seine neue, bei älteren Frauen indicierte Prolapsoperation mit. Seit dieser Zeit wurde die Operation 8 mal ausgeführt, und es ist mir gelungen, mich in fast allen Fällen vom Endresultat durch eigene Untersuchung zu überzeugen.

Das Neue und Originelle in der Müller'schen Methode besteht in der Versenkung des Uterus, anstatt in seiner Entfernung, nach vorausgegangener Exstirpation des grössten Teils der Vagina. — Das Verfahren ist kurz folgendes (vgl.

Fig. 1.

Fig. 2.

Fig. 1) $^1/_2$ bis 1 cm unterhalb des Orif. urethrae ext. beginnend, gehen 2 Schnitte rechts und links divergierend nach hinten, so dass sie sich jederseits ca 5 cm von den lateralen Kanten des Muttermundes entfernt halten; sie enden, hinten convergierend, hart am Damm. Das so umschnittene Stück der Vaginalschleimhaut, in dessen Mitte die Portio sich befindet und das mehr als zwei Drittel der gesamten Scheide ausmacht, wird nun bis und mit der Submucosa von der Unterfläche lospräpariert; sein Ansatz an der Vaginalportion wird abgetrennt. Es entsteht dadurch eine grosse Wundfläche, in deren Centrum der Uterus sich befindet. Ist die Vaginalportion hypertrophisch oder zeigt sie tiefe Geschwüre, so wird sie amputiert und der Amputationsstumpf durch Knopfnaht oder fortlaufend geschlossen. Mit oder ohne Portio wird

[1]) cf. Centralbl. f. Gyn. 1896. No. 42.

Digitized by Google

nun der Uterus nach oben geschoben, versenkt. Er kommt dadurch in eine mehrere Centimeter tiefe, trichterförmige Grube zu liegen, welche durch versenkte Nähte und eine fortlaufende, tiefgreifende, von vorn nach hinten gehende Catgutnaht der beiden vaginlen Wundränder verschlossen wird. Die versenkten Nähte sind zwar für das Endresultat, wie die Erfahrung lehrt, nicht absolut notwendig, im Interesse einer primären Verheilung jedoch erwünscht.

Die Vagina bildet nach Vollendung der Operation (vgl. Fig. 2) eine höchstens 2—3 cm tiefe, längliche Grube, in deren Scheitel sich die vaginale Nahtlinie befindet. Von einer Drainage kann abgesehen werden, es genügt, die Wunde durch Einlegen einer Jodoformgaze zu schützen. — Die Operation muss hier und da eingeleitet werden durch Curettement und Kauterisation des Cavum uteri, wenn Secretion der Uterusschleimhaut zu befürchten ist. Es konnten so Uteri gefahrlos versenkt werden, die vorher in geringem Grade secerniert hatten. Ist stärkere Endometritis vorhanden, so wird diese natürlich vorerst behandelt. In vereinzelten Fällen kann es nöthig werden, eine kleine Perineoplastik an die Operation anzuschliessen. — Der Verlauf ist gewöhnlich ein glatter; die Wunde heilt per primam, und wenn sie auch zum Teil klaffen und sich erst per secundam schliessen sollte, so wäre dadurch höchstens an Festigkeit der Narbe gewonnen. — Der versenkte Uterus findet sich ziemlich hoch oben, zwischen Blase und Rectum und eine Verbindung mit dem Ueberreste der Vagina wird hergestellt durch ein narbiges Septum, das ihm Stütze gewährt. — Eine Narkose wurde zwar stets gemacht, wäre aber nicht unbedingt notwendig. Die Operation dauert im Maximum eine halbe Stunde.

Vor der Totalexstirpation hat die Kolpektomie mannigfache und wichtige Vorteile: das Peritoneum wird nicht eröffnet; die Lösung der breiten Verwachsungen zwischen Uterus und Blase, die besonders bei alten Leuten recht schwierig zu sein pflegt, fällt weg; ebenso fehlen die manchmal in ihren Folgen unangenehmen Ligamentstümpfe des Totalexstirpation. — Da es sich um ältere Individuen handelt, so fällt auch die kürzere Operationsdauer, sowie die leichtere Nachbehandlung ins Gewicht.

Die beiden Haupteinwände gegen die Operation hat Prof. Müller von vornherein schon aus theoretischen Erwägungen beseitigt und die Erfahrungen haben ihm recht gegeben: Es ist erstens die mögliche Gefahr einer Hydrometra, da doch der Uterus ohne Ausflusskanal zurückbleibt. Allein man findet ja sehr häufig bei älteren Frauen eine Obliteration des Cervix, während der Befund einer Hydrometra zu den grössten Seltenheiten gehört. Thatsächlich fand ich auch in keinem der längere Zeit nach der Operation untersuchten Fälle diesen Zustand des versenkten Organs. — Das zweite, aprioristische Bedenken gegen die Müller'sche Operation war das, dass der Uterus durch Druck auf die Narbe Recidive hervorrufen könne. In den meisten

Digitized by Google

Fällen ist jedoch der Uterus klein und atrophisch, er atrophiert nach der Versenkung noch mehr und wenn die Vaginalportion verdickt ist, so wird sie eben abgetragen. Die erzielten Dauerresultate bestätigen übrigens durch die Erfahrung, dass dieser Einwurf nicht stichhaltig ist; auch in Fällen, wo der Uterus in toto verlängert und verdickt war, ist kein Recidiv aufgetreten.

Ich will nicht mit der Mitteilung der Krankengeschichten ermüden; nur einige wichtigere Punkte seien kurz erwähnt. Von den 8 operierten Frauen zählte die jüngste 53, die älteste 70 Jahre; vier hatten einmal, die übrigen mehrmals geboren; bei allen war die Menopause eingetreten. Der Prolaps bestand im kürzesten Fall seit 2 Monaten (Angabe unsicher), im längsten seit 40 Jahren. Alle Frauen hatten kürzere oder längere Zeit Ringe getragen; nur in einem Falle war bereits operiert worden (im Jahre 1891, und zwar Portioamputation, Colporrh. ant. et post., Lawson Tait; trotzdem nach kurzer Zeit Prolaps der vorderen Vaginalwand mit starken Beschwerden). — Fluor fand sich zur Zeit des Eingriffs in 3 Fällen, bei welchen die Operation mit Curettement und nachfolgender Aetzung des Cavum uteri mit 50prozentiger Carbolsäure eingeleitet wurde. Die Portioamputation geschah in 4 Fällen; zweimal wurde eine kleine Perineoplastik angeschlossen. — Eine völlige Prima-Heilung wurde nur in 4 Fällen erzielt; in den 4 anderen Fällen trat stellenweise ein geringes Klaffen der Operationswunde ein; dieselbe schloss sich jedoch bald vollständig und das günstige Endresultat wurde hierdurch nicht beeinflusst. Durch versenkte, fortlaufende Naht — die leider nur ausnahmsweise gemacht wurde — lässt sich dieser Uebelstand wohl ganz vermeiden. Alle Operierten verliessen nach 3 bis 4 Wochen geheilt die Klinik.

Von diesen acht Frauen wurden sechs von mir untersucht und zwar die eine zwei Monate, die anderen 10—23 Monate nach der Operation, Zeiträume, die eine Dauerheilung erwarten lassen; in einem Fall liegt der Bericht des Hausarztes vor (7 Monate post operat.), im letzten endlich der mündliche Aufschluss der Patientin, die eine Exploration verweigerte.

In den sieben Fällen nun, die ärztlicherseits untersucht wurden, war das objektive Resultat äusserst günstig. Die Vagina stellte eine 2—3 cm tiefe Grube dar, in deren Grund man eine feste, narbige Resistenz fühlte. In einem Fall fand sich unmittelbar hinter dem Introitus ein senkrecht zur Vaginalaxe gestelltes Diaphragma als Ueberrest der Scheide. Der Uterus war ziemlich hoch oben per rectum zu fühlen, der Fundus nicht immer zu erreichen; meist jedoch erwies sich der Uterus atrophisch oder von gewöhnlicher Grösse, etwas beweglich, unempfindlich. In einem Fall wurde eine Hydrometra constatiert. Von Recidiv keine Spur; nirgends war beim Pressen und Husten ein Vordrängen der Wand oder nur ein Tiefertreten des Scheitels des Vaginalrestes wahrzunehmen. Dabei hat die Mehrzahl dieser Frauen seit der Operation schwere körperliche Arbeit verrichtet.

Digitized by Google

Das subjektive Resultat stimmt mit dem günstigen lokalen Befund völlig überein. In allen acht Fällen sind die Prolapsbeschwerden natürlich definitiv verschwunden; wo Fluor vor der Operation bestand, hat er aufgehört; Rectum und Blase funktionieren in normaler Weise; sämtliche Patienten erklären sich von dem Resultat der Operation ausserordentlich befriedigt. In einem einzigen Fall wurden überhaupt, laut ärztlichem Bericht, Klagen laut: Auftreibung des Leibes, Kreuzschmerzen, abwechselnd Obstipation und Diarrhoe, alles Beschwerden, die vor der Operation in viel stärkerem Masse bestanden hatten und kaum mit dem Prolaps in Causalzusammenhang zu bringen sind; übrigens giebt auch diese Frau an, sie arbeite seit der Operation viel leichter und sei mit dem Erfolg derselben zufrieden.

Fig. 3.

Fig. 4.

Nach alledem ist es erlaubt, das Resultat der Kolpectomie als ein sehr gutes zu bezeichnen. Leider ist ihre Indication eine etwas beschränkte; sie erfordert Abwesenheit von Menstruation und von stärkerem Uterinkatarrh, sowie Verzicht auf die Cohabitation.

Durch eine geringe Modification des Verfahrens kann jedoch die Indication zur Kolpektomie etwas ausgedehnt werden und zwar auf Frauen, welche die Menses noch besitzen, auf die Cohabitation jedoch Verzicht zu leisten bereit sind. In solchen Fällen wird, nach Excision der Vagina, wie beschrieben, der Uterus nicht versenkt, sondern mit dem angefrischten Muttermund in die Mitte der Wundfläche eingenäht. Nach Abpräparieren des umschnittenen Schleimhautstückes werden die beiden seitlich entferntesten Punkte der Vaginalwundränder an die lateralen

Digitized by Google

Kanten des Cervix fixiert; durch weitere Nähte werden die nächstfolgenden Stellen der Wundränder allseits zur völligen Umsäumung des Muttermundes herangezogen und die Ueberreste der Scheidenwunde vorn und hinten durch fortlaufende Naht geschlossen. — Die Vagina bildet auch hier nur eine seichte Vertiefung, in deren Grund jedoch sich der Muttermund öffnet. (vgl. Fig. 3).

In dieser Weise wurden zwei Frauen operiert; sie waren damals (Februar und Mai 1896) 38 und 46 Jahre alt. Bei beiden heilte die Wunde per primam. Leider konnten sie seither nicht untersucht werden, dagegen lautet ihr schriftlicher Bericht vom Januar 1898 recht günstig. Es sei keine Andeutung von Recidiv aufgetreten; die zweite klagte über etwas Fluor und leichte Kreuzschmerzen.

Das objektive Resultat ist auch hier anscheinend ganz befriedigend und muntert zu weiteren Versuchen in dieser Richtung auf.

Die Methode der Kolpectomie hat sich also in unseren Fällen vorzüglich bewährt. Sie liefert den besten Beweis dafür, dass bei der Behandlung des Genitalprolapses die Eingriffe an der Vagina die Hauptsache sind. Beseitigt man den Scheidenvorfall radical, so ist einem Recidiv das Material genommen. Ob der Uterus noch da sei oder nicht, ist dabei ganz gleichgiltig. Die einfache Totalexstirpation des Uterus, ohne plastische Nebenoperation, dokumentiert sich demnach als ein irrationelles Verfahren gegen den Prolaps, und da es complicierter, schwieriger und gefährlicher ist, den Uterus mitzunehmen, als ihn zu erhalten, so wird die Totalexstirpation bei der Behandlung der Vorfälle in Zukunft wohl seltener mehr zur Anwendung kommen. Ohne Excision der Vagina ist sie in ihrem Resultat sehr unsicher, mit Excision ganz entbehrlich. Und dabei ist die Kolpectomie ein einfaches, leicht und rasch auszuführendes, ungefährliches, von den besten Dauerresultaten gefolgtes Verfahren, Eigenschaften, die ihr in der operativen Behandlung des Prolapses älterer Frauen den gebührenden Platz sichern werden.

Es erübrigt uns noch, mit wenigen Worten derjenigen Fälle zu gedenken, wo auf die Cohabitation nicht verzichtet, eine Ausschaltung des Vaginalrohres also nicht möglich ist. Bei dieser Sachlage macht P. Müller eine Kolporrh. ant. und Vaginaefixation des Uterus und eine modificierte hintere Kolporrhaphie: Statt des dreieckigen Lappens mit der Spitze am Muttermund wird ein breites, rautenförmiges Stück aus der hinteren Vaginalwand excidiert. Die beiden Schnitte gehen von den Seitenkanten des äusseren Muttermundes aus und verlaufen divergierend, oft etwas im Bogen, gegen die äusseren Genitalien zu, wo sie am hinteren Umfang der Schamspalte aufhören. (vgl. Fig. 4). Der Grad der Divergenz

Digitized by Google

richtet sich natürlich nach der Weite der Vagina und der Stärke des Prolapses der hinteren Vaginalwand. Durch Vereinigung der beiden Wundränder entsteht eine bedeutende Verengerung der Scheide, welche jedoch die Cohabitation noch ermöglicht.

Eine Zusammenstellung und Revision der solcherweise operierten Fälle steht bis jetzt noch aus, so dass ich über Endresultate keine Angaben zu machen im Stande bin.

II.

Aus der königl. Universitäts-Frauen-Klinik zu Würzburg.

Ein Fall von Pseudo-Eklampsie im Wochenbett.

Von

Dr. GEORG BURCKHARD

III. Assistenzarzt der Klinik.

Von den Erkrankungen an Eklampsie fällt im Durchschnitt ungefähr ein Fünftel in die Zeit des Wochenbettes, wenn man unter „Wochbettseklampsie" einzig und allein diejenigen Fälle versteht, in denen die eklamptischen Anfälle erst im Wochenbett selbst auftreten, ohne dass sich vorher während der Gravidität oder während der Geburt Symptome davon gezeigt hätten.

Welches nun die die Eklampsie auslösende Ursache ist — darüber bestehen fast ebensoviel verschiedene Anschauungen und Theorien, als sich Autoren mit dieser Frage beschäftigt haben. Eine ausführliche Zusammenstellung dieser Theorien findet sich in der neuesten (zweiten) Auflage des Fehling'schen Werkes „Physiologie und Pathologie des Wochenbettes" (Stuttgart, Enke. 1897. p. 242ff.). Von ihnen möchte ich hier nur diejenige anführen, welche den Vorteil der grössten Wahrscheinlichkeit für sich hat, während ich bezüglich der anderen auf das genannte Werk verweise.

Es soll nach den Untersuchungen französischer und deutscher Forscher der Urin Schwangerer weniger toxisch sein als der nicht schwangerer Personen, während sich bezüglich des Blutserums das umgekehrte Verhältnis konstatieren liess. Man führte diese Erscheinung darauf zurück, dass die Menge des Harnstoffes im Urin Schwangerer vermindert sei, dass sich dagegen seine Vorstufe, die Carbaminsäure in grösserer Menge im Blut finde; diese nun soll es sein, welcher das Blutserum seine toxischen Eigenschaften zu verdanken hat.

„Diese Toxine (d. h. die veränderten Stoffwechselprodukte, vor allem die Carbaminsäure) scheinen nun wie andere Gifte in erster Linie das Nierenepithel zu verändern, daher die so häufige Beteiligung der Nieren; ist dieses erkrankt, so werden sich die

Digitized by Google

Toxine um so mehr im Körper anhäufen, sie bedingen dann eine vermehrte Reizbarkeit der Nervencentren, vor allem der psychomotorischen Centren der Grosshirnrinde und der subcorticalen Ganglienzellen, ferner der Krampfcentren in Pons und Medulla. Die Eklampsie ist also eine Vergiftung durch im Kreislauf zurückgehaltene und nicht ausgeschiedene Toxine, die begleitende Nephritis ist nicht das ursächliche Moment, sondern das erste Zeichen der Vergiftung." (Fehling).

Dass die Schädlichkeiten, d. h. die Toxine, welche bei Erkrankungen im Wochenbett eklampsieähnliche Anfälle auslösen, gelegentlich anderer Natur sein können, beweist ein Fall, den zu beobachten wir im Juni vorigen Jahres in der hiesigen Frauenklinik Gelegenheit hatten.

Margarethe H., 22 J. alt, I p., wurde am 23. 6. von einer Hebamme mit der Diagnose „Placenta praevia" in die Klinik eingeliefert. Gravida befand sich in der Mitte des zehnten Monats und hatte plötzlich in der Nacht den Abgang einer mässig grossen Menge Blutes bemerkt.

Die äussere Untersuchung konstatierte bei der sehr gesund und kräftig aussehenden Blondine eine zweite Schädellage mit noch beweglichem Kopf: bei der inneren Untersuchung zeigte sich, dass bei noch erhaltener Portio der Cervicalkanal in seiner ganzen Ausdehnung und ebenso der innere Muttermund für einen Finger durchgängig war. Von einem Vorliegen der Placenta war nichts zu fühlen; in der Scheide fand sich wenig Blut.

Am Morgen des 28. 6. war bei schwachen Wehen, ohne dass inzwischen eine neue Blutung erfolgt wäre, die Portio verstrichen, der äussere Muttermund circa Zweimarkstückgross; der Kopf stand beweglich über dem Becken. Dieser Befund blieb der gleiche bis Abends gegen $6^1/_2$ h, weshalb nunmehr die Blase gesprengt und der Kopf, nachdem eine genügende Menge Fruchtwasser abgelassen worden war, auf den Beckeneingang eingestellt wurde. Nach einer Stunde war der äussere Muttermund verstrichen und nach weiteren $^3/_4$ Stunden erfolgte die spontane Geburt eines nicht ganz reifen Knaben. Die Placenta folgte bald spontan und liess aus dem dicht am Placentarrande erfolgten Eihautriss auf tiefen Sitz schliessen. Keine Blutung.

Das Wochenbett verlief in den ersten Tagen normal. Am 1. 7. $11^3/_4$ h Vormittags bekam Patientin einen leichten Schüttelfrost mit Temperatursteigerung auf 38.4°; es stellten sich Zuckungen in der linken Gesichtshälfte, besonders im Musculus orbicularis orbitae ein, Patientin redete irre und nach kurzer Dauer dieser Prodromalerscheinungen erfolgte ein Anfall von mässig langer Dauer, der den Eindruck eines typischen eklamptischen Anfalls machte. Das Bewusstsein war nach demselben nur vorübergehend getrübt. Der sofort nach dem Anfall mittelst Katheters abgenommene Urin zeigte keine Spur von Eiweiss. Gegen heftige Kopfschmerzen wurde ein Eisbeutel aufgelegt. Um $12^1/_4$ h und $12^3/_4$ h Nachmittags wiederholten sich die Anfälle, jedoch war unmittelbar nach denselben das Bewusstsein sofort wieder vorhanden. Morph. 0.03 subcutan. Feuchte Einwickelung für mehrere Stunden, Anregung der Diaphorese und Diurese durch reichliche Flüssigkeitsmengen (Milch, Wildunger). Temp. 38.8°. Im Laufe des Nachmittags machte sich sehr starke Unruhe bemerkbar, sowie andauernd Zuckungen im linken Arm und in der linken Hand: gegen Abend stellte sich wiederholt Erbrechen ein. Um $7^1/_2$ h Temp. 40.2, Chloral. hydrat. 2,0 per Clysma. Um $6^3/_4$ h, $8^1/_2$ h und $10^1/_4$ h wiederholten sich die Anfälle, der letzte war jedoch sehr schwach und kurz. Im Urin fand sich jetzt Albumen und Cylinder. Der 2. 7. verlief verhältnissmässig gut. Trotz einer schlaflosen Nacht befand sich Patientin subjektiv wohl: die allgemeine Unruhe hatte abgenommen, nur machten sich noch periodische Zuckungen in der linken oberen Extremität bemerkbar. Im Laufe des Nachmittags verschwand die allgemeine Unruhe vollständig, die Zuckungen blieben auf die linke Hand beschränkt; der Urin

Digitized by Google

war frei von Albumen. Die ophthalmoskopische Untersuchung (Dr. Bach) ergab vollkommen negatives Resultat. Abends Temp. 37.8°. Percussorisch und auscultatorisch liessen sich sowohl von Seiten der Lunge als auch des Herzens keinerlei Symptome nachweisen.

3. 7. 2¼ h Vormittags erfolgte ein leichter, 2¾ h ein ziemlich schwerer Anfall, nach denen das Bewusstsein nicht gestört war. Temp. 38.4°. Morph. 0.02 subcutan. Im Urin Spuren von Albumen. Da gegen 11½ h Vorm. abermals zwei Anfälle von mittlerer Intensität und Dauer erfolgten, wurden wieder für einige Stunden feuchte Einwickelungen vorgenommen.

4. 7. Im Laufe der Nacht 11 Anfälle, von denen nur einer von erheblicherer Intensität war. Morph. 0,02 und feuchte Einwickelung. Im Urin Spuren von Albumen. Während des Vormittags 8 Anfälle von wechselnder Stärke, leichte Somnolenz, jedoch war auch während der Anfälle das Bewusstsein nicht ganz aufgehoben. Herpeseruption auf der Ober- und Unterlippe. Die abermals sorgfältig vorgenommene Untersuchung der Lungen ergab vollkommen negatives Resultat. In der Zeit von 1 h nm. bis gegen 9 h nm. erfolgten im ganzen 32 Anfälle von verschiedener Stärke und Dauer. Chloral. hydrat. 2,0 per Clysma. Temp. 39,6°.

5. 7. Das Chloralhydrat hat eine entschieden beruhigende Wirkung ausgeübt, so dass bis 1 h nachts die Anfälle völlig sistierten, und erst um diese Zeit kurz nacheinander 3 mal auftraten; daran schlossen sich bis 11 h vm. noch 14 weitere, meist schwächere Anfälle an. Die interne Untersuchung (Prof. v. Leube) konstatierte Dämpfung, Knisterrasseln, Bronchialathmen r. h. o., Parese der unteren Extremitäten mit Aufhebung des Patellarreflexes, geringe Schwäche in den oberen Extremitäten, Facialis frei. Klinische Diagnose: Pneumonie des rechten Oberlappens, Intoxication des Organismus durch Toxine, die offenbar Stoffwechselprodukte der Pneumokokken sind. Das Sensorium ist nur während der Anfälle selbst leicht getrübt, im übrigen aber vollkommen frei. Gegen 2 h nm. wurde Kal. bromat. 2,0 gegeben, worauf Pat. ziemlich ruhig war und nur noch über stechende Schmerzen in der rechten Brusthälfte klagte. Husten mässig stark, Auswurf nicht vorhanden. 4¾ h, 7¼ h, 7¾ h nm. je ein Anfall. Um 6 h wurde Kal. bromat. 2,0, um 8½ h Chloral. hydrat. 2,0 per Clysma gegeben. Temp. 40,7°. Im Urin sehr wenig Albumen.

6. 7. Pat. hat eine gute Nacht gehabt, der Schlaf wurde nur zweimal, um 3 h und 7 h vm., durch je einen mässig starken Anfall unterbrochen. Pat. war vollkommen bei Bewusstsein, konnte sich aller Vorgänge des gestrigen Tages genau entsinnen und gab an, dass die Schwäche in beiden Händen, die sie gestern selbst empfunden hatte, vollkommen beseitigt sei; Schmerzen waren nicht mehr vorhanden, auch waren die pneumonischen Erscheinungen, besonders die auskultatorischen wesentlich zurückgegangen. Patellarreflexe fehlen noch. Im Urin kein Albumen. Therapie: 3 mal tgl. Kal. bromat. 2,0. Abds. Chloral. hydrat. 2,0 per Clysma.

9. 7. Bei vollkommenem subjectivem Wohlbefinden der Wöchnerin schwankte die Temperatur in den letzten Tagen um 38°. Anfälle erfolgten nicht mehr, dagegen hat sich auf dem Kreuzbein, nachdem zwei Tage zuvor sich eine Rötung daselbst bemerkbar machte, ein etwa kleinhandtellergrosser Decubitus entwickelt, in dessen Mitte ein ca. markstückgrosser Hautbezirk erhalten ist, welcher schwarze Verfärbung zeigt.

10. 7. Die pneumonischen Erscheinungen sind vollkommen verschwunden, die Temperatur ist zur Norm abgefallen; auch die nervösen Symptome in den Extremitäten fehlen.

Der weitere Verlauf war ein ganz normaler: der in dem Bereich des Decubitus zurückgebliebene Hautbezirk stiess sich nach und nach ab und der ziemlich tiefe, fast bis auf den Knochen reichende Defect granulierte bei entsprechender Behandlung (Salbenverband, von Zeit zu Zeit Aetzung mit Argentum nitricum) langsam zu. Die Temperatur hielt sich andauernd auf der Norm und überschritt niemals 37,6°, so dass Pat. am 13. 8. als geheilt entlassen werden konnte.

Digitized by Google

Ich habe die Krankengeschichte absichtlich etwas ausführlich geschildert, weil sich in dem Krankheitsbilde eine Reihe von Erscheinungen bemerkbar machten, welche im höchsten Masse auffallen mussten und es nahe legten, an eine andere Ursache als Eklampsie für das Zustandekommen der Krämpfe zu denken.

Als am 5. Wochenbettstage der erste Anfall auftrat, wurde sofort die Diagnose auf Eklampsie gestellt, obgleich einige Symptome nicht ganz in das Bild der Eklampsie zu passen schienen. Ganz abgesehen davon, dass der Beginn der Wochenbettseklampsie erst 5 Tage nach der Entbindung sehr selten ist, erschien es von Anfang an befremdlich, dass das Bewusstsein in so geringem Masse getrübt war. Es ist eine bekannte Thatsache, dass, je mehr sich die eklamptischen Anfälle häufen, entsprechend auch die Dauer des Coma zunimmt, während in unserem Falle Pat. andauernd, auch bei einer überraschend grossen Anzahl sich schnell wiederholender Anfälle, verhältnismässig klar bei Bewusstsein war.

Die Temperatur richtet sich meist nach der Häufigkeit und Stärke der Anfälle; sie steigt in der Regel progressiv an und fällt mit Nachlass der Anfälle ziemlich schnell ab (Schröder, Lehrbuch der Geburtshilfe, 12. Aufl., p. 788). Dies ist im vorliegenden Falle nicht eingetreten, wenigstens nicht wörtlich genau. Allerdings bestand am 4. 7., an welchem Tage die grösste Zahl der Anfälle erfolgte, eine Temperatur von 39,5°, das höchste Mass (40,7°) erreichte dieselbe jedoch erst am nächsten Tage, wo die Anfälle an Zahl und Intensität bereits erheblich abgenommen hatten, um dann kritisch auf 37,6° abzufallen. Auch am Abend des 10. 7. bestand noch Temperatursteigerung über 38°, während die Anfälle bereits mehr wie vier Tage völlig sistiert hatten. Initialer Schüttelfrost pflegt meines Wissens sich bei Eklampsie nicht einzustellen.

Das Verhalten des Urins, resp. das Auftreten von Albumen in demselben scheint mir in keinem Verhältnis zu stehen mit der Schwere der Erscheinungen, wenn wir sie als durch Eklampsie bedingt auffassen wollen. Unmittelbar nach dem ersten Anfall fand sich überhaupt kein Eiweiss im Urin, und späterhin auch nur an den Tagen, an welchen höhere Temperatursteigerungen sich bemerklich gemacht hatten; die Menge desselben war stets eine verschwindend geringe. Mir scheint das Auftreten von Eiweiss in diesem Falle als febrile oder toxische Albuminurie zu betrachten zu sein, mag man erstere als eine einfache Albuminurie oder als Nierenreizung und beginnende, aber rasch vorübergehende Nephritis auffassen. Der einmalige Fund von Cylindern spricht allerdings sehr viel mehr für Nephritis.

Eine für Eklampsie fernerhin durchaus nicht pathognomonische Erscheinung ist die Lähmung der Extremitäten mit Aufhebung des Patellarreflexes sowie das ausserordentlich schnelle Auftreten des Decubitus. Auf die Frage, wie das Vorhandensein

Digitized by Google

der Lähmungen hier zu verwerten ist, werde ich später zurückkommen. Dass bei einer kräftigen und vorher vollkommen gesunden jugendlichen Person nach einem so kurzen Krankenlager bereits derartige tiefgreifende nekrotische Prozesse sich einstellen, dürfte wohl durch eine ganz acut und schnell aufgetretene Störung der Innervations- und Circulationsverhältnisse der betreffenden Hautpartie bedingt sein.

Der Gesamteindruck, den man nach Ablauf der in Vorstehendem beschriebenen Krankheit gewann, war schliesslich doch nicht der einer eklamptischen Erkrankung. Es passt das ganze Bild sehr viel mehr in den Rahmen derjenigen Erscheinungen, wie man sie gelegentlich bei Pneumonien auftreten sieht.

Was zunächst das Verhalten der Temperatur anlangt, so ist dasselbe für die Pneumonie ziemlich charakteristisch ausgesprochen gewesen. Die Erkrankung begann mit einem, allerdings nicht sehr starken Schüttelfrost, nach welchem die Temperatur verhältnismässig rasch anstieg, wie man dies meist bei Pneumonien beobachtet. Der Abfall des Fiebers erfolgte am 6. Tage, nachdem dasselbe wenige Stunden vorher noch einmal zu einer „Perturbatio critica“ sich erhoben hatte. „Dem kritischen Abfall des Fiebers folgen in der Regel einige Zeit andauernd subnormale Temperaturen, in anderen Fällen wird die normal gewordene Temperatur von nochmaliger Exacerbation des Fiebers unterbrochen“ (v. Leube, Specielle Diagnose, 3. Aufl., Bd. I, p. 122). Das letztere stellte sich in unserem Falle ein; nachdem das Fieber in steiler Kurve abgefallen war, hielt sich die Temperatur 24 Stunden lang annähernd auf der Norm, um alsdann noch während zwei Tagen bis auf 38,2 ° anzusteigen.

Kopfschmerzen und Seitenstechen sind zwei Symptome, die, wenn sie auch für die Diagnose der Pneumonie eine untergeordnete Rolle spielen, doch selten fehlen (vgl. Aufrecht, Die Lungenentzündungen. In Nothnagel, Specielle Pathologie und Therapie); ebensowenig fehlte der typische Herpes.

Die Konvulsionen, die bei Pneumonien im Kindesalter wie bei fast allen fieberhaften Krankheiten meist aufzutreten pflegen, sind an sich für dieselbe nicht pathognomonisch; bei Erwachsenen sind sie sogar recht selten, und wenn sie auch für die sog. larvierte Pneumonie (s. u.) charakteristisch zu sein scheinen, so habe ich in der mir zur Verfügung stehenden Litteratur keinen derartigen Fall auffinden können. Man muss sich ihr Zustandekommen auf dieselbe Weise erklären, wie das der eklamptischen Krämpfe. Die von den Erregern der Pneumonie gebildeten Stoffwechselprodukte (Toxine) kursieren im Blute der Erkrankten und üben ebenso wie die Carbaminsäure im Blute Schwangerer einen Reiz auf die Gehirnsubstanz aus; bekanntlich hat aber eine stärkere Reizung der motorischen Rindenfelder lebhafte Muskelkontraktion, ja sogar epileptische Anfälle zur Folge. Während bei der Eklampsie nun gleichzeitig eine starke Beeinflussung des Sensoriums stattfindet, welche sich äussert in dem mit der Zu-

Digitized by Google

nahme der Anfälle sich steigernden Coma, scheinen hier die Toxine weniger intensiv zu wirken als die die Eklampsie auslösenden, so dass das Sensorium andauernd frei blieb, oder nur vorübergehend eine leichte Störung erfuhr. Die letztere Annahme macht auch ein anderer Umstand wahrscheinlich. Es wurde oben erwähnt, dass die zeitweise beobachtete Albuminurie wohl das Anfangsstadium einer nicht weiter zur Entwickelung gekommenen Nephritis gewesen sein möge. Offenbar handelt es sich um eine leichte Reizung des secernierenden Nierenepithels durch die genannten Toxine; wären diese nun von derselben Schädlichkeit und Intensität gewesen, wie die der Eklampsie, so würde wohl eine länger anhaltende, wenn nicht vielleicht gar eine dauernde Schädigung des Nierenepithels zurückgeblieben sein. So aber trat das Eiweiss nur vorübergehend, zusammen mit dem höchsten Ansteigen des Fiebers auf, um dann gänzlich wieder zu verschwinden; auch in der späteren Zeit war nie mehr etwas davon nachzuweisen.

Die Erklärung des letzten der Symptome, nämlich der Lähmungen, ist nicht ganz einfach; fehlen dieselben, soweit ich die Litteratur übersehe, bei der Eklampsie vollständig, so scheinen sie doch bei der Pneumonie öfter vorzukommen. Ich folge bei der Besprechung dieser Erscheinung im wesentlichen den Ausführungen Aufrecht's (l. c. g. 104 ff.).

Nach der einen Anschauung soll — Fehlen anatomischer Veränderungen am Gehirn und dessen Häuten vorausgesetzt — eine toxische Substanz, in ähnlicher Weise wie bei der Urämie, „beim Hinzutreten einer von der kranken Lunge ausgehenden Reflexaction", Ischämie der Rindenpartien der anderen Seite bedingen, welche ihrerseits die Lähmung zur Folge hat. Diese Art der Erklärung genügt Aufrecht nicht, sondern er will „ein partielles Oedem der Hirnsubstanz wie bei Urämie, infolge der veränderten Blutmischung als Ursache der halbseitigen Lähmung" angenommen wissen. Da wir aus dem ganzen Verlauf in unserem Falle eine Meningitis differentialdiagnostisch ausschliessen können, so bleibt uns nur eine der beiden citierten Erklärungen übrig, von denen mir die letztere als die richtigere erscheint. Aufrecht betrachtet selbst das leicht zurückgehende Oedem als eine günstige Bedingung für die Heilung. Dass diese Lähmungen besonders häufig bei Oberlappen-Pneumonien infolge des durch dieselben erschwerten Abflusses des Blutes aus dem Gehirn auftreten, sei nebenbei noch angeführt.

Bereits oben wurde erwähnt, dass auch der Decubitus auf eine durch Toxine bedingte Alteration der Innervation und Circulation des betreffenden Gebietes zurückzuführen sei; wahrscheinlich handelt es sich um eine direkte Affektion der betreffenden Centren im Rückenmark.

Wir haben es also hier zu thun mit einem Fall von sogenannter abortiver oder larvirter Pneumonie, für die Leube (l. c. p. 123) als charakteristisch angiebt das Fehlen blutigen Aus-

Digitized by Google

wurfes und der Veränderungen auf der Lunge, während Nebensymptome, Herpes, initialer Schüttelfrost, Fieber etc., mehr in den Vordergrund treten. Auch soll gerade bei diesen Formen das Gehirn in erster Linie von dem Infektionsstoff betroffen sein und so neben dem Fieber derartige epileptiforme Anfälle ausgelöst werden. Es scheint also, als ob hier bei Lokalisation auf einen geringen Bezirk in der Lunge die Infektionserreger der Pneumonie, welcher Art sie auch sein mögen, ihre Wirkung wesentlich auf andere Organe, speciell das Gehirn koncentrieren.

Die pneumonischen Erscheinungen waren in unserem Fall, abgesehen von Herpes, Schüttelfrost und Fieber so minimal ausgesprochen, dass sie anfangs trotz genauester Untersuchung und trotz des durch das Auftreten von Herpes hervorgerufenen Verdachtes einer Pneumonie nicht nachweisbar waren. Da uns die hochgradigen nervösen Symptome beunruhigten und wir für ihr Entstehen uns keine genügende Erklärung geben konnten, ersuchten wir Herrn Professor v. Leube, die Kranke zu untersuchen. Es geschah dies am 5. Krankheitstage, und dieser war der einzige Tag, an welchem Veränderungen der Lungen, wenn auch nur in einem kleinen Bezirk physikalisch nachweisbar waren. Bereits am nächsten Tage waren diese Erscheinungen ganz wesentlich zurückgegangen.

Es scheint mir die Beobachtung dieses Krankheitsfalles den Gedanken nahezulegen, ob nicht vielleicht in manchen Fällen, die trotz Fehlen der Albuminurie bei derartigen Krampfzuständen intra oder post partum schlechthin als „Eklampsie" bezeichnet worden, eine andere Ursache für das Zustandekommen der Krämpfe vorliegt.

Offenbar besteht bei Schwangeren, Kreissenden und Wöchnerinnen eine ganz besondere Disposition, auf die Schädlichkeiten, welche durch die im Blute kreisenden Toxine dem Körper zugefügt werden, mit Krämpfen zu reagieren, die in mehr oder weniger hohem Masse der Eklampsie ähneln.

In wie weit dies in den einzelnen Fällen der bisher allgemein als Eklampsie bezeichneten Erkrankungen der genannten Personen zutrifft, lässt sich natürlich nicht im allgemeinen sagen und beweisen. Zum mindesten aber legt die Beobachtung derartiger Krankheitsbilder den Wunsch nahe, es möchten in ähnlichen wenig ausgesprochenen „Eklampsie"-Fällen auch die anderen Organe auf die Möglichkeit einer Erkrankung hin genau untersucht werden. Vielleicht wäre es dann möglich, aus der Reihe der puerperalen und der Wochenbettseklampsien noch eine Anzahl derartiger Fälle, wie der oben beschriebene, auszuscheiden.

Digitized by Google

III.

Ueber hintere Hinterhauptslagen und Scheitellagen.

Von

Dr. ARTHUR MUELLER.

Frauenarzt in München.

(Hierzu 12 Abbildungen.)

Es ist eine auffällige Erscheinung, dass in der Geburtshülfe über die Bezeichnung der Lagerungsverhältnisse der Frucht im Uterus, also über wichtigste Grundbegriffe dieser Wissenschaft eine Einigung nicht erzielt werden konnte. Und zwar bestehen abweichende Bezeichnungen nicht nur bei den verschiedenen Nationen, sondern, in Deutschland wenigstens, auch bei den verschiedenen Lehrern dieses Faches.

Den Gründen für diese Thatsache, welche mir hauptsächlich in verschiedener Begriffsbestimmung und Begriffsausdehnung der üblichen Bezeichnungen zu beruhen scheint, nachzugehen, behalte ich mir für eine spätere Arbeit vor. Es zwingt mich aber dieser Mangel an in Deutschland allgemein anerkannten und bekannten Namen für diejenigen seltenen Lagerungsarten und Geburtsmechanismen, auf welche ich heute das Interesse lenken möchte, die Verhältnisse der Kopflagen, das heisst der Lagen, bei welchen der Kopf des Kindes bei der Geburt vorangeht, kurz zu besprechen.

In den meisten Fällen befindet sich das Kind am Ende der Schwangerschaft so gelagert, dass der Kopf nach unten liegt, leicht gebeugt, so dass das Kinn der Brust genähert ist. Diese Haltung des Kopfes nennt man Beugehaltung, Flexion. Sobald durch Streckung der Halswirbelsäule der Kopf gehoben, das Kinn von der Brust entfernt wird, spricht man von Streckhaltung, Deflexion, Deflexionslagen.

Je nachdem der Rücken des Kindes — respektive vom Kopfe aus gerechnet das Hinterhaupt - nach der linken oder rechten Seite der Mutter, nach vorn oder hinten gerichtet ist, teilte man die Kopflagen in Unterarten, und unterschieden die verschiedenen Autoren deren 2 bis 8. Rein theoretisch betrachtet müssen 8 Unterarten möglich sein, und zwar nicht nur bei der gewöhnlichen Flexionshaltung des Kopfes, den Hinterhauptslagen, bei welchen die kleine Fontanelle am tiefsten steht, sondern ebenso bei den verschiedenen Graden der Deflexionshaltung, den Vorderhaupts- oder Scheitellagen, sowie den Stirn- und Gesichtslagen. Wie bei den Hinterhauptslagen die kleine Fontanelle, so können bei den Scheitellagen die Nase und das Kinn direkt nach

Digitized by Google

vorn oder hinten, sowie seitlich nach vorn rechts oder links oder hinten rechts oder links gerichtet sein.

Es würden, wenn dieses eben besprochene Verhalten sich schon im Beginne der Geburt, über und im Beckeneingange vorfinden würde, diese Lagerungsverhältnisse als primäre zu bezeichnen sein. Im Gegensatze hierzu würden als sekundäre Lagerungsverhältnisse solche zu betrachten sein, welche erst im Verlaufe der Geburt eintreten, durch den Geburtsmechanismus bedingt sind. Eine sekundäre Erscheinung ist z. B. die normalerweise stattfindende Drehung der kleinen Fontanelle nach vorn, anormalerweise nach hinten.

Diese Betrachtungen lassen also nicht nur eine grosse Anzahl verschiedener Geburtslagen zu, sondern sie lassen auch den Uebergang von der einen in die andere Lage als möglich erscheinen, und kommen diese Umlagerungen auch thatsächlich vor.

Diese Veränderlichkeit und grosse Zahl von Arten, die hieraus entstehende scheinbare Kompliziertheit der Verhältnisse, welche dem Anfänger das Verständnis erschweren würde, standen der allgemeinen Annahme dieser vielen Lagerungsarten als „Lagen, Positionen“ entgegen.

Bei der Durchsicht der deutschen Handbücher älteren und neueren Datums findet man daher das Bestreben, alle Arten der Hinterhauptslagen auf 2 Grundtypen zurückzuführen nämlich:

I. solche, in denen sich das Hinterhaupt von links nach vorn dreht, und

II. solche, bei denen sich dasselbe von rechts nach vorn dreht.

Die umgekehrte Drehung des Hinterhauptes nach hinten wird höchstens als seltener Ausnahmefall, als Anomalie, aber nicht als ein typischer Mechanismus erwähnt.

Betrachten wir kurz die Ansichten einiger älterer und neuerer Autoren.

Von dem Gesichtspunkte, die Form des Uterus als die einzige Ursache der Lagen zu betrachten, ausgehend, hält Hohl die Form des Beckens, seine Neigung etc. etc. für unwesentlich und macht sich über die Uneinigkeit der Geburtshelfer in Betreff der Einteilung, Zahl und Häufigkeit der einzelnen Lagen, sowie über die regelmässige Art des Eintrittes des Kopfes in das Becken lustig.

Ironisch sagt er: So auch hat man die Stellungen und Richtungen des Kopfes mit Hinterhaupt und Gesicht bei seinem Eintritte in das Becken nach den verschiedenen Beckengegenden bezeichnet und sie nach der Häufigkeit des Vorkommens gezählt, und würde es wahrscheinlich über acht (Meckel, v. Ritgen) wohl gebracht haben, wenn es die Beckengegenden hergegeben hätten.

Den abweichenden Mechanismus bespricht Hohl als Varietäten (p. 563), ohne einen Unterschied zwischen Vorderscheitellage und abweichendem Mechanismus der Hinterhauptslage zu

Digitized by Google

machen. Er lässt beim Austritte stets das vordere Stirnbein unter die Symphyse treten. Auch die Ueberdrehung, auf welche wir heute nicht zu sprechen kommen, kennt er.

Spiegelberg stand auf ähnlichem Standpunkte, nur dass er statt von Scheitellagen von Schädellagen spricht. Den abweichenden Mechanismus „der III. und IV. Schädellagen älterer Autoren" kennt er; ebenfalls die Erschwerung der Geburt durch tiefen Stand der Stirn, „der Stirnlage einiger Autoren" und den tiefen Querstand. Von der charakteristischen Konfiguration des Schädels bei diesen Lagen hat er nichts bemerkt.

Einen viel freieren Standpunkt zu den Lagerungsmöglichkeiten des kindlichen Schädels nimmt Späth ein. Er sagt (p. 88):

„So lange der Schädel vor dem Blasensprunge noch hoch steht, kann derselbe so gelagert sein, dass seine Hinterhauptsfläche und somit jeder andere Punkt in der Peripherie des Schädels gegen jedmöglichen Punkt des Beckenumfanges gerichtet ist. Gewöhnlich steht jedoch das Hinterhaupt mit der kleinen Fontanelle einer Seite, und zwar am häufigsten der linken zugewendet." — „Jede in der Wirklichkeit vorkommende Richtung des Schädels zu den verschiedenen Punkten des Beckenumfanges als eine eigene Stellung zu fixieren, ist kaum möglich, würde eher Verwirrung als Klarheit in die Sache bringen und hat überhaupt keinen praktischen Wert, da es für den Verlauf der Geburt völlig gleichgiltig ist, wie die Schädel zum Beckeneingange gestanden, wenn er nur während seines Tieferrückens den Gesetzen des regelmässigen Mechanismus folgend sich so dreht, dass das Hinterhaupt endlich unter dem Schossbogen zu stehen kommt. Da nun diese Drehung nur auf zweifache Weise vor sich gehen kann; nämlich so, dass sich das Hinterhaupt entweder von links nach vorn, oder von rechts nach vorn bewegt, was für den Verlauf der Geburt gleich günstig ist, und da nur in höchst seltenen Ausnahmefällen der Schädel ursprünglich mit dem Hinterhaupte gerade nach vorn oder hinten gerichtet ist, somit zu sagen immer mit der genannten Fläche mehr oder weniger nach einer Seite sieht, genügt es auch, bloss zwei primitive Stellungen zu unterscheiden."

Er giebt also die Möglichkeit der acht verschiedenen primären Einstellungen in dem Beckeneingange zu, deren verschiedene Benennungen nach Baudelocque (p. 6), Moreau und der Wiener Schule (4) er (p. 90 u. 91) anführt; da er ihnen aber keinen specifischen Mechanismus zuerkennt, stellt auch er sich auf den praktischen Standpunkt, nur zwei Hauptlagen, Rücken rechts oder links zu unterscheiden.

Die abnormen Stellungen bei Schädellagen teilt er sehr richtig schon in primitive, die schon vorhanden sind, so lange der Schädel noch über oder im Beckeneingange steht, und sekundäre, die erst in den tieferen Beckenräumen infolge eines regelwidrigen Geburtsmechanismus zur Beobachtung kommen. Dieses wichtige Einteilungsprincip führt er eingehend aus, ohne indessen die primäre Vorderscheitelstellung, deren Kopfkonfiguration er gut schildert, von dem sekundären abweichenden Mechanismus der Schädellagen zu trennen.

Es würde zu weit führen, von dieser Periode bis zur Gegenwart die Entwickelung der Anschauungen über die Lagen

Digitized by Google

des Kopfes weiter zu verfolgen, ja selbst alle neueren deutschen Handbücher und Compendien zu berücksichtigen, ist hier unmöglich. Die schon in den citierten Werken hervortretende Tendenz, eine Verringerung der Zahl der primären Lagen herbeizuführen, hat sich immer mehr ausgeprägt und mehr als vier werden zur Zeit in Deutschland kaum noch unterschieden.

Um ein neueres Handbuch, jedoch nicht aus allerjüngster Zeit, anzuführen, will ich die Ansichten Karl Schröder's kurz anführen:

Derselbe bespricht in der IX. Auflage seines Handbuches 1886, p. 182, nachdem er die Wichtigkeit der Länge der beiden Hebelarme, Wirbelsäule, Gesicht und Wirbelsäule-Occiput hervorgehoben hat, die Abweichungen der Schädellagen, welche er auf einen kurzen hinteren Kopfabschnitt, Brachykephalie, einerseits, und leichte Beckenverengerung andrerseits als Ursachen zurückführt. Er kennt nur die sekundären, im Verlaufe der Geburt eintretenden anormalen Mechanismen, nicht aber die primäre anormale Einstellung, und unterscheidet nicht die beiden Formen der hinteren Hinterhaupts- und der Vorderhauptslage. Er lässt sich das Stirnbein der vorderen Seite an den Schambogen stemmen, ohne anzugeben, ob dies mit der Gegend der grossen Fontanelle oder des Stirnhöckers respektive der Nasenwurzel geschieht.

Die Häufigkeit dieser abnormen Mechanismen giebt er nach Kehrer auf 1 zu 75, nach Hecker auf 1 zu 58,5 Schädellagen an, also als eine ziemlich häufige Erscheinung, und ebenso betrachtet er die Ueberdrehung als ein häufiges, aber noch nicht genügend erklärtes Vorkommnis.

F. v. Winckel (p. 147) erwähnt die Ueberdrehung beim Austritte des Kopfes beim Mechanismus der Schädellagen nicht. Er giebt die Häufigkeit der abweichenden Mechanismen auf 1,26 : 100 Kopfgeburten an und sagt:

„Diese Abweichung ist nicht aus einer ursprünglichen Lage des kindlichen Rückens nach hinten in der Gebärmutter zu erklären, sondern ebensogut, wie bei der Drehung des Hinterhauptes nach vorn der Rücken nach der Seite gewandt bleibt, weil er bei der Beweglichkeit des Halses dem Kopfe nicht ganz zu folgen braucht, ist er, auch wenn das Hinterhaupt sich nach hinten dreht, zur Seite der Gebärmutter gewandt. Es ist also hierbei keine veränderte Lage des Kindes vorhanden, sondern die ungewöhnliche Passage ist nur als eine Varietät des Mechanismus der Schädellagen zu bezeichnen."

Nachdem er die Ursachen dieser abweichenden Drehung besprochen hat, sagt er (p. 149):

„Man muss zwei wesentlich verschiedene Arten des Austrittes bei dieser Art der Vorwärtsbewegung unterscheiden; ist nämlich das Hindernis abnorm gering, so bleibt während der Drehung des Hinterhauptes nach hinten das Kinn der Brust genähert, also, wie bei dem gewöhnlichen Mechanismus, die Gegend der kleinen Fontanelle am tiefsten, es stemmt sich dann die Umgebung der grossen Fontanelle unter der Symphyse an, und demnächst beginnt die Drehung um den Querdurchmesser etc. Hier tritt dieselbe Schädelperipherie durch die Vulva, wie bei dem gewöhnlichen Mechanismus Ganz anders ist der Verlauf, wenn durch ein abnorm starkes Hindernis jener ungewöhnliche Mechanismus bewirkt wird. Dann findet in oder dicht über der Beckenenge eine Drehung um den Querdurchmesser des Kopfes statt, wobei die Stirn tiefer tritt; hiermit wird die grössere 34 cm messende fronto-occipitale Peripherie die vorangehende; nunmehr folgt eine Drehung um den senkrechten Durchmesser des Kopfes, wobei die

Digitized by Google

Stirn nach vorn kommt: sodann eine zweite Drehung um den queren Durchmesser, wobei die Stirn (Tubes frontale) sich unter dem Schambogen anstemmt, das Hinterhaupt über den Damm tritt."

F. v. Winckel unterscheidet also scharf, ohne indessen diesen Namen zu gebrauchen, eine hintere Hinterhauptslage und eine Vorderhaupts- oder Scheitellage. Indem er aber die primäre Einstellung in diesen Lagen nicht anerkennt, lässt er sie nur als sekundäre anormale Mechanismen gelten.

Dührssen widmet in seinem Kompendium (p. 29) den Deflexionslagen: Vorderhaupts-, Stirn-, Gesichtslagen, welche er mit Recht von einem einheitlichen Gesichtspunkte aus betrachtet, ein besonderes Kapitel.

Er kennt den von v. Winckel so sicher und klar dargestellten Unterschied der beiden Arten des abweichenden Mechanismus nicht und sagt daher (p. 30):

„Eine Vorderhauptslage ist also nichts weiter als eine III. oder IV. Schädellage, die als solche verläuft. Hierbei wird, indem die Stirn sich an die Symphyse anstemmt, die grosse Fontanelle zuerst geboren, sodann schneiden Scheitel und Hinterhaupt über den Damm und schliesslich wird die Stirn und das übrige Gesicht unter der Schamfuge hervorgetrieben."

Er kennt also nicht den leichteren Mechanismus nach v. Winckel, die eigentliche III. und IV. Schädellage, respektive vermengt beide Mechanismen.

Herzfeld führt die III. und IV. Schädellage auf Verhinderung der Drehung durch Vorspringen der Spinae ossis ischii zurück und hält den Geburtsmechanismus für den gleichen, wie bei der Vorderscheidellage, da auch er den Unterschied in der Konfiguration des Kopfes nicht bemerkte.

Mehr Beachtung als in Deutschland fanden die Hinterhauptslagen mit nach hinten gerichteter kleiner Fontanelle, die Positiones occipitales posteriores im Auslande. Neuere Arbeiten hierüber erschienen von Marx und Macdonald.

Marx bespricht aus offenbar reichlicher eigener Erfahrung die Schädellagen mit nach rückwärts rotirtem Hinterhaupt. Bei Stand des Kopfes oberhalb des Beckeneinganges — also beobachtete er auch primäre Lagen — gelang ihm die manuelle Drehung des Kopfes nicht und machte er die Wendung. Im Beckeneingang und der Beckenweite wandte er die Zangenextraction an, und suchte eventuell durch zweimalige Anlegung, das Hinterhaupt nach vorn zu drehen, was ihm meist gelang. Im Beckenausgange muss man, wenn die Nase unter dem Schambogen erscheint, die Zange von neuem genau anlegen, zum Umhebeln des Kopfes. Gelingt dies nicht, so muss perforiert werden.

Einen Unterschied zwischen „hinteren Hinterhauptslagen" und Vorderscheitellagen scheint er, dem Referate nach, nicht zu machen.

A. Macdonald unterscheidet „nach Hermann" 2 Arten, leichte und schwere. Die leichten verlaufen durch Drehung des Hinterhauptes nach vorn regelmässig. Bei den andern liegt infolge mangelhafter Flexion des Kopfes die Stirn in der Pfannengegend — und die Geburt zieht sich in die Länge. Ihm gelang — ob in Narkose ist im Referate nicht angegeben, —

Digitized by Google

die Korrektur der Lage durch Einführen der ganzen Hand nach Sprengung der Blase unter Drehung des Körpers des Kindes von aussen in 4 Fällen. Bei Indikation wurde, während die Hand den Kopf in der richtigen Lage erhielt, neben derselben die Zange angelegt.

Graefe, welcher über diese Arbeiten referiert, sagt mit Recht, dass in Deutschland die hinteren Hinterhauptslagen Vorderscheitellagen genannt werden, d. h. von diesen nicht abgetrennt werden.

Die literarische Bearbeitung dieser Lagen schien mir, wie aus Vorstehendem ersichtlich, eine recht mangelhafte zu sein, bis es mir durch die Liebenswürdigkeit der Strassburger Bibliothek, welche die weder in der Münchener noch in der Berliner Bibliothek vorhandene Arbeit eigens anschaffte und mir zustellte, gelang in die hochinteressante Arbeit von Dr. Louis Sentex: „Étude statistique et clinique sur les positions occipitales posterieures." (Mémoire couronnée par l'Academie de Paris et par la Société de Académie de l'Université de Liège, Paris 1872). Einsicht zu nehmen.

In äusserst genauer und übersichtlicher Weise sind hier an einem grossen Material eigener Beobachtungen die occipito posterioren Kopflagen mit grosser Genauigkeit beobachtet und bearbeitet. Diese für unsere Frage grundlegende Arbeit ist in Deutschland offenbar nicht gebührend bekannt geworden und sehe ich mich daher veranlasst, die Beobachtungen dieses Autors, welche sich mit meinen eigenen in vielen Punkten völlig decken, in anderen dieselben ergänzen, ausführlicher zu berücksichtigen.

Ehe ich jedoch meine eigenen Beobachtungen dieser wenig anerkannten Lagen bespreche, auf Grund deren ich für die hinteren Hinterhauptslagen die Anerkennung derselben als vollwertige, wohl charakterisierte Lagen beanspruche, so muss ich vorher die Eigenschaften, welche ich hierfür für nötig halte, die Begriffsbestimmung feststellen.

Bisher wurde ausschliesslich die Richtung der Pfeilnaht im Beginne der Wehenthätigkeit als Grundlage für die Benennung genommen. Der Mechanismus wurde zwar beachtet, nicht aber der Begriffsbestimmung einverleibt, ebensowenig die Kopfkonfiguration.

Nach meiner Meinung muss man, um eine Kopflage als vollwertige Art zu charakterisieren, verlangen, dass dieselbe

1. Beim Durchtritte des Schädels durch das Becken, vor allem aber beim Austritte aus dem Beckenausgange einem bestimmten typischen Mechanismus folgt;
2. dass der kindliche Schädel hierbei eine Form annimmt, eine charakteristische Konfiguration erleidet, an welcher man nachträglich noch am geborenen Kinde den Geburtsmechanismus, also auch die Lage, erkennen kann;
3. dass diese vorerwähnten Erscheinungen regelmässig bedingt sind durch eine bestimmte Art der Einstellung

Digitized by Google

des Kopfes in das Becken, welche beruht auf dem Verhältnisse der Richtung der Pfeilnaht zu den Durchmessern des Beckens einerseits und auf der Flexionshaltung oder mehr oder minder hochgradigen Deflexionshaltung des kindlichen Kopfes andererseits.

Der Mechanismus der vorderen Hinterhauptslagen ist bekanntlich folgender: Ueber und im Beckeneingange steht die Pfeilnaht meist quer oder schräg, die kleine Fontanelle nach vorne vom Querdurchmesser des Beckens. Im Verlaufe der Geburt tritt die kleine Fontanelle tiefer und nach vorne, während die grosse Fontanelle hinten und hoch steht. Der Kopf wird in die Länge gezogen — dolichokephal — so dass die Querdurchmesser verkleinert werden. Eine Verschiebung der Knochen findet insofern statt, als das eine Scheitelbein, und zwar meist das nach vorn gelegene, über das hintere — die Hinterhauptsschuppe unter die Scheitelbeine verschoben wird. Der Stirn- und Gesichtsteil des Schädels bleibt gewölbt; das Hinterhaupt wird nicht aufgetrieben.

In seltenen Fällen steht die kleine Fontanelle hinter dem Querdurchmesser des Beckens. Wir haben alsdann die hinteren Hinterhauptslagen", Positiones occipitales posteriores, oder nach der in Deutschland üblichen Bezeichnung, die III. und IV. Schädellage. Es steht auch hier die kleine Fontanelle tiefer, als die grosse. Von diesen im Beginne der Geburt „hinteren Hinterhauptslagen" verlaufen jedoch die meisten dadurch, dass sich nach und nach die kleine Fontanelle doch noch nach vorne dreht, schliesslich auch als „vordere" Hinterhauptslagen. Der kleinere Teil, nach Naegele 1 : 8, nach Dubois 1 : 12, nach Sentex 1 : 4, folgen hingegen einem typischen anderen Mechanismus, nämlich dem Mechanismus der „persistierenden" hinteren Hinterhauptslagen oder dem leichteren Mechanismus der Vorderscheitellagen nach v. Winckel.

Die kleine Fontanelle tritt tief und nach hinten, die grosse Fontanelle tritt hinter die Symphyse, das Hinterhaupt hebelt über den Damm und darauf erst tritt Stirn und Gesicht unter dem Schambogen hervor.

Diese Verhältnisse weichen scharf ab von denen der Scheitellagen.

I. Hintere Hinterhauptslagen.

Ich hatte viermal Gelegenheit, diesen seltenen Mechanismus der hinteren Hinterhauptslagen zu beobachten.

In dem ersten Falle hatte ich die tief stehende kleine Fontanelle gefühlt und als die Indikation hierzu gegeben war, die Zange angelegt. Beim Versuche, umzuhebeln, liess sich das Gesicht nicht hinten über dem Damm entwickeln. Ich senkte daher unwillkürlich die Griffe der Zange und nun trat zu meiner grössten Ueberraschung das Gesicht, welches ich hinten erwartete,

Digitized by Google

vorn unter der Symphyse hervor. Ich hatte zwar die tief stehende kleine Fontanelle richtig erkannt, aber — im Anfange praktischer Thätigkeit stehend — an eine solche seltene Lage nicht gedacht und nicht beachtet, dass der Winkel der kleinen Fontanelle nach hinten, statt nach vorn offen war.

Die hinter der Symphyse versteckt liegende grosse Fontanelle war mir entgangen, ebenso, wie die von der Kopfgeschwulst verdeckte von der kleinen Fontanelle aus nach vorn, statt nach hinten verlaufende Pfeilnaht.

Bald darauf konnte ich, durch diese Erfahrung belehrt, eine III Hinterhauptslage (Pos. occ. post. dextr.) rechtzeitig erkennen. Da ich dieselbe aber durch Wendung beenden musste, liess sich der Mechanismus an ihr nicht beobachten.

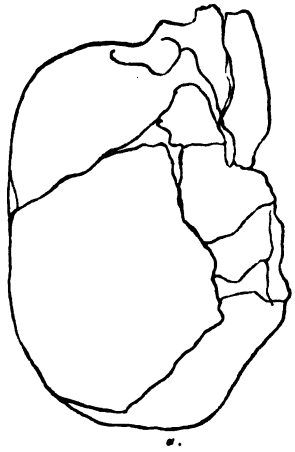

Fig. I.
Schädel einer vorderen Hinterhauptslage.

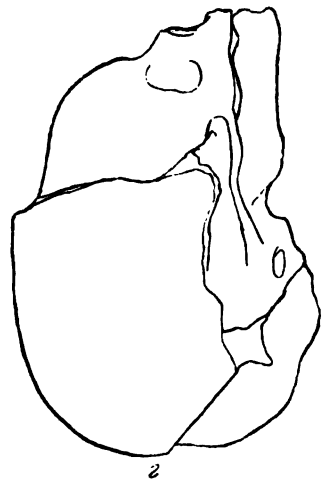

Fig. II.
Schädel einer hinteren Hinterhauptslage.

Dagegen war dies möglich bei einer III. Hinterhauptslage, welche ich am 23. 12. 1897 in der Poliklinik rechtzeitig erkannte. Ich liess nach gegebener Indikation die Zange durch einen Volontärarzt applizieren. Die Gegend der grossen Fontanelle trat unter die Symphyse, das Hinterhaupt hebelte über den Damm und beim Senken der Griffe erschien unter dem Schambogen Stirn und Gesicht. Das Kind lebte. Ein Versuch von dem Kopfe, dessen eigenartige Konfiguration mir auffiel, einen Gypsabguss zu machen, misslang.

Dagegen konnte ich von dem einzigen Falle IV. Hinterhauptslage, welchen ich am 8. 12. 1895 beobachtete, den Schädel (Fig. II u. IV) zur Maceration erhalten. Es war die Poliklinik angerufen worden, da ein Kollege erklärt hatte, in Rücksicht auf die schwierige Lage zum Kaiserschnitte, nicht aber zu einer nach seiner An-

Digitized by Google

sicht gefährlicheren Entbindung per vias naturales bereit zu sein. Herr Dr. Klien, der mich, da ich momentan verhindert war, vertrat, konstatierte IV. Schädellage bei erstgradig verengtem Becken und ordnete Abwarten an. Nach 3 Stunden meldete der Praktikant schlechte Herztöne und konnte ich, als ich nun selbst hinzukam, dieselben überhaupt nicht mehr konstatieren. Die grosse Fontanelle stand rechts vorn hinter der Symphyse, die kleine hinten links tief. Die Kopfknochen waren stark verschoben. Es gelang relativ leicht, die grosse Fontanelle unter die Symphyse zu drehen und das Hinterhaupt über den Damm

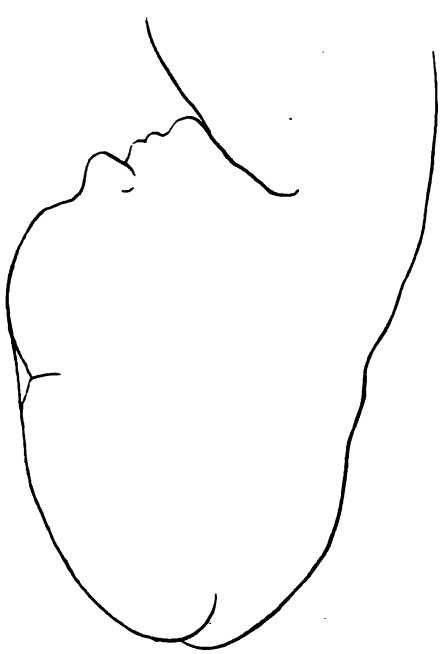

Fig. III.
Kopfform hinterer Hinterhauptslage.

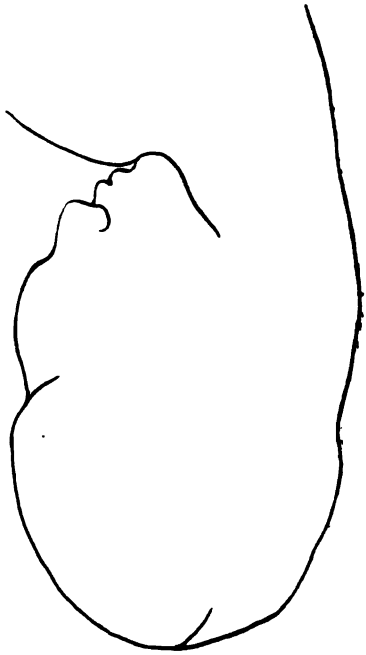

Fig. IV.
Kopfform Scheitellage.

zu hebeln, worauf Stirn und Gesicht unter der Symphyse herabtraten. Die Nabelschnur war fest um den Hals geschlungen, das Kind offenbar schon längere Zeit abgestorben. Ein Dammriss II. Grades wurde vernäht.

Der von diesem Kinde genommene Schädel zeigt noch jetzt die charakteristischen Merkmale der hinteren Hinterhauptslagen in deutlicher Form, wenn auch schwächer, wie sofort post partum.

Das Hinterhaupt desselben ist stark aufgetrieben und ausgezogen, das linke Scheitelbein, das hinten gelegene, unter das rechte vordere, leicht verschoben. Auffallend und charakteristisch ist die von dem gewölbten Hinterschädel scharf abstechende Abflachung des Vorderschädels und Ge-

Digitized by Google

sichtes. Die Stirnbeine sind besonders in ihren hinteren Partien niedergedrückt, so dass — was direkt post partum noch viel deutlicher erkennbar war — der hintere Teil der grossen Fontanelle hoch über dem vorderen Teil desselben hervorspringt. Diese Konfiguration erst macht ein Ausstemmen der grossen Fontanelle unter der Symphyse möglich, während ein solches bei den Scheitellagen, bei welchen die grosse Fontanelle die Höhe der Kopfwölbung einnimmt, gar nicht möglich ist.

Der zum Durchschneiden über den Damm kommende grösste Durchmesser ist hier der occipito-bregmaticale, bei den vorderen, regulären, Hinterhauptslagen dagegen der suboccipito-frontale Durchmesser.

Fig. V.
Kopfform vorderer Hinterhauptslage.

Erschwert wird die Umhebelung dadurch, dass der Hals und die obersten Thoraxabschnitte hinter dem Gesichtsschädel in das Becken herabtreten müssen, um die Umhebelung zu gestatten. Hierbei wird die schon vorher bestehende Abflachung der Stirn durch die Kompression noch vergrössert.

Es liegen hier also ähnliche erschwerende Verhältnisse vor, wie solche die Geburt bei Gesichtslage mit nach hinten gerichteten Kinn in höheren Beckenabschnitten unmöglich machen.

Sentex hat die Konfiguration des kindlichen Schädels gar nicht berücksichtigt, von den Deflexionslagen nur die höheren Grade, die Gesichtslagen. Daher hat er auch den Mechanismus der leichteren Grade der Deflexionslagen, der Scheitellagen, von den Flexionslagen, den eigentlichen hinteren Hinterhauptslagen, nicht deutlich getrennt Nur nebenbei erwähnt er einer Stirnlage und beschreibt er den Verlauf einer Scheitellage unter der Bezeichnung „unvollständige hintere Hinterhauptslage."

II. Scheitellagen.

Von den 6 Fällen von I. Scheitellage, welche ich beobachtete, bieten die ersten beiden kein besonderes Interesse. Der erste wurde mit Forceps, der zweite durch Wendung trotz Beckenenge glücklich beendet. Der dritte Fall hingegen ist in mancher Beziehung interessnant. Zunächst zeigte der Uterus die

Digitized by Google

für Insertion der Placenta, in der linken Tubenecke charakteristische unregelmässige Form. Diese Ecke, verdickt zu fühlen und durch den Abgang des Ligamentum rotundum kenntlich, hatte in der Ausdehnung der übrigen Uteruswand nicht folgen können und lag seitlich in der Rückengegend des Kindes, während der Steiss im rechten Uterushorn, welches entsprechend stärker gedehnt war, lag. Hierdurch war der Verlauf der Wirbelsäule zum Uterus ein diagonaler. Die grosse Fontanelle stand rechts, tiefer als die links stehende kleine Fontanelle. Als die Herztöne schlecht wurden, wurde die Zange angelegt. Das Herabführen des Kopfes in das Becken und Drehung der grossen Fontanelle nach vorn gelang leicht. Hingegen war es nicht möglich, wie ich wünschte, unter Anstemmen der grossen Fontanelle unter den Schambogen den leichteren Mechanismus der Vorderscheitellagen nach v. Winckel herbeizuführen. Die Umhebelung war erst möglich, als die Stirnhöcker bis zur Nasenwurzel unter die Symphyse getreten waren.

Dass der Grund dafür darin lag, dass der leichtere Mechanismus bei der typischen Vorderscheitellage infolge der specifischen Kopfform derselben ganz unmöglich ist, wusste ich damals noch nicht.

Im vierten Falle einer I. Scheitellage konnte ich bei im Beckeneingange stehenden Kopfe auch unter Zurückschieben desselben die Drehung der grossen Fontanelle nach vorn mittelst des Forceps nicht erreichen. Es gelang mir jedoch, dieselbe dadurch in eine I. Hinterhauptslage zu verwandeln, dass ich an den querstehenden Kopf die Zange im linken, schrägen, fast im geraden Durchmesser anlegte, die Griffe vor Schluss der Zange nach dem linken mütterlichen Schenkel zu stark hob und dann erst die Zange fest schloss. Während ich nun unter Drehung der Griffe nach der Mittellinie dieselben stark senkte, schob ich mit Zeige- und Mittelfinger der linken Hand die Stirn des kindlichen Kopfes in die Höhe. So gelang es, das Hinterhaupt herabzuholen und nach vorn zu führen.

In zwei weiteren Fällen, bei denen ich bei eröffnetem Muttermunde und quer im Beckeneingange stehenden Kopfe hinzukam, gelang es mir dadurch, dass ich die Frauen sich auf die linke Bauchseite legen liess, das Hinterhaupt zum Tiefertreten zu veranlassen, und erfolgte im ersteren Falle die Geburt innerhalb einer Stunde, im zweiten in wenigen Minuten spontan. Im letzteren Falle hatten äusserst schmerzhafte Wehen bestanden und war ich dringend um Applikation des Forceps gebeten worden. Nach der Entbindung zeigte sich eine starke Blutung, welche von einem weit in das Corpus uteri reichenden Cervix uterusriss herrührte. Hätte ich den Forceps angelegt, so würde mir respective der Zangenapplikation die Schuld an diesem Unfall zugeschoben worden sein.

Die zweite Scheitellage beobachtete ich 4 mal, also nur zweimal weniger, als die erste. In den ersten beiden Fällen

Digitized by Google

wurde die Zange appliciert und stemmte sich jedesmal die Gegend der Nasenwurzel unter der Symphyse beim Heraushebeln des Kopfes an. Der zweite Fall ergab einen tiefen Scheidenriss und kleinen Dammriss. Im ersteren Fall handelte es sich um ein Trichterbecken mit stark nach innen vorspringender Spinae ischii und nach innen abgeknicktem, ankylotischem Steissbein. Letzteres wurde beim Heraushebeln des Kopfes abgeknickt.

Die beiden anderen Fälle, bei denen hochgradige Beckenverengerung bestand, mussten mit Perforation durch die grosse Fontanelle behandelt werden. Da die Gefahr der Uterusruptur im ersten Falle dringend war, und — es war nur wegen Nabelschnurvorfalles gerufen worden — der Kranioklast nicht zur Stelle war, musste die Extraktion mittelst scharfen Hakens und Zange kombiniert bewerkstelligt werden.

Im zweiten Falle wurde, nachdem Wendungs- und Zangenversuch misslangen, mit dem Kranioklast extrahiert. Das Fruchtwasser war hier schon seit 6 Tagen abgeflossen und liess sich durch den auffallend langen und schmalen Uterus, welcher sich infolge dessen der Frucht eng angelegt hatte, der schräge Verlauf des kindlichen Rückens von oben rechts nach unten links deutlich erkennen, ebenso war, wie sonst nur bei Gesichtslagen deutlich zu sein pflegt, die Einknickung zwischen Hinterhaupt und Rücken deutlich nachweisbar. Es zeigten sich also hier auch bei der äusseren Untersuchung die bisher nur bei der Gesichtslage beobachteten äusseren Zeichen der Deflexionslagen.

Dass auch von der Scheitellage die der demnächst zu besprechenden Positio occipitalis sacralis entsprechende Unterart vorkommen kann, zeigte mir ein Fall am 24. 9. 96. Die grosse Fontanelle stand bei noch im Beckeneingange stehendem Kopfe vorn unter der Symphyse, die kleine Fontanelle hinten, hoch, schwer zu erreichen. Der Kopf war hart, nicht konfiguriert. Beschleunigung der Herztöne indicierten Wendung und Extraction, welche bei der Mutter einen Dammriss verursachten. Das Kind, asphyktisch, lebt. Ueber eine typische Form des Kopfes oder typischen Geburtsverlauf, welcher diese Lagerungsvarietät zu einer „Lage“ stempeln würde, kann ich nichts aussagen. Wahrscheinlich wird, wenn der Schädel hart ist, in solchen Fällen stets Wendung oder Perforation nötig werden, wenn er weich ist, der Verlauf analog allen Scheitellagen sein.

Ueber die Häufigkeit der hinteren Hinterhauptslagen und der Scheitellagen getrennte Angaben zu finden, ist mir nicht gelungen, und können erst neuere Untersuchungen darüber Aufschluss geben. Die Häufigkeit des Befundes von Kopflagen mit nach hinten gerichteter kleiner Fontanelle wurde zu verschiedenen Zeiten sehr verschieden angenommen. Sentex, welcher seine Studien an klinischem Materiale anstellte, widmete auch den im weiteren Verlaufe nicht bleibenden hinteren Hinterhauptslagen grosse Aufmerksamkeit. Er führt die Bezeichnung occipitoposteriore Lagen auf Solayrès (1765) zurück, welcher ihre

Digitized by Google

Häufigkeit auf 4 pCt. angab. Baudelocque fand 1 pCt., Boivin 2 pCt., Sentex 3 pCt.

Eine Ausnahmestellung nahm Naegele ein, welcher behauptete, dass im Beckeneingang die jetzt III. Schädellage mit 27 pCt. die zweithäufigste sei, und bestätigten diese Aufsehen erregenden Angaben Stolz, Cazeaux und Joulin. Demgegenüber ist jetzt wieder die von Sentex vertretene Ansicht angenommen, dass zwar die dorsoposteriore rechte Hinterhauptslage, die III., häufiger ist, als die dorsoposteriore linke, jedoch nicht so häufig, als die dorsoanteriore rechte Lage. Sentex beobachtete die dorsoposterioren Lagen bei engem und weitem Becken, bei Primiparis und Pluriparis, und enthält sich daher betreffs der Aetiologie jeglichen Urteils.

In den beiden Fällen von III. Schädellage fehlen mir genauere Massangaben, doch machten offenbar Missverhältnisse zwischen Kopf und Becken die Geburt schwierig. In dem einen Falle von IV. Schädellage lag bei grossem Kinde eine Verengerung I. Grades bei einer Primipara vor.

Von den Fällen bei Sentex ist nur No. 38, spontan verlaufend, als reine Hinterhauptslage charakteristisch beschrieben.

Von den von mir beobachteten 11 echten Scheitellagen sind unter den 8 operativ beendeten Geburten 5 mit nachgewiesener Beckenverengerung.

Zwei derselben machten Perforation am hochstehenden Kopfe nötig, in einem Falle wurde die hohe Zange angelegt, in einem anderen Falle prophylactisch gewendet. Bei Trichterbecken wurde bei tiefstehendem Kopfe einmal die Zange angewendet.

In zwei Fällen, in denen der Kopf in Scheitellage nicht eintreten konnte, also ein im Verhältnisse zum Kopfe offenbar enges Becken vorlag, gelang die Umwandlnng in Hinterhauptslagen durch Lagerung. In drei Fällen sind mittlere oder sogar grosse Beckenmasse angegeben. Schlechte Herztöne — in einem Falle war das Kind in Wirklichkeit schon abgestorben — gaben die Indikation für Zangenoperation in der Beckenweite. In dem einen Falle, in welchem die Umwandlung in Schädellage gelang, erfolgte kein Dammriss, in den beiden anderen Fällen ein solcher II. Grades und einmal Scheidenrisse.

Eine einheitliche Ursache für die Scheitellagen lässt sich aus diesen Fällen nicht ableiten, wenn auch eine Beckenverengerung leichten Grades, wie dies auch Schröder angiebt, dazu zu disponieren scheint. Besonders scheinen platte und Trichterbecken, sowie vorspringende Spinae ossis ischii zu hinteren Hinterhauptslagen zu disponieren.

Bei den Scheitellagen glaube ich aetiologisch zwei Gruppen unterscheiden zu müssen, nämlich solche mit vererbter Disposition und solche ohne dieselbe.

Es giebt Familien, in denen die für die Scheitellagen charakteristische hochgradig brachykephale Kopfform mit steil

Digitized by Google

aufsteigender, hoher, flacher Stirn und steil abfallendem Hinterhaupte, auf dem Frontalschnitte kegelförmige oder annähernd rechteckige Form des Kopfes, auch bei den erwachsenen Mitgliedern vorhanden ist. Ich glaube nun, dass solche hochgradige Brachykephalie, in gewissen Familien erblich, zu Scheitellagen sehr disponiert. Bei solchen Schädeln ist eine Konfiguration entsprechend der Scheitellage, da ja die „Konfiguration" schon vorhanden ist, nicht einmal nötig. Daher verläuft auch die Geburt in diesen Fällen, trotz der scheinbar ungünstigen Lage schnell und leicht, wie ich dies erst kürzlich beobachtete.

In solchen Fällen bleibt aber trotz leichter Geburt, die Brachykephalie zeitlebens, während in den schweren Fällen, in denen der Kopf seine Form bedeutend verändern muss, um in Scheitellage geboren zu werden, diese Veränderungen bald wieder verschwinden.

Auch Schröder hält diese vererbte Brachykephalie aetiologisch für wichtig. In solchen Fällen würde man vielleicht nicht einmal von „Deflexionslagen" sprechen können, da der Kopf, ohne seine ursprüngliche Flexionshaltung merklich umändern zu müssen, in Scheitellage in das Becken eintreten kann.

Von vielen Autoren wird auch relativ sehr weites Becken, wodurch dem Kopf gestattet werde, ohne durch die knöchernen Beckenwandungen beeinflusst zu werden, durch das Becken zu treten, als häufige Ursache für Scheitellagen angegeben. Mir erscheint relative Beckenenge, verbunden mit einer falschen Richtung der Uterusaxe die häufigere Ursache der Deflexionslagen zu sein.

Wie man aus der Scheitellage durch Lagerung der Frau auf Seite des kindlichen Rückens oft eine Hinterhauptslage, durch Lagerung auf Seite des kindlichen Bauches oft eine Gesichtslage erzielen kann, so kann man sich wohl denken, dass, wenn der Uterus nach der der Stirn des Kindes entsprechenden Seite der Frau geneigt ist, der Kopf sich in Vorderscheitellage in dem für ihn engen Beckeneingange einklemmt und diese Lage nun auch während der Geburt behält.

Dass nicht nur bei der Gesichtslage, sondern auch bei der Scheitellage die Wirbelsäule des Kindes eine zur Uterusaxe diagonale Richtung annimmt, habe ich in zwei Fällen, wie beschrieben, beobachtet. In dem einen Falle ohne nachweisbaren Grund, in dem anderen infolge der durch Insertion der Placenta in der einen Tubenecke veränderten Form des Uterus. Durch diese Form der Gebärmutter wurde die regelmässige Krümmung des kindlichen Rückens verringert, und so dem Halse eine geringe Streckung gegeben. Es reiht sich dieser Fall einen von F. v. Winckel in seinem Handbuche anschaulich dargestellten Falle von Gesichtslagean, welche die Folge eines den kindlichen Rücken in weit höherem Grade nach der Bauchseite eindrückenden Tumors war.

Diese Wirkung der Tubeneckeninsertion der Placenta glaube ich auch in einem andern Falle annehmen zu dürfen, bei welchem ich erst nach der schwierigen, spontan erfolgten Geburt des

Digitized by Google

Kindes hinzukam und die durch die fest verwachsene Placenta veranlasste Blutung, sowie die durch Geburtsverlauf bewirkte schwere Quetschung der Scheide zu behandeln hatte. Stundenlang hatte wegen der entfernten Wohnung und eines Feiertages ein Arzt nicht herbeigeschafft werden können, bis schliesslich die Geburt spontan erfolgt war. Der eigenartig konfiguriete Kopf zeigte die Kopfgeschwulst auf der Mitte des linken Stirnbeines. Es musste also eine Stirnlage verbunden mit einer schiefen Einstellung des Kopfes, entsprechend der Vorderscheitelbeineinstellung, also eine Vorderstirnbeineinstellung bestanden haben und wurde diese Diagnose an dem in die Klinik gebrachten Kind auch von Herrn Geheimrat von Winckel gestellt.

Es kombinierte sich also auch hier eine Deflexionslage mit Tubeneckeninsertion der Placenta.

Der Verlauf der occipitoposterioren Lagen ist meist ein langsamer und schwerer. „Glücklicherweise jedoch", sagt Sentex, „transformieren sich die meisten im Laufe des Geburtsaktes und teilt er sie daher mit Joulin in „momentane", vorübergehende und in persistierende. Sie werden seltener Gesichtslagen, häufiger vordere Hinterhauptslagen. Die persistierenden verlaufen nach Sentex entweder schräg, ohne jede Drehung und können dann nur künstlich beendet werden oder das Hinterhaupt tritt in die Kreuzbeinhöhlung.

Die Mme. Lachapelle beobachtete zuerst eine spontane Umwandlung einer hinteren in eine vordere Hinterhauptslage. Nägele beobachtete diese Reduktion bei 144 Fällen 127 mal, Dubois in 503 Fällen 464 mal, Sentex in 55 Fällen 42 mal. Seltener ist die spontane Umwandlung in Gesichtslage, Sentex führt Fälle von Smellie, Cazeau, Guillemot und Ghersi an. Er selbst konnte einmal eine Vorderscheitellage manuell in Gesichtslage verwandeln und beobachtete diese Umlagerung einmal spontan. Er glaubt, dass diese Umlagerung öfter vorkommt, wenn auch nicht in einem Drittel der Fälle, wie Guillemot meint.

Wiederholt gelangen ihm künstliche Lageumwandlungen auch in Hinterhauptslagen manuell und mit Hilfe der Zange. Wir erreichten, wie erwähnt, diesen Erfolg zweimal nur durch Lagerung, einmal durch kombinierte manuelle und Zangenwirkung.

Die persistierenden Lagen, in denen die sekundäre Drehung des Hinterhauptes nach vorn nicht erfolgt, treten nach den verschiedenen Statistiken in $^1/_4$ bis $^1/_{12}$ der Fälle auf. Die Schwierigkeit dieser Lagen wurde von Capuron so hoch angeschlagen, dass er sie bei ausgewachsenen Kindern ohne Kunsthilfe für unmöglich hielt. Er sagt über den Austrittsmechanismus:

> Während der Druck des Uterus auf das Occiput wirkt und dieses nach vorn zu treiben sucht und auch, wenn es über den Damm treten soll, nach vorn treiben müsste, wird diese Bewegung und damit die Geburt unmöglich, da hierbei das Kinn nach hinten treten müsste, dies aber wegen des kindlichen Halses nicht kann.

Digitized by Google

Dass in dem gleichzeitigen Eintreten des Gesichtsschädels und des Halses in das kleine Becken die Schwierigkeit der Geburten bei hinteren Hinterhauptslagen mehr noch wie bei den Vorderscheitellagen liegt, weil bei Letzteren der Hals nicht in solchem Masse gedehnt zu werden braucht, wie bei den ersteren, ist sicher.

Sentex sagt daher mit Recht: „Um die Umhebelung zu ermöglichen, muss der Hals des Kindes so lang sein (oder gedehnt werden können Ref.), wie die hintere Beckenwand oder es muss auch der obere Thoraxabschnitt mit indas Becken eintreten und das Kinn sich kräftig gegen ihn voranstemmen."

Es tritt dann ein Durchmesser ein, welcher von der Stirn durch das Kinn zu den Halswirbeln gleicher Höhe geht und grösser ist, als die entsprechenden Beckendurchmesser.

„Indirekte Krafteinwirkung und daher Kraftverlust, sowie der Eintritt ungeeigneter Durchmesser sind die Ursachen des schwierigen Verlaufes"

Ueber den Durchtrittsmodus macht er, da er Hinterhaupts- und Scheitellagen nicht trennt, widersprechende Angaben.

Für gewöhnlich lässt er einen Stirnhöcker unter den Schambogen treten, worauf das Hinterhaupt völlig nach hinten tritt.

„Hierauf hebelt das Hinterhaupt über den Damm, während die Stirn sich wie das Hinterhaupt bei anterioren Lagen verhält und sich hinter der Symphyse leicht erhebt, so dass der occipito bregmaticale Umfang die Vulva durchschneidet. Darauf entwickelt sich das Vorderhaupt unter der Symphyse."

Nach meiner Meinung vermischt er hier die von v. Winckel mit Recht so präcis und klar geschiedenen Arten der Entwickelung nach dem leichten Mechanismus (v. Winckel) der Hinterhauptslagen unter Anstemmen des vorderen Randes der Scheitelbeine und den schweren Mechanismus (v. Winckel) der Scheitellagen unter Anstemmen der Nasenwurzel miteinander. Die von mir beschriebenen Kopfformen verlangten für jede dieser beiden Lagen ihren charakteristischen Mechanismus.

Dagegen erwähnt Sentex noch als sehr selten nach Pajot die Umwandlung in Gesichtslage oberhalb des Beckenausganges. Anstatt, dass das Hinterhaupt hinten tiefer tritt, treten — nur bei grossem Becken möglich — die Stirn und das Gesicht unter dem Schambogen hervor und hebelt das Hinterhaupt erst nach Geburt des Gesichtes, wie bei Gesichtslage über dem Damm.

Diese verschiedenen Arten des spontanen Verlaufes der persistierenden Lagen sind allerdings selten. Villeneuve beobachtete ihn zwar unter 16 Fällen 13 mal und hält ihn nur bei engem Beckenausgang für unmöglich; Sentex sah von 14 Fällen indessen nur 4 spontan verlaufen. Die Indikation zu Eingriffen war allerdings in vielen Fällen nicht durch die Lage an sich direkt oder durch die lange Dauer der Entbindung indirekt gegeben, sondern wiederholt durch hiervon unabhängige Umstände; Nabelschnurvorfall (1), Eklampsie (3) und Beckenenge als er-

Digitized by Google

schwerender Umstand. Auch in unseren Fällen ist meist nur durch Komplikation mit Beckenenge der operative Eingriff nötig geworden.

Die Eingriffe können bei hochstehendem beweglichen Kopfe, wenn keine Indikation zur schleunigen Entbindung vorliegt, durch Lagekorrektur begonnen werden. Sentex erreichte dieselbe durch direkte manuelle Drehung des Kopfes, sowohl in Gesichts- wie in Hinterhauptslage. Liegt eine bedeutende Beckenverengung vor, so würde ich für meine Person die prophylaktische Wendung und Extraktion bevorzugen. Bei Indikation zur sofortigen Entbindung halte ich dieselbe auch nach vorhergegangener Lagekorrektur, empfehlenswerter, als die „hohe Zange".

Jedenfalls halte ich eine grosse Härte der Kopfknochen für eine schwere Gegenindikation für die Anwendung der Zange am hochstehenden Kopfe. Dagegen tritt die Zange in ihr Recht, wenn der Kopf im Becken steht und Wendung oder manuelle Lagekorrektur nicht mehr möglich ist. Man kann nun entweder die Drehung des Hinterhauptes nach vorn vermittelst einmaliger oder zweimaliger Anlegung der Zange probieren oder den der Lage — occipitoposterioren oder Scheitellage — entsprechenden Mechanismus nachahmen, wie ich es meist gethan habe. Sentex hat wiederholt auch in der Beckenweite das Hinterhaupt mit der Hand nach vorn drehen können, ebenso öfter mit Hilfe der Zange.

Steht die Pfeilnaht schon annähernd im geraden Durchmesser, die kleine Fontanelle hinten, so dürfte sich eine so ausgiebige Drehung schwer bewerkstelligen lassen. Jedenfalls müsste alsdann auch kräftige Unterstützung von aussen stattfinden, welche auch den Rücken des Kindes nach vorn zu bringen sucht, und ist grosse Vorsicht bei der Drehung nötig. Es muss natürlich die Drehung stets in dem Sinne erfolgen, in welchem sich das Hinterhaupt bei spontaner Drehung nach vorn bewegt haben würde.

Sobald die Pfeilnaht den Querdurchmesser passiert hat, soll nach übereinstimmender Angabe aller, die diesen Modus versuchten, die weitere Drehung leicht erfolgen und daher die Abnahme der Zange, auch wenn jetzt die Spitzen derselben nach unten liegen, nicht nötig sein, da die Geburt meist spontan oder unter geringer Nachhilfe erfolgt.

Sentex rotierte das Hinterhaupt 6 mal nach vorn mit 2 schweren, 11 mal nach hinten mit zwei leichten Dammrissen.

Wir beobachteten bei 7 Zangen einen Riss I. Grades, zwei II zweiten Grades, zweimal tiefe Scheidenrisse, zweimal keine Verletzung, in einem Falle von Trichterbecken Abknicken des Steissbeines. Ein Fall mit Umwandlung von Scheitel- in Hinterhauptslage verlief ohne Dammriss.

Sentex selbst kann, wie wir, die Drehung nicht empfehlen, besonders verwirft er sie wohl mit Recht bei hochstehendem Kopfe und bei auch nur wenig verengtem Becken, — also in

Digitized by Google

den meisten Fällen — und hält sie, auch bei tiefstehendem Kopfe, im Interesse des Dammes nicht für nötig.

Die jetzt gebräuchlichen seitlichen Incisionen, die Episiotomie mit ihren guten Resultaten, lässt den Standpunkt von Sentex noch mehr gerechtfertigt erscheinen.

Mit einigen Modifikationen stimme ich daher folgenden zum Schluss von Sentex gegebenen Indikationen bei.

1. Die Drehung des Kopfes mit der Hand zu versuchen, ist bei weitem Becken und in Beckenweite stehendem Kopfe stets erlaubt, weil ungefährlich.

Ich möchte dieselbe auch bei über dem Beckeneingange stehendem Kopfe empfehlen, wenn Lagerung nicht hilft und die Bedingungen für die Wendung noch nicht erfüllt sind.

2. Die Drehung des Rückens mit äusseren Handgriffen nach Guillemot ist nur bei hochstehendem Kopfe anzuwenden, oder mit der innern zu kombinieren.

Dies entspricht den modernen Anschauungen, Lagekorrekturen, wie die üblicheren bei Gesichtslagen, stets kombiniert vorzunehmen.

3. Die Wendung ist nur bei dringender Indikation zur Geburt zu machen. Sie ist nach Joulin keine Operation der Wahl und die Zange stets, wenn möglich, vorzuziehen.

In diesem Punkte bin ich entgegengesetzter Ansicht und ziehe auf Grund von etwa 70 Wendungen aus Kopflagen diese Operation, wenn möglich vor; jedenfalls sollte die Zange an den hochstehenden Kopf, besonders wenn derselbe hart ist, nur von geübten Geburtshelfern versucht werden und, ehe man die Mutter schweren Verletzungen aussetzt, lieber perforiert werden.

4. Die Zange selbst ist nur auf Indikation anzulegen.

(Schluss im nächsten Heft.)

IV.

Aus der Prof. Dr. A. Martin'schen geburtshülflichen Poliklinik.

Zur Ruptura uteri.

Von

E. G. ORTHMANN,

Berlin.

(Hierzu Taf. V. und 1 Abbildung im Text.)

(Vortrag, gehalten am 28. Januar 1898 in der Gesellschaft für Geburtshülfe und Gynaekologie zu Berlin.)

Vor Kurzem kamen in der Martin'schen geburtshülflichen Poliklinik innerhalb einer Woche zwei Fälle von Gebärmutterzerreissung zur Beobachtung, welche in mancher Hinsicht ein gewisses Interesse beanspruchen dürften.

Beide Fälle lassen sich zunächst nicht recht in die bisher üblichen und bekannten Schemata einreihen, um deren Auf-

Digitized by Google

stellung sich Sänger (20) ganz besonders verdient gemacht hat; es handelt sich anscheinend in beiden Fällen — im ersten ganz sicher, im zweiten höchst wahrscheinlich — um traumatische Rupturen, welche infolge von Eingriffen von nicht ärztlicher Seite entstanden sind.

Der erste Fall betrifft einen kriminellen Abort im 3. bis 4. Schwangerschaftsmonat, bei welchem es zu einer inkompleten Uterusruptur mit vollkommenem Austritt des Fruchtsackes ohne Foetus, der auf natürlichem Wege geboren wurde, in das rechte Parametrium gekommen ist. Dieser Fall steht wohl bisher einzig in seiner Art da; es ist mir wenigstens nicht gelungen, einen ähnlichen in der mir zugänglichen Litteratur aufzufinden.

Wenn man auch, wie dies vor einiger Zeit noch von Koblanck (15) in seiner Arbeit über die Uterusruptur betont worden ist, im allgemeinen daran festhalten muss, dass die bei der Einleitung des kriminellen Abortes vorkommenden Verletzungen streng genommen nicht unter den Begriff der Uterusruptur fallen, so können dieselben doch, wie unser Fall zeigt, zu einem typischen Bilde derselben die Veranlassung geben.

Fall I.

Inkomplete traumatische Uterusruptur im 3.—4. Schwangerschaftsmonat: Austritt des Fruchtsackes ohne Foetus in das rechte Parametrium. — Koeliotomie: Entfernung der Eihäute aus dem Parametrium; Heilung.

Frau S., 27 Jahre alt, hat 2 mal spontan geboren, zuletzt am 4. September 1895; die letzten Menses wusste sie nicht mehr genau anzugeben.

Am 17. November 1897 morgens will Pat. Wasser und Blut verloren haben, und seit dieser Zeit sollen heftige Wehen eingetreten sein. — Temp. 38,4, Puls 116. — Pat. wirft sich vor Schmerzen laut stöhnend im Bett umher. Bei der inneren Untersuchung (1 U. N.) ergiebt sich, dass der Uterus ungefähr dem 4. Schwangerschaftsmonat entsprechend vergrössert ist; der äussere Muttermund war fest geschlossen; die Parametrien konnten wegen hochgradiger Empfindlichkeit nicht genau abgetastet werden. — An dem untersuchenden Finger haftete nur etwas grauweissliches Vaginalsekret ohne irgend welche blutige Beimengung; das Sekret war nicht übelriechend.

Es wurde zunächst nur Ruhe, Eisblase und Pulv. Ipecac. opiat. verordnet.

Nach einigen Stunden (6 U. N.) wurde die Frucht, welche eine Länge von 10 cm hatte, spontan geboren. — Bei der darauf folgenden Untersuchung wurde der Foetus noch im Zusammenhang mit der aus der Scheide hängenden Nabelschnur zwischen den Beinen der Pat. liegend vorgefunden, ausserdem fanden sich auf der Unterlage nur ein ca. fünfmarkstückgrosses Blutgerinnsel und einige minimale Blutspuren.

Nach Umlagerung der Pat. auf's Querbett, wobei die Nabelschnur durchriss, nach Einleitung der Narkose und gründlicher Desinfektion der Scheide ergab sich, dass die Cervix eben für einen Finger durchgängig war. Nach Fixierung der vorderen Muttermundslippe gelang es mit Mühe, in den Uterus vorzudringen und festzustellen, dass die Uterushöhle vollkommen leer war, meist glattwandig und nur an der vorderen Wand etwas rauh. — Bei genauerer Abtastung kam man nun weiter nach rechts und etwas nach hinten, ungefähr in der Höhe des inneren Muttermundes, in eine für 1—2 Finger zugängige Höhle, deren oberes Ende nicht zu erreichen war; im ersten Augenblick machte es fast den Eindruck, als ob es sich um einen Uterus septus gehandelt hätte. Nach sorgfältiger Untersuchung war jedoch

Digitized by Google

nicht mehr daran zu zweifeln, dass eine Perforation der rechten Uteruswand vorlag, durch welche die Eihäute in das rechte Parametrium oder das Abdomen ausgetreten waren. Eine irgendwie bemerkenswerte Blutung nach aussen war nicht vorhanden.

Die Patientin wird hierauf wegen des Verdachtes einer inneren Blutung in die Martin'sche Anstalt gebracht; während der Ueberführung wurde der Uterus andauernd gegen die Symphyse komprimiert. — Durch eine hier nochmals vorgenommene gründliche Untersuchung konnte nicht mit vollkommener Sicherheit festgestellt werden, ob es sich um eine komplete oder inkomplete Zerreissung handelte; ebensowenig liessen sich irgendwelche Eihautreste aus der im rechten Parametrium befindlichen Höhle entfernen.

Infolge dessen wurde von Herrn Prof. Martin an der mittlerweile ziemlich anaemisch gewordenen Patientin die Koeliotomie vorgenommen ($7^1/_2$ U. N.).

Nach Eröffnung der Bauchhöhle fand sich in derselben kein freies Blut; dagegen liess sich nach Hervorholung des vergrösserten Uterus erkennen, dass die Blätter des Ligamentum latum dextrum bis zu dem uterinen Ansatz der Tube und des Lig. rot. dextr. zu einer faustgrossen Höhle ausgedehnt waren, welche von blauschwarz durchschimmernden Blutcoagel angefüllt erschien; das Peritoneum der betreffenden Beckenseite war ebenfalls durch anscheinend blutige Massen bis in die Gegend der Linea innominata abgehoben.

Ein nochmaliger Versuch, die Höhle im Ligament von der Scheide und dem Uterus aus zu entleeren, gelingt nicht, trotzdem der Inhalt derselben von oben dem von der Scheide aus eingeführten Finger eines Assistenten nach Möglichkeit entgegengedrängt wird; es werden hierbei nur kleine Deciduafetzen und Blutcoagel zu Tage gefördert.

Da mit Sicherheit anzunehmen war, dass sich unter den die Höhle füllenden Blutgerinnseln auch die Eihäute befinden mussten, so wurde nach sorgfältigem Abschluss der übrigen Bauchhöhle mit Schwämmen die Höhle in der Nähe des Ligament. rotund. durch eine kleine Incision eröffnet; dem eingeführten Finger gelingt es dann alsbald, die Eihäute beinahe vollständig, sowie eine ziemlich grosse Anzahl von Blutcoageln zu entfernen.

Nach gründlicher Reinigung und Desinfektion der Höhle wird die Uteruswunde in den Schlitz im Lig. lat. dextr. hervogezogen und mit Hakenzangen fixiert; dieselbe hat eine Länge von 4—5 cm, ist unregelmässig gestaltet, aber nicht besonders zerfetzt. Man gelangt durch dieselbe leicht in die leere Uterushöhle; die Uteruswand ist in der Gegend der Rissstelle ca. 1 cm dick.

Zunächst wird dann die Uteruswunde mit fortlaufender Catgutnaht in zwei Etagen geschlossen; hierauf wird die Höhle im Lig. lat. ebenfalls mit fortlaufender Etagennaht, so weit wie möglich zusammengezogen und schliesslich die Incisionswunde neben dem Lig. rot. dextr. wieder vereinigt.

Nach Schluss der Bauchwunde mit tiefen Seidennähten und fortlaufender Peritoneal-Muskel-Fascien-Naht, wird noch eine gründliche Scheidendesinfektion vorgenommen.

Während der Operation, welche ungefähr 1 Stunde gedauert hatte, wurden der Patientin 800 g Kochsalzlösung infundiert und 3 g Aether injiciert.

Der Verlauf war in den ersten Tagen leicht fieberhaft, bis zu 38.7, vom 6. Tage an aber vollkommen fieberfrei. Pat. konnte am 16. Tage entlassen werden; der Genitalbefund war ein vollkommen normaler, abgesehen von dem noch etwas vergrösserten Uterus; im rechten Parametrium war kaum eine Narbe zu fühlen.

Digitized by Google

Was zunächst die Aetiologie dieses interessanten Falles anbetrifft, so kann man wohl keinen Augenblick daran zweifeln, dass die hier vorliegende inkomplete Gebärmutterzerreissung bei dem Versuch, den Abort einzuleiten, auf traumatischem Wege, anscheinend durch Einführung einer Sonde oder einer metallenen Spritze, zu stande gekommen ist. Nach dieser Richtung angestellte Erkundigungen haben natürlich, wie gewöhnlich, zu keinem Ergebnis geführt.

Die Lage und Beschaffenheit des Risses entspricht genau den Schilderungen, welche namentlich Coutagne (4), Lesser (16), Haberda (12) u. a. auf Grund zahlreicher zur Sektion gekommener Fälle entworfen haben.

Eigentümlich ist in dem obigen Fall nur der Umstand, dass durch die anfänglich jedenfalls kleine, und auch nachher nur für einen, höchstens zwei Finger mit Mühe durchgängige Oeffnung, der ganze Fruchtsack, allerdings ohne Fötus, in das rechte Parametrium austreten konnte; es ist dies nicht anders zu erklären, als dass unter dem Einfluss der anscheinend recht kräftigen Wehen sich die Oeffnung allmählich erweitert hat und so der Durchtritt der Eihäute ermöglicht wurde.

Auf die Möglichkeit eines derartigen Vorganges hat bereits Coutagne (4) aufmerksam gemacht, indem er behauptet, dass aus einer partiellen Läsion durch intensive, (vielleicht in einem angeführten Fall, durch grosse Dosen von Secale cornutum hervorgerufene) Uteruscontractionen eine Ruptur sich entwickeln kann.

Durch den Austritt der Eihäute und die Bildung eines ziemlich umfangreichen Hämatom im Ligament. lat. dext. wurden in obigem Fall ähnliche Verhältnisse geschaffen, wie wir sie sonst nur bei Rupturen gegen Ende der Schwangerschaft oder während der Geburt zu sehen gewohnt sind; andrerseits machte gerade dieses frühe Stadium, in welchem sich die Schwangerschaft befand, wieder therapeutische Massnahmen notwendig, welche sich sonst vielleicht hätten umgehen lassen.

War nun in diesem Falle die Koeliotomie gerechtfertigt?

Wenn wir zunächst davon absehen, dass es sich nicht mit Sicherheit feststellen liess, ob die Ruptur eine komplete oder eine inkomplete war, — eine Schwierigkeit, die jeder zugeben wird, der derartige Fälle selbst beobachtet hat; ich erinnere hier nur an den seiner Zeit von Gessner (11) demonstrierten Fall, bei welchem es auch zu einer Probe-Incision kam, — so handelte es sich in dem vorliegenden Fall vor allen Dingen darum, einerseits der durch den Riss ausgetretenen Eihäute habhaft zu werden, weil dieselben unter den obwaltenden Umständen als eine bedenkliche Infektionsquelle zu fürchten waren, und andrerseits mit Sicherheit die innere Blutung, für welche bestimmte Anzeichen vorhanden waren, zu stillen.

Beides liess sich bei der schweren Zugänglichkeit der Rissstelle von der Scheide oder dem Uterus aus nur durch die

Digitized by Google

Koeliotomie erreichen; und da auch nach der Ausführung derselben alle Versuche, die im Lig. lat. befindliche Höhle nach dem Uterus hin zu entleeren, scheiterten, so blieb nichts anderes übrig, als dieselbe unter den nötigen Vorsichtsmassregeln von der Bauchhöle aus zu eröffnen, um auf diese Weise den Fruchtsack zu entfernen und der Blutung mit Sicherheit Herr zu werden.

Fall II.

Komplete traumatische Uterusruptur während der Geburt bei Querlage: Austritt von Kind und Placenta in die Bauchhöhle. Koeliotomie: Totalexstirpation des rupturierten Uterus; Tod am 3. Tage an Peritonitis.

Frau Z., 41 Jahre alt, hat 6 mal spontan geboren, niemals abortiert; die letzten Menses waren Ende Januar 1897.

Am 19. November 1897 gegen Abend stellten sich schwache Wehen ein; die hinzugerufene Hebamme glaubte, dass es sich um vorliegende Nachgeburt handele, da ihr Finger nur auf schwammiges Gewebe stiess; es bestand jedoch gar keine Blutung. Ausserdem schloss die Hebamme aus dem äusseren Befund auf Querlage; ihr Rat, jedenfalls einen Arzt hinzuzuziehen, wurde abgelehnt. Da die Wehen sehr schwach waren, entfernte sich die Hebamme wieder.

Am 20. Nov. morgens um 6 Uhr sprang die Blase. Die Hebamme konstatierte danach angeblich denselben Befund, wie am Tage vorher; mittags findet sie die Kreissende im Bett sitzend und mit der Familie zu Mittag essend; am Abend ist die Kreissende sogar ausser Bett.

In der darauf folgenden Nacht sollen sehr heftige Wehen aufgetreten sein; Pat. will jedoch weder Arzt, noch Hebamme haben, statt dessen lässt sie sich am Morgen des 21. November von unberufener Hand untersuchen, indem sie geäussert haben soll, dass das Kind ebenso wie die früheren schon von selbst kommen werde.

Unterdessen werden die Schmerzen immer heftiger, so dass doch wieder zur Hebamme geschickt wird, welche gegen 2 Uhr nachmittags bei der Kreissenden eintrifft und dieselbe in einem äusserst elenden Zustande vorfindet; infolge dessen schickt sie sofort nach poliklinischer Hülfe.

Beim Eintreffen derselben findet man die Frau stark collabiert und laut jammernd und stöhnend, so dass sie selbst kaum noch bestimmte Angaben machen kann; die Temperatur betrug 38.8; der Puls war klein und sehr frequent, c. 150.

Die geringste Berührung des Leibes verursachte äusserst heftige Schmerzen, so dass sofort 0,01 Morphium injiciert wurde. Bei der Besichtigung des Abdomen fiel gleich eine starke Ausdehnung desselben in die Breite auf; ausserdem erkannte man deutlich drei besondere Hervorragungen, eine links oben neben dem Nabel, eine zweite links unten nahe der Mittellinie über der Symphyse und eine dritte in der rechten Bauchseite; eine genauere Betastung ergab alsdann, dass sich der leere Uterus in der linken Regio hypogastrica befand, während das Kind frei in der Bauchhöhle lag und zwar der Steiss und die Füsse über der Symphyse, etwas links von der Mittellinie und der Kopf in der rechten Bauchseite.

Die Nabelschnur hing abgerissen, ungefähr 40 cm lang aus der Scheide heraus, ein Befund, den die Hebamme gleich nach ihrem Eintreffen festgestellt hatte; eine bestimmte Erklärung für diese auffällige Thatsache liess sich von der Kreissenden nicht mehr erzielen.

Bei der inneren Untersuchung war vom Muttermund nichts zu fühlen; man stiess alsbald auf den rechten Arm, der in einer sich tief in das

Digitized by Google

rechte Parametrium erstreckenden Höhle lag und während der Untersuchung vorfiel; etwas weiter nach links lag das rechte Bein, welches nach vorsichtiger Reposition des Armes leicht angezogen und in die Scheide herabgeleitet wurde, um auf diese Weise die zur Zeit allerdings nicht bedeutende Blutung gleichsam durch Tamponade zu stillen und eine weitere während des sofort angeordneten Transportes in die Martin'sche Anstalt womöglich zu verhüten.

Hier schritt ich, in Abwesenheit von Herrn Professor Martin, gegen 4½ Uhr nachmittags sofort zur Koeliotomie, da der Zustand der Patientin immer bedenklicher wurde und der äusserst frequente und kleine Puls trotz mehrfacher Aetherinjektionen vorübergehend nicht mehr zu fühlen war.

Nach Eröffnung der Bauchhöhle traf ich zunächst auf die gerade in der Mittellinie liegende materne Seite der Placenta, welche noch mit den im Uterus festhaftenden Eihäuten zusammenhing; nach sorgfältiger Lösung derselben durch die grosse Rissstelle an der rechten und vorderen Uteruswand wurde das placentare Ende der Nabelschnur durchgeschnitten und letztere an dem aus der Scheide hängenden Teil herausgezogen. Nach Wegnahme der Placenta wird das in der rechten Bauchseite befindliche Kind, dessen rechtes Bein noch durch die Rissöffnung in die Scheide hineinragte, schnell entfernt; die Nabelschnur war dicht an der Bauchinsertionsstelle abgerissen.

Nach möglichster Reinigung der Bauchhöhle von dem in mässigem Grade angesammelten flüssigen und geronnenen Blut, von Meconium und Vernix caseosa durch Ausspülung mit abgekochtem Wasser und Abtupfen mit Schwämmen wird der fest contrahierte Uterus hervorgeholt, und es zeigt sich nun, dass sich etwa in der Höhe des inneren Muttermundes nach dem rechten Ligament zu und etwas nach vorn eine weit klaffende Oeffnung mit stark zerfetzten und teilweise nach aussen umgestülpten, wulstigen Rändern befindet; der Riss erstreckte sich nach unten durch die ganze Cervix hindurch und bis in das Scheidengewölbe hinein, nach rechts weit in das Parametrium hinein bis ungefähr zum Beckenrande hin.

Das Peritoneum ist in grosser Ausdehnung in der Umgebung des Risses von der vorderen Uteruswand abgelöst, ebenso die obere Blaseninsertionsgrenze; diese Ablösung erstreckt sich weiterhin nach rechts auf das hier in bedeutendem Umfang eingerissene vordere Blatt des Lig. lat., ferner auf das hintere Blatt desselben und hinauf bis in die rechte Nierengegend, so dass auch das Coecum von seiner Unterlage abgehoben erscheint.

Ueber den Riss im vorderen Blatt des Lig. lat. und die darunter befindliche ausgedehnte, mit Blutgerinnseln angefüllte Höhle zieht wie ein straff gespanntes Seil das verdickte Lig. rot. dextr. fast ganz frei dahin, während das abgelöste und eingerissene Peritoneum wie ein Zeltdach darüberhängt. Nach Entfernung der zahlreichen Blutgerinnsel aus dem rechten Parametrium sieht man hier vielfache Gewebsfetzen und frei liegende starke, aber nur in geringem Masse blutende Gefässe.

Da bei diesen ausgedehnten Verletzungen an eine Naht resp. Erhaltung des Uterus nicht zu denken war und ausserdem der Verdacht einer Infektion der Wundflächen bei dem bereits bestehenden Fieber nicht von der Hand zu weisen war, so erschien die Totalexstirpation des Uterus hier als das gebotene, weil am schnellsten und sichersten zum Ziele führende Verfahren.

Zunächst wurde das Lig. lat. sin. mit 3 Suturen abgebunden und nach Anlegung einer Klemme bis dicht an den Uterus durchgeschnitten: darauf wurden die Ueberreste des rechten Ligaments, welche neben Tube und Ovarium nur noch aus der dünnen Schicht des abgehobenen Peritoneum bestehen, ebenfalls mit 3 Ligaturen unterbunden und bis zum Uterus völlig durchtrennt. Dann werden diese beiden seitlichen Trennungsschnitte über der hinteren Uterusfläche etwas oberhalb der Plica Douglasii vereinigt, das

Digitized by Google

Peritoneum nach unten geschoben und der Douglas mit einer Kornzange von der Scheide aus eröffnet. Nach Unterbindung des hinteren Scheidengewölbes von dieser Oeffnung aus und vollkommener Durchtrennung desselben wird das linke Scheidengewölbe zunächst unterbunden und bis zu der in den oberen Partien völlig abgelösten Blase abgeschnitten. Das rechte, stark zerrissene Scheidengewölbe wird hierauf so weit wie möglich umstochen und die hier noch haftenden, lockeren Gewebsfetzen durchtrennt: dann wird schliesslich die nur noch sehr schmale Brücke des vorderen Scheidengewölbes, sowie das isolierte Lig. rot. dextr. durchschnitten und der Uterus ganz abgetragen.

Das vordere Scheidengewölbe wird mit dem abgerissenen Teil des Blasenperitoneum durch fortlaufende Nähte vereinigt. Dann wird die ausgedehnte Höhle im rechten Parametrium mit fortlaufender Naht so weit wie möglich zusammengezogen und darüber das eingerissene Peritoneum bis an den Beckenrand vernäht. Die Blutung steht hierauf vollkommen. —

Die um die Scheidenöffnung gelegten Unterbindungsfäden werden mit Ausnahme der beiden mittleren von der vorderen und hinteren Peripherie nach der Scheide durchgezogen und hierauf die beiden letzteren über der Oeffnung zusammengeknotet. — Nach nochmaliger Ausspülung der Bauchhöhle mit abgekochtem Wasser und möglichst sorgfältiger Reinigung derselben wurde die Bauchwunde mit tiefen Seidennähten und fortlaufender Peritoneal-Muskel-Fascien-Naht geschlossen. — Verband.

Die Operation hatte etwas über eine Stunde gedauert; während derselben wurden mehrfache Kochsalz-Infusionen und Aether-Injektionen gemacht. — Der Puls schwankte sehr; er betrug nach der Operation 110.

Unter allmählichem Wiederansteigen von Puls und Temperatur und gleichzeitigen peritonitischen Erscheinungen trat am 3. Tage nach der Operation ($10^1/_2$ U. N.) der Exitus ein.

Die Sektion ergab eine Peritonitis fibrino-purulenta mässigen Grades in den Auflagerungen liessen sich mikroskopisch und kulturell Staphylokokken nachweisen. — Die Wundverhältnisse im Becken waren gute: keine Flüssigkeit, kein Blut im Abdomen.

In dem vorliegenden Falle ist zunächst jedenfalls die Frage von ganz besonderem Interesse, ob es sich um eine spontane oder um eine violente Ruptur gehandelt hat?

Zur Beantwortung derselben stehen uns 1. die anamnestischen Daten und 2. das Präparat resp. der Befund bei der Operation zur Verfügung.

Was den ersten Punkt anbetrifft, so sind wir hierbei nur auf die Angaben der Hebamme, die allerdings glaubhaft erscheinen, und die der Angehörigen angewiesen; aus denselben geht mit ziemlicher Sicherheit hervor, dass es sich um eine Querlage bei einer Siebentgebärenden mit normalem Becken, die bisher stets spontan geboren hatte, gehandelt hat. Die Wehen waren anfangs (19. 11. abends) sehr schwach und wurden auch nach dem Blasensprung (20. 11. 6 U. V.) nicht stärker; erst ca. 18 Stunden (21. 11. nachts) nach demselben sollen heftige Wehen aufgetreten sein. Am folgenden Morgen (21. 11. vormittags) scheint sodann die Ruptur eingetreten zu sein, nachdem

Digitized by Google

von einer dazu nicht qualificierten Person eine Untersuchung der Kreissenden vorgenommen und anscheinend irgend welche Gewaltmassregeln versucht worden sind; zum Beweise hierfür dient die unmittelbar an der Bauchwand des Kindes abgerissene Nabelschnur.

Genau hat sich der Zeitpunkt der Ruptur allerdings nicht mehr feststellen lsssen, da die Kreissende beim Eintreffen der ärztlichen Hilfe nicht mehr imstande war, bestimmte Angaben zu machen, so dass es dahin gestellt bleiben muss, ob die ersten Symptome der Ruptur gleich nach der fraglichen Untersuchung sich bemerkbar gemacht haben. — Ich halte es jedenfalls für höchst wahrscheinlich, dass durch diesen Akt — Zug an der

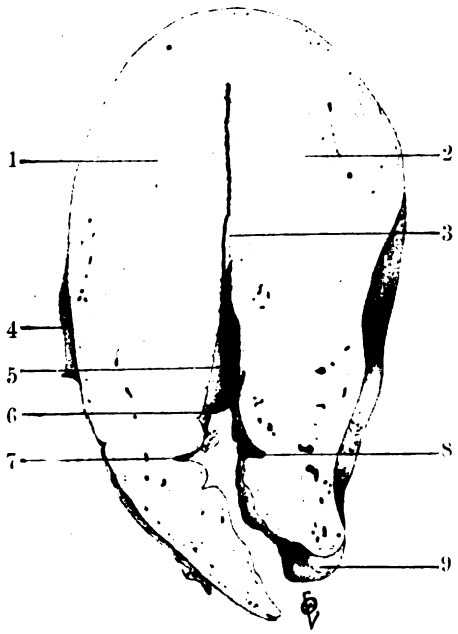

Fig. 1.

Sagittalschnitt durch den auf Tafel V abgebildeten Uterus.

1 vordere Uteruswand; 2 hintere Uteruswand; 3 Placentarstelle an der hinteren Wand; 4 abgelöster Peritonealüberzug der vorderen Wand; 5 Decidua vera; 6 obere Grenze der Rupturstelle; 7 Gegend des inneren Muttermundes vorn; 8 Gegend des inneren Muttermundes hinten; 9 hintere Lippe der Portio.

Nabelschnur bis zum Abreissen derselben an der Bauchinsertionsstelle — der, wie ich mich durch eine Anzahl von Versuchen überzeugt habe, eine nicht unbedeutende Kraftanstrengung erfordert, die jedenfalls durch die Querlage vorbereitete Ruptur zur vollendeten Thatsache geworden ist.

Lassen sich nun ferner aus der Beschaffenheit des Präparates irgend welche Stützpunkte für die Ansicht herleiten, dass es sich um eine violente Ruptur gehandelt hat?

Ich lasse hier zunächst eine genauere Beschreibung des mit den beiderseitigen Adnexen exstirpierten Uterus folgen (S. Taf. V). Derselbe fällt vor allen Dingen durch seine bedeutenden Dimensionen

Digitized by Google

auf; die Länge beträgt (an dem gehärteten Präparat) 22,5 cm, die Breite 16,5 cm und die Dicke 11,7 cm, von letzterer kommen auf die vordere Wand 5,2 cm und auf die hintere 6,5 cm; die Muskulatur des Corpus erscheint ausserordentlich fest contrahiert. —

Der Peritonealüberzug des Uterus reicht vorn ungefähr noch bis zur Mitte der Vorderfläche herab; hier war derselbe in seiner ganzen Peripherie quer abgerissen und ist auch noch in einer Ausdehnung von 4—5 cm von seiner Unterlage abgehoben; an der hinteren Uterusfläche reicht derselbe tiefer hinab und ist hier bei der Exstirpation etwa in der Höhe des inneren Muttermundes durchtrennt worden. Tuben und Ovarien sind beiderseits ohne bedeutende Veränderung; das rechte Ovarium hat eine Länge von 4,5 cm, das linke eine solche von 6 cm; in letzterem befindet sich das Corpus luteum. —

Die Risstelle befindet sich rechts und etwas nach vorn; sie hat eine Länge von 11 cm und eine Breite von 6 cm; die Oeffnung ist unregelmässig gestaltet, oben breiter und rundlicher, nach unten zu länglicher und erstreckt sich durch die ganze Cervix durch bis zum äusseren Muttermund; der innere Muttermund scheint an der Grenze des oberen und mittleren Drittels der Rissöffnung zu liegen. Die Ränder sind von wulstiger Beschaffenheit und nach aussen stark umgestülpt, namentlich in den oberen zwei Dritteln; die Dicke der Uterusmuskulatur beträgt in der Nähe des Risses 1- 1,5 cm. Das parametrane Bindegegewebe in der Umgebung ist stark zerfetzt und blutig imbibiert; am äusseren Muttermund hängen noch kleine Fetzen Scheidenschleimhaut. —

Auf dem Durchschnitt (Fig. 1) fällt die ausserordentliche Stärke der Corpus-Muskulatur auf; vordere und hintere Uteruswand liegen ziemlich fest aufeinander; die Länge der Uterushöhle beträgt 19,5 cm, die Breite 9 cm; die Placentarstelle befindet sich vorwiegend an der hinteren Wand und im Fundus, greift aber noch etwas auf die vordere Wand über. Der übrige Teil der Uterushöhle ist noch mit Decidua ausgekleidet, welche sich durch ein ausgesprochen granuliertes Aussehen auszeichnet; sie erstreckt sich bis in die Gegend des inneren Muttermundes.

Was nun die Frage anbetrifft, ob man aus der Beschaffenheit der Rupturstelle auf die Ursache des Risses schliessen kann, so ist dieselbe schon mannigfach diskutiert worden, ohne dass bisher eine völlige Uebereinstimmung hierin erzielt worden wäre. Während bekanntlich Bandl (2) der Ansicht war, dass man in vielen Fällen bei der Sektion erkennen müsse, ob es sich um eine violente oder spontane Ruptur handele, ist Fritsch (10) zu der Ueberzeugung gelangt, dass es nicht möglich sei, aus der Grösse, Form und Lage des Risses irgend welche sicheren Schlüsse auf die Aetiologie desselben zu ziehen.

Koblanck (15) ist dieser Frage ebenfalls näher getreten und auf Grund seiner Untersuchungen an 17 Präparaten zu dem

Digitized by Google

Resultat gelangt, dass die meisten Präparate für die Art und Weise des Zustandekommens der Ruptur keinen Anhaltspunkt geben.

H. W. Freund (7 u. 8) hat nun bekanntlich den allerdings von Sänger, Koblanck u. a. angefochtenen Satz aufgestellt, dass bei Querlagen der Uterus überhaupt nicht spontan zerreisst, sondern das Scheidengewölbe; nur bei violenten Rupturen giebt Freund die Möglichkeit einer Zerreissung der Cervix und des Uterus zu und sucht diese Ansicht auch durch weitere in der Litteratur von anderer Seite mitgeteilte Fälle (9) zu bekräftigen; zu letzteren gehört auch der bereits angeführte Fall von Gessner (11), der denselben zwar selbst als treffendes Beispiel für die Freund'sche Ansicht anführt, obschon der Riss, angeblich im hinteren Scheidengewölbe beginnend, auch das ganze untere Uterinsegment durchsetzte.

Sollte sich jedoch der Freund'sche Satz durch weitere vollkommen einwandsfreie Fälle bestätigen, so können wir allerdings aus dem vorliegenden Präparat — vorausgesetzt, dass es sich wirklich um eine Querlage gehandelt hat — den Schluss ziehen, dass die Ruptur höchst wahrscheinlich auf traumatischem Wege zu stande gekommen ist; denn die ganze Beschaffenheit des Risses spricht hier entschieden dafür, dass zuerst das untere Uterinsegment eingerissen ist und dass sich der Riss dann weiter in die Cervix, das Scheidengewölbe und das Parametrium während des Austrittes des Kindes fortgesetzt hat. Meiner Ansicht nach ist es bei der mehr rundlichen Beschaffenheit der oberen Hälfte des Risses nicht gut denkbar, dass eine derartige Gestaltung erst sekundär durch Weiterreissen vom Scheidengewölbe, resp. der Cervix aus zustande gekommen ist.

Schliesslich noch ein paar Worte über die prädisponierenden Faktoren!

In dem vorliegenden Fall kann in dieser Hinsicht nur eine abnorme Zerreisslichkeit des Uterusgewebes in Betracht kommen; dieselbe könnte bedingt sein entweder durch akute oder chronische entzündliche Erkrankungen des Uterusgewebes oder durch degenerative Processe der Muskulatur (Sänger).

Was zunächst den letzteren Punkt anbetrifft, so ist durch mannigfache Untersuchungen von Balin (1), Sänger (19), Beneke (31), Dittrich (6), Ries (18) u. a. festgestellt, dass sich bei der puerperalen Involution fast stets hyaline und fettige Degeneration der glatten Muskelfasern und der Gefässe des Uterus nachweisen lassen. Diese Untersuchungen beziehen sich aber fast alle auf puerperale Uteri, welche meist mehrere Tage nach der Geburt bei Gelegenheit von Sektionen gewonnen wurden und, wie Dittrich mit Recht betont, meist schon pathologische Verhältnisse aufweisen. Man muss deshalb Sänger (20) vollkommen beistimmen, wenn er behauptet, dass die Frage von

Digitized by Google

der vermehrten Zerreisslichkeit des gebärenden Uterus infolge von fettiger Degeneration der Muskulatur mit der Entscheidung, ob sich dieselbe auch vor der Entbindung bereits vorfindet, steht oder fällt; hieraus folgt ferner, dass alle derartige Untersuchungen, welche sich auf Fälle erstrecken, die erst zwei oder mehrere Tage nach der Entbindung tödtlich endeten, zur Entscheidung dieser Frage nicht verwendet werden dürfen; massgebend sind hierfür nur Untersuchungen, welche an Uteri vorgenommen werden, die möglichst bald nach der Ruptur gewonnen worden sind, und zwar würden sich am besten hierzu diejenigen Präparate eignen, welche auf operativem Wege entfernt worden sind.

Diesen Bedingungen entspricht einigermassen der im obigen Fall exstirpierte Uterus, wenn auch die Exstirpation wahrscheinlich erst acht bis zehn Stunden nach der Ausstossung der Frucht ausgeführt wurde. Ich habe nun eine grössere Anzahl frischer Präparate von verschiedenen Stellen aus der Nähe der Rissstelle mit Essigsäure, verdünnter Natronlauge und 1 pCt. Osmiumsäure behandelt, ohne auch nur in einem einzigen Spuren einer fettigen Degeneration auffinden zu können.

Koblanck (15) hat ebenfalls eine Reihe von Präparaten, namentlich von klinisch zweifelhaften Fällen, untersucht, aber nirgends pathologische Veränderungen gefunden, insbesondere keine fettige Degenerationen; ähnliche negative Resultate hatten Hofmeier (13), v. Dittel (5, Fall II), Jellinghaus (14) u. a. zu verzeichnen.

Anders verhält es sich nun in unserem Falle mit der Frage von den akuten oder chronischen entzündlichen Veränderungen, auf deren genaue Untersuchung anscheinend bis her weniger Gewicht gelegt worden ist. An verschiedenen Stückchen, welche aus dem Rande der Rissöffnung genommen, gehärtet und in Celloidin eingebettet wurden, liess sich eine hochgradige kleinzellige Infiltration nachweisen; dieselbe war am ausgesprochensten an der Innenfläche der Muskulatur, sie erstreckte sich hier teils streifenförmig zwischen den Muskelbündeln hin, teils war dieselbe in grösseren oder kleineren, länglichen und rundlichen Herden angeordnet, welche fast den Eindruck von kleinen Abscesschen machten, aber infolge ihrer meist scharfen Abgrenzung wohl eher als mit Leukocyten angefüllte Lymphgefässe und Spalten aufzufassen sind; auch an etwas entfernteren Stellen war eine zwar mässigere, aber mehr diffuse Ausbreitung von Leukocyten zwischen den Muskeln wahrzunehmen. Ausserdem waren neben strotzend gefüllten Gefässen massenhafte Blutaustritte in das intermuskuläre Gewebe vorhanden, während an der Aussenseite der Rissstelle noch eine mächtige Schicht von Blutgerinnseln der zerfetzten Muskulatur aufsass.

Wodurch ist nun diese kleinzellige Infiltration bedingt? — Handelt es sich bei derselben um einen praedisponierenden Faktor, oder aber um eine Folgeerscheinung? —

Digitized by Google

In Bezug auf erstere Möglichkeit ist Sänger (20) der Ansicht, dass eine septische Infektion ante oder intra partum vielleicht häufiger, als angenommen wird, eine Prädisposition abgeben kann; namentlich sei bei verschleppten Geburten die septische Infektion oft früher da, als die Ruptur. Ein derartiger Zusammenhang ist auch im obigen Fall nicht ohne weiteres von der Hand zu weisen, da sich entschieden septische Vorgänge dabei abgespielt haben, wofür einerseits das Fieber vor der Operation und andererseits auch die bei der Sektion gefundene Staphylokokken-Peritonitis spricht. In den zur Untersuchung gelangten Schnitten aus der Uterusmuskulatur gelang es allerdings nicht, irgend welche Bakterien nachzuweisen.

Bei dieser Gelegenheit möchte ich an einen ähnlichen Befund erinnern, über welchen Löhlein (17) in der Diskussion über die Uterusruptur auf dem Wiener Gynaekologen-Kongress (1895) berichtet hat; in dem betreffenden Fall handelte es sich um einen inkompleten, seitlichen Riss des Collum und des unteren Uterinsegmentes bei ebenfalls fieberhaftem Geburtsverlauf, und glaubte Löhlein auf Grund der angestellten mikroskopischen Untersuchung zu der Annahme berechtigt zu sein, dass hier eine Prädisposition infolge von chronisch entzündlichen Prozessen in der Collumwand vorgelegen habe. Es fand sich nämlich eine ausgesprochene kleinzellige Infiltration des intermuskulären Gewebes an den Rissrändern, welche sich im Anschluss an frühere Entzündungsprozesse — vor 2 Jahren hatte eine Endometritis cervicalis bestanden — ausgebildet haben soll.

Meiner Ansicht nach liegt es doch wohl näher, auch hier eine frische Entzündung anzunehmen, sei es nun, dass dieselbe auf eine septische Infektion oder auf andere Ursachen zurückzuführen ist; die beigegebenen Abbildungen sprechen in dem Löhlein'schen Fall entschieden für eine Entzündung jüngeren Datums; dieselben haben ausserdem eine grosse Aehnlichkeit mit den Befunden, welche ich in dem obigen Fall erhalten habe.

Zum Vergleich habe ich sodann noch einen weiteren Fall hinzugezogen, in welchem eine septische Infektion mit ziemlicher Sicherheit auszuschliessen war. Es handelt sich um eine komplete violente Ruptur infolge von Wendung bei allgemein verengtem rhachitischen Becken; der Exitus trat hier 3 Stunden nach dem Partus ein.

Die mikroskopische Untersuchung der Uterus-Muskulatur aus der Gegend der Rissstelle ergab hier ebenfalls eine hochgradige kleinzellige Infiltration zwischen den Muskelbündeln, welche teils streifen-, teils herdförmig angeordnet war.

Auf Grund dieses Befundes glaube ich, dass man eine derartige kleinzellige Infiltration nicht immer als prädisponierendes Moment auffassen darf, sondern dass man ebenso gut berechtigt ist, hierbei an eine Folgeerscheinung zu denken, welche durch den der Ruptur meist vorausgehenden starken

Digitized by Google

Druck und die rein mechanische Dehnung des Uterusgewebes und der Gefässe zu stande gekommen ist.

Es wird allerdings nicht immer leicht sein, sich mit Sicherheit für die eine oder andere Deutung zu entscheiden; hier wird es auch noch weiteren anatomischen Untersuchungen vorbehalten sein, endgiltige Klarheit in diese Verhältnisse zu bringen.

Nachtrag bei der Korrektur.

Es verdient hier noch erwähnt zu werden, dass in neuester Zeit M. Poroschin (Zur Aetiologie der spontanen Uterusruptur während Schwangerschaft und Geburt. Centralblatt für Gyn. 1898. No. 7. S. 183) nach dem Vorgange von Dawidoff, wieder auf Veränderungen des elastischen Gewebes im rupturierten Uterus aufmerksam gemacht hat; er fand in einem Falle von Uterusruptur einen fast gänzlichen Mangel an elastischem Gewebe in allen Schichten des Uteruskörpers und hält dies für die Ursache der spontanen Ruptur. Vielleicht gelingt es, nach dieser Richtung hin über manche bisher dunkle Fälle eine Aufkläruug zu erhalten; meine in dieser Hinsicht angestellten Untersuchungen sind noch nicht zu einem Abschluss gelangt.

Litteratur-Verzeichniss.

1. Balin, J., Ueber das Verhalten der Blutgefässe im Uterus nach stattgehabter Geburt. Archiv für Gyn. 1880. Bd. 15, S. 157.
2. Bandl, L., Ueber Ruptur der Gebärmutter und ihre Mechanik. Wien. 1875.
3. Beneke, R., Zur Lehre von der hyalinen (wachsartigen) Degeneration der glatten Muskelfasern. Virchow's Archiv 1885. Bd. 99, S. 71.
4. Coutagne, H., Des ruptures utérines pendant la grossesse et de leur rapports avec l'avortement criminel. Lyon médical 1882, No. 43—46. (Referat im Centralblatt für Gyn. 1883, No. 21, S. 342 und Virchow-Hirsch' Jahresbericht 1882, Bd. 1, S. 510).
5. von Dittel jr., L., Zur Uterusruptur. Archiv für Gyn. 1893, Bd. 44, S. 393.
6. Dittrich, P., Ueber das Verhalten der Muskulatur des puerperalen Uterus unter pathologischen Verhältnissen. Zeitschrift für Heilkunde 1890, Bd. 10, S. 15.
7. Freund, H. W., Die Mechanik und Therapie der Uterus- und Scheidengewölberisse. Zeitschrift für Geb. und Gyn. 1892, Bd. 23, S. 436.
8. Freund, H. W., Neue Befunde bei Zerreissung der Gebärmutter und des Scheidengewölbes. Festschrift zur Feier des 50jährigen Jubiläums der Ges. für Geb. und Gyn. in Berlin. Wien. 1894, S. 223.
9. Freund, H. W., Demonstrationen zur Uterusruptur. Verhandlungen der deutschen Gesellschaft für Gynaekologie. VI. Kongress. Leipzig. 1895, S. 296.

Digitized by Google

10. Fritsch, H., Die Uterusruptur in Foro. Deutsche medizinische Wochenschrift 1891, No. 51, S. 1369.

11. Gessner, A., Zwei Fälle von spontaner Uterusruptur. Centralblatt für Gyn. 1895, No. 2, S. 33.

12. Haberda, A., Anatomische Befunde bei mechanischer Fruchtabtreibung. Vierteljahrsschrift für gerichtliche Medizin 1895, 3. Folge. 10. Bd. S. 332.

13. Hofmeier, M., Zur Aetiologie der Uterusrupturen. Centralblatt für Gyn. 1881, No. 26, S. 619.

14. Jellinghaus, Ueber Uterusrupturen während der Schwangerschaft. Archiv. für Gyn. 1897, Bd. 54, S. 103.

15. Koblanck, A., Beitrag zur Lehre von der Uterusruptur. Stuttgart. 1895. (Ausführliche Litteratur.)

16. Lesser, A., Demonstration einiger Verletzungen der Geschlechtsteile bedingt durch instrumentelle Provokation des Aborts. Verhandl. des preussischen Medizinalbeamtenvereins 1885. (Ref. im Centralbl. für Gyn. 1886, No. 8, S. 126.)

17. Löhlein, Diskussionsbemerkung „Ueber Ruptura uteri". Verhandl. der deutsch. Ges. für Gyn. VI. Kongress. Leipzig 1895, S. 346.

18. Ries, E., Klinische und anatomische Studien über Zurückbildung des puerperalen Uterus. Zeitschrift für Geb. und Gyn. 1892, Bd. 24, S. 33.

19. Sänger, M., Die Rückbildung der Muscularis des puerperalen Uterus. — E. L. Wagner—Festschrift. Leipzig 1888. (Ref. im Centralblatt für Gyn. 1888, No. 12, S. 192.)

20. Sänger, Ueber Ruptura uteri. Verhandlungen der deutschen Gesellschaft für Gynaekologie. VI. Kongress. Leipzig 1895, S. 19.

Erklärung der Abbildung auf Tafel V.

Durch Koeliotomie entfernter Uterus wegen kompleter rechtsseitiger Ruptur. 1 vordere Uteruswand; 2 obere Grenze des abgelösten Peritoneum der vorderen Wand; 3 rechte Tube; 4 rechtes Ovarium; 5 paratubare Cyste; 6 Ligament. rotund. dextr.; 7 obere Grenze der Rupturstelle; 8 Gegend des inneren Muttermundes, in der Nähe ein abgelöster Deciduafetzen; 9 hintere Lippe der Portio.

Digitized by Google

V.

Aus der Prof. Dr. A. Martin'schen Privatanstalt für Frauenkrankheiten in Berlin.

Ueber das Vorkommen von eosinophilen Zellen und Myelocyten im menschlichen Blute bei Erkrankung der inneren weiblichen Geschlechtsorgane.

Von

Dr. KARL VOSWINCKEL.

Im Jahre 1892 hat Edm. Neusser in Wien in seinen klinischen haematologischen Mittheilungen darauf hingewiesen, dass bei Ovarialerkrankungen die eosinophilen Zellen im menschlichen Blute vermehrt und Myelocyten, welche im normalen Blute nicht vorkommen, aufträten, und dass dieser Befund differenzialdiagnostisch eventuell von grossem Werthe sein könne.

Diese Mittheilungen haben mich veranlasst, durch zahlreiche Untersuchungen von menschlichem Blute zu versuchen, festzustellen, ob auf dem Gebiete der Gynaekologie, speciell bei Erkrankungen der inneren weiblichen Geschlechtsorgane, die Ovarialerkrankungen eine Ausnahmestellung im Blutbefunde einnehmen.

In der Litteratur habe ich unter den sehr zahlreichen Arbeiten über Blutuntersuchungen nur vereinzelte Mittheilungen über das Verhalten der Leukocyten mit besonderer Berücksichtigung der eosinophilen Zellen bei Erkrankungen der weiblichen Geschlechtsorgane gefunden; von dem Vorkommen von Myelocyten ist in keiner dieser Arbeiten, mit Ausnahme der von Edm. Neusser, die Rede. W. Kopp, Dissert. inaug. Würzburg 1894, „Ueber Leucocyten bei Ovarialtumoren", erwähnt unter den 16 mitgetheilten Untersuchungen nur bei fünf das Vorkommen von eosinophilen Zellen. In allen diesen Fällen beobachtete er eine deutliche ausgesprochene Eosinophilie.

Jul. Zappert, „Ueber das Vorkommen der eosinophilen Zellen im menschlichen Blute", führt nur vier Fälle an, welche in das Gebiet vorliegender Arbeit gehören. Zwei Untersuchungen bei Carcinoma uteri mit reichlicher Vermehrung der eosinophilen

Digitized by Google

Zellen und je eine bei Carcinoma ovarii und Sarcoma ovarii mit Verminderung der eosinophilen Zellen.

G. Reinbach, „Ueber das Verhalten der Leucocyten bei malignen Tumoren", theilt unter 40 Fällen nur einen Fall von Carcinoma ventriculi et ovarii mit, bei dem die Zahl der eosinophilen Zellen unter die Norm herabgesunken ist.

Das Material, welches ich zu meinen Untersuchungen benutzte, wurde derart gewählt, dass nur solche Kranke herangezogen wurden, welche zur Operation gelangten, so dass die Diagnose gesichert war und sowohl vor, wie nach der Operation eine Blutuntersuchung stattfinden konnte. In mehreren Fällen musste die zweite Untersuchung unterbleiben, da bei den Privatpatienten des Herrn Professor Dr. A. Martin eine nochmalige Blutentnahme nicht ausführbar war.

Die Zeit der Blutentnahme wurde so gewählt, dass in allen Fällen stets die nämliche Tageszeit zwischen 11 und 1 Uhr benutzt wurde. Es ist auf die Gleichmässigkeit der Zeit deshalb besonders Werth gelegt worden, weil die Blutzusammensetzung zu verschiedenen Tageszeiten verschieden ist, so dass bei vergleichenden Blutuntersuchungen, bei nicht gleichen Tageszeiten angestellt, eine Blutveränderung vorgetäuscht werden kann.

Was nun die Technik der Untersuchung anbetrifft, so bediente ich mich der Deckglastrockenpräparate nach Ehrlich. Eine eingehende Beschreibnng dieser Methode findet sich im Archiv für klinische Chirurgie von Langenbeck, Band 46, Heft III, in der Abhandlung: „Ueber das Verhalten der Leucocyten bei malignen Tumoren" von G. Reinbach. Zur Färbung der Präparate benutzte ich theils saures Haematoxylin nach Ehrlich und 2 pCt. wässerige Eosinlösung, theils Triacid nach Ehrlich. Beide Methoden liefern vollkommene Bilder und lassen die eosinophilen, sowie basophilen Granulationen scharf hervortreten.

Der Eintheilung der weissen Blutkörperchen ist die Ehrlichsche zu Grunde gelegt, welche jetzt wohl fast allgemein als die richtigste anerkannt worden ist.

Da uns in vorliegender Arbeit hauptsächlich die eosinophilen Elemente und Myelocyten im Gegensatz zu den gesammten übrigen Leukocyten interessiren, so sind einzelne Formen, wie grosse und kleine Lymphocyten, sowie Uebergangsformen nicht besonders als Gruppen für sich berücksichtigt worden. Meine Eintheilung ist demnach folgende:

1. Lymphocyten (kleine und grosse Formen) mit rundem, intensiv färbbarem Kern und sehr schmalem, oft kaum erkennbarem Protoplasmasaum.

2. Grosse mononucleäre Formen mit grossem runden oder ovalen Kern, der sich nur schwach tingirt und breitem Protoplasmaleib ohne jede Körnung.

Digitized by Google

3. Grosse mononucleäre Formen mit eingebuchtetem bohnenförmigen Kern und breitem Protoplasmasaum mit feiner Körnung. Diese Elemente kommen im normalen Blute nicht vor. — Myelocyten. —

4. Polynucleäre Formen mit gelapptem oder getheiltem Kern und mässig grossem Protoplasmaleib.

5. Eosinophile Zellen mit meist mehreren Kernen, in deren Protoplasma eine Menge grober, fettartig glänzender Granulationen sich befindet, welche sich mit Eosin intensiv roth färbt.

Diese Leucocytenarten stehen im gesunden Blute in einem nur wenig schwankendem constanten Verhältniss zu einander. So hat Ehrlich, dessen Angaben von den meisten Autoren bestätigt sind, folgendes Verhältniss als constant gefunden:

Polynucleäre Zellen	70 pCt.
Lymphocyten	20 „
Mononucleäre Zellen	6—8 „
Eosinophile Zellen	2—4 „

Es ist bei jeder genauen Blutuntersuchung durchaus nothwendig, das Verhältnis der einzelnen Leucocytenarten zu einander zu berechnen; denn nur aus der Verschiebung des normalen oben angeführten Verhältnisses der weissen Blutkörperchen lässt sich ein eventueller Rückschluss auf die Erkrankung des Organismus herleiten. Ich habe deshalb in jedem einzelnen Falle das Procentverhältniss der verschiedenen Leucocyten zu einander festgestellt und zwar in der Weise, dass ich in acht Präparaten in jedem einzelnen 500 Leucocyten verschiedener Gesichtsfelder mit homogener Immersion Apochromat 2 mm, Apertur 1,30 gezählt und in die ihnen zukommende Gruppe eingereiht habe.

Meine Blutuntersuchungen, welche ich in der Privatanstalt für Frauenkrankheiten des Herrn Prof. Dr. A. Martin in Berlin vornahm, umfassen 126 Fälle. Darunter 61 Adnex- und 65 Uterus-Erkrankungen. Da bei der Grösse des Materials es nicht möglich ist, ausführliche Auszüge aus den Krankengeschichten folgen zu lassen, so werde ich mich darauf beschränken, das Ergebniss meiner Untersuchungen in Form einer Tabelle hier anzuschliessen. Um dieselbe recht übersichtlich zu machen, habe ich die Fälle derart geordnet, dass ich die verschiedenen Krankheitserscheinungen in vier Gruppen getheilt und zusammengestellt habe, von denen Gruppe I wieder in zwei Unterabtheilungen zerfällt.

I. Gruppe: Ovarien- und Tuben-Erkrankungen.
- a { Ovarien-Erkrankungen Fall 1—25.
  { Tuben- und Ovarien-Erkrankungen Fall 26—49
- b Tuben-Erkrankungen Fall 50—61.

II. Gruppe: Carcinoma uteri Fall 62—81.
III. Gruppe: Myoma uteri Fall 82—102.
IV. Gruppe: Endometritis Fall 103—126.

Digitized by Google

Tabelle I.

Laufende Nummer	Name	Ovarien-Erkrankungen. Diagnose	Operation	Entlassen	Blutuntersuchung kurz vor der Operation: Polynucleäre Zellen	Lymphocyten	Mononucleäre Zellen	Eosinophile Zellen	Myelocyten	Blutuntersuchung 48 Stunden nach d. Operation: Polynucleäre Zellen	Lymphocyten und mononucl. Zellen	Eosinophile Zellen	Myelocyten	Bemerkungen
1	Frau Pf.	Cystoma ovarii dextri multilocul. dermoid.	Coeliotomie. Ovariotomia dextra. 27. XI. 95	Geheilt 11. XII. 95	75,94	15,06	2,16	6,33	0,50	74,00	22,01	3,98	—	—
2	Frau Sch. 42 J.	Retroflexio uteri mobilis. Tumor ovarii dextri	Colpotome. Ovariotomia dextra 17. XII. 95	Geheilt 4. I. 96.	78,24	16,22	1,90	3,63	—	77,09	19,30	3,60	—	Oophoritis chron.
3	Frau P. 30 J.	Cystoma ovarii sinistri magnum glandul.	Coeliotomie. Ovariotomia sinistra. 21. XII. 85	Geheilt 4. I. 96	82,50	5,76	1,28	10,23	0,22	76,28	20,95	2,76	—	Anaemia gravis.
4	Frau W.	Tumor ovarii sinistri cysticus	Colpotome. Abrasio. Evacuatio cystidis. 3. I. 96	Geheilt 25. I. 96	75,80	17,13	2,00	5,06	—	75,74	20,07	4,18	—	—
5	Frau R. 30 J.	Kystoma ovarii dextri magnum glandul. Cystis ovarii sin. parva.	Coeliotomie. Ovariotomia dextra. Resectio ovarii sinistri 8. I. 96	Geheilt 22. I. 96	81,32	8,61	1,79	7,27	1,00	74,22	18,52	7,25	—	Sehr abgemagerte Kranke. Anaemiagravis.
6	Frl. H. 24 J.	Status post abortum: Retroflexio ut. fix. Pelveoperitonitis chro. Oophoritis sin.	Remotio (Curette) 21. I. 96	Geheilt 25. I. 96	72,86	20,38	4,69	2,06	—	72,00	25,05	2,94	—	—

Digitized by Google

7	Frl. St. 52 J.	Carcinoma ovarii dextri. Myoma uteri	Coeliotomie. Ovariotomia dextra. Enucleatio myomat. 22. I. 96	Geheilt 5. II. 96	87,21	11,50	—	1,28	—	70,46	29,53	--	—	Sehr schlecht genähr. Kranke Haemoglobingehalt 40 pCt.
8	Frau A.	Oophoritis dupl. Endometritis et Pelveoperitonitis chronica	Abrasio. Colpotome. Lösung der Verwachsungen. 29. I. 96	Geheilt 18. II. 96	71,86	20,64	4,98	2,52	—	—	—	—	—	—
9	Frl. B. 43 J.	Carcinoma ovarii sin. Myoma uteri parvum	Coeliotomie. Ovariosalpingotom. sin. Enucleatio myomat. 15. II. 96	† 15. II. 96	85,52	10,14	3,42	0,92	—	—	—	—	—	Allgemeine amyloide Degeneration.
10	Frau S. 31 J.	Endometritis. Stenosis orific. ext. Retrofl. ut. fix. Pelveoperit. chron. Haemat. ovarii sinistri	Abrasio. Discisio. Colpotome. Resectio ovarii sin. 17. III. 96	Geheilt 2. IV. 96	73,24	20,63	3,02	3,10	—	—	—	—	—	—
11	Frau L. 30 J.	Fibrosarcoma ovarii sinistri	Coeliotomie. Ovariosalpingotomia sinistr. 15. IV. 96	Geheilt 8. V. 96	82,28	8,46	3,02	6,23	—	74,28	20,39	5,32	—	Anaemia gravis.
12	Frl. G. 31 J.	Retroflexio uteri. Tumor cysticus ovarii dextri	Colpotome. Punctio ovar. dextr. Resectio tubae dextr. 15. IV. 96	Geheilt 4. V. 96	79,44	13,55	1,62	5,09	0,30	—	—	—	—	—
13	Frl. Sch. 22 J.	Retroflexio uteri. Grosse hydropische Follikel beider Ovarien	Colpotome. Punctio foll. ovariorum. 15. IV. 96	Geheilt 4. V. 96	70,48	23,06	3.43	3,02	—	—	—	—	—	—
14	Frau M., 36 J.	Cystoma ovarii dextri	Coeliotomie. Ovariotomia duplex. 22. IV. 96	† 27. IV. 86	84,06	6,12	2,04	7,00	0,78	83,90	11,04	5,06	—	Kachexie. Haemoglobingehalt 35 pCt. Peritonitis.

Digitized by Google

Fortsetzung von Tabelle I.

Ovarien-Erkrankungen.					Blutuntersuchung kurz vor der Operation					Blutuntersuchung 48 Stunden nach d. Operation				Bemerkungen
Laufende Nummer	Name	Diagnose	Operation	Entlassen	Polynucleäre Zellen	Lymphocyten	Mononucleäre Zellen	Eosinophile Zellen	Myelocyten	Polynucleäre Zellen	Lymphocyten und mononucl. Zellen	Eosinophile Zellen	Myelocyten	
15	Frau B., 77 J.	Cystoma ovarii dextri. Degeneratio cystidis ovarii sinistri	Coeliotomie. Ovariotomia duplex. 22. IV. 96	† 2. V. 96	78,92	8,01	1,60	11,07	0,40	78,00	19,56	2,43	—	Sehr abgemag. Kranke Haemoglobingehalt 40 pCt.
16	Frau Sch.	Retroflexio uteri fixati. Kystoma ovariia dextri	Colpotome. Exstirpatio cystidis ovarii dextri. 24. IV. 96	Geheilt 8. V. 96	78,40	13,80	2,79	5,00	—	—	—	—	—	—
17	Frau P., 29 J.	Pelveoperitonitis chron. Elongatio colli. Retropositio uteri fix. Oophoritis dexter.	Abrasio. Colpotome. Resectio ovarii dextri. 5. V. 96	Geheilt 17. V. 96	67,66	25,28	2,00	5,06	—	69,52	27,43	3,04	—	—
18	Frau Sch., 31 J.	Kystoma ovarii dextri	Coeliotomie. Ovariosalpingotomia dextr. 6. V. 96	Geheilt 20. V. 96	79,00	13,35	2,63	5,02	—	75,00	24,05	0,95	—	—
19	Frau Fr., 37 J.	Endometritis et Pelveoperitonitis chron. Kystoma ovarii sinistri	Abrasio Colpotome. Ovariosalpingotomia sinistra. 7. V. 96	Geheilt 21. V. 96	76,54	15,57	1,71	6,18	—	71,66	25,11	3,22	—	—

Digitized by Google

20	Fr. B.	Endometritis. Kystoma ovarii dextri	Abrasio. Amputatio. Colpotome. Resectio cystid. ovarii dextri. 8. V. 96	Geheilt	81,96	8,93	0,90	8,20	—	—	—	—	—	Haemoglobingehalt 40 pCt.
21	Frl. M., 22 J.	Kystoma ovarii sinistri. Dermoid. ovarii dextri	Coeliotomie. Ovariosalpingotomia dupl. 11. VII. 96	Geheilt 25. VII. 96	80,58	8,93	1,37	9,12	—	80,86	13,27	5,87	—	—
22	Frau D., 54 J.	Cystis ovarii dextri apostematosa post punctionem (cum laesione intestini?)	Coeliotomie. Ovariosalpingotomia dextra. 11. VII. 96	† 13. VII. 96	83,02	6,33	1,64	9,00	—	81,00	15,96	3,03	—	Icterus. Anaemia. Haemogl.-Gehalt 50 pCt. Sepsis acuta.
23	Frau L., 48 J.	Retroflexio uteri fix. Pelveoperitonitis chron. Oophoritis dupl.	Colpotome. Keilförmige Resection fundi uteri. Ovariotom. dupl. Kolporrhaphia post. 22. VII. 96	Geheilt 10. VIII. 96	69,89	21,19	2,70	6,22	—	69,90	28,07	2,02	—	—
24	Frl. K., 41 J.	Haematoma ovarii dupl.	Coeliotomie. Ovariosalpingotomia dupl. 26. II. 96	Geheilt 15. III. 96	72,56	20,81	1,80	4,82	—	71,20	24,77	4,02	—	—
25	Frau R., 36 J.	Adenocystoma ovarii dextri	Coeliotomie. Ovariotomia dextra. 28. III. 96	Geheilt 13. IV. 96	80,63	10,13	2,66	6,26	0,32	80,21	16,72	3,06	—	Anaemia. Haemoglobingeh. 55 pCt. Icterus der Conjunctiven.

Digitized by Google

Tabelle II.

Tuben- und Ovarien-Erkrankungen.					Blutuntersuchung kurz vor der Operation.					Blutuntersuchung 48 Stunden nach d. Operation				Bemerkungen
Laufende Nummer	Name	Diagnose	Operation	Entlassung	Polynucleäre Zellen	Lymphocyten	Mononucleäre Zellen	Eosinophile Zellen	Myelocyten	Polynucleäre Zellen	Lymphocyten und mononucl. Zellen	Eosinophile Zellen	Myelocyten	
26	Frau D. 31 J.	Tumor tuboovarialis duplex. Sactosalpinx purulenta	Coeliotomie. Ovariosalpingotomia duplex. 19. IX. 95.	Geheilt entl. 3. XII. 95.	77,21	8,57	2,37	11,85	—	78,27	14,86	6,86	—	Anaemia.
27	Frau v. H. 38 J.	Retroflexio uteri fixati. Metrorrhagien. Tumor tuboovarialis dexter. Atresia tubae sin.	Colpotome. Ovariosalpingotomia dext. Resectio tubae sin. Abrasio. 22. XI. 95.	Geheilt entl. 7. XII. 95.	73,12	14,64	2,92	9,32	—	73,80	24,86	1,33	—	Oophoritis et Salpingitis chron.
28	Frl. M. 22 J.	Retroflexio uteri fixati. Oophoritis et Sactosalpinx purulenta duplex. Prolaps. vag. ant. et Descens. vag. post.	Abrasio. Colpotome. Ovariosalpingotomia dupl. Colporrhaphia ant. et. post. 9. XII. 95.	Geheilt entl. 30. XII. 95.	80,56	9,49	1,92	8,03	—	78,80	17,91	3,28	—	Völlig abgemagerte Kranke. Haemoglobingehalt 60 pCt.
29	Frau B. 36 J.	Tumor tuboovarialis duplex apostem. Pelveoperitonitis chron.	Coeliotomie. Ovariosalpingotomia duplex. Resectio cornu sin. uteri 11. XII. 95.	Geheilt entl. 27. XII. 95.	74,02	12,46	2,64	10,87	—	72,76	22,21	5,02	—	
30	Frl. M. 26 J.	Endometritis. Pelveoperitonitis chron. Retroflex. ut. fix. Follic. ovar. sin. Atresia tubae dext.	Abrasio. Colpotome. Lösung d. Adhaesionen. Rupt. foll. ov. sin. Resect. tub. dext. 9. I. 96.	Geheilt entl. 29. I. 96.	74,24	20,87	2,10	2,78	—	71,76	27,16	1,08	—	

Digitized by Google

31	Frau St. 24 J.	Haematoma ovar. sin. Tumor tuboovarialis dexter purulent.	Coeliotomie. Ovariosalpingotomia duplex. 15. I. 96.	Geheilt entl. 29. I. 96.	80,52	10,49	0,28	8,71	—	80,09	17,62	2,28	—	Gut genährte, aber stark anämische Kranke.
32	Frl. Th. 22 J.	Tumor tuboovarialis sin. Atresia tubae dext.	Abrasio. Colpotome. Ovariosalpingotomia sin. Resect. tubae dextr. Punkt. foll. ovar. dextr. 17. I. 96.	Geheilt entl. 31. I. 96.	71,89	20,80	1,51	5,80	—	70,06	26,84	3,09	—	Sactosalpinx serosa sin.
33	Frau M. 31 J.	Endometritis. Pelveoperitonitis chron. Retrofl. ut. fix. Sactosalpinx serosa sin. Oophorit. sin.	Abrasio. Colpotome. Resect. Ovar. sin. Exstirpatio tub. sin. 26. I. 96.	Geheilt entl. 2. II. 96.	76,26	16,70	1,05	5,98	—	76,32	20,63	3,05	—	
34	Frau B. 34 J.	Tumor tuboovarialis dexter purulent.	Coeliotomie. Ovariosalpingotomia dextr. 25. I. 96.	Geheilt entl. 12. II. 96.	77,86	15,00	3,05	4,09	—	69,82	27,45	2,72	—	Febris.
35	Frau Sch. 32 J.	Tumor tuboovarialis dexter purulent.	Coeliotomie. Ovariosalpingotomia dupl. 29. I. 96.	Geheilt entl. 12. II. 96.	81,00	9,09	2,46	6,87	0,58	79,81	19,59	0,59	—	
36	Frau Th. 35 J.	Tumor tuboovarialis sinist. purulent. Haematosalpinx dextra.	Coeliotomie. Ovariosalpingotomia dupl. 29. I. 96.	Geheilt entl. 12. II. 96.	78,72	16,33	2,00	2,94	—	77,32	19,66	3,01	—	Febris.
37	Frau H. 42 J.	Tumor tuboovarialis duplex purulent.	Coeliotomie. Ovariosalpingotomia sin. 12. II. 96.	Geheilt entl. 26. II. 96.	73,01	14,64	2,94	7,78	1,63	73,76	21,24	5,00	—	Anaemia. Haemoglobingehalt 60 pCt.
38	Frau R. 26 J.	Tumor tuboovarialis duplex apostem. Pelveoperitonitis chron.	Coeliotomie. Ovariosalpingotomia dupl. 19. II. 96	Geheilt 6. III. 96	74,14	14,31	2,26	9,28	—					

Digitized by Google

Fortsetzung von Tabelle II.

Tuben- und Ovarien-Erkrankungen.

Laufende Nummer	Name	Diagnose	Operation	Entlassung	Blutuntersuchung kurz vor der Operation: Polynucleäre Zellen	Lymphocyten	Mononucleäre Zellen	Eosinophile Zellen	Myelocyten	Blutuntersuchung 48 Stunden nach d. Operation: Polynucleäre Zellen	Lymphocyten und mononucl. Zellen	Eosinophile Zellen	Myelocyten	Bemerkungen
39	Frau Sch. 41 J.	Tumor tuboovarialis dexter purulent. Pelveoperitonitis chron.	Coeliotomie. Ovariosalpingotomia dextra. Resectio omenti 26. II. 96	Geheilt 11. III. 96	79,98	10,93	1,00	8,08	—	79,63	14,35	6,02	—	Elend ausseh. Kranke. Haemoglobingehalt 50 pCt.
40	Frau Sch., 37 J.	Pelveoperitonitis chron. Sactosalpinx purulenta dextr. et Oophoritis dextr.	Coeliotomie. Ovariosalpingotomia dextra. 4. III. 96	Geheilt 18. III. 96	81,00	10,96	1,01	7,03	—	76,42	21,49	2,08	—	Anaemia gravis.
41	Frau K., 31 J.	Retroflexio uteri fixat. Cystis ovarii sinistri.	Colpotome. Ovariosalpingotomia sin. 5. III. 96.	Geheilt 18. III. 96	77,43	13,56	2,87	6,13	—	72,84	25,88	1,28	—	
42	Frl. B. 22 J.	Status p. Colpotom. Pelveoperiton. chron. Oophoritis et Salpingitis dupl.	Coeliotomie. Ovariosalpingotomia dupl. 14. III. 96	Geheilt 2. IV. 96	72,56	16,87	3,56	7,01	—					
43	Frau Kl., 27 J.	Pelveoperitonitis chron. Tumor tuboovarialis dupl. Kystoma ovar. dextri.	Coeliotomie. Ovariosalpingotomia dextra. Resectio tubae sin. Salpingostomatoplastik. 18. III. 96.	Geheilt 1. IV. 96	71,78	18,95	3,22	6,04	—	74,24	21,72	4,03	—	

Digitized by Google

44	Frau K., 48 J.	Pelveoperitonitis chron. Ophoritis et Salpingitis dupl.	Coeliotomie. Ovariosalpingotomia dextra. Resectio tubae sin. Salpingostomatoplastik. 18. III. 96	Geheilt 1. IV. 96	74,86	17,00	3,05	5,08	—	74,92	22,82	2,26	—	
45	Frl. M. 23 J.	Tumor tuboovarialis dupl. Sactosalpinx purulenta.	Coeliotomie. Ovariosalpingotomia dupl. 25. III. 96	Geheilt 8. IV. 96	82,12	8,69	3,02	6,17	—	77,34	19,05	3,61	—	Sehr abgemagerte Kranke.
46	Frau P., 27 J.	Tumor tuboovarialis dext. (Kystoma glandul.)	Coeliotomie. Ovariosalpingotomia dext. 27. III. 96	Geheilt 10. IV. 96	75,27	16,08	2,23	5,81	0,60	75,26	21,83	2,90	—	Anaemia gravis. Haeglmoobingehalt 35 pCt.
47	Frau W., 43 J.	Retroflexio uteri fix. Pelveoperiton. chron. Tumor tuboovarialis dexter purulent.	Abrasio Colpotome Ovariosalpingotomia dextra. 30. VI. 96	† 17. VII. 96	74,34	18,63	2,02	5,00	—					Peritonitis. —
48	Frau B. 27 J.	Tumor tuboovarialis sin. Kystoma glandul.	Coeliotomie. Ovariosalpingotomia sinistra. 8. VII. 96	Geheilt 22. VII. 96	78,25	14,63	1,08	6,03	—	76,22	21,82	1,96	—	
49	Frau V., 36 J.	Retroflexio uteri fixati. Tumor tuboovarialis dexter.	Abrasio. Colpotome. Ovariosalpingotomia dextra. 11. VII. 96	Geheilt 25. VII. 96	73.27	20,64	1,12	4,96	—	73,21	22,76	4,02	—	Salpingitis et Oophoritis chron.

Digitized by Google

Tabelle III.

Laufende Nummer	Name	Tuben-Erkrankungen: Diagnose	Operation	Entlassen	Blutuntersuchung kurz vor der Operation: Polynucleaere Zellen	Lymphocyten	Mononucleaere Zellen	Eosinophile Zellen	Myelocyten	Blutuntersuchung 48 Stunden nach d. Operation: Polynucleaere Zellen	Lymphocyten und mononucl. Zellen	Eosinophile Zellen	Myelocyten	Bemerkungen
50	Frl. W., 27 J.	Salpingitis purulenta dextra.	Coeliotomie. Ovariosalpingo tomia dextra. 3. VII. 96	Geheilt 17. XII. 95	80,08	15,64	1,21	3,07	—	76,42	20,66	2,92	—	Elend ausseh. Kranke. Haemoglobingehalt 60 pCt.
51	Frau K., 24 J.	Retroflexio ut. fix. Sactosalpinx purulenta dupl. Pelveoperitonit. chron.	Abrasio. Colpotome. Solutio adhaesionum	Geheilt	71,07	24,06	—	4,86	—	71,07	24,06	4,86	—	
52	Frl. M.	Sactosalpinx dupl. purulent. Peritonitis subacuta	Coeliotomie. Ovariosalpingotomia duplex	Geheilt	84,37	12,60	1,03	2,00	—	—	—	—	—	Febris. Haemoglobingehalt 40 pCt.
53	Frau A.	Graviditas tubaria sinistra. (Abort). Haematocele retrouterina permagna	Coeliotomie. Ovariosalpingotomia sinistra. Evacuatio Haematocel. 8. I. 96	Geheilt 27. I. 96	70,04	28,89	—	1,06	—	—	—	—	—	Anaemia acuta.
54	Frau M., 46 J.	Graviditas tubaria sinistra (Abort)	Coeliotomie. Ovariosalpingotomia sinistra. 15. I. 96	† 19. I. 96	76,01	20,96	0,60	2,42	—	75,96	21,62	2,42	—	Anaemia acuta. Embolie der Pulmonalis.
55	Frau Gl., 24 J.	Graviditas tubaria sinistra	Coeliotomie. Ovariosalpingotomia sinistra 29. I. 96	Geheilt 12. II. 96	72,78	23,08	1,06	3,07	—	75,22	23,06	1,71	—	Anaemia acuta.

Digitized by Google

56	Frau Kl., 35 J.	Sactosalpinx serosa dextra. Pelveoperitonitis chron.	Coeliotomie. Salpingotomia dextra nach Lösung der Adnexe. 4. III. 96	Auf Wunsch vorzeitig entlassen 16. III. 96	74,98	22,77	—	2,24	—	74,98	22,77	2,24	—	
57	Frau H., 30 J.	Sactosalpinx serosa dextra. Prolapsus vaginae	Amputatio. Colpotome. Ovariosalpingotomia dextra. Colporrhaphia ant et post. 20. IV. 96	Geheilt 8. V. 96	73,20	22,85	0,82	3,12	—	—	—	—	—	
58	Frau H., 35 J.	Sactosalpinx purulenta dextra. Atresia tubae sin.	Coeliotomie. Ovariosalpingotomia dextra. Resectio tubae sin. 29. IV. 96	Geheilt 13. V. 96	78,48	17,54	2,02	1,96	—	76,01	22,08	1,90	—	
59	Frau L., 30 J.	Graviditas tubaria sinistra rupta.	Coeliotomie. Ovariosalpingotomia sinistra 29. IV. 96	Geheilt 13. V. 96	75,00	21,84	1,32	1,84	—	75,00	23,16	1,84	—	
60	Frau Kl., 42 J.	Sactosalpinx purulenta sinistr. Pelveoperitonitis chron.	Coeliotomie. Ovariosalpingotomia sin. 27. VI. 96	Geheilt 11. VII. 96	79,81	14,00	2,10	4,08	—	77,06	20,09	2,84	—	Anaemia
61	Frau L.	Sactosalpinx purulenta duplex. Uterus myomatosus	Coeliotomie. Ovariosalpingotomia duplex. Enucleatio myomat. Ventrofix. 11. VII. 96	† 15. VII. 96	78,96	16,50	0.76	3,78	—	—	—	—	—	Abgemagerte Kranke. Haemoglobingehalt 45 pCt. Peritonitis purulenta

Digitized by Google

Carcinoma uteri.

Laufende Nummer	Name	Diagnose	Operation	Entlassen	Blutuntersuchung kurz vor der Operation: Polynucleäre Zellen	Lymphocyten	Mononucleäre Zellen	Eosinophile Zellen	Myelocyten	Blutuntersuchung 48 Stunden nach der Operat.: Polynucleäre Zellen	Lymphocyten und mononucl. Zellen.	Eosinophile Zellen	Myelocyten	Bemerkungen
62	Frau P., 42 J.	Carcinoma uteri inoperabile	Excochleatio 12. XI. 95	Gebessert 27. XI. 95	64,20	29,90	2,83	3,06	—	65,10	32,87	2,04	—	Kachexie
63	Frau D., 42 J.	Carcinoma uteri inoperabile	Excochleatio 21. XI. 95	Gebessert 27. XI. 95	75,45	20,03	2,23	2,28	—	75,52	22,48	2,00	—	Anaemia. Sehr abgemagerte Kranke
64	Frau E., 34 J.	Carcinoma uteri Descensus vag. post.	Exstirpatio uteri per vag. Colporrha phia post. 23. XI. 95	Geheilt 11. XII. 95	80,62	10,95	2,21	6,22	—	78,22	19,03	2,74	—	
65	Frau R., 42 J.	Carcinoma portionis	Excochleatio. Excisio carcimon. Exstirpatio uteri per vag. 12. XII. 95	Geheilt 27. XII. 95	67,28	22,01	3,00	7,70	—	70,12	26,83	3,04	—	
66	Frau O., 55 J.	Carcinoma vag. et uteri inoperabile. Metastasen auf den grossen Labien	Excochleatio. Excisio metastas. lab. maj. 3. 1. 96.	Gebessert 15. I. 96	80,26	16,08	1,05	2,60	—	80,16	17,19	2,64	—	
67	Frau T., 62 J.	Carcinoma portionis operabile	Extirpatio uteri total. c. adnexis per vaginam. 7. I. 96.	Geheilt 22. 1. 96.	72,86	17,06	2,03	8,04	—	74,96	23,03	2,00	—	
68	Frau G.	Carcinoma vaginae, vesicae et recti post exstirpationem uteri carcinomatosi		†	77,26	19,07	0,40	3,26	—	—	—	—	—	Patientin war zu elend, um noch einmal excochleirt zu werden. †nach 14 Tagen.
69	Frau B., 67 J.	Carcinoma corporis uteri	Exstirpatio uteri per vag. sine adnexis 16. 1. 96	† 20. 1. 96.	80,76	16,90	1,05	1,28	—	—	—	—	—	Sepsis Nachblutung

Digitized by Google

70	Frau Sch., 32 J.	Carcinoma portionis	Exstirpatio uteri cum adnexis 25. I. 96.	Geheilt 10. II. 97	76,24	13,46	1,30	9,00	—	76,24	22,51	1,25	—	
71	Frau D., 38 J.	Carcinoma portionis. Graviditas mens. I—II	Exstirpatio uteri carcinomat. gravidi per vaginam. 12. II. 96	Geheilt 26. II. 96	71,76	16,84	2,13	9,26	—	75,29	20,90	3,80		
72	Frau St., 52 J.	Carcinoma cervicis	Exstirpatio uteri cum ovario et salping dext 21. II. 96	Geheilt 15. III. 96	77,40	18,21	1,14	3,24	—	—	—	—	—	
73	Frau H., 57 J.	Carcinoma cervicis inoperabile	Excochleatio 7. III. 96	Gebessert 13. III. 96	76,32	18,16	3,24	2,27	—	75,81	22,12	2,06	—	Kachexie
74	Frau M., 30 J.	Carcinoma cervicis	Exstirpatio uteri c. adn. per vag. 16. III. 96	Geheilt 30. III. 96	70,94	22,10	1,96	5,00	—	73,46	23,46	3,08	—	Anaemia
75	Frau Ph., 48 J.	Carcinoma cervicis et vag. Sactosalpinx duplex.	Colpotome. Exstirpatio uteri total. Excisio carcinom. vag. 27. III. 96	Geheilt 10. IV. 96	78,45	10,12	1,52	9,90	—	76,11	17,83	6,05	—	
76	Frau St.	Carcinoma uteri	Exstirpatio uteri per vag. 24. IV. 96	Geheilt 11. V. 96	81.22	10,70	2,08	6,00	—	—	—	—	—	
77	Frau H., 42 J.	Carcinoma uteri inoperabile.	Excochleatio 30. IV. 96	Gebessert 7. V. 96	88,06	9,66	2,00	0,27	—	86,12	10,94	2,94	—	Anaemia gravis. Haemoglobingehalt. 45 %
78	Frau B., 37 J.	Carcinoma cervicis inoperabile.	Excochleatio 2. V. 96	Gebessert 7. V. 96	84,32	13,55	0.42	1,70	—	86,82	12,18	1,00	—	Haemoglobingehalt 30 %
79	Frau M., 50 J.	Carcinoma cervicis inoperabile.	Excochleatio 4. V. 96	Gebessert 11. V. 96.	86,24	10,60	1,06	2,10	—	—	—	—	—	Kachexie
80	Frau Sch., 49 J.	Carcinoma uteri inoperabile.	Excochleatio 15. V. 96.	Gebessert 19. V. 96.	81,18	17,01	—	1,80	—	—	—	—	—	Anaemia
81	Frau G. G. 38 J.	Carcinoma cervicis inoperabile	Excochleatio 2. VI. 96.	Gebessert	76,00	13,76	2,12	8,12	—	—	—	—	—	Anaemia gravis

Digitized by Google

Tabelle V.

Myoma uteri.

Laufende Nummer	Name	Diagnose	Operation	Entlassen	Blutuntersuchung kurz vor der Operation: Polynucleäre Zellen	Lymphocyten	Mononucleäre Zellen	Eosinophile Zellen	Myelocyten	Blutuntersuchung 48 Stunden nach der Operat.: Polynucleäre Zellen	Lymphocyten und mononucl. Zellen	Eosinophile Zellen	Myelocyten	Bemerkungen
82	Frau Sch.	Myomata uteri	Coeliotomie. Exstirpatio uteri cum adnexis 23. XI. 95	Geheilt	75,09	19,70	3,21	1,99	—	—	—	—	—	—
83	Frau K.	Myomata uteri	Coeliotomie. Exstirpatio uteri c. adn. 27. XI. 95	Geheilt	78,51	16,65	2,76	2,08	—	—	—	—	—	Anaemia gravis
84	Frl. D., 28 J.	Myomata uteri cystic.	Coeliotomie. Exstirpatio uteri c. adn. 27. XI. 95	Geheilt 23. XII. 95	74,56	18,09	5,28	2,07	—	77,26	20,82	1,92	—	—
85	Frl. G.	Myomata subserosa uteri	Coeliotomie. Enucleatio myomat. 14. XII. 95	Geheilt	76,22	17,47	3,15	3,16	—	76,21	21,70	2,08	—	—
86	Frau B., 42 J.	Myomata uteri	Coeliotomie. Exstirpatio uteri 15. I. 96	† 19. I. 96	69,70	24,98	3,14	2,18	—	73,23	24,71	2,05	—	Haemoglobingehalt 30 pCt.

Digitized by Google

87	Frl. K. 35 J.	Myomata uteri	Coeliotomie. Exstirpatio uteri c. adn. 22. I. 56	Geheilt 8. II. 96	75,55	17,73	4,36	2,35	—	75,32	22,55	2,13	—	Anaemia
88	Frau Sch. 44 J.	Myomata uteri. Descensus vaginae	Coeliotomie. Enucleatio myomat. Ventrifixatio uteri 22. I. 96	Geheilt 5. II. 96	77,57	20,15	0,28	2,00	—	73,84	24,75	1,41	—	—
89	Frl. U.	Myomata uteri	Coeliotomie. Exstirpatio uteri cum adnexis 22. I. 96	Geheilt 17. II. 96	72,88	20,04	4,07	3,00	—	—	—	—	—	—
90	Frau T. 35 J.	Myoma uteri. Metritis	Abrasio. Colpotome. Enucleatio myomatis 24. I. 96	Geheilt 6. II. 96	75,00	19,12	2,84	2,04	—	75,64	22,21	2,15	—	—
91	Frl. D.	Myomata uteri. Myoma magnum pariet. ant.	Coeliotomie. Exstirpatio uteri cum adnexis 5. II. 96	Geheilt 24. II. 96	79,78	16,86	0,70	3,65	—	—	—	—	—	—
92	Frl. F. 30 J.	Myomata uteri permagna	Coeliotomie Enucleatio myomat. maxim. Exstirpatio ut. total. 5. II. 96	Geheilt 22. II. 96	85,12	12,28	0,10	2,49	—	76,88	20,81	2,31	—	Haemoglobin-gehalt 45 pCt.
93	Frl. v. N.	Uterus myomatos.	Coeliotomie. Exstirpatio uteri cum adnexis 8. II. 96	Geheilt 1. III. 96	75,18	18,04	3,66	3,12	—	—	—	—	—	—

Digitized by Google

Fortsetzung von Tabelle V.

Myoma uteri.					Blutuntersuchung kurz vor der Operation					Blutuntersuchung 48 Stunden nach der Operat.				
Laufende Nummer	Name	Diagnose	Operation	Entlassen	Polynucleäre Zellen	Lymphocyten	Mononucleäre Zellen	Eosinophile Zellen	Myelocyten	Polynucleäre Zellen	Lymphocyten und mononucl. Zellen.	Eosinophile Zellen	Myelocyten	Bemerkungen
94	Fr. H., 43 J.	Myoma uteri	Coeliotomie. Exstirpatio uteri total. 8. II. 96	Geheilt 24. II. 96	74,62	22,36	1,04	1,97	—	75,18	21,71	3,10	—	—
95	Fr. G., 47 J.	Myomata uteri	Coeliotomie. Exstirpatio uteri myomatosi 15. II. 96	Geheilt 1. III. 96	71,92	23,98	1,41	2,68	—	74,09	24,03	1,87	—	—
96	Fr. S., 45 J.	Myomata uteri	Coeliotomie. Exstirpatio uteri total. 19. II. 96.	Geheilt 5. III. 96	77,15	20,00	0,74	2,10	—	77,84	22,07	0,08	—	—
97	Fr. B., 43 J.	Myoma cervicis polyposum	Abrasio. Enucleatio 25. II. 96	Geheilt 6. III. 96	76,26	19,57	2,02	2,15	—	75,32	22,41	2,26	—	—
98	Fr. F., 58 J.	Myoma cervicis polyposum	Enucleatio 26. II. 96	Geheilt 14. III. 96	79,41	16,76	0,64	3,18	—	77,31	20,67	2,01	—	—

Digitized by Google

99	Fr. H.	Myoma uteri	Coeliotomie. Exstirpatio uteri myomatosi total. 7. III. 96	Geheilt	73,50	23,52	1,02	1,96	—	—	—	—	—
100	Fr. B., 48 J.	Uterus myomatos.	Colpotome. Exstirpatio uteri total. Morcellement 27. III. 96	Geheilt 13. IV. 96	84,04	12,67	1,29	2,00	—	—	—	—	—
101	Fr. A., 36 J.	Myomata uteri	Coeliotomie. Exstirpatio uteri total. 29. IV. 96	Geheilt 13. V. 96	75,23	20,06	1,07	3,64	—	76,52	21,58	1,90	—
102	Fr. H.	Myomata uteri	Coeliotomie. Exstirpatio uteri total. 1. V. 96.	Geheilt	76,40	17,55	3,46	2,58	—	—	—	—	—
103	Fr. G.	Myomata uteri	Coeliotomie. Exstirpatio uteri total. 9. V. 96	Geheilt 1. VI. 96	75,95	19,69	2,03	2,33	—	—	—	—	—

Digitized by Google

Tabelle VI.

Endometritis

Laufende Nummer	Name	Diagnose	Operation	Entlassen	Blutuntersuchung kurz vor der Operation: Polynucleäre Zellen	Lymphocyten	Mononucleäre Zellen	Eosinophile Zellen	Myelocyten	Blutuntersuchung 48 Stunden nach d. Operation: Polynucleäre Zellen	Lymphocyten und mononucl. Zellen	Eosinophile Zellen	Myelocyten	Bemerkungen
104	Frau H., 32 J.	Endometritis post abortum	Abrasio	Ambulant	79,84	18,09	0,92	1.14	—	—	—	—	—	Anaemia. Starke Blutung
105	Frau G.	Endometritis interstitialis. Elongatio colli	Abrasio. Amputatio. 16. XI. 95	Geheilt 26. XI. 95	76,08	18,76	2,06	3,10	—	76,08	20,68	3,24	—	—
106	Frau L.	Endometritis glandularis hypertrophica	Abrasio. Discisio. 3. XII. 95	Geheilt 15. XII. 95	76,25	18,43	3,43	1,89	—	75,86	22,23	1,91	—	—
107	Frau M.	Endometritis (Mischform). Stenos. orific. externi.	Abrasio. Discisio. 7. XII. 95	Geheilt 20. XII. 95	77,13	17,37	2,46	3,04	—	—	—	—	—	Blutungen
108	Frau Ul., 41 J.	Endometritis glandularis ectatica. Erosion. port.	Abrasio. Excisio part. lab. ant. probat. 28. XII. 95	Geheilt 21. I. 96	72,53	21,96	2,71	2,80	—	74,00	22,81	3,18	—	Blutungen. Anaemia gravis

Digitized by Google

109	Frl. Z., 23 J.	Endometritis glandul. Erosiones port. permagn.	Abrasio et Excochleatio. 11. I. 96	Geheilt 22. I. 96	75,86	18,92	3,18	2,03	—	75,86	22,00	2,13	—	—
110	Frau v. D.	Endometritis (Mischform). Erosiones portionis	Abrasio. Amputatio. 14. I. 96	Geheilt 24. I. 96	74.62	20,06	2,89	2,42	—	—	—	—	—	—
111	Frau Schl.	Endometritis interstitial. Erosion. portionis. Desc. vag. ant. et post.	Abrasio. Amputatio. Colporrhaphia ant. et post. 17. I. 96	Geheilt 27. I. 96	74,17	20,24	2,40	3,18	—	—	—	—	—	—
112	Frau M., 52 J.	Endometritis haemorrhagica	Abrasio. 17. I. 96	Ambulant	80,02	16,15	1,74	2,09	—	—	—	—	—	Starke Blutungen. Anaemia gravis
113	Frau K., 37 J.	Endometritis interstitial. Metritis chronica	Abrasio. 21. I. 96	Geheilt 25. I. 96	75,63	21,18	1,00	2,18	—	75,21	23,84	0,95	—	—
114	Frau J. 36 J.	Endometritis glandul. Erosion. port. Rupt. inveterat. cervicis	Abrasio. Amputatio. 28. I. 96	Geheilt 8. II. 96	74,88	19,90	2,17	3,04	—	—	—	—	—	Starke Blutungen. Anaemia gravis
115	Frau B., 46 J.	Endometrititis haemorrhagica	Abrasio. 31. I. 96	Ambulant	81,44	16,53	0,72	1,31	—	—	—	—	—	Starke Blutungen. Anaemia gravis
116	Frl. S.	Endometritis glandul. Retroflex. ut. fix.	Abrasio. Colpotome. Solutio uteri. 4. II. 96	Geheilt 24. II. 96	76,22	19,54	2,45	1,78	—	—	—	—	—	—

Digitized by Google

Fortsetzung von Tabelle VI.

Endometritis.					Blutuntersuchung kurz vor der Operation					Blutuntersuchung 48 Stunden nach d. Operation				Bemerkungen
Laufende Nummer	Name	Diagnose	Operation	Entlassen	Polynucleaere Zellen	Lymphocyten	Mononucleaere Zellen	Eosinophile Zellen	Myelocyten	Polynucleaere Zellen	Lymphocyten und mononucl. Zellen	Eosinophile Zellen	Myelocyten	
117	Frau W., 30 J.	Endometritis interstitial. chron. Retroflex. ut. fix.	Abrasio. Colpotome. Solutio. 6. II. 96	Geheilt 22. II. 96	76,12	17,89	2,37	3,61	—	76,80	19,63	3,56	—	—
118	Frl. L., 43 J.	Endometritis glandularis ectatica	Abrasio. Exstirpatio uteri total. 13. II. 96	Geheilt 27. II. 96	82,16	15,88	0,32	1,64	—	77,03	20,90	2,07	—	Starker Fluor und Blutungen. Anaemia gravis
119	Frau S., 45 J.	Endometritis glandul. et interstitial. Retroflex. ut. fix.	Abrasio. Colpotome Solutio. 8. II. 96	Geheilt 22. II. 96	77,85	18,91	1,18	2,05	—	76,93	21,01	2,05	—	—
120	Frau M.	Endometritis interstitial. Erosion. post.	Abrasio. Amputatio. 12. II. 96	Geheilt 23. II. 96	74,52	21,68	1,04	2,76	—	74,52	23,21	2,26	—	—
121	Frau B.	Endometritis chronica interstitial.	Abrasio. Exstirpatio uteri total. 13. II. 96	Geheilt 23. II. 96	78,03	18,25	0,74	2,97	—	76,32	22,64	1,04	—	—

Digitized by Google

122	Frau Z.	Endometritis haemorrhag.	Colpotome. Exstirpatio uteri total. per vag. 14. II. 96	Geheilt 2. III. 96	78,87	17,77	1,64	1,72	—	—	—	—	—	1
123	Frau W., 24 J.	Endometritis glandul. Erosion. port. Retroflex. ut. fix.	Abrasio. Amputatio. Colpotome. Solutio ut. Colporrhaphia ant. et post. 14. II. 96	Geheilt 3. III. 96	74,80	19,03	2,31	3,86	—	74,81	21,43	3,76	—	—
124	Frau B., 34 J.	Endometritis (Mischform). Erosion. lab. post. Retroflex. ut. fix. Desc. vag.	Abrasio. Excisio lab. post. Colpotome. Solutio. 14. II. 96	Geheilt 5. III. 96	75,26	19,02	3,71	2,01	—	—	—	—	—	—
125	Frau U., 31 J.	Endometritis glandul. et interstitial. Erosiones port. Metritis	Abrasio. Amputatio. 20. II. 96	Geheilt 26. II. 96	74,82	21,32	2,07	1,79	—	75,02	23,13	1,85	—	—
126	Frau G., 30 J.	Endometritis interstitial. Erosiones portionis	Abrasio. Amputatio. 5. III. 96	Geheilt 13. III. 96	74,96	20,39	1,81	2,84	—	75,67	21,84	2,49	—	—

Digitized by Google

Zusammenfassung der Resultate.

Gehen wir nun dazu über an der Hand der vorstehenden Tabellen die Ergebnisse meiner Untersuchungen zusammenzufassen, so finden wir, dass von den 49 Fällen, bei denen es sich um Ovarien-Erkrankungen handelt, 38 Befunde eine mehr oder weniger hochgradige Eosinophilie aufweisen, während neun normale Verhältnisse und zwei Fälle Verminderung der eosinophilen Zellen zeigen. Was nun die neun normalen Blutbefunde anbetrifft, so können wir sieben Untersuchungen Fall 2, 6, 8, 10, 13, 30 und 49, bei denen ganz leichte Erkrankungen und zwar grösstentheils kleine hydropische Follikel vorlagen, als nicht in diese Rubrik gehörig ausschliessen. Eine Ausnahme hiervon machen nur Fall 34 und 36 bei denen gut haselnussgrosse eitrige Abscesse in den Ovarien vorhanden waren. Aber auch diese beiden normalen Blutbefunde bei augenscheinlich schweren Erkrankungen der Ovarien finden vielleicht durch das sowohl vor wie nach der Operation bei beiden Kranken auftretende Fieber ihre Erklärung, welches von einigen Autoren als Ursache der Vermehrung der polynucleaeren- und Verminderung der anderen Leucocytenarten angesehen wird.

Ein besonderes Interesse scheinen mir Fall 7 und 9 zu beanspruchen, die beiden einzigen Untersuchungen bei Carcinom-Erkrankungen der Ovarien. Hier weist der Blutbefund sogar eine deutliche Verminderung der eosinophilen Zellen auf, während die Zahl der polynucleären Zellen auf Kosten der Lymphocyten erhöht ist. Die Fälle von Blutuntersuchungen bei Ovarialcarcinom, welche ich in der Litteratur habe auffinden können (Zappert, Reinbach), bieten denselben Befund, so dass es wahrscheinlich zu sein scheint, dass diese Erkrankungen eine Sonderstellung in der Blutzusammensetzung im Gegensatz zu den übrigen Ovarialerkrankungen einnehmen.

Die Vermehrung nur der polynucleären Zellen findet sich wie bei den meisten lange bestehenden schweren Organ-Erkrankungen auch in den von mir untersuchten Fällen (3, 5, 7, 9, 11, 12, 14, 18, 20, 21, 22, 25, 28, 31, 35, 39, 40 und 45), wo es sich um ausgebreitete Degeneration der Eierstöcke handelt.

Das Auftreten der Myelocyten konnte ich in 8 Fällen von Kystoma ovarii (1. 3. 5. 12. 14. 15. 26. 46) und in 2 von doppelseitigen purulenten sterilen Ovarialabscessen (35. 37) nachweisen. In allen diesen Fällen bestand eine völlige Degeneration der Ovarialsubstanz, so dass von ihr kaum mehr als eine dünne Cysten- respective Abscesswand vorhanden war. Ob nun diese abnormen Blutbefunde in allen, wie in den eben beschriebenen Fällen constant auftreten, lässt sich bei der verhältnissmässig geringen Anzahl von Untersuchungeu solcher Fälle, welche mir zu Gebote stehen — in der Litteratur konnte ich nur den von Edm. Neusser veröffentlichten Fall finden — nicht feststellen. Jedenfalls aber wäre es von Bedeutung, durch fernere Blutuntersuchungen klar

Digitized by Google

zu stellen, ob das gleichzeitige Auftreten von Eosinophilie und Myelocyten bei grösseren cystischen Ovarialtumoren die Regel ist.

Die zweite Abtheilung der ersten Gruppe: „Tubenerkrankungen", Fall 50—61, weist nirgendwo weder eine Vermehrung oder Verminderung der eosinophilen Elemente noch Myelocyten auf. Nur bei den eitrigen Prozessen tritt eine Abweichung von der Norm auf, indem eine deutliche Leucocytose zu Gunsten der polynucleären Zellen vorhanden ist.

Wir kommen jetzt zur zweiten Gruppe: „Carcinoma uteri", Fall 62—81. Bei 9 Untersuchungen (64, 65, 67, 70, 71, 74, 75, 76 und 81), also fast bei der Hälfte der Fälle, besteht Eosinophilie, während 5 normale Befunde (62, 63, 68, 72, 73), 4 Verminderung der eosinophilen Elemente mit Vermehrung der polynucleären Zellen (69, 77, 78 und 80) und 2 Vermehrung nur der polynucleären Zellen (66 und 79) aufweisen. Es zeigt sich also auch in diesen Blutuntersuchungen bei Uteruscarcinom, dass, was bereits mehrere Autoren bei Carcinom-Erkrankungen im Allgemeinen festgestellt haben, die Blutzusammensetzung bei klinisch gleich schweren Erkrankungen eine völlig von einander abweichende sein kann. So sehen wir auch hier bei meinen Untersuchungen bei beginnendem Carcinom oft starke Leucocytose mit Eosinophilie, während in schweren Fällen oft normaler Blutbefund nachgewiesen werden kann, und ebenso bei schweren Erkrankungen Leucocytose mit Eosinophilie.

Die beiden letzten Gruppen III und IV: „Myoma uteri", Fall 82—102 und „Endometritis", Fall 103—126, einzeln eingehender zu betrachten, lohnt nicht der Mühe, da nur fünf Untersuchungen vom normalen Blutbefunde etwas abweichen. Es sind Fall 92, 100, 112, 115 und 118, bei denen die polynucleären Zellen vermehrt und die Lymphocyten etwas vermindert sind. Diese Verschiebung des normalen Verhältnisses der Leucocyten zu einander findet in diesen fünf Fällen aber wohl darin ihre Erklärung, dass es sich hier um sehr anämische, herabgekommene Kranke handelte.

Zum Schlusse der allgemeinen Betrachtung erübrigt es noch zu erwähnen, dass die Untersuchungen der zweiten Blutentnahme 48 Stunden nach der Operation, soweit sie stattfinden konnten, überall der Norm näher kommende Resultate ergeben haben.

Fassen wir nun die bei der Allgemeinbetrachtung erhaltenen Ergebnisse zusammen, so kommen wir zu folgender Schlussfolgerung:

I. Die Blutzusammensetzung bei Erkrankungen speciell der Tuben, sowie bei Myoma uteri und den Endometritiden ist in allen von mir untersuchten Fällen in Rücksicht auf die eosinophilen Elemente und Myelocyten eine normale.

Digitized by Google

II. Bei schweren Erkrankungen der Ovarien, die fieberhaften Fälle (34 und 36), sowie die Carcinom-Erkrankungen (Fall 7 und 9) ausgenommen, konnte ich bei allen Untersuchungen Eosinophilie nachweisen.

III. Bei grossen Ovarial-Cysten oder -Eitersäcken, welche zur völligen Degeneration der Ovarien geführt haben, kommt noch in einem grossen Theil der Fälle, 10 von 18 zur Vermehrung der eosinophilen Zellen das Auftreten von Myelocyten hinzu.

IV. Bei Carcinom-Erkrankungen des Uterus treten anscheinend ohne Unterschied bei leichten und schweren Fällen, bald Vermehrung, bald normale Anzahl, bald Verminderung der eosinophilen Elemente ohne Myelocyten auf.

Berichte.

Die Anzeigestellung zur chirurgischen Behandlung des puerperalkranken Uterus.

Sammelbericht

von

L. PROCHOWNICK-Hamburg.

(Im Verein mit Dr. J. Kanter, G. Stratenberg, E. Rosenfeld.)

II.

Französische Arbeiten.

Litteratur-Uebersicht.

1. Baldy, Ablation de l' utérus et des annèxes pour septic. puerpér. — Arch. de toc et de gyn. Vol. XXI. 95. (S. auch unter „Amerikan. Arbeiten."
2. Demelin, Traitement actuel de l' infect. puerpér. — Arch. de toc. et de gyn. Févr. 95.
— Curettage de l' utér. puerp. — Arch. de toc. et de gyn. Vol. XXI. 95.
3. Denis, Quelques considérations sur le curettage précoce dans l'infect. puerpér. — Thèse, Paris 95.
4. Dumont, Dangers et complications du curettage post part. — Arch. de toc. et de gyn. Vol. XXI. 95.
5. Fervé, Le curettage utérin dans l' infect. puerpér. — Nouv. arch. d'obst. et de gyn. 1894. No. 11.
6. Frey, De l'utitité de curettage précoce comme moyen prophylactique et thérapeutique . . . . Thèse, Paris 95.
7. Guidez, Traitement par le curettage utérin de la rétention des membranes et du placenta. — Thèse. Lille 94.

Digitized by Google

8. Marmasse, Du curettage dans les accidents des suites de couches. Thèse. Paris 95.
9. Oui, Contribution à l'étude du curettage utérin dans les complications de la retention placent. post abort. — Annal. de gyn. et de l' obst. — Tome XLIII, Févr. 95.
10. Perrin, Quatorze observations de curettage de l'utérus puerpér. — Arch. de toc. et de gyn. Vol. XXI, 95.
11. Pinard et Wallich, Traitement de l'infection puerpérale. — Paris 1896.
12. Tarnier, De l'asepsie et de l'antisepsie en obstétrique. — Paris 1894.
13. Verhandlungen des Kongresses für Geburtshülfe und Gynaekologie in Bordeaux 1895. — (Monatsschrift für Geburts- und Gynäk. Nov. 1895.)

Die Mehrzahl der französischen Autoren tritt für die aktive, chirurgische Behandlung der puerperalen Endometritis ein. Es handelt sich dabei fast ausschliesslich, soweit Operationen am Uterus in Betracht kommen, um die Curettage[1]), radikalere Eingriffe sind in der französischen Litteratur der letzten Jahre fast garnicht berichtet.

Ueber die Indikationen zur Ausschabung des puerperalseptischen Uterus, insofern nicht Blutungen, Retention von Placentarstücken, insbesondere p. abort. die Indikationsstellung erleichtern, gehen die Ansichten auseinander: einige Autoren cürettieren prinzipiell und von vorneherein, die Mehrzahl weist diese „curettage précoce" zurück und empfiehlt zunächst ein abwartendes Verhalten — traitement d'essai. Dasselbe besteht, abgesehen von der gleichzeitigen medikamentösen und symptomatischen Behandlung in den kontinuierlich oder mit Unterbrechungen angewandten intrauterinen Spülungen.

Die Hauptvertreter dieses relativ konservativen Behandlungsprinzips sind Pinard und Wallich (11)[2]), die übrigens im Gegensatz zu den in Deutschland vorherrschenden Anschauungen auch vom prophylaktischen Standpunkte die Irrigationen eine weitgehende Verwendung finden lassen. Wird von ihnen eine energische Vaginalausspülung selbst nach normal verlaufenen Geburten empfohlen, so sollen intrauterine Spülungen aus prophylaktischen Gründen angeschlossen werden nach intrauterinen Operationen, bei Fällen mit protrahierter Geburtsdauer und frühzeitigem Blasensprung, bei Tod der Frucht und endlich bei Aborten und Retention von Eihautresten. Eine schon während der Geburt eintretende Temperatursteigerung giebt, wenn sie 39° erreicht, das Zeichen zur Anwendung der kontinuierlichen Irrigation spätestens 3 Stunden p. part. Tritt die Steigerung der Temperatur und der Pulsfrequenz erst später auf, so wird zunächst eine einfache intrauterine Ausspülung gemacht, für welche die Indikation schon bei einer (Achselhöhlen-) Temperatur von 38° gegeben ist, ohne Rücksicht darauf, ob die Pulsfrequenz 100 übersteigt, resp. bei 37,5°, falls hohe Pulsfrequenz vorhanden ist!

---

[1]) Es sei bei diesem Worte nochmals an die deutschen Gynaekologen die Bitte gerichtet, das unfranzösische „Curettement" auszumerzen.

[2]) Ein ausführliches Referat über das Buch dieser Autoren ist im vorigen Heft dieser Monatsschrift erschienen.

Digitized by Google

Diese Ausspülung wird wiederholt, wenn die Temperatur nicht sogleich bis zur normalen gefallen ist oder die Pulsfrequenz dauernd hoch (100) bleibt. Steigen Pulsfrequenz und Temperatur trotz dieser Behandlung, so wird entweder die kontinuierliche Irrigation installiert oder cürettiert. Häufig muss beides verbunden werden, weil Pinard, der die curettage précoce auf Grund eines durch Luftembolie verlorenen Falles für sehr gefährlich hält, die Cürette prinzipiell nicht vor dem Ende des dritten Wochenbetttages anwendet. Wenn die Temperatur nun unmittelbar nach der Ausschabung des Uterus bis zur normalen fällt, so wird 24 Stunden p. op. bei Gelegenheit der Entfernung der intrauterin placierten Jodoformgaze eine intrauterine Spülung vorgenommen, später nur 2—3 mal täglich Vaginalspülungen. Fast ebenso häufig wie ein unmittelbarer Fieberabfall findet eine allmähliche Entfieberung nach dem Eingriffe statt, in diesem Falle werden nach Entfernung des Jodoformgazetampons ausser den Vaginaldouchen noch 1 mal täglich intrauterine Spülungen angewendet, bis normale Temperatur- und Pulsverhältnisse eingetreten sind. Eine vorübergehende Temperatursteigerung im unmittelbaren Gefolge der Operation ändert an diesem Regime nichts, obwohl sie von Pinard und Wallich im Gegensatze zu anderen Autoren auf die Inokulation septischer Stoffe zurückgeführt wird. Anders, wenn die Temperatursteigerung p. op. eine progressive ist. Zunächst wird eine Wiederholung der Cürettage empfohlen, der eine intrauterine Aetzung mit 5 % Karbolsäure angeschlossen werden kann. Bleibt die Temperatursteigerung trotzdem bestehen oder walten von vornhereiu keine Zweifel mehr über die nunmehr eingetretene Allgemeininfektion ob, so ist die Zeit gekommen, in der die Installierung kontinuierlicher intrauteriner Irrigation die einzige, nach Pinard mit meist sicherer Aussicht auf Erfolg, zu empfehlende Behandlungsmethode ist; denn die kontinuierliche Irrigation hat jetzt weniger eine lokale, intrauterine Wirkung, sie bekämpft die Allgemeininfektion und kräftigt den Organismus im Widerstande gegen das infektiöse Agens.

Die Bedeutung einer rein lokalen Behandlungsmethode hat die intrauterine Irrigation, wenn sie in den ersten drei Tagen des Wochenbettes, bevor die zeitliche Indikation zur Ausschabung der Uterus erfüllt ist, zur Desinfektion des Operationsfeldes angewendet wird.

Die verschiedenen Gefahren, welche die Anwendung intrauteriner Spülungen am puerperalen Uterus in sich birgt, wie das Eindringen von Flüssigkeit durch die Tuben in die Peritonealhöhle, das Eindringen derselben in die Venensinus, die Uterusperforation, Shok etc. werden von den Verff. eingehend berücksichtigt, sie sind ebenso, wie die Schwierigkeiten der Cürettage meist sicher zu vermeiden.

Für die einfachen, intrauterinen Spülungen wird die Tarnier'sche 28 cm lange Canüle verwendet, es werden etwa 10—12 Liter Flüssigkeit, wenigstens bei der ersten Ausspülung verbraucht. Ein bestimmtes Antiseptikum wird nicht empfohlen, doch sollen im Anfang möglichst schwache Lösungen oder steriles Wasser verwendet werden. Die kontinuierliche Irrigation geschieht in der ersten halben Stunde mittelst einer Lösung von Hydrarg. bijodat. $^1/_{4000}$, später mittelst Karbollösungen in einer Konzentration von

Digitized by Google

1 : 100 bis 1 : 600. Wenn Intoxikationserscheinungen auftreten, oder bei Albuminurie besonders zu befürchten sein sollten, so wird eine $^1/_2$ $^0/_{00}$ β-Naphtol-Lösung oder steriles Wasser empfohlen. Die kontinuierliche Irrigation bedarf natürlich einer überaus sorgsamen ununterbrochenen Ueberwachung durch geschulte Kräfte: sie wird jetzt nicht mehr, wie früher, länger als 24 oder 48 Stunden ununterbrochen im Gang erhalten.

Auf Grund dieses Behandlungsprinzips erreichte Pinard im Jahre 1894 eine Mortalität von 0.18 pCt. bei septicämischen Erkrankungen. Er spricht sich daher mit Entschiedenheit gegen solche radikalere Eingriffe aus, welche in der ersten Epoche p. part. die Allgemeininfektion durch Laparotomie oder Hysterektomie bekämpfen wollen.

Für Tarnier (12) bilden einfache Intrauterinspülungen die souveräne Behandlungsmethode des Puerperalfiebers. Seine Erfolge sind so vorzügliche, dass er die Indikation zu einem weiteren chirurgischen Eingriff am Uterus nur äusserst selten erfüllt sieht. Nur wenn trotz fortgesetzter Spülungen eine Verschlechterung des Zustandes eintritt, kommt die Anwendung der Cürette in Frage. Diese Spülungen werden von Tarnier, wie Marmasse (8) mitteilt, prinzipiell bei jeder Puerpera angewendet, deren Temperatur 38,0 überschreitet. Zunächst wird eine intrauterine Ausspülung mit einer stärkeren Jodlösung (3 $^0/_{00}$) vorgenommen, sinkt die Temperatur nunmehr, so wird weiterhin eine schwächere Jodlösung ($1^1/_2$—2 $^0/_{00}$) benützt, andernfalls ist nach Marmasse die Ausschabung des Uterus nicht zu umgehen. Tarnier selbst legt im Gegensatze zu manchen deutschen Autoren (Fehling) auf eine vereinzelte Intrauterinspülung gar keinen Wert und wiederholt dieselbe wenigstens 2—3 mal in den ersten 48 Stunden, bevor er das Verfahren als unzureichend erkennt. Jod ist das bei Tarnier fast ausschliesslich zur Anwendung kommende Antisepticum, Intoxikationen sind dabei so gut wie ausgeschlossen und, wenn die bekannten nötigen Vorsichtsmassregeln befolgt werden, ist das Verfahren ganz ungefährlich.

Marmasse, obwohl auch ein Gegner der curettage précoce, der er eine Berechtigung nur für die Landpraxis zuerkennt, spricht den intrauterinen Spülungen doch jede Wirkung auf die tieferen Teile des Endometriums ab. Oberflächlich befindliche Keime mögen wohl durch sie getötet, Toxine zerstört werden, aber schwere Prozesse, besonders die diphtherischen, werden nicht im geringsten beeinflusst. Wird die Curettage vorgenommen, so muss sie sehr gründlich sein, das ausgekratzte Material muss im mikroskopischen Bilde Muskelzellen erkennen lassen. Parametritische und pelveoperitonitische Affektionen bilden für Marmasse, übrigens auch für Tarnier, keine absolute Contraindikation gegen die Anwendung der Cürette, die ihnen aber völlig nutzlos erscheint, sobald die Symptome einer diffusen Peritonitis vorhanden sind. Marmasse hält die Operation für ungefährlich und bestreitet mit Tarnier die Berechtigung der in Deutschland vertretenen Befürchtung, dass die Cürette die Infektion erst in die klaffenden Sinus und Gefässe hineintrage. Der Schüttelfrost, der bisweilen auf die Operation folgt, ist durchaus nicht das ungünstige Zeichen dafür, dass jetzt die bisdahin lokalisierte Infektion sich weiter verbreitet habe. Auch

Digitized by Google

nach intrauterinen Spülungen treten bisweilen derartige Schüttelfröste mit konsekutiver Temperaturerhöhung auf. Tarnier, der die Frage nach ihrer Entstehung offen lässt, hält sie für sehr harmlos, gewöhnlich kommt es schon nach 4—6 Stunden zum Abfall der Temperatur. Unter den 25 der Arbeit von Marmasse angeschlossenen Krankengeschichten ist ein Fall mit tötlichem Ausgange erwähnenswert. Es handelte sich um einen Fall von Septicämie nach spontanem Partus. Zwei Mal war ohne Wirkung auf die Temperatur cürettiert worden, das zweite Mal am neunten Krankheitstage. Nun wurde permanente intrauterine Irrigation installiert, bei der am zweiten Tage, ohne dass eine Gewalteinwirkung stattgefunden hatte, eine Perforation des Uterus durch die Dauerkanüle erfolgte. Die Sektion ergab als Nebenbefund Phthisis pulmonum. Verf. hält die Tuberkulose zwar nicht für eine Contraindikation der Ausschabung des puerperalen Uterus, glaubt aber, dass sie die Prognose wesentlich trübe.

Frey (6), Denis (3) und Guidez (7) beschränken die Indikation zur Ausschabung streng auf die Fälle, in denen die Infektion noch im Uterus lokalisiert ist, und warnen vor ihr, falls sie bereits deutlich das Pelveoperitoneum und die Adnexa ergriffen hat. Es kommt für sie allein die lymphatische Form des Puerperalfiebers in Betracht, bei der metrophlebitischen Form ist der Eingriff absolut zu verwerfen, weil die Gefahr der tötlichen Embolie droht. Guidez wartet die Wirkung der ersten intrauterinen Spülungen ab und kürettiert, wenn nicht unmittelbar darauf die Temperatur fällt. Frey und Denis verzichten ganz auf das traitement d'essai. Im übrigen enthalten diese Arbeiten, ebenso wie die von Oui (9), Ferré (5) (6 Fälle) und Perrin (10) nichts Neues. Letzterer, ein überzeugter Vertreter der Cürettage, sah die günstige Wirkung der Operation auf die Temperatur meist nicht unmittelbar, sondern erst nach 1—3 Tagen auftreten.

Im Gegensatze dazu vertritt Dumont (4) einen sehr konservativen Standpunkt. Er hält die Ausschabung für einen besonders wegen der Gefahr der Uterusperforation sehr gefährlichen Eingriff, der sich nur in sehr seltenen Fällen als unumgänglich notwendig erweist.

Demelin (2) nimmt einen vermittelnden Standpunkt, ähnlich wie Tarnier, ein; er dehnt die konservative Behandlung (1—2 mal täglich intrauterine Ausspülungen) über 4—5 Tage aus; wenn aber bis dahin die Temperatur nicht bis zur Norm gefallen ist, rät er zu cürettieren. Bei Retention von Eihautresten genügt oft das Auswischen des Uteruscavum mit Kreosotglycerin. Ueber die Technik der Cürettage ist nichts besonderes zu bemerken, die meisten wenden stumpfe Cüretten an, einige operieren unter permanenter Irrigation. Perrin ätzt hinterher mit Kreosotglycerin.

Baldy (1)[1]) ist der einzige, der die vaginale Hysterektomie empfiehlt, falls wiederholte Kürettagen mit nachfolgender Irrigation und

[1]) Die Baldy'sche Arbeit gehört streng genommen nicht in die französische, sondern in die amerikanische Litteratur (s. daselbst). Sie ist wohl als ein Versuch des Importes des transatlantischen, mehr aktiven Verfahrens anzusehen; bisher scheint in Frankreich der Boden dafür nicht vorhanden zu sein.

Digitized by Google

Tamponade des Uterus erfolglos sind. Hat die Infektion die Adnexa ergriffen, so kommt die Laparotomie in Betracht. Sitzt der Eiter nur in einer Tube oder in einem Ovarium, so wird dieses Organ allein entfernt, bei doppelseitiger Erkrankung soll die Hysterektomie vorgenommen werden.[1])

Im Anschluss hieran ist der Verhandlungen des Kongresses für Geburtshilfe in Bordeaux (13) zu denken, über welche in dieser Monatsschrift bereits berichtet ist. Hier gelang es Tarnier, mit seinen Anschauungen zwischen den Gegnern und Freunden der Cürettage am puerperalen Uterus zu vermitteln.

III.

Amerikanische und englische Arbeiten.

Litteraturübersicht.

1. Noble, Charles P., M. D. Philadelphia. — Coeliotomy for Puerperal Septicaemia and Peritonitis. The Amer. Gynec. and Obstetr. Journ. April 1895.
2. Boldt, H. J., M. D. New York. — Vaginal Exstirpation of the Uterus and Adnexa in Pelvic Suppuration and Septic Puerperal Metritis and Peritonitis. The Amer. Journ. of Obst. and Diseas. of Women and Children. Vol. XXXI. Jan. 1895. No. 1.
3. Baldy, J. M., M. D. Philadelphia. — Removal of the Uterus and Adnexa for Puerperal Sepsis. — Annals of Gynec. and Paediat. Vol. III. pag. 190.
   — Abdominal Section for Puerperal Septicemia. The Am. Jour. of Obstet. Vol. XXXII. July 1895. No. 1.
   — Hysterectomy for Puerperal Septicemia. The Am. Gyn. and Obst. Journ. Vol. VI. 4. p. 431.
4. Transact. of. the Americ. Gynec. Society. The Am. Journ. of Obstet. Vol. XXXII. July 1895.
5. Frank, L., M. D. Louisville. — Treatment of Puerperal Sepsis. — Am. Journ. of Obst. Vol. XXXII. Sept. 1895. No. 3.

[1]) Anmerkung bei der Korrektur. Erst nach Abschluss der vorliegenden Arbeit ist uns die wichtige Dissertation von Wintrebert (de l'ablation de l'utérus dans les infections puerpérales . . Paris 1895) zugänglich gewesen. W. stellt neun hierher gehörige Fälle aus der Litteratur zusammen, denen er einen bis dahin noch nicht veröffentlichten, tötlich verlaufenen von Bouilly hinzufügt. Die Indikationen der Totalexstirpation des Uterus bei puerperaler Sepsis sind für ihn erfüllt, wenn 1. uterine Infektion vorliegt, 2. diese Infektion noch auf Uterus und Adnexe beschränkt ist, 3. also keine Blutinfektion besteht, 4. jede konservative Behandlung erfolglos ist. Die bakteriologische Prüfung hält er für unerlässlich, da ihm kein Fall mit günstigem Umlaufe bekannt ist, bei dem Streptokokken im Blut gefunden worden waren. Ebenso sind diffuse Peritonitis und äusserste Erschöpfung der Patientin Kontraindikationen der Radikaloperation. Am leichtesten wird man sich zu einer frühzeitigen Operation bei persistierender partieller oder totaler Retention der Placenta entschliessen, wenn die erwähnten Indikationen erfüllt sind. Für die ersten drei Monate der Gravidität glaubt W. die vaginale, für die späteren die abdominale Exstirpation des Uterus empfehlen zu müssen.

Digitized by Google

6. Hayd. H. J., M. D., F. R. C. S. of E. — Hysterectomy in Puerperal Sepsis. — Buffalo med. and surg. Journ. May 1896.
7. Price. Hysterectomie for Puerperal Infection. The Amer. Gyn. and Obst. J. Vol. VII. p. 365.
8. Mc Murty, L. S., M. D. Louisville. — The Indications for Operation in Puerperal Sepsis. The Am. Jour. of Obst. Vol. XXXII. Nov. 1895. No. 5.
9. Davis, E. P., M. D. — When shall Coeliotomy be performed in the treatment of puerperal sepsis. — The Am. Journ. of Obst. Vol. XXXI. Febr., pap. 155.
— Drainage in Puerperal Sepsis. The Am. Jour. of Obst. August.
— The surgical treatment of puerperal sepsis. — Philadelph. Hosp. Rep. 1893. Vol. II. p. 116.
10. Porter, M. D. — Coeliotomy in general suppurative peritonitis with report of a case. — The Am. Gyn. and Obst. J. Vol. VII. pag. 368.
11. Penrose C. B., M. D. Pennsylvania. — Report of a case of hysterectomy for acute puerperal sepsis, with recovery. — The Am. Jour. of. Obst. Vol. XXXIII. May 1896. No. 5.
12. Miller, A. B., M. D. Syracuse. — Intermediate treatment of puerperal sepsis. — The Am. Jour. of Obst. Vol. XXII. Nov. 1895. No. 5.
13. Ill, J. E., M. D. Newark. — The importance of the early recognition and treatment of septic puerperal endometritis. The Am. Jour. of Obst. Vol. XXX. Dec. 1894. No. 4.
14. Longyear, H. W., M. D. Detroit. — The treatment of Puerperal Infection. The Am. Jour. of Obst. Vol. XXXIV. Oct. 1896. No. 4.
15. Byers, J. W., M. A., M. D. — A Plea for the early recognition and treatment of puerperal fever. — Brit. med. Jour. 1896.
16. Murphy, James, M. D. — Surgical treatment of so-called puerperal fever. — Brit. med. Jour. Jan. 1896. — Discussion.
17. Kime, The drainage tube in puerperal infection. The Am. Gyn. and Obst. Journ. Vol. VI. pag. 608.
18. Duke, On curetting the uterus in cases of puerperal septicaemia. Lancet. Vol. II. pag. 669.
19. Cullingworth, On the local treatment of puerperal fever. The Practitioner. London. April 1895.

Die amerikanischen und ein Teil der englischen Autoren, soweit sie in diesem Referat berücksichtigt werden konnten, treten bei der Behandlung der puerperalen Septicämie fast ohne Ausnahme für chirurgische Massnahmen ein; während jedoch ein Teil derselben sich vollständig auf die Cürettage, die Tamponade oder Irrigation beschränkt, steht diesen eine grosse Zahl von Operateuren gegenüber, welche bei den schweren Formen septischer Endometritis und Metritis, sowie bei schweren Beckeneiterungen dringend energisches Vorgehen anraten und jeden Zeitverlust für gefährlich halten; sie plädieren, wenn jene weniger eingreifenden Massnahmen nicht baldigst zum Ziele führen, für die

Digitized by Google

Hysterektomie entweder auf vaginalem oder abdominalem Wege event. für die Coeliotomie mit Beseitigung des Eiterherdes.

Die Diagnose bot häufig Schwierigkeiten: besonders der primäre Sitz der Erkrankung, das Fortschreiten derselben auf die Umgebung, die Möglichkeit einer sicheren Entfernung bezw. Entleerung des ganzen Eiterbezirkes, sind der Erkenntnis keineswegs leicht zugänglich. Die Diagnose wurde im allgemeinen, abgesehen von der bimanuellen Untersuchung, auf Grund klinischer Symptome gestellt wie: hohe Temperatur, rapider Puls, beschleunigte Atmung, Kräfteverfall und ängstliches Aussehen, Lochialretention bezw. übelriechender Ausfluss: dass zur Sicherung der Diagnose die verschiedenen bakteriologischen Untersuchungsmethoden, wie Blut- oder Eiterkulturen oder mikroskopische Untersuchungen, angestellt seien, ist in den Arbeiten nicht erwähnt.

Der Ausgangspunkt lag in der grösseren Zahl der Fälle im Cavum uteri und griff dann auf die Umgebung, das Parametrium, die Adnexe und das Perimetrium über oder blieb lokalisiert auf Endo- und Myometrium. Natürlich gaben auch manche Fälle zur Operation Veranlassung, wo schon vor der Geburt gebildeter Eiter von neuem Entzündungen schwerster Art anregte.

Innere Mittel, wie Alkohol, Strychnin, Nuclein, wurden wohl von einem Teil der Autoren gegeben, besonders von denjenigen, welche sich nicht zu schwereren Eingriffen verstehen, doch kehrt fast stets die Mahnung wieder, sich nicht mit Medikamenten aufzuhalten, sondern zur lokalen Therapie überzugehen. Ueber das Streptococcen-Antitoxin sind bereits verschiedentlich Versuche angestellt worden, die Erfolge sind noch so wenig zufriedenstellend, dass diese Heilmethode die Operationen noch nicht einzuschränken erlaubt hat.

Aus diesen kurzen Ausführungen geht hervor, dass bei den amerikanischen und einigen englischen Autoren ein absoluter Konservatismus nicht besteht, sondern dass sie sich mehr oder weniger für operatives Einschreiten entscheiden.

Noble (1) fasst seinen Standpunkt in der Frage der Coeliotomie bei puerperaler Sepsis und Peritonitis unter zwei Hauptgesichtspunkten zusammen; in solchen Fällen, wo vor der Geburt bereits ein Eiterherd im Becken bestand und durch dessen Ruptur bei der Geburt Peritonitis oder Septicämie entstand, giebt Coeliotomie gute Erfolge. In der anderen Gruppe von Fällen, wo die Infektion an vor der Geburt gesunden Genitalorganen erfolgt, ist die Coeliotomie bei allgemeiner Peritonitis nicht indiciert, weil aussichtslos, dagegen giebt dieselbe bei frühzeitiger Ausführung bessere Prognose, wenn es sich um lokalisierte Peritonitis, um Pyosalpinx, Ovarial- oder Beckenabscess handelt.

Hat sich die Infektion auf den Geburtskanal beschränkt und führen Spülungen und Kürettage nicht zum Ziel, so hält Noble Hysterektomie für gerechtfertigt.

Als Anhang ist ein ausführliches Verzeichnis der bis dahin erschienenen amerikanischen Litteratur beigegeben.

Boldt (2) hat bis jetzt keine guten Resultate gehabt, wie er überhaupt die Behandlung der akuten postpuerperalen Sepsis für eine äusserst schwierige Aufgabe hält. Er hat vier mal Coeliotomie und

Digitized by Google

ebenso oft vaginale Totalexstirpation wegen puerperaler Sepsis gemacht, ohne die Patientinnen retten zu können.

Er hält den vaginalen Weg für den besseren, weil durch die Vagina gute Drainage gewährleistet würde, wenn Kürette und Tamponade nicht bald zum Ziele führten, müsse man zur vaginalen Hysterektomie schreiten, die keine allzuschlechte Prognose gebe, falls nicht zu viel Zeit verstrichen sei.

Baldy[3]) hat zweimal den septischen Uterus nach Abort durch Coeliotomie entfernt, beide Frauen starben, obgleich im ersten Falle die Wunde in Vernarbung begriffen war; hier war der Tod an Pneumonie erfolgt; später hat B. einen Fall, wo die Infektion von einer Eitertube ausging, durch Entfernung des Eitersackes durch Coeliotomie zur Heilung gebracht; (auch ein Jahr zuvor hatte er Uterus und Adnexe in einem Falle von puerperaler Sepsis mit Erfolg entfernt). Er ist der Ansicht, dass bei schweren puerperalen Beckenbindegewebs-Entzündungen die totale Hysterektomie immerhin noch die meiste Aussicht auf Rettung gebe, ebenso wie bei den schweren, sog. diphtherischen oder gangränösen Formen der Endometritis, wo die Infektion vom Cavum ausgehe.

Er stellt 19 von amerikanischen Kollegen wegen puerperaler Infektion ausgeführte Hysterektomien zusammen: Baldy (2 Fälle), Davis, Smith, Peterson, Ashton, Pryor, Hirst (6 Fälle), Kelly, Montgomery und Boldt (4 Fälle); 12 Patienten starben, sieben kamen durch.

In der sich an diesen Vortrag anschliessenden Diskussion[4]) sprachen Noble und Lapthorn Smith zu Gunsten der Operation; Noble möchte den Patienten wenigstens die Chancen einer Operation gewähren, die dann möglichst früh ausgeführt werden müsste, Smith berichtete von einem geheilten Fall, während Coe die Hysterektomie für gefährlich hält, nachdem ihm ein scheinbar glücklich operirter Fall plötzlich im Collaps starb.

In der gleichen Diskussion sprachen andere, wie Wylie und Currier, gegen die Hysterektomie und empfahlen im höheren Grade Kürettage und Tamponade.

Frank (5) betrachtet die puerperale Sepsis unter sechs verschiedenen Gesichtspunkten und richtet darnach seine Behandlung.

1. Bei lokaler Eiterung an verletzten Stellen werden die Geschwürsflächen gereinigt und antiseptisch behandelt.

2. Bei septischer Endometritis empfiehlt er die Kürette, zusammen mit Irrigation und Tamponade.

3. Bei den akuten Fällen von Pyosalpinx und Beckeneiterungen rät er die vaginale Totalexstirpation an, die wegen der besseren Drainage der abdominalen vorzuziehen sei; seine Patienten haben meist schon 6—8 Tage nach der Operation ausser Bett sein können; jedenfalls soll man sich hier nicht mit internen Mitteln aufhalten.

4. Für purulente oder parenchymatöse Metritis sei das beste Mittel die vaginale Hysterektomie, wenn Cürette und Drainage nicht bald zum Ziele führten; auch nach abdominaler Hysterektomie solle man vaginal drainieren.

Digitized by Google

5. Bei diffuser Peritonitis ist von einem Eingriff nichts zu hoffen, bei lokalisierter ist oft Incision und Drainage von Erfolg begleitet.

6. Bei Saprämie und Septicämie ist die Prognose schlecht, bei Pyämie müssen die auftretenden Abscesse eröffnet werden.

Hayd (6) hält Hysterektomie bei puerperaler Sepsis für gerechtfertigt, trotz der Schwierigkeit der Diagnose und der Verantwortung für den Operateur. In Fällen von Complikation mit Pyosalpinx und ähnlichen Erkrankungen werde niemand mit der Operation zaudern, schwieriger liege die Frage bei septischer Endometritis und Metritis, obgleich auch hier die Hysterektomie die meiste Aussicht auf Erhaltung des Lebens biete. Es handle sich nur um frühzeitige Sicherung der Diagnose und baldige Operation, bevor Allgemein-Infektion Platz gegriffen habe.

Einige Autoren, wie Price (7), hätten die Hysterektomie für einen Frevel erklärt und behauptet, die Fälle, welche einer Besserung fähig wären, würden durch Austasten, Cürettage und Douche gebessert. Wenn dies auch für einige Fälle zutreffe, so gebe es für andere Fälle eben nur die Methode der Hysterektomie, wo nämlich trotz Ausreinigung des Cavum uteri Schüttelfröste, schneller Puls etc. die ausgesprochene Sepsis ankündigten.

Mc. Murty (8) teilt die puerperale Sepsis in 2 Gruppen: a) Allgemeine Infektion, mit Zurücktreten der lokalen Symptome, b) Lokalentzündungen, ohne ausgeprägte Allgemein-Infektion. — Bei der ersten Art hat die lokale Behandlung wenig Sinn, Prognose ist meist schlecht; die andere Art bietet dagegen weiteren Spielraum für operative Massnahmen. Eitertuben etc. müssen natürlich entfernt werden, bieten allerdings in der Beurteilung des für die Operation günstigen Zeitpunktes besondere Schwierigkeiten. Septische Endometritis behandelt Verf. mit Ausspülung und Tamponade, weniger empfiehlt er die Cürette, um nicht den etwa bestehenden Granulationswall zu zerstören und Giftstoffe in die so geöffneten Lymphwege zu bringen.

Ein Fall schwerster puerperaler Sepsis wurde durch abdominale Totalexstirpation sehr rasch zur Heilung gebracht.

Bei purulenter und parenchymatöser Metritis ist er der Ansicht, dass bei Verbesserung der Diagnose Hysterektomie am meisten Heilung verspreche; dabei sei es von den Complikationen bezw. von der Fertigkeit des Operateurs abhängig, ob ventral oder vaginal operiert werden soll.

Davis (9) teilt im ganzen 6 Fälle mit, wo er wegen puerperaler septischer lokalisierter Peritonitis Coeliotomie ausführte; drei Pat. starben. In einem Fall fanden sich in dem von oben amputierten Uterus multiple Absesse.

Ebenso giebt Porter (10) einen Beitrag für die Coeliotomie wegen allgemeiner Peritonitis; hier fand sich der Eiter frei in der Bauchhöhle.

Penrose (11) berichtet über einen Fall puerperaler Sepsis nach einem Abort, der 19 Tage nach Perityphlitis-Operation auftrat. Placenta war manuell, bezw. einige Tage später durch Kürettage entfernt worden.

Digitized by Google

Bei der Laparotomie fand sich hinter dem Uterus stinkender Eiter, Uterus wurde entfernt, Adnexe waren von Därmen bedeckt und wurden nicht aus den Adhäsionen gelöst; die Patientin wurde geheilt.

In der Substanz des weichen, schlaffen Uterus fanden sich miliare Absesse; man fand Staphylokokken und Streptokokken.

Die Möglichkeit einer Infektion auf peritonealem Wege, vom Processus vermiformis aus, will P. nicht völlig ausschliessen, da schon vor dem Abort geringe Temperatursteigerungen bestanden hatten.

Die Mitte zwischen moderner Hysterektomie und hergebrachter Irrigation glaubt Miller (12) zu halten, wenn er, ausgehend von dem Gedanken, die drei Hauptfaktoren für das Gedeihen der Bakterien, Wärme, Feuchtigkeit und Nährmaterial, seien in dem Geburtskanal gegeben, den Rat giebt, diesen völlig trocken zu legen.

Bei den Symptomen puerperaler Sepsis soll nach sorgfältiger Desinfektion und Austasten des Uterus, bezw. Kürettage, falls diese nötig scheint, der Uterus und ebenso die Scheide mit Gaze oder Watte fest ausgestopft werden. Selbstverständlich kann man den Kanal nicht völlig trocken legen, darum restieren schwache Symptome. Diese Tamponade wird so oft wiederholt, bis alle Symptome geschwunden sind. M. hat mehrere Fälle so behandelt, eine ausführliche Krankengeschichte bringt die Einzelheiten dieser Methode zur Anschauung.

Gegenüber diesen Vorkämpfern für eine energische operative Behandlung der puerperalen Septicämie halten die folgenden Autoren an den älteren Methoden mittels Kürettage, Irrigation und Tamponade fest.

Ill (13) hat 50 Fälle mit energischen aseptischen Spülungen (Sublimat 1 : 5000 oder sterilem Wasser) sowie mit Cürettage behandelt, die, wenn nötig, wiederholt wird; er hatte einen Todesfall erlebt. Sollte Umstände halber eine Patientin nicht oft genug besucht werden können, so empfiehlt er die Injektion einer Jodoform-Glycerin-Emulsion in das Cavum.

Longyear (14) glaubt die Entfernung von Abortresten durch Einführen einer neuen Abortzange vereinfacht zu haben. Nach gründlicher Ausräumung nach Abort oder bei Endometritis puerperalis wird die Uterushöhle mit einer Jod-Karbol-Chlorallösung ausgetupft und ein federndes, sich selbst haltendes Metallröhrchen zwecks Drainage eingeführt.

Von internen Mitteln wird neben Alkohol, Strychnin, Chinin, besonders auf das Nuclein und auf das Streptococcen-Antitoxin aufmerksam gemacht.

Bei Peritonitis nach Ruptur eines Eitersacks ist Coeliotomie indiciert, bei allgemeiner Peritonitis ist auch diese aussichtslos.

Hysterektomie dürfe nur ausgeführt werden, wenn der Uterus nachweislich alleiniger Sitz von Eiterherden sei; meist sei aber die Infektion durch die Lymphbahnen schon weitergeschritten, so dass die Operation aussichtslos sei.

Byers (15) bespricht die Differentialdiagnose des Fiebers im Wochenbett und des Puerperalfiebers. Die Behandlung der Endometritis puerperalis ist für ihn eine dreifache: einfache, permanente Irrigation

Digitized by Google

und Cürettage, nach der Cürettage ausgiebige Tamponade; event. Wiederholung der Auskratzung; letzteres jedoch erst, wenn die Irrigation nicht zum Ziele führte.

Auch Murphy (16) ist Anhänger der Cürette und wiederholter Douchen, die selbst in schweren Fällen zum Ziele führten. Bei eitriger Peritonitis empfiehlt er Eröffnung der Bauchhöhle und Auswaschen derselben mit Borlösung. Von 6 Fällen starb einer,

Griffith, Taylor, Donald und Lusk (16) hielten die Kürette eher für schädlich als nützlich; Napier (16) ist Anhänger der permanenten Irrigation.

Kinne (17) empfiehlt für die Drainage des Uterus, besonders nach beendeter Schwangerschaft, weiche Gummiröhren, da Jodoformgaze nur Flüssigkeit abführe, feste Massen aber zurückblieben.

Duke (18) tritt für die Anwendung der stumpfen Kürette in Fällen von Retention im Wochenbett ein, ebenso empfiehlt Cullingworth (19) energische lokale Therapie bei Puerperalfieber.

Schlussbemerkungen.

Wir sehen aus den Berichten, dass in den meisten Kulturländern [1]) die Behandlung des puerperalkranken Uterus von ausgesprochenem Konservativismus bis zu radikalstem Eingreifen schwankt. Natürlich suchen überall einzelne, besonders jüngere Kräfte im Vertrauen auf die Fortschritte der Kenntnis und der Technik neue Bahnen der Behandlung, insonderheit chirurgische; ebenso natürlich erscheint, dass die aufstrebende nordamerikanische Gynaekologie am häufigsten radikales Vorgehen berichtet. Ueberall steht, da mehr, dort weniger, der radikalen eine gemässigte und eine extrem zurückhaltende Partei gegenüber. Das merkwürdigste Bild bietet Frankreich. Dort spielt sich noch einmal Alles vor unsern Augen ab, was wir von 1875 bis gegen das Ende der achtziger Jahre durchgekämpft haben. Bei uns folgte auf den skeptischen Nihilismus der pathologisch-anatomischen Schulung der Lister-Furor. Die Aera der prophylaktischen Uterusspülungen nach jedem — auch nicht uterinen — Eingriff, ja sogar ohne Eingriff, die unterbrochene oder permanente Irrigation, Drainage u. s. w., auch auf geringfügige Indikationen hin, steht noch lebhaft vor uns. Wochenzimmer in Anstalten und privater Praxis waren antiseptische Schwimmanstalten. Und gerade dieselbe Bakteriologie, auf die alles so schön aufgebaut erschien, brachte die Aera zum Falle, indem sie neben genauer Prüfung der Schädlinge des Organismus auch die Schutzmittel, welche dieser in sich selbst gegen sie zum Kampfe führt, kennen lehrte. Zugleich gab dieselbe Wissenschaft Mittel an die Hand, Schädlichkeiten von wunden Flächen fernzuhalten, ohne sie durch zweifelhaft sichere chemische Einflüsse zu belästigen. So ward

[1]) Es ist zwar über russische, italienische, skandinavische Literatur hier nicht berichtet; auch grössere Arbeiten aus Britannien fehlten uns. Soweit mir aber die Verhältnisse aus Referaten und persönlichen Beziehungen bekannt sind, besteht überall derselbe Wechsel der Meinungen und Massnahmen.

Digitized by Google

bei uns in den letzten 10 Jahren der Uebereifer eingedämmt, ja wir scheinen fast wieder einem, meines Erachtens auch nicht richtigen, konservativen Extrem nahe. Hingegen weisen die Arbeiten aus den hervorragenden Schulen Frankreichs darauf hin, dass dort zur Zeit ein Standpunkt gilt, der dem unseren von 1875—80 entspricht.

Um nun ein kurzes kritisches Uebersichtsbild der jetzigen Strömungen zu gewinnen, muss man sich über zwei Punkte vorher grundsätzlich einig zu werden suchen.

1. Darf die Gebärmutter als örtlich-therapeutischer Angriffspunkt nur bei nachgewiesener Erkrankung derselben dienen?

2. Soll man in der örtlichen Behandlung des erwiesen puerperalkranken Uterus Unterschiede machen, je nachdem Fehlgeburt oder rechtzeitige Geburt vorliegt?

Ad 1. So leicht theoretisch, so schwer ist die erste Frage praktisch zu bejahen. Schon der Nachweis, dass die Gebärmutterhöhle der primäre Sitz der Ansteckung sei, ist schwierig; nur nach ernsten operativen Eingriffen in derselben und bei der Endometritis sub partu (Tympania uteri) liegt er zu Tage. Noch schwerer ist klinisch festzustellen, ob, wann und wie eine Infektion sekundär auf die Gebärmutter übergegangen ist. Die pathologische Anatomie ist hierbei kein sicherer Leitstern. Denn wenn auch (s. Weiss[16]) bei den Sektionen kranker Wöchnerinnen septische Endometritis in hohem Prozentsatze gefunden ward, so ist damit weder sichere Unterscheidung primärer und sekundärer Infektion gegeben, noch erwiesen, dass bei allen Puerperalkranken in gleich hohem Prozentsatze tiefgreifende Gebärmutterveränderung bestehen müsse. Klinisch sind im Anfang der Erkrankung die Beweismittel für Gebärmutterinfektion als solche gering; selbst die Zersetzung zurückgehaltener Eireste ist oft genug nicht gleich manifest. Sämtliche Charakteristica können auch für Lokalisation der Ansteckung an anderer Stelle sprechen.

Trotzdem kann bei dem jetzigen Stande unseres Wissens Niemandem a priori ein Vorwurf gemacht werden, wenn er vom Endometrium aus puerperaler Ansteckung zu Leibe geht. Er mag dabei den Krankheitsherd — ohne ihn sicher zu kennen — treffen oder vom Uterus aus auf die erkrankte Umgebung (z. B. durch Kälte: Eiswasserirrigation) wirken wollen. Es ist nach beiden Richtungen mit Ueberzeugungstreue gearbeitet worden, man war — und ist (vergl. die franz. Berichte) — von den Erfolgen durchdrungen. Wer diese Richtung bekämpft, fordert, dass wenigstens per exclusionem die Diagenose auf primäre oder sekundäre Uterusinfektion gestellt sei, damit nicht gerade durch etwaige Heilbestrebung eine solche entstehe. Die enragierten Vertreter aktiven Vorgehens werden erwidern, dass sie eben die Zeit bis zur Möglichkeit dieses Nachweises für verloren ansehen und sich technisch für fähig halten, sekundäre Infektion zu meiden. Es müssen daher direkte Nachteile und Irrtümer, die zur Schädigung der Patienten führen, erwiesen werden, oder man muss erhärten, dass eine nicht örtliche Therapie, so lange eine Gebärmuttererkrankung nicht besteht oder nicht nachweislich ist, gleiche oder bessere Ergebnisse zeitigt. Beiden

Digitized by Google

Forderungen ist genügt worden. Nach den grundlegenden Arbeiten von Runge, Hofmeier, Frommel (1880. Zeitschrift 5. Bd.) wurde durch zahlreiche weitere Aufsätze und Veränderung des Lehrstandpunktes bei uns der Polypragmasie der Boden entzogen. Anstaltsberichte in genügender Zahl, zuletzt noch der von Savor aus der Chrobak'schen Klinik, haben die gleich guten Ergebnisse rein individuell angepasster Behandlung schwerer Wochenbetterkrankungen im Vergleiche zu örtlicher Uterinbehandlung erwiesen. Aber überzeugend hat sich diese Anschauung noch nicht Bahn gebrochen, nicht zum mindesten, weil auch in konservierendem Sinne über's Ziel hinaus geschossen wurde. Es ist z. B. Abstinenz auch bei nachgewiesener Primärinfektion des Uterus bezw. bei Zersetzungsvorgängen an Eiresten gepredigt worden. Schrader (9) schloss sogar seinen Vortrag vor dem grossen Forum des Hamburger ärztlichen Vereins mit dem drastischen Citate: „Man soll die Wöchnerin sich ausstinken lassen!" Soweit vermögen Viele, und ich rechne mich zu ihnen, nicht zurückzugehen.

Es erscheint zur Zeit gerechtfertigt, wenn wir das Ansetzen des therapeutischen Hebels am Uterus bei Wochenbetterkrankungen, so lange die Erkrankung des Organs oder krankhafte Vorgänge in demselben nicht nachzuweisen sind, für unrichtig ansehen.

Ad. 2. Etwas leichter liegt die Beantwortung der zweiten Frage. Bei puerperaler Erkrankung nach Abort ist der Faktor des erkrankten Uterus meist von Anbeginn gegeben; die Ausnahmen sind verhältnismässig an Zahl gering. Es ist ferner noch Fehlgeburten leichter zu unterscheiden, ob eine Erkrankung auf Zersetzung von zurückgehaltenen Eiresten oder auf anders gearteter Infektion beruht.

Verfolgen wir nun die Aborttherapie in allen Kulturländern, so ist die Anzahl der Aerzte, die zersetzte Eireste[1]) im Uterus sich selbst überlassen, eine minimale.

Bei denjenigen Infektionen, post abortum, welche nicht auf diesem Vorgange[2]) beruhen, spalten sich die Anschauungen. Die einen, wissend, dass hier meist primär das Endometrium inficiert ist, gehen activ vor, die anderen betrachten diese Fälle im Lichte einer Allgemeininfektion als Noli me tangere. Die Zahl der ersteren ist zur Zeit, soweit sich übersehen lässt, die grössere, die Erfolge sprechen zu ihren Gunsten. Auch die Mehrzahl der ganz radikalen Eingriffe, besonders die der erfolgreichen, betrifft Fälle von schwerer Uteruserkrankung nach Abort.

Nun ist aber eine merkwürdige Thatsache, dass mit dem Fortschreiten der Schwangerschaft nach dem Endtermin und insbesondere im Wochenbette nach rechtzeitiger Geburt Viele ihren Standpunkt verändern. Schon zaghaft sind Manche hier Zersetzungsvorgängen gegenüber: mindestens bedienen sie sich anderer Mittel (Gegensatz von Ausspülung zu Curettage): ganz örtlich therapeutisch abweisend verhält sich eine viel grössere Zahl Aerzte bei sicher erkannter Endometritis

[1]) Die Frage der Behandlung nicht zersetzter Eireste bleibt hier gänzlich unberührt.

[2]) Oder weiter gegangen sind, trotz der Entfernung zersetzter Reste.

Digitized by Google

im eigentlichen Puerperium, die bei gleicher Erkrankung post abortum activem Vorgehen huldigen. Hier ist Klärung dringend nöthig.

Entweder ist unsere Aborttherapie richtig, dann muss sie unter genügender Rücksicht auf die doch nur graduellen Unterschiede der anatomischen Verhältnisse auf das Wochenbett ad terminum übertragen werden, oder umgekehrt. Verharren wir zunächst bei der Entfernung zersetzter Eireste, so ist ja nach rechtzeitiger Geburt die schwierigere Erkenntnis und schwierigere Technik zuzugeben. Darin darf aber, falls die Erkenntnis vorliegt, kein Hindernis bestehen, nach denselben Grundsätzen zu verfahren, wie beim Abort. Das technische „Wie" kann allenfalls variieren. Im grossen ganzen sind auch hierin die prinzipiellen Anschauungen einheitliche, bis auf eine kleine orthodox konservative Gruppe. Viel schwieriger liegt die Entscheidung bei erkannter septischer Endometritis post partum. Während man zersetzte Eireste manuell oder instrumentell mit geringer Schädigung der tieferen Schichten entfernen kann, zumal sie nicht an der Gesamtfläche haften, erfordert ein aktives Vorgehen gegen das erkrankte Endometrium eine energische Tiefenwirkung, sie bestehe in Aetzung oder operativer Wegnahme von Schichten. Damit erhöhen sich zweifellos die Gefahren beim Uterus ad terminum beträchtlich gegen diejenigen beim Abort. Und da selbst nach Abort die Vorteile aktiven Vorgehens noch nicht genügend sichere sind, so ist Vorsicht niemandem zu verargen. Falls aber weitere Erfahrung bessere Ergebnisse bei den radikalen Behandlungswegen der uterinen Abortsepsis zeitigt, so wäre es durchaus unrichtig, nicht mit allen Kräften das Gleiche im eigentlichen Wochenbette zu erstreben. Es wird bei erfolgreichen, schweren Eingriffen an Septischen immer genörgelt werden, dass sie vielleicht auch ohne selbige genesen wären; damit können wir aber nicht vorwärts kommen. Vorbedingung muss eine genaue Feststellung, dass die Gebärmutter der — wenn möglich alleinige — Sitz der Erkrankung sei, bleiben. Bakteriologische Diagnose werde erstrebt, mindestens Ausschluss gonorrhoischer Ansteckung. Erkrankungen der Adnexe und des Bauchfelles kommen für uns kaum in Betracht; mit radikalem Eingreifen befinden wir uns bei ihnen noch im ersten Stadium vorsichtigen Tastens.

Die chirurgische Behandlung der Gebärmutter bei nachweislicher Zersetzung von Eiresten oder sonstigem Inhalt (Lochiometra) ist sowohl nach Abort als nach rechtzeitiger Geburt als richtig anzuerkennen. Bei erwiesener Endometritis septica ist sie zur Zeit nicht zu verwerfen im Angesichte der geringen Leistung unserer übrigen Mittel; sie hat aber den Beweis grösserer Leistungsfähigkeit noch zu erbringen. Geschieht dies, so ist darauf hinzustreben, die bei Abortsepsis erzielten guten Resultate auch auf die Erkrankung nach späteren Geburtsterminen auszudehnen.

Treten wir von diesen Gesichtspunkten aus an eine Prüfung der Berichte heran, so ist ein ungenügendes Auseinanderhalten der diagnostischen Factoren bei vielen Arbeiten zu beklagen. Abgesehen von einseitiger Auffassung z. B. der Empfehlung gewisser Eingriffe auf ganz

Digitized by Google

allgemeine Symptomengruppen hin, fehlt oft auch da, wo wirklich Erkrankung der Gebärmutter festgestellt oder wenigstens angegeben ist, eine Unterscheidung von saprämischen und eigentlich septischen Prozessen. Manchmal kann man sich allerdings dieselbe aus dem Zusammenhange oder aus Krankengeschichten konstruieren. Ich übergehe diejenigen Arbeiten, welche den Uterus ohne Nachweis seiner Erkrankung zum Angriffsort therapeutischer Massnahmen gegen Puerpuralerkrankung im allgemeinen machen, weiterhin völlig, auf Grund des in den voraufgegangenen Erörterungen Gesagten.

Bei der Saprämie, Erkrankung durch Resorption von solchen im Uterus befindlichen Stoffen (Eireste, Lochien), die durch Fäulnisskeime zersetzt sind, huldigt die Mehrzahl der Autoren einem chirurgisch eingreifenden Standpunkte. Wenn man auch zugiebt, dass die Grenzlinie zwischen saprämischer und septischer Infektion [1]) zur Zeit oft schwer zu ziehen ist, wenn auch häufig beide vereint sind, wenn auch die Stellung einzelner hier sehr wichtiger Keimgruppen z. B. der Coliarten noch nicht gesichert ist, so halten doch die Meisten daran fest, zersetzte Eireste oder durch irgend welche Einflüsse zurückgehaltene Jauche unter allen Umständen aus der Gebärmutter zu entfernen. Wenn der kleineren Gruppe der auch bei diesen Krankheitsformen Abwartenden die Konzession gemacht wird, dass sie mitunter gute Erfolge betr. langsamer Heilung des akuten Stadiums erzielt, so wird mit Recht andererseits darauf hingewiesen, dass chronische Erkrankung des Gesamtorgans viel häufiger die Folge des Konservativismus ist, abgesehen von der grösseren Erschöpfung der Kranken und vor allem von der Unsicherheit darüber, ob nicht gerade beim Abwarten ein ursprünglich saprämischer Prozess in einen rein septischen übergeht. Eigentümlicherweise spielt sich aber bei dem „Wie" der chirurgischen Behandlung saprämischer Prozesse ein heftiger Kampf ab.

Während beim Abort fast Alle unbedenklich Eingriffe vollziehen, welche einen Teil der Gebärmutterschleimhaut mit entfernen, mitunter sogar den grössten Teil derselben, wird das gleiche nach rechtzeitiger Entbindung von Vielen perhorresciert und nur für Ausspülung, höchstens manuelle Ausräumung direkt frei flottierender Massen eingetreten. Man fürchtet frische Wunden zu setzen, Placentarthromben zu infizieren, die in der Tiefe der Mucosa sich vollziehende demarkierende Rückbildung zu stören bezw. ihr zu schaden. Man zieht sogar oft wiederholte Spülungen einem einmaligen energischeren Eingreifen vor. Andere z. B. die Franzosen und ein Teil der Wiener Schule begründen ihr aktives Verfahren — die Ausschabung der Schleimhaut — auf die zweifellosen Erfolge bei der Abortsaprämie.

Liegt hier nicht ein Streit um Kaisers Bart vor? Auch mit besten Metall- oder Glasröhren kann man bei einmaliger Ausspülung Verletzungen machen, selbst Placentarthromben schädigen; der feinfühligste Finger kann im puerperalkranken Uterus nicht anhaftende Decidualreste von

[1]) Die Bemühungen aus Fieber- und Pulskurven sicher den Charakter der einzelnen Erkrankungsformen oder gar der einzelnen Infektionsträger zu bestimmen, sind noch nicht so weit sichere, dass sie schon allein zu therapeutischer Entscheidung hinreichen.

Digitized by Google

den oberflächlichen Schichten der in teilweiser Verfettung und Abstossung begriffenen Mucosa unterscheiden. Niemand weiss genau, wie weit die Fäulniskeime gerade in diesen ihnen zugänglichen Schichten mit geringer Ernährung und geringer Widerstandsfähigkeit vorgedrungen sind. Warum also am puerperalen Uterus post partum nicht dieselbe Schicht möglichst weit entfernen, wie post abortum? Natürlich nur mit dem Finger oder mit geeigneten, nicht scharfen, nur schabenden Instrumenten! Auf Grund der Erfahrungen nach Fehlgeburt liegt doch nicht in der Spülung oder Aetzung — beide kann man völlig entbehren, wie wir seit Jahren thun — sondern in der möglichsten Entfernung der zerfallenen Mucosabestandteile die Sicherheit des Erfolges.

Zu diesen theoretischen Erwägungen kommt aber eine viel wichtigere, praktische. Bei allen Heilmassnahmen im Wochenbette kommt es darauf an, die Kranken möglichst selten zu stören. Wenn ein chirurgisches Eingreifen nötig ist, so sollte es wenigstens mit einem Male abgethan sein. Jede Wiederholung erfordert noch einmal den ganzen prophylaktischen Apparat, jede bringt neue Unruhe über die Leidende: die Schwierigkeiten steigern sich dabei in der Praxis ins Ungemessene. In Anstalten kann ja schliesslich eigenes septisches Personal auf isolierter Station gehalten werden. Will man dann aber rigoros sein, so muss sogar jede Kranke ihr eigenes Personal haben, denn noch immer kann bei wiederholten Spülungen ein septischer Keim auf Saprämische übertragen werden und dergleichen mehr. In der Praxis müsste ein Arzt, sobald er mehrfach in kurzen Zwischenräumen eine Puerperalkranke örtlich behandelt, sich im übrigen eine Abstinenz auferlegen, die mit unseren heutigen Erwerbsverhältnissen einfach unvereinbar ist. Deshalb ist darauf hinzuarbeiten, dass bei örtlichem Vorgehen am puerperalkranken Uterus mit einem Male alles nötige geschehe, d. h. alles Krankhafte thunlichst entfernt werde. Dazu erscheint mir die Verbindung von manueller Austastung mit stumpfer Schabung — je nach den Verhältnissen — mit folgender (24stündiger) Gazetamponade — Spülung und Aetzung sind Geschmack- und Nebensache — der richtige Weg, und ich kann in diesem Punkte mit recht reicher und langjähriger Erfahrung für die Anschauungen der Franzosen und der Braun'schen Schule überzeugt eintreten. Aber wohlverstanden nur in puncto Saprämie!

Bei der primären Endometritis septica — erst recht und mehr noch natürlich bei der sekundären — stehen die meisten Autoren vorläufig auf einem mehr zurückhaltenden Standpunkte, und wir mit ihnen. Ihr Vorkommen nach Abort ist seltener, dafür der Nachweis etwas, oft wesentlich leichter als nach rechtzeitiger Geburt. Die Diagnose kann nur durch scharfes Zusammenfassen vieler Einzelheiten erstrebt werden. Genaue Temperatur- und Pulscurve, Ausschluss anderweitiger örtlicher Erkrankung, Fehlen von zersetzten Eiresten, positive bakteriologische Befunde aus sorgsam entnommenem Uterinsekret, eventuell aus dem Blute müssen ineinandergreifen, um Klarheit zu gewinnen. Leider fehlt uns darin zur Vervollkommnung noch mancherlei, besonders Schnelligkeit der Methoden, doch wird darin das Ziel wohl erreichbar werden. Ohne auf die anatomischen Streitig-

Digitized by Google

keiten hier einzugehen, darf das viel schnellere und tiefere Eindringen der septischen Keime[1]) in die lebenden, gut genährten Uterusgewebe im Gegensatze zu den Fäulniserregern als Thatsache gelten; ebenso, dass diese Gewebe durch entzündliche Reaktion ihren Feinden einen starken Widerstand entgegensetzen. Ob es nun richtig ist, bei der ärztlichen Bekämpfung der infizierenden Organismen und ihrer Toxine in diese entzündliche Reaktionszone der tieferen Gewebe einzugreifen, ist eine offene Frage. Zweifellos sind die therapeutischen Erfolge bei Spülung und Schabung gegen die rein septische Abortendometritis viel geringer als gegen die saprämische, und nach rechtzeitigen Geburten ist zuzugeben, dass sie selten nützen und dass in Einzelfällen man sich sogar dem Eindrucke verschlechternder Wirkung nicht entziehen kann. Wo also von vornherein, primäre uterine septische Ansteckung sicher ist, entsage man örtlicher Behandlung des Endometrium, wo sich Zweifel zwischen saprämischer und septischer Infektion nicht beseitigen lassen, bezw. wo sie kombiniert sind, begnüge man sich mit einem Eingriffe, der die Verhältnisse klarlegt und die saprämische Erkrankung auszuschalten versucht.

Es liegt aber nicht im Geiste der Medizin, bei diesen so schwer in das Familienleben eingreifenden Krankheitsformen die Hände entsagend in den Schoss zu legen! Dass bei abwartender Behandlung eine Reihe primär uterin infizierter Frauen nach langem Kranksein mit dem Leben davonkommt, ist doch nur ein sophistischer Trost, mit dem wir uns über die Gestorbenen und über unsere eigene Unfähigkeit hinwegsetzen! Wenn irgendwo, so müssen wir doch hier, wo wir in der Erkenntnis der Giftstoffe, der Eingangspforten, der Verbreitung und Wirkung derselben so wesentlich fortgeschritten sind, immer wieder den Versuch machen, selbst den Krankheitsverlauf zu meistern. Man beurteile deshalb alle Bestrebungen auf diesem Gebiete besonnen, auch wenn sie extrem erscheinen, und prüfe sie gewissenhaft ohne Vorurteil! Zwei Wege sind eingeschlagen worden. Der eine, unter dem Namen der Serotherapie wohl am klarsten bezeichnet, lässt die örtlichen Infektions-Quellen und -Stellen ausser Betracht, und sucht die Erkrankung durch Erhöhung der Giftfestigkeit des Organismus oder durch sogenannte Antitoxine vom Blute aus — sit venia verbo — zu heilen. Die Ergebnisse sind noch nicht ermutigend[2]), aber die Akten ja längst nicht geschlossen, die ganze Bewegung noch eine junge. Der andere Weg ist bei der chirurgischen Auffassung stehen geblieben. Gerade wenn der Uterus selbst primär infiziert ist, kann er mit jedem anderen primär infizierten Körperteil in Vergleich gezogen werden. Soweit es irgend möglich ist, sucht der Chirurg infizierte Gebiete ganz freizulegen, und er zaudert nicht, dieselben

---

[1]) Es kommt für jetzt in den meisten Fällen der Streptococcus pyogenes in Frage; jedoch sind weitere pathogene Formen nicht ausgeschlossen; die Staphylokokkenarten dürfen zur Zeit wohl als weniger lebensbedrohend angesehen werden.

[2]) Ich bemerke nebenher, dass unsere mehrfachen Bemühungen auf diesem Gebiete völlig resultatlos verlaufen sind, auch bei sicher kulturell aus Blut und Sekret erwiesenen Streptokokkeninfektionen.

Digitized by Google

ganz zu opfern, wenn eine weitgehende Eröffnung unmöglich ist. Freilich liegen die Verhältnisse bei der Gebärmutter viel schwieriger, als z. B. bei einer Extremität, aber eine gewisse Zeit lang nach Manifestwerden der Infektion sind doch beide durchaus vergleichbar. Mit Erfolg ist vielfach, wenn beim Kaiserschnitt — aus irgend einer Anzeige — septische Endometritis befunden wurde, die supravaginale Amputation oder gänzliche Ausschneidung angeschlossen worden. Gleiches ist geschehen bei starker Fäulnis durch zurückgebliebene Eireste, bei Myomverjauchung im Wochenbette, mit Erfolg. Stets bestanden Zeichen schwerer Allgemeininfektion des Organismus. Die von Nordamerika berichteten Hysterektomien bei uteriner Sepsis post abortum und partum sind von erfahrenen und reiflich überlegenden Männern vollzogen worden; gleiches gilt von den spärlicheren europäischen Veröffentlichungen. Liest man die einzelnen Krankengeschichten, so festigt sich die Ueberzeugung, dass bei schnellem Entschlusse gute, bei zögerndem und intrauterin örtlichen Vorversuchen schlechte Erfolge erzielt wurden.

Will man also bei schweren Infektionen, als deren Sitz der Uterus erkannt ist, chirurgisch-therapeutische Fortschritte machen, so müssen alle kleinen Massnahmen und alle kleinlichen Rücksichten beiseite bleiben. Man muss die Diagnose auf diejenige Höhe zu heben suchen, auf der man sich gelegentlich einer Sectio caesarea im Angesichte eines putriden Uterus oder bei konstatierter Myomverjauchung befindet, und wer streng chirurgisch vorgeht, dürfte, falls andere Erkenntnismittel versagen, selbst vor Freilegung und probatischer Incision des Organs (per vaginam) nicht zurückschrecken. Weder Sentimentalität betreffs späterer Invalidisierung, noch die seltene Möglichkeit, dass einmal eine Kranke bei Abwarten leben bleiben kann, noch technische Schwierigkeiten dürfen in so kritisch-ernsten Lagen massgeblich sein, wenn wir vorwärts kommen wollen. Gerade nachdem die Berichte der letzten Jahre erwiesen haben, dass weder die antiseptische, noch die aseptische Aera einen so starken Abfall septischer Erkrankungen gebracht haben, als wir ihn erwarteten, sollten wir neben fortgesetzter Bemühung für Prophylaxis mit grösserer Energie wieder denjenigen zu helfen suchen, die das Unglück hatten, septisch infiziert zu werden.

So lange aber diese Wege nicht klarer vorgezeichnet sind, als bisher, ist es jedenfalls richtiger, bei der Sepsis des Uterus sich ebenso zurückhaltend zu stellen, als bei den gleichen von Damm, Scheide, Beckenbindegewebe ausgehenden Infektionen, die sich ja leider chirurgisch-radikalem Vorgehen gegenüber noch viel spröder verhalten, als das immerhin angreifbare Gebärorgan.

Wer nicht frühzeitig und radikal einzugreifen wagt, störe die geringe Möglichkeit spontaner Heilung nicht durch halbe chirurgische Massnahmen, die sich als nützlich selten, hingegen als schädlich öfters erwiesen haben.

Digitized by Google

Sammelbericht über die geburtshüfliche-gynaekologische Litteratur Dänemarks, 1897.

Von

Dr. M. LE MAIRE,

Kopenhagen.

1. Meyer, Leopold, Eclampsia parturientium, Bibliotek for Læger. 1897. 365—390.
2. Prior, S., Antisepsis und Asepsis in der Geburtshilfe, Ugeskrift for Læger. 1897. 121—132.
3. Kaarsberg. H., Einige Bemerkungen über Asepsis und Geburtshilfe. Hospitalstidende. 1897. 948—953.
4. Böcher, C., Ueber Placentarretention, Hospitalstidende. 1897. 555—60, 569—77.
5. Esmann, V., Ein Fall von Schwangerschaft und Geburt nach Ventrofixatio uteri (mit Abbildung). Hospitalstidende. 1897. 593—98.
6. Rosing-Hansen, Prolapsus funiculi umbilicalis. Dissertation. Kopenhagen. 1897. 195 S.
7. Torbensen, Ein Fall von Tetanus puerperalis, Ugeskrift for Læger. 1897. 151—53.
8. Bergh, R., Symbolae ad cognit. genit. ext. foeminar. III. Hospitalstidende. 1897.
9. Ingerslev, E., Das Verhältnis zwischen Gynaekologie und Geburtshilfe. Ugeskrift for Læger. 1897. 61—64.
10. Meyer, Leopold, und Horwitz, Fr., Lehrbuch der Gynäkologie. Kopenhagen. 1897. 526 S. Mit vielen Abbildungen.
11. Kaarsberg, Joh., Von der Scheide aus entfernte Unterleibsgeschwülste. Kasuistik. Hospitalstidende. 1897. 285—91.
12. Müller, E., Diagnose des Carcinoma uteri, Hospitalstidende. 1897. 941—47.
13. Just, Fenger, Einige Bemerkungen über Cystoskopsie und Ureterenkatheterisation bei Frauen, nach der Kelly-Pawlik'schen Methode, Ugeskrift for Læger. 1897. 1115—22.
14. Bloch, O., Ueber Karbolalkohol-Katgut, Ugeskrift for Læger. 1897. 1019—25.
15. Bang, S., Eine neue Injektionsspritze, Hospitalstidende. 1897. 669—72.
16. Esmann, Bericht aus der Kgl. Entbindungs- und Findel-Anstalt in Kopenhagen. 1896.

Nekrolog: Dr. Th. B. Hansen.

1. Probevorlesung bei der Konkurrenz um das Professorat der Geburtshülfe zu Kopenhagen 1897. — M. beschreibt in klinischer Form einen Fall von Eklampsie mittlerer Schwere. Als Behandlung wird empfohlen: hydropathische Einpackungen, Milch (bei Komatösen mit Schlundsonde), subcutane Kochsalzinfusionen, in geeigneten Fällen mit Venaesectio verbunden. Die geburtshülfliche Behandlung darf nicht zu aktiv sein, wenn die Anfälle nicht besonders heftig und häufig auftreten. Auf die Kinder ist nicht zu viel Wert zu legen. Bei Einlegung von Ballons soll man, wie bei anderen ähnlichen Eingriffen, tiefe Narkose benutzen.

Nachbehandlung: Ruhe, absolute Milchdiät (durch Schlundsonde bis das Sensorium frei ist) und Abführmittel. — Können wir der

Digitized by Google

Eklampsie vorbeugen? Mindestens kann man die Gefahr wesentlich vermindern, wenn man den Urin während der letzten Monate öfters untersucht. Bei grösserem Eiweissgehalt und verminderter Diurese ist Bettruhe und absolute Milchdiät anzuordnen.

2. Von der Thatsache ausgehend, dass die meisten puerperalen Infektionen inter partum entstehen und zwar am häufigsten durch die Hände, soll die innere Untersuchung bei normalen Geburten eingeschränkt werden, ohne doch ganz wegzufallen (Nabelschnurvorfall. Hydrocephalus u. a.).

3. Der Arzt überkommt oft seine Kreissenden und Wöchnerinnen von der Hebamme inficiert. Das Hauptgewicht bei der Desinfektion ist auf die Seifenwaschung zu legen. Die Karbolsäure hat ausserhalb der Krankenhäuser indirekt grossen Schaden gethan: in das obligate Gefäss mit (in der Regel zu dünnem) Karbolwasser werden die schlecht gepflegten Finger dann und wann getaucht und zu „desinficierten" umgetauft. Alkohol ist unter diesen Verhältnissen viel zuverlässiger. Oft hat die Hebamme nicht Autorität genug, um die Reinigung der Gebärenden durchzuführen. Eine Menge Frauen lassen noch jetzt in einer gewissen mystisch-obscurantistischen Denkweise Vulva und Umgebung für sich selbst sorgen. Reine Unterlagen! Einschränkung der inneren Untersuchung!

4. Unter 114 Entbindungen in seiner (Land-)Praxis hat Verfasser 66 Fälle von Retentio placentae gehabt. In über der Hälfte diese Fälle hat er die Placenta manuell entfernt und ist damit sehr zufrieden gewesen, während er die forcierte Expression nach Crédé nicht liebt. Seiner Meinung nach kann die Infektionsgefahr auf ein Minimum beschränkt werden. Seine eigene Statistik scheint aber mehr dazu geeignet, das Entgegengesetzte zu beweisen. Unter seinen Wöchnerinnen hat er sechs Fälle von „Puerperalfieber": unter diesen ist in fünf Fällen die Placenta manuell gelöst worden! Er selbst meint freilich, dass die Infektion in diesen Fällen andere Ursachen gehabt habe.

5. Verf. beschreibt einen gewiss ganz seltenen Fall: 33jährige verheiratete Frau. Zwei spontane Geburten, 10 und 8 Jahre zurück. 1891 wegen Prolaps Perineorrhaphie und Hysteropexia abdominalis (3 Ligaturen, die Aponeurose, Muskeln, Peritoneum und 1 Segment der Uterussubstanz fassend, 1 cm voneinander entfernt, die oberste in der Höhe der Ligg. rotunda). Verlauf reaktionslos. Später Wohlbefinden trotz strenger Arbeit. — Im März 97 wurde sie in die Klinik aufgenommen. Sie war wieder schwanger (8. Monat). Unter dieser Schwangerschaft hatte sich ein Bauchbruch gebildet von Kindskopfgrösse, der einen grossen Teil des schwangeren Uterus enthielt: und zwar hatte sich die Hernie so gebildet, dass nur die Partie der Bauchwand, die unterhalb der Verwachsungen zwischen Uterus und Bauchwand lag, Sitz der Hernie geworden war, während der obere Teil der Narbe, der diesen Verwachsungen entsprach, der Ausdehnung des Bauches nicht nachgegeben hatte. — Die Geburt ist zwei Monate später rechtzeitig erfolgt: Fusslage, schwache Wehen, unter welchen der Sack sich durch die Kontraktion und Retraktion der Uterus entleerte. Orificium nach 24 Stunden vollständig eröffnet. Vorliegen der pulsierenden Nabelschnur.

Digitized by Google

Sprengung der Blase, Extraktion. Nachgeburt spontan eine Viertelstunde später. Keine Atonie. Entlassung mit Aufforderung, sich später ihrer Ventralhernie wegen operieren zu lassen.

6. In den Jahren 1842—95 sind an der Königl. Entbindungsanstalt in Kopenhagen 637 Kinder mit Prolapsus funiculi geboren worden, oder 1 Fall auf 111 Geburten. Dies stimmt mit den neueren Statistiken anderer Entbindungsanstalten gut überein. Nach Statistiken aus der ersten Hälfte des Jahrhunderts war die Häufigkeit nur ca. 1 : 265. Die vermehrte Häufigkeit ist aber gewiss nur eine scheinbare (genauere Protokollführung), Mit grossem Fleiss und sich auf das vorliegende Material gewissenhaft stützend behandelt der Verf. die verschiedenen ätiologischen und diagnostischen Fragen und giebt zuletzt eine sehr eingehende Darstellung der Prognose und der Behandlung.

7. Tetanus entstanden bei einer Bäuerin 14 Tage post partum. Tod 6 Tage später. — 9 Tage nach der Geburt war die Frau im Garten mit Ausgrabung von Sellerie beschäftigt gewesen. Keine Verletzungen an den Händen noch anderswo zu entdecken. Verf. glaubt, dass die Infektion von den Genitalien her geschehen ist beim Manipulieren mit ihren durch die Erde verunreinigten Händen. (Infektion inter partum wohl auch möglich. Ref.)

8. In diesem (III.) Teil der Arbeit von Professor Bergh, Oberarzt am „Vestre-Hospital“ (für Prostituierte) zu Kopenhagen, wurden die anatomischen Verhältnisse der Papilla urethralis (wohl = Crista urethralis, Caruncula urethralis der deutschen Anatomen S.) sehr eingehend beschrieben. 43 Abbildungen sind beigefügt. Man kann sich einen Begriff über die ganz ungewöhnliche Sorgfalt und Genauigkeit dieser Arbeit machen, wenn man hört, dass das untergesuchte Material 3230 Individuen umfasst. Eine sehr vollständige Litteratur-Uebersicht ist beigefügt.

9. Die Errichtung einer gynaekol. Universitätsklinik in Kopenhagen steht seit einigen Jahren unter Diskussion und giebt dem Verf. Gelegenheit, sich im allgemeinen über die Verbindung von Gynaekologie und Geburtshilfe zu äussern. Diese Verbindung hat für die Entwicklung der Gynaekologie, speciell in Deutschland, grosse Bedeutung gehabt, aber der Verfasser glaubt, dass die mehr getrennte Ordnung, wie man sie namentlich in Frankreich vorfindet, entschiedene Vorteile, z. B. für den Unterricht, habe.

10. Während die Geburtshilfe in Dänemark stets einen hervorragenden Platz eingenommmen hat (ich brauche nur die Namen M. Saxtorph und Berger im vorigen und Stadfeldt in diesem Jahrhundert zu nennen) und wir in Verbindung hiermit — was die Geburtshilfe anbelangt — schon lange gute Lehrbücher haben, ist es bis jetzt mit der Gynaekologie anders gewesen. Dies steht u. a. damit in Verbindung, dass die Gynaekologie noch nicht an eine Universitätsklinik gebunden ist, sondern mehr an private Kliniken, und zwar besonders an die Klinik des Prof. Howitz, der die modernen Gynaekologie in Dänemark einführte. Dem Bedürfnis nach einem gynaekologischen Lehrbuch ist jetzt abgeholfen, indem der ehemalige Assistent und Mitarbeiter von Prof. Howitz, Dr. Leopold Meyer.

Digitized by Google

jetzt Professor der Geburtshilfe und Gynaekologie an der Universität Kopenhagen, mit seiner grossen Litteraturkenntnis, teils auf Grund eigener Erfahrungen, teils die reiche Erfahrung des Prof. Howitz benutzend, das vorliegende Lehrbuch verfasst hat.

Das Buch ist für praktische Aerzte und nicht für Specialisten geschrieben. Das Hauptgewicht wird daher auf die in der täglichen gynaekologischen Praxis vorkommenden Manipulationen und Operationen gelegt. Man findet darin auch eine ausführliche Uebersicht der nordischen gynaekologischen Litteratur (besonders der letzten 25 Jahre), wie man sie in der übrigen Litteratur und ziemlich spärlich referiert sieht. Der Stoff ist klar und übersichtlich geordnet, der Stil flüssig und die Ausstattung tadellos. — Von einem auf Einzelheiten eingehenden Referat kann hier nicht die Rede sein; einige Fragen sollen aber doch berührt werden. — Bei der Abhandlung des Menstruationsprocesses wird folgende Hypothese aufgestellt: Die alten Aerzte nannten die Menstruation „die monatliche Reinigung"; es ist möglich, dass dieser Ausdruck eine wissenschaftliche Berechtigung hat; dass wir wohl die Menstruationsblutung, aber nicht den gesamten Menstruationsvorgang als einen Ovarialreflex auffassen dürfen, sondern dass wir es hier mit einer Autointoxication zu thun haben. Die praemenstruelle Periode hat eine entschiedene Aehnlichkeit mit anderen Autointoxicationen. Wo der toxische Stoff gebildet wird, wissen wir nicht; wahrscheinlich im Uterus, unter allen Umständen nicht in den Ovarien, denn die hypothetische Giftwirkung tritt besonders hervor nach deren Exstirpation. — Peinliche Reinlichkeit auch bei kleinen Eingriffen wird empfohlen; Fixation und Sondierung z. B. dürfen nur unter Leitung des Speculum stattfinden —. Wenn nicht eine Missbildung der weiblichen Genitalien vorliegt, darf man eine Sterilitätsbehandlung nicht einleiten, ehe man sich davon überzeugt hat, dass der Samen Spermatozoën enthält. — Die schablonenmässige Behandlung der Leucorrhoe mit Ausspülungen soll wegfallen; wenigstens soll man, wenn man den Sitz der Krankheit nicht kennt, nur Wasser dazu brauchen, denn die Adstringentien (Alaun) bringen nur das Sekret zur Gerinnung, so dass es schwieriger wegzuspülen ist. — Bei gynaekologischen Erkrankungen darf man sich nicht zu viel mit dem Wort „Reflexsymptome" beruhigen; oft genug findet man eine andere, vielleicht wichtigere Krankheit. — Intrauterine Eingriffe (Pinseln z. B.) dürfen nicht ambulatorisch gemacht werden, wenn man nicht die Erfahrung hat, dass sie von der Patientin gut vertragen werden. — Die Massage (Thure Brandt) ist nicht zu empfehlen. — Empfindlichkeit des Bauches hat öfter als man glaubt, seinen Sitz in der Bauchwand. In einem Teil der Fälle beruht diese Hyperästhesie auf Infiltration im subcutanen Gewebe („Cellulitis" der schwedischen Aerzte). Hebt man in einem solchen Falle eine Hautfalte empor, dann ist es als ob man auf einen Sack mit weichen Erbsen fühlte. Diese Affektion verschwindet schnell durch Massage-Behandlung.

11. Bericht über 2 Fälle von Fibromyomen des Uteri und 1 Fall von vereiterter Dermoidcyste. Im letzteren Falle hatte die Geschwulst die Entbindung kompliciert, so dass diese durch vaginale Punktion der Cyste und Achsenzugzange beendet wurde. Verf. wurde 10 Tage nach der Geburt gerufen und fand die Frau septisch mit

Digitized by Google

drohender Peritonitis; die kindskopfgrosse Geschwulst lag, mit dem Uterus verwachsen, in der Fossa Douglasii. Pleuritis septica. Alsbaldige Operation (Exstirpation der Geschwulst per vaginam). Genesung. Verf. rät, um in ähnlichen Fällen eine puerperale Infektion der Cyste zu verhüten, diese vor oder sobald als möglich nach der Geburt zu entfernen.

12. Das beginnende Carcinoma corporis uteri wird oft übersehen und damit der günstige Augenblick für die Operation verpasst. Seine Diagnose soll darum ganz besonders Gemeingut aller Aerzte werden. Verf. präcisiert die Symptome. Man darf sich nicht durch Intaktsein der Portio oder negativen Explorationsbefund beirren lassen, auch die Uterinhöhle ist zu untersuchen.

13. Verfasser hat die Methode bei 10 Patienten angewendet und findet, dass sie im Vergleich zum Nitze'schen Cystoskop folgende Vorteile darbietet: Die direkte Inspektion, die Möglichkeit, kleine operative Eingriffe zu machen, einfaches Armamentarium und die geringere Gefahr, eine gesunde Ureter zu inficieren, indem man, wie bei der männlichen Urethra, die Mündung des Ureters vor Einführung des Katheters mit Tampons abwischen kann.

14. Die zahlreichen neu emportauchenden Methoden zur Sterilisation des Catgut zeigen, dass man mit den schon vorhandenen nicht zufrieden ist, aber sie zeigen auch, dass man gern eine Methode finden möchte, um dieses sonst so vortreffliche Material sicher steril zu machen. B. beschreibt seine Methode, die er auf seiner Abteilung 9 Jahre lang gebraucht hat, und nach welcher jeder praktische Arzt ein zuverlässiges steriles Catgut sich selbst präparieren kann. Ueberhaupt meint er, dass Catgut viel leichter zu sterilisieren sei, als man im allgemeinen glaubt; wenn man so oft von Stichkanaleiterung höre, so sei das Catgut am häufigsten während der Operation inficiert worden und zwar durch die das Einfädeln besorgenden Finger, denn die Finger seien viel schwieriger zu desinficieren als das Katgut. Verfasser benutzt Catgut als Ligatur- und Naht-Material zu allen Operationen und er hat solche Eiterungen nicht eintreten gesehen, seit er als Vorsichtsregel einführte, dass der Assistent die Nadeln nicht mit den Fingern, sondern mit einer sterilen Pincette einfädelte. Auch soll der Operateur womöglich vermeiden, die Abschnitte des Fadens zu berühren, die in das Gewebe versenkt werden sollen.

15. Die Spritze von R. Koch u. a. für Seruminjektionen findet Verfasser nicht gut verwendbar in der Praxis und hat daher eine solche nach einem neueren Prinzip konstruiert. Sie besteht nur aus einer dazu verfertigten Glasröhre und einem Gummiballon, ist leicht zu sterilisieren (die Flüssigkeit dringt nicht in den Ballon ein), kann vollständig mit einer Hand bedient, im Gegensatz zu allen anderen bekannten Spritzen in situ gefüllt, ja leicht zu einer Art Druckpumpe umgewandelt werden, die eine unbegrenzte Flüssigkeitsmenge zu injicieren gestattet. Noch ein Vorteil: sie ist nicht teuer.

16. Aufgenommen wurden 1599 Fälle. Zahl der Gebärenden: 1558 (904 Primipara und 654 Multipara, 248 Verheiratete und 1310 Ledige). In der Anstalt selbst haben geboren 756, in den

Digitized by Google

Fillalen 802. Die Zahl der Geburten betrug 1574 (16mal Zwillinge). Die puerperale Morbidität war 18 pCt. Die gesamte puerperale Mortalität war 3 : 1558 = 1,92 pro Mille (alle drei nach Krankenhäusern verlegt und dort später gestorben, laut Angaben, Mai 1897). Die nicht puerperale Mortalität betrug 4 Fälle (1 Anämie nach Verblutung, 1 Appendicitis, 1 Eklampsie, 1 Phthisis pulmonum). Von den Neugeborenen starben 43, davon 18 am ersten Lebenstag.

Nekrolog.

Th. B. Hansen geboren 1852, gestorben zu Kopenhagen Dezember 1896. Seine Arbeiten wurzeln in seiner doppelten Ausbildung als Geburtshelfer und Psychiater. Berühmt geworden ist seine ausgezeichnete Abhandlung: „Ueber das Verhältnis zwischen puerperalen Psychosen und puerperalen Infektionen“ (1888). Er zeigte hier, dass der grösste Teil der puerperalen Psychosen als akute hallucinatorische Verwirrtheit auf Grundlage einer puerperalen Infektion aufzufassen sei. Weiter soll erwähnt werden seine Dissertation (1886): „Ueber die puerperale Involution des Uterus mit besonderer Berücksichtigung der Bedeutung der Sondenmessung für den Gerichtsarzt“, sowie seine Abhandlung: Die medicoforensische Bedeutung der puerperalen Eversion“ (sc. der Portio, = künstliches Ectropium, erzeugt durch Andrücken eines Röhrenspeculum gegen das Scheidengewölbe) (Hospitalstidende 1889).

Sitzungsberichte.

Niederrheinisch-Westfälische Gesellschaft für Gynaekologie und Geburtshülfe.

II. Sitzung, 26. Februar 1898, zu Essen a. Ruhr.

I. Die provisorisch in der Gründungssitzung festgesetzten Statuten werden mit geringen Abänderungen angenommen.

II. Bei der Vorstandswahl werden gewählt: Everke-Bochum zum Vorsitzenden, Morsbach-Dortmund zum stellvertretenden Vorsitzenden, Gummert-Essen zum Schriftführer, Wahl-Essen zum stellvertretenden Schriftführer, Kirchhoff-Hagen zum Kassierer. Bei der Gründung beteiligten sich folgende Herren: Everke-Bochum, Gummert-Essen, Wahl-Essen, Eppner-Essen, Wanner-Düsseldorf, Gördes-Münster, Coqui-Krefeld, Merttens-Düsseldorf, von Guérard-Düsseldorf, Schütte-Bochum, Burkart-Mülheim, Schücking-Pyrmont, Kirchhoff-Hagen, H. Clemens-Dortmund, Rühle-Elberfeld, Leisse-Duisburg, Morsbach-Dortmund, Linkenheld-Elberfeld, Müller-Duisburg, Fisch-Barmen, Laubenburg-Remscheid, Siebourg-Barmen, Fromm-Bielefeld, Eckardt-Düsseldorf, Eickenbusch-Hamm.

III. Gummert-Essen hält einen Vortrag über **Vagitus uterinus.** Der Vortrag wird ausführlich in dieser Monatsschrift veröffentlicht.

IV. Demonstration von Präparaten.

Digitized by Google

1. Gummert-Essen: Ich erlaube mir, Ihnen hier das durch Laparotomie gewonnene Präparat eines schwangeren rudimentären Nebenhorns vorzulegen, das ja durch seine Seltenheit besonderes Interesse beanspruchte. Die Krankengeschichte und die anatomische Beschreibung habe ich bereits im Centralbl. für Gyn. 1897 No. 23 gebracht.

Der Fruchthalter ist, wie Sie sehen, orangegross, von eiförmiger Gestalt mit einem nussgrossen Höcker an seinem spitzen Pol. Derselbe war vollständig geschlossen, die Eröffnung ist durch Schnitt erfolgt.

Die Stielverbindung mit dem Uterus ging von der linken oberen Kante desselben seitlich an den unteren Pol des Fruchthalters heran. Der Stiel, von muskulöser Beschaffenheit, war etwa vier cm lang und breit und 0,2 bis 0,4 cm dick, durchaus solide, ohne jegliche Kommunikationsöffnung. Der ganze Fruchthalter mit Stiel ist vom Peritoneum überzogen; die Wandungen zeigen durchweg muskulöse Beschaffenheit. In der Nähe des Stiels ist die Muskulatur am dicksten, etwa 1.2 cm, sie verdünnt sich nach obenund hinten bis zur Spinngewebsdünne auf der Spitze des Vorsprungs.

Tube, Ovarium und Ligamentum rotundum gehen vom Tumor aus etwa fingerbreit seitlich vom Stiel nach unten ab. Die Länge der Tube beträgt 9,2 cm; dieselbe ist durchgängig und mündet schräg durch die Muskulatur gehend in den Fruchthalter aus. Das Ovarium ist 2,2 zu 2,8 cm gross.

Der ganze Fruchthalter, Vorsprung ausgenommen, ist mit einer blutig getränkten Placenta ausgekleidet.

Im Fruchthalter sehen Sie conduplicato corpore einen macerierten Fötus von 21 cm Länge. In dem Vorsprung liegen die in eine unförmliche Masse umgewandelte rechte Schulter und ein Teil des Thorax eingekeilt. Am Tumor hängen noch einige abgebundene Netzpartien.

Die Deutung dieses Fruchthalters als rudimentäres Nebenhorn ist ersichtlich, da Tubarschwangerschaft wegen der Dicke der Muskulatur des Fruchthalters (1,2 cm), der Tubenlänge (9,2 cm) und der breiten muskulösen Stielverbindung auszuschliessen war, ebenso interstitielle Schwangerschaft wegen der relativen Dünnheit (0,2—0,4 cm) Länge (4 cm) und Undurchgängigkeit des Stiels.

Absolut beweisend ist, dass das Ligamentum rotundum sowie Tube und Ovarium vom Fruchthalter abgehen.

2. Everke-Bochum:

a) einen vor zwei Tagen per vaginam exstirpierten Uterus nebst Adnexen; der Uterus ist vergrössert; an der linken Seite des Corpus dicht unterhalb der Einmündung der Tube findet sich eine etwa markstückgrosse, an der Oberfläche etwas zerfallene geschwulstartige Partie. Die mikroskopische Untersuchung derselben ergiebt eine ziemlich starke Drüsenwucherung, dazwischen mässig stark entwickeltes bindegewebiges Stroma. Es handelte sich wohl um ein an der Oberfläche bereits zerfallenes malignes Adenoma corporis uteri. Beide Ovarien cystisch degeneriert, das linke von etwa Hühnereigrösse, das rechte ein wenig kleiner. Es handelte sich um eine Patientin von 50 Jahren, bei der seit vier Monaten andauernde starke Blutungen bestanden, wodurch Patientin bereits sehr heruntergekommen war.

b) einen heute Morgen gleichfalls samt Adnexen per vaginam entfernten Uterus.

Vor etwa einem Jahre war bei dieser Frau die Laparotomie gemacht worden wegen Bauchfell-Tuberkulose (hochgradiger Ascites). Es fanden sich auf dem Peritoneum dicht nebeneinander kleine tuberkulöse Knötchen, auf den Tuben etwas grössere und teilweise bereits zerfallene. Ascites trat bald nach der Operation wieder auf, ging aber nach 1/4 Jahr fast völlig wieder zurück.

Seit vier Monaten litt Patientin an starken Blutungen, welche unregelmässig auftraten, etwa 14 Tage dauerten und Patientin sehr herunterbrachten.

Man fühlte beide Tuben geschwollen, ausserdem im Douglas einen etwa faustgrossen, weichen Tumor, der dicht an den antevertierten, ein wenig ver

Digitized by Google

grösserten Uterus heranreichte. Nach Eröffnung des Peritoneum fliesst etwa $^1/_4$ Liter Flüssigkeit ab; durch Eingehen mit dem Finger werden reichlich gelatinöse Massen entfernt.

Die Tuben sind beiderseits stark geschwollen, das Peritoneum von Knötchen durchsetzt, die Tubenwandungen stark verdickt, ihre Schleimhaut, sowie teilweise auch die Muskularis käsig zerfallen. Es handelte sich hier offenbar um sekundäre Tubentuberkulose.

V. Everke: **Ueber Bauchnaht bei Laparotomie.**

Die Etagennaht giebt die besten Resultate; das steht fest.

Namentlich legen wir Wert auf eine exakte Vereinigung der Fascie. Als Nähmaterial, auch für die zu versenkenden Fäden, nehmen wir nur Seide. Durch Einstülpung des Peritoneums in die Bauchwunde entsteht eine trichterförmige Oeffnung an der Innenfläche der Bauchwand. Geht dieser Trichter weit in die Bauchnarbe hinein, wie bei tiefen, die ganze Bauchwand fassenden Nähten, so entsteht später leicht ein Bauchbruch. Ist der Trichter nicht tief, wie da, wo etagenweise genäht wird, so sind Bauchbrüche selten, das wissen wir aus Erfahrung (Abel's Tabellen). Um nun jede Einstülpung überhaupt zu vermeiden, um gerade das Peritoneum am Rande der Bauchwunde besonders kräftig zu machen, um weiterhin eine feste und tiefe Narbe zu gewinnen, haben wir mehrmals im letzten Jahre die peritonealen Fäden nach innen (in der Bauchhöhle) geknotet, so dass der Wundrand nach innen etwas vorspringt, also immer statt der Einstülpung eine feste, den andrängenden Därmen Widerstand leistende Narbe im Peritoneum entsteht, darüber Etagennaht u. s. w.

Wir haben in dieser Weise seit einem Jahre mehrmals genäht, natürlich nur in solchen Fällen, wo auf eine exakte Bauchnaht besonderes Gewicht gelegt werden musste. Bis jetzt sind wir zufrieden, wenn auch ein definitives Urteil erst später abgegeben werden kann. Die Narben sind gut, fest und tief; nachteilige Verwachsungen mit Därmen u. s. w. haben wir noch nicht beobachtet, sodass ich den Fachgenossen in Anbetracht der Wichtigkeit der Verhinderung von Bauchbrüchen dieses Verfahren zur Prüfung empfehlen möchte.

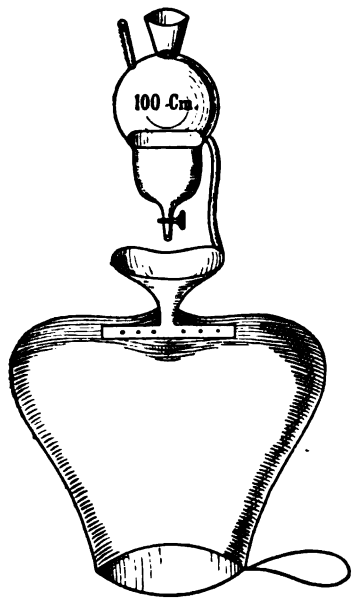

VI. Linkenheld-Elberfeld zeigt eine **Vorrichtung für die Juillard'sche Maske, welche es ermöglicht, den Aether tropfenweise zu verabfolgen.** Die Tropfen, deren Zahl sich durch einen Hahn regulieren lässt, fallen in einen Trichter, welcher mit einem, mit feinen Löchern versehenen und mit Tricot überzogenen ⊥förmigen Zinnrohre in Verbindung steht und sich zwischen den Flanellagen der Maske befindet. Der Aether verbreitet sich gleichmässig im Flanell, ohne abzutropfen. Die Maske selbst ist insoweit abgeändert, als der Gesichtsteil verkleinert wurde, so dass er nur Nase und Mund bedeckt, um Pupillen und Gesichtsfarbe stets beobachten zu können. Der wasserdichte Ueberzug ist an dem unteren Umfange der Maske mit einer Schnürvorrichtung befestigt, die sich durch Zug lösen lässt. Der Ueberzug lässt sich nach oben zusammenraffen. Auf diese Weise kann die Maske auch zur Verabreichung von Chloroform dienen. Die damit gemachten Beobachtungen, die jedoch noch nicht zahlreich genug sind, um bindende Schlüsse zu erlauben, ergeben vorläufig folgendes:

Digitized by Google

1. In durchschnittlich zehn Minuten lässt sich eine für alle Zwecke genügend tiefe Narkose erzielen. Aether wurde ohne Unterbrechung bis zum Schlusse der Operation einmal drei Stunden lang verabfolgt. Bei eingetretener Toleranz wird langsam getropft. — Sache der Uebung ist es, mit möglichst geringen Aethermengen auszukommen.

2. Als Wichtigstes wurde das Fehlen der so mit Recht gefürchteten Ueberproduktion von Schleim und Speichel festgestellt. Es fehlte demgemäss das Rasseln und die Cyanose.

3. Eiteriger, auf die oberen Luftwege beschränkter Auswurf als Nachwirkung wurde nur einmal beobachtet. Derselbe verursachte kein Fieber und heilte in einigen Tagen.

4. Auch bei tiefster Narkose sank die Zunge nicht nach hinten.

5. Excitation fehlte gewöhnlich ganz; bei trunkfesten Männern wurde sie beobachtet, aber lange nicht in dem Grade, wie bei der Chloroformnarkose. Sobald sich Anzeichen davon einstellten, wurde Chloroform gegeben, nach ganz kurzer Zeit wurden die Leute dann ruhig und es wurde die Narkose mit Aether fortgesetzt. Giebt man nach Riedel's Vorgang eine halbe Stunde vorher eine kräftige Dosis Morphium, so erzielt man geradezu erstaunlich ruhige Narkosen, auch mit der Schleich'schen Chloroform-Aethermischung.

6. Es kamen zwei Herzcollapse vor. a) ein sehr schwerer: Patient war sechs Wochen vorher gelegentlich einer Gallensteinoperation mit Chloroform betäubt worden, gegen Ende der Operation trat Herzschwäche ein. Bei der zweiten behufs Zahnextraktion vorgenommenen Aethernarkose trat ein unvermittelter Collaps ein, bei dem das Leben des Patienten auf des Messers Schneide stand: b) ein mittelschwerer: Operation eines recidivierten Mammacarcinoms bei einer sehr fetten Frau: bei dieser war die erste Narkose ohne Störung verlaufen. Ausser diesen beiden Anomalien ist bei den sehr genau gebuchten Narkosen sonst nie eine Störung vorgekommen, im Gegensatz zu den fast täglichen Aufregungen, welche Respirations- und Cirkulationsapparat der Patienten verursachte.

VII. Linkenheld. Vorzeigung eines **Processus vermiformis** Derselbe stammt von einer Patientin, welche nach früherer Coeliotomie eine kleine Hernie in der Bauchnarbe zurückbehalten hatte. Die Schmerzen, welche geklagt wurden, konnten sehr wohl darin ihren Grund haben. Ausserdem war das strangartig ausgezogene Netz unten rechts im Becken angewachsen und ebendaselbst auch der chronisch entzündlich verdickte Processus vermiformis, welcher dabei an seinem distalen Ende wie ein Schneckengehäuse zusammengerollt war. In der Rekonvalescenz klagte Patientin über Schmerzen, wie sie Gallensteinen eigentümlich sind, und wurde nun in Erfahrung gebracht, dass dieselben schon öfter dagewesen seien und dass dieserhalb eine Jodkur gebraucht worden sei.

Im Anschlusse daran wurde ausgeführt, dass die von Gallensteinen, Wanderniere und Appendix hervorgebrachten Beschwerden grosse Aehnlichkeit unter sich und mit Erkrankungen der Tuben darbieten, dass nicht selten mehrere Affektionen nebeneinander gleichzeitig vorkommen; es wurden Beobachtungen von gleichzeitigen Gallen-Nierensteinen, von Tubargravidität und dem Durchbruche nahem Empyem des Processus vermiformis, von Ovarialcyste und Appendicitis, von welch' letzterer die Beschwerden ausgegangen waren, mitgeteilt. Zu häufig würden Beschwerden in entfernteren Organen, z. B. dem Magen, ferner Intercostalschmerzen dem retroflektierten Uterus zugeschrieben. In einem Falle waren sie als gastrische Krisen bei Tabes; in anderen waren sie Gallensteinkoliken oder Colica appendicularis, Intercostalneuralgien durch Spondylitis bedingt. Es wird auf die Wichtigkeit hingewiesen, stets die zugänglichen Bauchorgane zu untersuchen, und es wird ganz besonders auf die Untersuchung an der aufrechtstehenden Kranken hingewiesen, vorzüglich zur Konstatierung des zungenförmigen Leberlappens, der Gallenblase und der Wanderniere. Es wird hervorgehoben, dass sich Wanderniere und zungenförmiger Leberlappen resp. Gallenblase mitunter schwer unterscheiden lassen; kann man den oberen

Digitized by Google

freien Rand fühlen, dann ist der renale Charakter festgestellt. Bezüglich der Schmerzen bei Erkrankungen des Processus vermiformis wurde, abgesehen von den bekannten, betont, dass bei denselben meist ein starker Stuhldrang mit häufigen dünnen Entleerungen beobachtet wird. Für den Gynaekologen ist es wichtig zu wissen, dass bei Hysterischen Symptome sich finden, die wirklich organischen Erkrankungen täuschend ähnlich sehen. Anführung eigener Beobachtungen. Da bei Erkrankungen des Processus vermiformis und der Gallenblase häufig nur Wahrscheinlichkeitsdiagnosen gestellt werden können, so empfiehlt es sich, bei eröffnetem Leibe die gedachten Organe zu revidieren. Zweimal wurde bei dieser Gelegenheit ein erkrankter Wurmfortsatz entdeckt und entfernt.

Geburtshilfliche Gesellschaft zu London.

Sitzung vom 3. Nov. 1897.

Vorsitzender: C. J. Cullingworth.

Demonstration von Präparaten:

Cullingworth: 1. Ovarialfibrom, 2. Gangrän eines interstitiellen Uterusmyoms, 3. Uterusmyome, die tötlichen Darmverschluss zwei Jahre nach Eintritt der Menopause bewirkt hatten. Frühzeitige ectopische Schwangerschaft, kompliciert durch Fibroma uteri.

Targett (an Stelle von Williamson): 1. Sarcom des Uterus mit sekundärer Inversio. 2. Beckeneingangsverengung verursacht durch ein intrapubisches Gelenk.

Playfair: Cervixcarcinom: Totalexstirpation, nachdem die Adnexe bereits 2 Jahre zuvor entfernt worden waren.

William Duncan: 1. Grosses Uterusmyom und linksseitiger Ovarialtumor. 2. Kleines interstitielles, durch abdominale Hysterectomie gewonnenes Uterusmyom.

Dr. John Philipps berichtete über einen Fall von Uterusruptur und dessen Verlauf.

Vorträge:

Bland Sutton: **Ueber die abdominale Hysterectomie bei Myoma uteri mit kurzer Schilderung von 28 Fällen.** (Im Auszug.)

Neuerliche Verbesserungen in der Technik der Hysterectomie zeitigten so gute Erfolge, dass die abdominale Hysterectomie bei Uterusmyomen, die zu gross sind, um per vaginam entfernt zu werden, jetzt sehr an Ansehen gewonnen hat; man muss es sich einfach zur Pflicht machen, den Patienten mit Uterusmyomen, genau so, wie wir es bei solchen mit Ovarialtumoren thun, auseinanderzusetzen, dass die Gefahr des operativen Fingriffs um so geringer sei, je früher der Tumor entfernt und dass deshalb auch die Gefahr quoad vitam verringert werde. Um zu zeigen, wie sicher uncomplicierte Myome des Uterus auf diese Weise behandelt werden können, wollte ich der Gesellschaft kurz Mitteilungen über 28 Fälle machen, die im Chelsea Frauenhospital und im Middlesexhospital operiert wurden.

Wo immer die Möglichkeit vorhanden ist, besonders wenn der operative Eingriff während der Menstrualepoche nötig wird, verwerfe ich die Castration und entferne den Uterus mit dem Tumor unter Zurücklassung des einen oder der beiden Ovarien mit der entsprechenden Tube, anstatt die Ovarien und die Tuben zu entfernen, den Uterus mit seinem Tumor aber zurückzulassen. In 14 Fällen der unten verzeichneten Tabelle wurde so operiert. Das unmittelbare Resultat dieser Methode ist ausgezeichnet und erspart der Patientin zum mindesten die Unannehmlichkeiten einer akuten Menopause.

Digitized by Google

Eine Beilage bringt die kurze Beschreibung der Fälle durch Dr. Comyns Berkeley, Arzt der Poliklinik, und Dr. C. Beauchamp Hall, 1. Assistent am Chelsea Frauenhospital.

Von den 28 im Chelsea Frauenhospital und im Middesexhospital operierten Fällen verliefen der siebente und achte tödtlich. Die nachfolgenden zwanzig Fälle genasen; es ist dies, soweit meine Kenntnis reicht, statistisch das beste in Grossbritannien bis jetzt erreichte Resultat. Ich beschränkte mich auf die Hospitalfälle; die Protokollnummern sind genau angegeben, so dass jedermann von den klinischen Krankengeschichten leicht Einsicht nehmen kann.

Ganz kurz folgen nun die 28 Krankengeschichten.

Von Interesse ist das Alter der Patientinnen: die jüngste derselben war 29, die älteste 44 Jahre alt.

Unter 30 J.	1
Zwischen 30 und 40 J.	10
Zwischen 40 und 50 J.	13
Ueber 50 J.	4
	28

Nur eine Patientin (Fall 3) war vor der Operation in die Menopause eingetreten.

Diskussion:

Alban Doran hob hervor, dass eine grosse Anzahl von Uterusmyomen im Gegensatz zu den Ovarialcysten, die fast immer den Tod zur Folge haben, wenn sie nicht entfernt werden, stationär und harmlos bleiben, eine weitere Anzahl bringe aber Beschwerden und Gefahren mit sich; dann müsse der Operateur sich überlegen, welche Operation die sicherste sei. Die retroperitoneale Stielbehandlung scheine bei weitem die beste zu sein. Diese Methode ergebe in Fällen, wo der Tumor zwar gross sei, aber die Cervix frei lasse, ganz besonders zufriedenstellende Resultate. Die Arterien seien leicht zu erreichen und zu unterbinden, der Uterus könne innerhalb der Cervix amputiert werden; der im Cervicalkanal befindliche normale Schleim sei keimfrei. Die Patientin entgehe so den unvermeidlichen direkten und indirekten, dem Schlingenschnürer zur Last fallenden Unannehmlichkeiten. Der Vorzug der erwähnten Methode sei bei sechs sehr anämischen Patientinnen, die er erfolgreich operiert habe, klar zu Tage getreten; in einem der Fälle handelte es sich um eine in Ausstossung begriffene rundliche submucöse Geschwulst, ohne dass der Verlauf nach der Operation ungünstig beeinflusst wurde. Zwei Fälle gingen ihm verloren, die sicherlich viel zu spät zur Operation gekommen waren. Krankhaft verändertes Cervixsecret könne schwächlichen Personen gefährlich werden. Die Operation von Cervicalmyomen und Myomen, die sich unter das Peritoneum eingegraben haben, sei stets gefährlich, namentlich wegen Erweiterung von sonst kleinen Seitenästen der Art. uterina.

Doran ist dagegen, die Tuben zurückzulassen, und bemühte sich stets, sie zusammen mit den Uterus abzutragen, da ihr Inhalt oft krankhaft verändert sei. Keine Methode der Bauchnaht sei vollkommen. Die zahlreichen für den Genfer Kongress 1896 eingelaufenen Berichte zeigten, dass stets die von einer jeden Autorität zuletzt angewandte Methode die grösste Garantie gegen Hernien gäbe. Dass hierbei sehr leicht Täuschungen unterliefen, sei klar.

Playfair stimmt wohl mit dem Vorsitzenden darin überein, dass Sutton's Vortrag von grossem praktischen Interesse sei, aber fürs erste könne er sich der allgemeinen Schlussfolgerung, zu der Sutton gelangt sei, nicht anschliessen, nämlich, dass die Entfernung der Adnexe in jedem Falle von Myom zu verwerfen sei. Nach seiner Erfahrung an besonders ausgesuchten Fällen sei die Castration eine sehr wertvolle Operation, die gelegentlich ganz vorzügliche Resultate gebe. Er wisse wohl, dass die rasch vorwärts strebende Schule der „Hysterektomisten", sei es in Amerika oder in England, für welche das blosse Vorhandensein eines Myoms mit oder ohne Symptome Grund genug zur Hysterektomie sei, diesen Stand-

Digitized by Google

punkt nicht teile. Seiner Ansicht nach sei diese Anschauung äusserst gefährlich und unhaltbar.

Duncan zeigte heute ein ganz kleines Myom, ungefähr von dem Umfange einer grossen Apfelsine, das er durch Hysterektomie entfernt hatte. Einige der Anwesenden hätten dieses Verfahren verurteilt und erklärt, dass in diesem Falle eine vaginale Enucleation hätte stattfinden sollen. Er behaupte jedoch, dass Dr. Duncan durch eine Castration seine Patientin einer weit geringeren Gefahr ausgesetzt und dabei ein ebenso gutes Resultat erhalten hätte. Die thatsächlich geringe Mortalität nach der Oophorektomie sei ein Hauptgrund, der in geeigneten Fällen für dieselbe spreche. Wenn Sutton bei seinen Fällen eine Mortalität von 7—8 pCt. hatte, wie wird sich dieselbe erst bei weniger erfahrenen und geschickten Operateuren gestalten? Es komme ihm ungereimt vor, die Gefahren der Oophorektomie und die der Hysterektomie miteinander zu vergleichen. Einen anderen Punkt wolle er noch berühren, der für die Wahl der Operation in Betracht komme. Er sei fest davon überzeugt, dass das extraperitoneale und Klammerverfahren abgethan sei. Die langwierige, peinvolle Reconvalescenz habe diese Methode mit Schreck umgeben: nichts stehe für ihn mehr fest, als dass die intraperitoneale Methode allgemein angenommen werde. Er sei ein unbedingter Anhänger der Bauchnaht in drei Etagen.

Horrocks drückt seine Verwunderung darüber aus, dass der Name Baer's, der zuerst die Operation beschrieb, nicht erwähnt wurde. Dr. Galabin habe einen Vortrag darüber veröffentlicht und Dr. Harrison Gripps später über einige Fälle in der Gesellschaft berichtet. Damals habe er (Horrocks) die Operation mit dem Schlingenschnürer als eine rohe, barbarische Methode bezeichnet. Damals bedeutete dieser Ausspruch eine Ausnahmestellung, heute kehre sich die Stimmung Aller gegen diese sogenannte alte Operationsmethode. In einem Falle, wo er den Schlingenschnürer anwandte, habe die Patientin nach der Operation infolge Zerrung des Stiels solche Schmerzen ausgestanden, dass er den Leib zum zweiten Mal öffnete und die Operation nach Baer vollendete; Patientin fühlte sich darnach stets wohl. Etwas habe ihn sehr überrascht, und zwar die grosse Zahl von Operationen gewisser Operateure. Er könne sich das nur so erklären, dass in vielen von diesen Fällen die Operation nicht indiciert war: denn es sei eine anerkannte Thatsache, dass Myome in der Mehrzahl der Fälle unschuldige Geschwülste und ganz anders zu beurteilen seien, wie die Ovarialcysten, die sich fast stets verhängnisvoll erwiesen, wenn man sie unangetastet lasse. Dieser Punkt beziehe sich auch auf die Mortalität in Sutton's Fällen, denn bei allen 28 handelte es sich um Myome, die infolge der Blutungen schwere Symptome darboten, weshalb der Verlust zweier Fälle (7 oder 8 pCt.) nicht gross genannt werden könne. Er selbst operierte zwölf Mal mit einem Todesfall, und zwar bei einem durch Albuminurie komplicierten Fall. Es handelte sich stets um schwere Fälle; keines seiner Myome sei so klein gewesen, wie einige der von Sutton operierten. Er könne nicht zugeben, dass die Mortalität bei der Hysterektomie ebenso gering sei, wie die bei der Ovariotomie; bei der heutigen Asepsis sei 7 pCt. Mortalität bei Ovariotomien als eine sehr hohe Zahl anzusehen. In einem Punkt stimme er mit dem Vortragenden vollkommen überein, nämlich im Bezug auf die Wichtigkeit des Zurücklassens eines oder beider Ovarien, vorausgesetzt, dass sie gesund sind. Er selbst habe in einigen Fällen so gehandelt und halte die Entfernung der Ovarien für eine weit grössere Verstümmelung, als die Entfernung des Uterus.

Roberts bedauerte es, dass die Krankengeschichten, und vor allem die Hauptsymptome, welche die Operation indicierten, nicht ausführlicher mitgeteilt wurden. In vielen Punkten sei er anderer Ansicht wie Sutton; er habe sehr viele Myome gesehen, zu deren Operation keine Berechtigung vorlag.

Sutton's über diese Frage nur so drüber fahrendes Urteil, dass es mit Schlauch und Klammer zu Ende sei, sei ungerechtfertigt.

Digitized by Google

Mr. Meredith erklärte, ganz anderer Ansicht wie der Vortr. zu sein, der es für seine Pflicht halte, die frühzeitige Operation bei Uterusmyomen zu empfehlen, wie es wohl bei Ovarialtumoren gerechtfertigt sei. Die beiden Krankheitsformen lassen gar keinen Vergleich zu, wenigstens was die Notwendigkeit eines operativen Eingriffs betrifft, da ja die grosse Mehrzahl der Myome das Leben nicht gefährdet und deshalb nie chirurgisch behandelt werden muss; andererseits erweisen sich die Ovarialtumoren unvermeidlich verhängnisvoll, wenn sie nicht entfernt werden. Man müsste sich doch überlegen, dass mit Ueberstehung der Operation das eingeschlagene Verfahren noch nicht als ein notwendiges gerechtfertigt sei. Es komme ihm auch vor, als ob die Ansichten des Vortragenden über den Wert der intraperitonealen Stumpfversorgung auf nicht genügend begründete Thatsachen sich stützten, nämlich auf die Resultate von nur 28 Operationen mit zweimaligem tödtlichen Ausgang. Er selbst habe mit dem Schlingenschnürer bei einer Reihe von 90 abdom. Hysterectomien 83 Heilungen erzielt mit Einschluss einer Reihe von 30 Fällen ohne Todesfall und 2 Serien von 40 und 47 Fällen mit nur je zwei Todesfällen. So viel er wisse, hätten die Verteidiger der intraperitonealen Methode ebenso gute Resultate nicht erzielt. Gleichwohl erkenne er die Vorzüge der kürzeren Rekonvalescenz bei der letzteren Operationsmethode vollständig an, weshalb er sie auch einigemal in den letzten 6 Monaten und zwar mit sehr zufriedenstellendem Ergebnis angewandt habe. Mr. Sutton nehme keinen Anstand zu behaupten, dass die Oophorectomie durch die intraperitoneale Stumpfversorgung vollständig in den Hintergrund gedrängt werde; er selbst halte jedoch dafür, dass sich die erstere Operationsmethode in bestimmten Fällen sehr wertvoll und wirksam erwiesen habe. Die Mortalität betrage bei ihr seiner Erfahrung nach etwas unter 3 pCt.

Es folgen Bemerkungen seitens der Herren Wm. Duncan, Griffith und Heywood Smith. Butler-Smyth, Malcolm und des Vorsitzenden. Entgegnung des Herrn Sutton.

(Nach dem Manuskript übersetzt von Kutz-Leipzig.

Buchanzeigen.

Fehling, H., Die Physiologie und Pathologie des Wochenbettes Zweite völlig umgearbeitete Auflage. Stuttgart. 1897. F. Enke.

Angesichts des Umstandes, dass die nunmehr recht zahlreichen deutschen Lehrbücher der Geburtshülfe den von Fehling in dem vorliegenden Werke monographisch bearbeiteten Stoff, Physiologie nnd Pathologie des Wochenbettes, alle auf das eingehendste behandeln, mag vielleich manchem eine gesonderte Darstellung dieses Gegenstandes überflüssig erscheinen. Der ungemein hohe Wert aber gerade dieses in neuerer Zeit so überaus fruchtbar gepflegten Teiles der geburtshülflichen Wissenschaft macht diesen wohl würdig, dass so erfahrene Autoren wie Fehling ihm ihre besondere Gunst schenken. Das Erscheinen der zweiten Auflage dieses vortrefflichen Buches zeigt, dass es der Verfasser wohl verstanden hat, seine Darstellung dem ärztlichen Publikum zu Dank zu gestalten. In einem ausländischen, im Jahre 1897 in fünfter Auflage erschienenen „Handbuch der Geburtshülfe" ist die Pathologie des Wochenbettes auf einer Seite abgehandelt, mit dem Hinweis darauf, dass Puerperalfieber eine Wundinfektionskrankheit sei und ganz unter dem Bilde dieser verlaufe.

Etwas gründlicher als dort wird in Deutschland doch noch gearbeitet, wenn über den gleichen Gegenstand Lehrbücher wie dasjenige Fehling's geschrieben und — gelesen werden.

Digitized by Google

Welche Fülle von Material, eigenen Beobachtungen, klinischen, anatomischen und bakteriologischen Untersuchungen ist hier verarbeitet und der Praxis zu Nutze gemacht!

Unter den beiden Hauptabschnitten nimmt der erste, die Physiologie des Wochenbettes, naturgemäss einen viel kleineren Teil in Anspruch, während der zweite, die Pathologie, den Löwenteil erhielt; ist dieser letztere doch auch gerade für den Praktiker nur in eingehender Darstellung wertvoll.

Beansprucht die Physiologie ihrer Natur nach mehr wissenschaftliches Interesse, so wird in der Pathologie der behandelnde Arz Rat finden.

Die Rückbildung der Genitalien mit ihren anatomischen und bakteriologischen Besonderheiten wird eingehend behandelt; das zweite Kapitel über die Milchbildung mit allem, was dabei namentlich auch hinsichtlich der Wahl der künstlichen Ernährungsmittel von Belang ist, verrät den litteraturgewandten und selbst erfahrenen Autor.

Bei der wichtigen Lehre von der „physiologischen Wärmestauung" normaler Wöchnerinnen hat sich Fehling ganz von den Crédé'schen Lehren losgemacht. Er bekennt sich zu dem bakteriologisch leicht zu stützenden Grundsatz: Das Wochenbett zeigt nicht viel grössere Temperaturschwankungen als sie überhaupt beim gesunden Menschen vorkommen, obere Grenze ist 38,0 Axillartemperatur. Milchfieber existiert nicht.

In dem prinzipiellen Verwerfen der Rektalmessungen bei Wöchnerinnen kann sich Ref. Fehling nicht anschliessen. Die von Fehling geschilderten Gefahren existieren thatsächlich nicht, wie wir uns in der hiesigen Klinik an hinlänglichem Material überzeugt haben. Die grosse Wichtigkeit ganz einwandsfreier Wochenbetts-Temperatur-Beobachtungen rechtfertigt diese technische Vorsicht.

Die Leitung des normalen Wochenbettes stellt F. unter die modernen Grundsätze der beobachtenden Passivität. Zur Heilung der Wunden und ungestörte Rückbildung des Uterus ist strengste Bettruhe bei Seitenlagerung vom 5. Tage ab erforderlich. Mit dem radikalen Aufräumen dieser althergebrachten Regel dürfte Küstner allein bleiben.

Referent bekennt sich somit zu fast allen von Fehling in diesem ersten Teil vertretenen Grundsätzen, im zweiten Abschnitt dagegen kann er einige gegensätzliche Ansichten nicht unterdrücken. Als erste Form der „von den Geschlechtsteilen ausgehenden infektiösen Erkrankungen im Wochenbett" nennt Fehling „das Resorptionsfieber in puerperio." Als Ursache dazu betrachtet er: „Eindringen von Keimen, meist wohl nicht zahlreicher und nicht pathogener, am häufigsten wohl der Saprophyten in die vielfachen Quetschungen der Vulva, der Vagina und vielleicht auch in die so häufigen Einrisse im Cervix. Bei Gonorrhoischen kann man an die durch Gonokokken hervorgebrachte Infektion denken. — — — — Ausserdem aber giebt es auch Resorptionsfieber durch Aufnahme toxischer Substanzen aus den Lochien."

Es ist also unter diesen Begriff recht verschiedenartiges zusammengereiht, was wir namentlich im Hinblick auf die Heterogenität der betreffenden Mikroorganismen in Theorie wie auch im konkreten Fall leicht auseinander halten können. Je mehr wir bei jeder Temperatursteigerung im Wochenbett nicht mehr auf Grund der klinischen, subjektiven wie objektiven Erscheinungen, sondern mit Zuhülfenahme der bakteriologischen Untersuchung der Uteruslochien diagnosticieren lernen, um so seltener werden wir genötigt sein, zu derartigen unklassificierbaren Benennungen unsere Zuflucht zu nehmen. Ich halte gerade die Formen der „reinen Endometritis" für die häufigsten Lokalisationen der puerperalen Infektion und glaube auch, dass unsere Therapie, sofortige intrauterine Ausspülung mit folgender intrauteriner Jodoformgaze Tamponade bei der ersten Fiebersteigerung vielfach geradezu coupierend wirkt.

Demgemäss kann ich mich auch dem Fehling'schen Rat nicht anschliessen, zuerst eine Scheidenspülung mit Sublimat, Lysol etc. bei Endometritis zu versuchen und erst, wenn am zweiten oder dritten Fieberabend die Temperatur nicht unter 38.6—39.0 steigt, eine Uterusausspülung auszuführen. Letztere kann nur wirken, wenn wir den Bakterien zu einer Zeit

Digitized by Google

zu Leibe rücken, wo sie sich noch nicht in den Blut- oder Lymphbahnen der Einwirkung der Desinfektion entzogen haben.

Die Ausführlichkeit, mit der Fehling die einzelnen Stadien und Formen der Puerperalinfektion behandelt, erweckt dem Leser überall lebhaftes Interesse für den Gegenstand, der jedem dadurch vertraut gemacht werden wird.

Die Mastitis puerperalis ist natürlich als eine Wochenbettsinfektion in das Thema einbezogen.

Den Schluss des Buches bilden die „nichtinfektiösen Erkrankungen im Wochenbett": Blutungen, Lageveränderungen, Hyperinvolution, puerperale Störungen der Urinwege, Verletzungen im Wochenbett, Neuralgien, Embolien, Herzerkrankungen, Tuberkulose, Eclampsie, Psychose und Syphilis. Das reiche Programm möge die Vollständigkeit der Darstellung bekunden, gerade dadurch aber wird die Monographie so wertvoll, weil hier vieles einen geräumigen Platz findet, was sonst nicht oder nur äusserst knapp in den Lehrbüchern abgehandelt werden kann.

Möchte das Buch recht weite Verbreitung finden!

Döderlein-Tübingen.

Hofmeier, M., Professor etc. an der Universität Würzburg. Grundriss der gynaekologischen Operationen. Dritte vielfach vermehrte und umgearbeitete Auflage mit 153 Holzschnitten. Wien. 1898. Franz Deuticke.

Da das Lehrbuch Hofmeier's in diesen Blättern bisher nicht besprochen ist, sei es gestattet, auf seine Entstehungsgeschichte kurz hinzuweisen: 1888 erschienen, erlebte es 1891 seine zweite, und jetzt, 10 Jahre nach seinem Erscheinen die dritte Auflage. Der den Verfasser bei der ersten Abfassung leitende Gesichtspunkt — „ein kurzgefasstes, übersichtliches Lehrbuch für praktische Aerzte und Studenten zu schaffen mit Zugrundelegung der operativen Grundsätze, die Carl Schroeder vertreten hat," — ist zwar im Princip stehen geblieben; allein das πάντα ῥεῖ gilt auf keinem Gebiete mehr wie auf dem der operativen Gynaekologie. So ist denn der subjektivistische Schroeder'sche Zug, den dieses Lehrbuch im Beginn auszeichnete, nicht mehr so ausgesprochen und an vielen Stellen ist „die aus der allgemeinen Erfahrung wie aus der eigenen Prüfung gewonnene Ueberzeugung" des Verfassers für die Darstellung bestimmend geworden. Durch die vollständige Umarbeitung und Neugestaltung mancher Abschnitte (z. B. der plastischen Operationen an Damm und Scheide, der Lageveränderungen und Geschwülste des Uterus, der Totalexstirpation, der operativen Behandlung der Extrauterinschwangerschaft, der entzündlichen Erkrankungen der Uterusanhänge) hat der Umfang des Buches um mehr als 100 Seiten, die Zahl der Abbildungen, unter Fortlassung älterer Figuren, um 38 zugenommen. Die Einteilung des Stoffs ist nach den anatomischen Verhältnissen getroffen: während die sieben ersten Abschnitte mehr allgemeine Dinge wie das gynaekologische Instrumentarium, die Reinlichkeit (statt Asepsis), die Anaesthesie, die Wundnaht, vorbereitende Eingriffe, die Anwendung der Glühhitze, sowie Verbände und Nachbehandlung bei gynaekologischen Operationen betreffen, finden sich diese selbst in den 9 weiteren Abschnitten abgehandelt. Wenn Hofmeier in der Vorrede zur dritten Auflage (bei der die Widmung an C. Schroeder fortgelassen ist), betont, dass er in operativer Hinsicht keinen extremen Anschauungen huldige, so zeigt ihn doch die Lektüre seines Buches als einen Anhänger gesunden und thatkräftigen Fortschreitens auf dem Gebiete der operativen Gynaekologie. Ueber einige z. Z. im Vordergrunde des Interesses stehende Fragen mögen einige Proben aus dem reichen Inhalt des Buches folgen, die Hofmeier's Standpunkt charakterisieren sollen.

Pag. 25 giebt H. im Gegensatz zu Mikulicz dem Catgut, resp. seiner ungenügenden Zubereitung und Sterilisierung die Hauptschuld an den mangelhaften Resultaten der primären Wundheilung seit Einführung der Asepsis. Die als völlig zuverlässig erprobte Zubereitung des Catguts an der Würzburger Klinik ist folgende: Das Catgut wird auf einer ziemlich grossen Haspel locker aufgewickelt, in einem offenen Glasgefäss im Trockensterilisator 1 Stunde bei 30°—35°, 1 Stunde bei 60°—70° und 3 Stunden

Digitized by Google

bei 120°—140° gehalten. Nach der Abkühlung wird es auf Glasspulen gewickelt (weshalb wird diese zweite Aufwicklung nicht umgangen? Ref.) und teils in Juniperusöl, teils in 2 : 1000 Salicylalkohol aufbewahrt. Neben Catgut finden Silkworm und Silberdraht besonders bei Damm- und Koeliotomie-Wunden Verwendung.

Der pag. 83 empfohlene Verband nach Koeliotomie — „Bestreuung der Nahtlinie mit sterilisirtem Jodoform-Borsäurepulver, Gazestück, dessen Ränder mit Collodium an der Haut befestigt werden, während die Mitte frei bleibt, darüber dicke Schicht steriler Verbandgaze, die mit Heftpflasterstreifen befestigt wird" — hat vor dem von Winter geübten, die Wundlinie selbst betreffenden Collodiumverband den grossen Vorzug, eine Retention der Wundsecrete zu verhindern und doch eine Sekundärinfektion sicher auszuschliessen. Zur Nachbehandlung nach Laparotomie hält H. das Tragen von Leibbinden für erforderlich. Pag. 135 findet sich die durch eine Abbildung veranschaulichte Beschreibung der von H. dermalen geübten Operation des kompletten Dammrisses, die sich dem Langenbeck'schen Verfahren anschliesst und von der Simon'schen Anfrischung dadurch unterscheidet, dass der obere Teil der Wunde durch Narbenspaltung und nicht durch Fortschneiden gewonnen ist. H. wendet seit einigen Jahren bei jeder Prolapsoperation und vorhandener Lageveränderung des Uterus die Vaginalfixation an und ist mit den Resultaten sehr zufrieden (pag. 157). Pag. 174 wird unter den Operationen zum Ersatz der Bauchfellbefestigungen des Uterus an die Walcher'sche Methode erinnert, bei der die vordere Vaginalwand mit dem knöchernen Becken zu narbiger Verwachsung gebracht wird.

Die operative Behandlung der Myome findet auf etwa 72 Seiten (pag. 237, 238, 245—306, 315—319, 418—422) eine sehr eingehende und ausserordentlich klar und anregend geschriebene Darstellung:

Die Myomenucleation per colpotomiam ant. hält H. für eine Bereicherung der Technik, findet aber die Indikation selten gegeben und die Ausführung nicht ganz einfach, so dass er bei submucösen Myomen die Enucleation durch den erweiterten Cervix bevorzugt (pag. 246). Pag. 268 werden 6 Indikationsreihen zur Myomotomie angeführt: 1. absolute Grösse und cystische Entartung, 2. starke und renitente Blutungen, 3. schnelles Wachstum der Myome besonders bei jüngern Frauen, 4. Behinderung der Erwerbsfähigkeit durch die Geschwulst an sich, 5. bedrohliche die Geschwulst bedingte Zustände (Ascites), 6. Verjauchung. Die Myomotomie in der Schwangerschaft will H. aufs äusserste beschränken, und wenn möglich, stets erst ans Ende der Schwangerschaft verlegen. Als Vorbereitung zur Myomotomie wird eine gründliche Desinfektion der Cervixschleimhaut (z. B. mit 10 pCt. Carbolalkohol) für durchaus notwendig erklärt (pag. 270). Pag. 282 u. ff. wahrt H. seine Priorität in der Frage der sogenannten retroperitonealen Stumpfversorgung. Die z. Z. von H. geübte Versorgung des Uterusstiels ist noch die im Centralbl. f. Gyn. 1895, No. 44 beschriebene, d. h. die Cervixhöhle wird nicht umnäht, ausgebrannt, drainirt oder zugeschnürt, sondern bleibt offen und wird von einer doppelten Peritonealmanschette überdeckt. Die Resultate Hofmeier's mit dieser modificierten Methode, „30 Operationen ohne Todesfall", sind bemerkenswert, und H. hält mit Recht die Frage der intraperitonealen Stielbehandlung im wesentlichen für gelöst. Die Enucleation der Myome per coeliotomiam ist wegen der beobachteten Recidive und der Mortalität von 11 pCt. (Hofmeier selbst verlor von 9 derartigen Operationen 6) zu beschränken 1. auf Fälle bei jungen Frauen mit sicher, ohne Eröffnung der Uterushöhle, ausschälbaren Myomen, 2. auf grosse Collummyome, bei denen die Castration gleichzeitig vorzunehmen wäre. Die Totalexstirpation des Uterus per coeliotomiam (pag. 305) hält Verfasser bei den gebesserten Resultaten der intraperitonealen Stumpfversorgung nur in wenigen Fällen für indiciert, da sie eine unnötige Steigerung der technischen Schwierigkeiten bietet. Auf die principielle Gleichheit der ältern Martin'schen Methode (Fig. 135) mit dem jetzt neuerdings von Doyen empfohlenen Vorgehen wird hingewiesen (pag. 317). Die vaginale Totalexstirpation bei Myom verdient ihrer idealen Resultate halber

Digitized by Google

in allen Fällen Anwendung, in denen sie technisch ausführbar ist, eventuell ist auch eine frühzeitigere Operation gerechtfertigt; die Ovarien sollen, wenn nicht erkrankt, bei jüngeren Frauen zurückgelassen werden (pag. 305 und 338). Die Castration (pag. 305 u. 420) wird bei Myomen einzuschränken sein sowohl in Anbetracht der Mortalität (5,3 pCt.) als der Unsicherheit des Erfolges und zwar auf Fälle interstitieller und submucöser, den Nabel nicht überschreitender Myome, bei denen die Blutung ganz in den Vordergrund tritt und bei denen die Castration die technisch leichtere Operation ist, besonders also bei elenden, anämischen Personen. Hofmeier hat die Kastration bei Myom 25 mal. davon in den letzten sechs Jahren 11 mal ausgeführt mit zwei (drei?) Todesfällen. Von einem pag. 431 mitgeteilten interessanten Falle abgesehen (Entwicklung eines stehengebliebenen, bei der ersten Koeliotomie makroskopisch nicht sichtbaren Ovarialrestes zu Haselnussgrösse) war der Enderfolg bezüglich der Blutungen und der Rückbildung der Geschwulst ein sehr befriedigender.

Bei den Operationen des Uterus inversus (Schülein, Küstner und Totalexstirpation) findet sich die Bemerkung, dass Verf. bisher keine Inversio gesehen hat, die nicht schliesslich durch wochenlang fortgesetzte Jodoformgazetamponade der Scheide (nicht Kolpeurynter) zurückgegangen ist. Pag. 321 macht H. das Zugeständniss, dass mit der jetzigen Sicherheit der vaginalen Totalexstirpation bei Carcinom einer der Hauptgründe für die Beschränkung auf die hohe Amputation entfallen sei. — Die Versorgung der Ligamente durch Klemmen wählt H. nur in Fällen, wo das Carcinom zu nahe an die Ligaturen heranreichen würde, um dadurch gleichzeitig die betreffende Partie zur Druckgangrän zu bringen, pag. 334 wird bei den Versuchen zur Besserung der Dauerresultate der Vorschläge von Ries und Clark anerkennend gedacht, das Hauptgewicht aber auf die Frühdiagnose gelegt. Die Mackenrodt'sche Igniexstirpation ist nicht neu und zur Zeit noch zu unsicher (Spermatica, Uterina) und zu gefährlich (Ureter und Blasenverletzung), der Weg verdient aber weitere Ausbildung. — Der Totalexstirpation des Uterus, um im Anschluss daran entzündliche Adnextumoren zu entfernen, steht H. in allen Fällen sympathisch gegenüber, in denen dieses Verfahren Erfolg verspricht, glaubt aber, dass bei grossen, weit zur Seite in Schwarten eingebetteten Pyosalpinxsäcken die Operation von oben zur Vermeidung einer Darmläsion vorzuziehen ist (pag. 342). Während die Indikation zur Totalexstirpation bei septischer puerperaler Endometritis als nicht ausreichend begründet bezeichnet ist, wird diese Operation bei grossen Uterusrupturen empfohlen (pag. 343).

Die Operationen wegen Lageveränderungen des Uterus (XIII.) sind eingehend geschildert, doch wird nur die Verkürzung der Ligamenta rotunda, die Ventrifixatio und Vaginaefixatio als brauchbar angegeben. Obwohl H. sehr massvollen operativen Tendenzen auf diesem Gebiete huldigt, hält er doch für manche Fälle mobiler Retroflexio (Virgines mit enger Scheide etc.) die Alexander'sche Operation für berechtigt; die Ventrifixatio nach Olshausen mit gleichzeitiger oberflächlicher Vernähung der Bauchfelltasche zwischen Uterus und vorderer Bauchwand soll für fixierte Retroflexionen gelten, wenn der vaginale Weg unsicher erscheint; die Vaginaefixatio mit Eröffnung der Bauchhöhle aber nicht zu hoher Befestigung des Uterus bleibt für den Rest der Lageveränderungen, die operativ angegriffen werden sollen; bei Frauen in geschlechtsreifem Alter ist besondere Vorsicht geboten, doch ist H. der Meinung, dass die berichteten Geburtsstörungen auf zu hoher und fester Fixation beruhen und vermeidbar seien. Das Schultze'sche Verfahren der Lösung der Adhaesionen hält H. für nicht ungefährlicher als eine Operation.

Unter den Operationen an den Tuben (XIV.) wird die Salpingotomie bei Hydrosalpinx mässigen Grades und bei jungen Frauen empfohlen; Schauta-Wertheim's Vorschlag, die Bauchhöhle zu drainieren, wenn der Tubeneiter mikroskopisch Mikroorganismen enthält, erscheint nicht ausreichend begründet, der Kernpunkt liegt im Schutz der Bauchhöhle gegen Eiteraustritt und in der Trockenlegung derselben. Die Tube selbst, rät H. mit dem Platinbrenner zu durchschneiden. Die Erhaltung eines Ovariums

Digitized by Google

oder eines Ovarialrestes wird bei jungen Frauen anzustreben sein. Obgleich H. ähnliche operative Dauerresultate nach doppelseitigen eitrigen Tubenerkrankungen zu verzeichnen hat, wie andere Operateure (56—57 pCt.), hält er doch die gleichzeitige grundsätzliche Entfernung des Uterus nicht für richtig (pag. 369).

Im Abschnitt XV (Operationen an den Ovarien) werden die Gefahren einer zweiten Ovariotomie nicht so hoch veranschlagt, um bei jungen Frauen und gutartiger Neubildung die Entfernung des zweiten, nicht sicher erkrankten Ovariums zu motivieren (pag. 413). Die Indikationen für die Ovariotomia vaginalis sind sehr einzuschränken; die Resectio ovarii ist bei Dermoidcysten jüngerer Frauen und bei isolierten Cysten berechtigt, bei wirklicher Kystombildung sieht man besser davon ab.

Bei chronisch entzündlichen Zuständen der Ovarien und ihrer Umgebung ist die Castration angezeigt, wenn alle andern Mittel erfolglos blieben und der Zustand der Kranken sich mit jeder neuen Menstruation verschlechtert (pag. 423). Das Gebiet der Castration bei schweren Nerven- und Geisteskrankheiten, die mit den Sexualfunktionen im nachweislichen Zusammenhang stehen, ist schwer sicher abzugrenzen, aber enger zu stecken als es Hegar will. Bei Osteomalacie ist zu operieren, wenn die Krankheit trotz Soolbädern und Phosphor-Leberthran-Behandlung fortschreitet und die Pat. invalide macht.

Bei der Haematocele post. (pag. 439) ist operativ einzugreifen, wenn sich die Resorption unter Andauer lebhafter Beschwerden lange hinzieht, wenn Zersetzung des Blutes eintritt und im Beginn, wenn sie bedrohlich wächst.

In Kap. 28 (Operationen bei Extrauterinschwangerschaft) wird empfohlen, bei lebendem Kind gegen Ende der Schwangerschaft sofort zu operieren und nicht erst den Tod des Kindes abzuwarten. Für die ersten Monate (pag. 370) wird der Weg per colpotomiam ant. nur sehr geübten Operateuren angeraten.

Die Koeliotomie (nur breite Incision und Drainage des untern Wundwinkels) bei allgemeiner infektiöser Peritonitis mit im Vordergrunde stehenden Allgemeinerscheinungen ist wenig aussichtsreich (pag. 454), doch ist die Frage noch nicht spruchreif. Zur richtigen Würdigung der dauernden Operationsresultate der Koeliotomie bei tuberkulöser Peritonitis (33 pCt. Heilungen) ist der Nachweis von Tuberkelbacillen oder von Riesenzellen in den Knötchen erforderlich, weil Verwechselungen mit der gutartigen Knötchenperitonitis häufig sind. Zur Sicherung der Diagnose wird Tuberkulinimpfung empfohlen. Zum Scheidenbauchschnitt eignen sich nur ganz einfache Fälle tuberkulöser Peritonitis ohne Miterkrankung der Adnexe.

Die Operationen an der Blase machen den Beschluss des Buches, das mit jeder neuen Auflage und der sich daran schliessenden Vervollkommnung zu den alten Freunden sich immer neue Anhänger erwerben wird.

Die Ausstattung des Buches ist in jeder Hinsicht eine würdige.

R. Krukenberg-Braunschweig.

Prof. **W. E. Winternitz** in Tübingen. Ueber Blutungen nach Abortus, veranlast durch Placentarpolypen und Endometritis. (Sammlung zwangloser Abhandlungen aus dem Gebiete der Frauenheilkunde und Geburtshilfe. Bd. II,, H. 4). Halle a. S. 1897. C. Marhold.

In der Junisitzung der Gesellschaft für Geburtsh. zu Leipzig wurde von Sänger ein in No. 7 des Centralbl. f. Gyn. 1898 ausführlich erschienener Vortrag „über Erweiterung und Austastung des Uterus als Vorakt der Behandlung" gehalten; die an denselben sich anschliessende Diskussion, an welcher sich Zweifel, Gräfe und Donat beteiligten, zeigte eine erfreuliche Uebereinstimmung der Ansichten über die vom Vortragenden entwickelten Grundsätze. Wie sehr mit diesen auch die Erfahrungen und Anschauungen der Tübinger Klinik in allen wesentlichen Punkten harmonieren, geht aus einer im vergangenen Jahre erschienenen Abhandlung von Winternitz „über Blutungen nach Abortus" etc. (s. o.) hervor, welche besonders auch für den praktischen Arzt wertvolle Fingerzeige enthält, und über die im

Digitized by Google

Folgenden kurz referiert werden soll. (Vergl. auch. Döderlein. Handbuch der Gynaekologie Bd. II. H. 354 u. ff.)

Der Arbeit sind 70, vom Verf. meist selbst behandelte, Fälle zu Grunde gelegt, in welchen es sich 50 mal um Placentarpolypen, 12 mal um Decidualpolypen und 8 mal um Endometritis post abortum handelte.

Zunächst werden die durch zurückgebliebene Abortreste hervorgerufenen Symptome übersichtlich gruppiert und besprochen: unregelmässige Blutungen, blutiger, mitunter übelriechender Fluor, wehenartige Schmerzen; die Digitalexploration lässt gewöhnlich die Weichheit und Vergrösserung des Uterus erkennen: als charakteristisch wird der Wechsel in der Konsistenz des Uterus bei der Palpation bezeichnet.

Bei der Erörterung der Diagnose wird die Anwendung der Sonde als diagnostisches Hilfsmittel wegen der oft folgenden profusen Blutungen widerraten; eine Narkose ist bei durchgängigem Cervix zum Zweck der Austastung des Uterus meistens überflüssig, und wird nur bei straffen Bauchdecken und empfindlichen Patienten notwendig.

Den Schwerpunkt seiner Ausführungen legte Winternitz auf die klare und eingehende Besprechung der Therapie. Als Vorakt zu jedem therapeutischen Eingriff empfiehlt er bei Verdacht auf Placentarpolypen dringend die manuelle Austastung der Uterushöhle nach vorhergegangener Cervixdilatation; Das in der Tübinger Klinik seit vielen Jahren gebräuchliche Verfahren wird in seinen Details geschildert und durch einige instruktive Original-Abbildungen veranschaulicht; es besteht zunächst in der allmählichen Dilatation des Cervikalkanals mit dem Laminariastift, dessen Verwendung in allen Fällen ebenso gefahrlos, als erfolgreich war. Vor der brüsken Erweiterung mit Hegar'schen Dilatatorien wird wegen der unberechenbaren Gefahr der Cervixverletzungen gewarnt. Der für jeden einzelnen Fall ausgewählte Stift wird vor dem Gebrauche in einer zweiprocentigen Sublimatlösung im Reagensglase ausgekocht und kommt von da in eine kalte 1‰ Sublimatlösung, aus welcher er direkt im Cusco-Speculum und nach Fixation der Portio mit der Kugelzange in den Cervix eingelegt wird; auf die Notwendigkeit peinlicher antiseptischer. bezw. aseptischer Massregeln wird ausdrücklich hingewiesen. Nachdem der Stift 14—20 Stunden an Ort und Stelle liegen geblieben ist, wird er, wiederum unter allen antiseptischen Kautelen, entfernt und hiermit ist die Durchgängigkeit des Cervix für einen Finger erreicht. Alsdann wird der Polyp mit dem Finger, oder, je nach den Verhältnissen, mit der Kornzange entfernt, und unter Umständen an die Ausräumung ein Currettement angeschlossen; mit einer warmen desinfizierenden Scheidenausspülung und eventueller Tamponade der Vagina mit Jodoformgaze wird die Operation beendigt.

Eine kurze Schilderung des weiteren Verlaufs und der Nachbehandlung schliesst die Arbeit zu einem zusammenfassenden Ganzen ab.

Ziehen wir den erwähnten Sänger'schen Vortrag zum Vergleiche heran, so betont auch dieser Autor nachdrücklich die Notwendigkeit einer jedesmaligen Austastung der Uterushöhle bei Abortresten vor jeder Ausschabung, indem er auf die gewaltigen Blutungen hinweist, welche durch das einfache Curettement ohne vorhergegangene Erweiterung verursacht werden können; auch er tritt energisch für die langsame Erweiterung des Cervix mit Laminaria ein und verwirft die rapide Dilatation mit Metalldilatatoren; auch er verspricht sich von der Anwendung der Sonde, selbst abgesehen von ihren Gefahren, keinen Nutzen; auch er hält endlich die Narkose zur Austastung des Uterus nur in seltenen Fällen für notwendig.

So besteht zwischen dem Sänger'schen Vortrag und der Winternitz'schen Arbeit eine sehr bemerkenswerte Uebereinstimmung der aus der klinischen Erfahrung deducierten Behandlungsprinzipien, zu deren allgemeinen Anerkennung die beiden genannten Aufsätze sicherlich das ihrige beitragen werden. Sarwey-Tübingen.

Julius Glax, Prof. Dr., k. k. Regierungsrat und dirigirender Arzt in Abazzia. Lehrbuch der Balneotherapie. Zwei Bände. Erster Band: Allgemeine Balneotherapie. Stuttgart 1897. Ferdinand Enke.

Zweifellos hat gerade für Erkrankungen des weiblichen Genitale die Balneotherapie, welche in ganz specifischer Weise mit dem pharma-

Digitized by Google

kodynamischen Wirken das diätetische und psychische vereinigt, besondere Bedeutung und empfiehlt es sich dem Frauenarzte, den gegenwärtigen Stand der Lehre von der klinischen Verwertung der balneologischen, hydriatischen und klimatischen Heilmittel kennen zu lernen. Hierzu ist das vorliegende Lehrbuch in vollstem Masse geeignet, dessen Verfasser eine gründliche moderne klinische Bildung mit reicher badeärztlicher Erfahrung verbindet und diese beiden Umstände in der Darlegung des Themas glücklich zum Ausdrucke zu bringen versteht.

Der erste uns vorliegende Teil, die allgemeine Balneotherapie, beschäftigt sich in eingehender, die Gesamtlitteratur vollkommen beherrschender Weise mit den hydrotherapeutischen und thermotherapeutischen, den pharmakodynamischen, klimatischen, hygienischen und psychischen Heilagentien der Balneotherapie. Bei der grossen Menge der einzelnen Arbeiten und Schriften, welche neben den Eigenbeobachtungen hier in Betracht kommen und durch kritische Excerpte berücksichtigt werden, ist es ein recht zweckmässiges Verfahren des Autors, am Schlusse eines jeden grösseren Abschnittes in einem Resumé die feststehenden Ergebnisse der bisherigen Forschungen übersichtlich zusammen zu stellen, woran sich die Aufzählung der einzelnen Litteraturangaben anschliesst. Derart wird die physiologische und therapeutische Anwendung des gewöhnlichen Wassers bei innerer und äusserer Anwendung mit den verschiedenen Temperaturen erörtert, die Technik, Wirkung, Indikation und Kontraindikation der Kaltwasser, wie der thermotherapeutischen Proceduren (römisch-irische Sandbäder) besprochen. Daran schliesst sich die Balneotherapie im engeren Sinn mit Erörterung der physiologischen und pharmakodynamischer Wirkung der Mineralquellen bei innerer und äusserer Anwendung überall den neuesten Forschungen auf dem Gebiete der Physik, Chemie, Physiologie, Experimentalpathologie schrittweise folgend und ihre Ergebnisse für die klinische Verwertung benutzend. Bei aller Anerkennung des Bestrebens, in exakter Weise diese Schlüsse zu ziehen, möchten wir doch dem Schlusssatze betreffs der Trinkkuren „Die minimalen Quellenbestandteile, wie das Jod, Brom, Bor und Lithium haben für die Balneotherapie wahrscheinlich keine Bedeutung“ nicht beipflichten. Die experimentellen Untersuchungen von Liebreich, Schulz (Jena), Lépine u. a. haben in jüngster Zeit immer mehr die Ueberzeugung geweckt, dass auch den kleinen Dosen der in den Mineralwässern in eigentümlicher Komposition enthaltenen Bestandteile eine bemerkenswerte Wirksamkeit zugesprochen werden muss. Uebrigens ist die therapeutische Wirkung der einzelnen Gruppen der Mineralquellen übersichtlich und klar dargelegt, wobei die einzelnen Mineralwässer mit Angabe der wichtigsten Bestandteile in quantitativer Reihenfolge, sowie der Höhenlage des Kurortes aufgezählt werden.

Der dritte Abschnitt, die Klimatotherapie betreffend, fasst in gedrängter Darlegung die physiologische Wirkung der einzelnen Faktoren des Klimas zusammen, berücksichtigt die wichtigsten Untersuchungen über Luftwärme, Licht, Bewölkung, Luftfeuchtigkeit, Luftdruck und Bewegung, sowie das elektrische Verhalten der Atmosphäre, um auf dieser Grundlage das Differente der einzelnen binnenländischen Klimate, wie des Seeklimas zu besprechen und ihre therapeutische Benutzung zu begründen. Auch dieser Abschnitt ist ebenso wie der folgende über Balneodiätetik mit ausserordentlichem Fleisse und scharfer Sichtung des überreichen Materiales bearbeitet.

Erwähnen wir schliesslich, dass in dem vorliegenden starken Bande zu dem gediegenen Inhalte sich eine fliessende Schreibweise des Autors gesellt und dass die Verlagsbuchhandlung sowohl durch Ausstattung mit zahlreichen hübschen Abbildungen, wie durch schönen Druck das Möglichste für eine vornehme äussere Form geleistet hat, so glauben wir hiermit das Buch jedem praktischen Arzte bestens empfehlen zu können und sehen der Vervollständigung durch den die specielle Balneotherapie bearbeitenden zweiten Band mit Vergnügen entgegen.

Kisch-Prag-Marienbad.

Digitized by Google

Tagesnachrichten und Notizen.

Theophilus Parvin, der hochgefeierte Senior der amerikanischen Geburtshelfer ist, 69 Jahre alt, Ende Februar 1898 als Professor der Geburtshilfe an einer der angesehensten medicinischen Hochschule in den Vereinigten Staaten, Jeffersons medical College in Philadelphia, gestorben.

In den Vereinigten Staaten hat Parvin seit langen Jahren durch sein hohes wissenschaftliches Ansehen, durch die Reinheit und Bescheidenheit seines Wesens weithin leuchtend hervorgeragt.

Indem er sich dem Gedränge der Praxis kühl ablehnend gegenüberstellte und in seiner Aufgabe als akademischer Lehrer in unermüdlicher Thätigkeit aufging, hat sich Parvin eine eigene Art von akademischer Stellung unter den Geburtshelfern seiner Heimat geschaffen. Die Gynaekologie lag ihm verhältnismässig fern, doch pflegte er auch sie soweit in den Kreis seines Unterrichts hineinzuziehen, dass er den innigen untrennbaren Zusammenhang beider kräftigen Ausdruck verleihen konnte.

Parvin war ein Geist von ganz hervorragend universeller Bildung. Ein bibelfester Mann, in ungewöhnlicher Weise mit der altklassischen und der modernen Litteratur vertraut, liebte er es, Bibelsprüche und Aussprüche grosser Dichter und Geistesheroen seinen Reden und Ansprachen einzuflechten. Mitten in dem rastlosen Treiben der amerikanischen Welt ragte er wie ein Kind früherer Zeiten weit über seinen Zeitgenossen hervor. Alle seine zahlreichen kleineren Schriften, die Ansprachen, welche er als gesuchter und gefeierter Vorsitzender von wissenschaftlichen Kongressen hielt, atmen denselben Geist hoher Wissenschaftlichkeit und reinsten menschlichen Wesens.

Parvin war persönlich von einer geradezu rührenden Bedürfnisslosigkeit. Sein Wesen erinnerte in mancher Beziehung an die alten pensylvanischen Puritaner. Ihm war es seit fast 20 Jahren das Ziel seiner angestrengten Arbeit, im Sommer nach Europa zu kommen, um zunächst für ein chronisches Halsleiden in Reichenhall Linderung zu suchen, dann aber auch seine zahlreichen Freunde wiederzusehen und an wissenschaftlichen Kongressen teilzunehmen.

So hat er auch als einer der wenigen amerikanischen Geburtshelfer 1897 den Moskauer Kongress besucht. In seiner Bescheidenheit trat der schmächtige Mann mit dem bartlosen klugen Moltkegesicht, dem liebenswürdigen Zug um die schmalen Lippen, den scharfen, aber freundlichen grauen Augen nirgends hervor. Die Berichte aber, welche er von diesen Reisen in Europa gab, zeigen, wie verständnissvoll er überall seine Augen offen hielt und wieviel er von diesen Reisen an wissenschaftlicher Ausbeute für sich und seine Schüler mit nach Hause brachte.

Neben einer langen Reihe kleinerer Schriften und Arbeiten, Reden, Ansprachen an seine Schüler und Kollegen am Jeffersons College, solchen, welche er als gefeierter Kongresspräsident gehalten hat, werden seine beiden wertvollen Beiträge zu dem grossen Handbuch „The American System of Gynaecology and Obstetrics Vol. I, — Anomalies of the forces in labour, S. 693-796 und Vol. II: Diseases and accidents of labour S. 17-120, 1889" und sein 1895 in III. Auflage erschienenes Lehrbuch „Science and Art of Obstetrics" die bleibenden Merksteine seiner litterarischen Thätigkeit sein.

In den Herzen seiner Schüler und Zeitgenossen, in dem grossen Kreis seiner persönlichen Freunde wird sein Bild als das eines wahrhaft guten, wissenschaftlich hervorragenden Mannes erhalten bleiben.

A. Martin.

Am 8. März feierte der Senior der Bonner Medicinischen Facultät, Geheimer Ober-Medicinalrat Prof. Dr. Gustav v. Veit, welcher nach überaus fruchtbarer und erfolgreicher Lebensarbeit auf seinem Gute Deyels

Digitized by Google

dorf bei Grimmen, Provinz Pommern, in Zurückgezogenheit lebt, sein 50-jähriges Doctor-Jubiläum.

Gemäss einer eigenen Zuschrift an „The Lancet" wird W. S. Playfair sich von seiner Stellung als Professor der Geburtshülfe am King's College, welche er nun 25 Jahre bekleidet hatte, freiwillig zurückziehen, um „Anderen Platz zu machen", nicht aber, wie fälschlich berichtet worden sei, weil er das gesetzliche Abgangsalter erreicht habe.

Dr. Alexander Keilmann, erster Assistent von Prof. Küstner in Breslau, dem er von Dorpat dorthin gefolgt war, hat sich als Privatdocent für Gynaekologie habilitiert. Seine Habilitationsschrift betraf „klinisch-experimentelle Beobachtungen über künstliche Erregung von Geburtswehen."

Der unlängst ernannte Professor der Geburtshülfe und Gynaekologie an der Universität Jurjew (Dorpat), Dr. Alexander Muratow, hat am 23. Februar seine Antrittsvorlesung gehalten über das Thema: „Einführung in den Kursus der Geburtshilfe und Gynaekologie im Zusammenhang mit den klinischen Unterrichtsmethoden".

An Stelle Tarnier's ist Budin zum Professor der Geburtshülfe an der medizinischen Fakultät zu Paris ernannt worden.

Gestorben in Aachen Dr. C. Capellmann, bekannt durch sein Lehrbuch der Pastoral-Medicin (10. Auflage 1895).

Am 9. Februar sind die Geburtshelfer von Paris zu einer „Geburtshülflichen Gesellschaft" zusammengetreten. Charpentier ist Ehrenpräsident; Budin, Vorsitzender; Paul Bar, Sekretär. Die Gesellschaft veröffentlicht ihre Verhandlungen in einem „Bulletin de la société d'obstétrique de Paris", dessen erste Nummer soeben erschienen ist. — Wir begrüssen die junge Gesellschaft und hoffen, dass sie der Sammelplatz eines lebhaften und fruchtbaren Austausches von Studien und Beobachtungen werde.

Der Fall Laporte.

Dr. Laporte in Paris ist in der Berufungsinstanz freigesprochen worden.

Wir hatten seinerzeit von diesem, die französische Aerztewelt lebhaft erregenden Process an dieser Stelle nicht Akt genommen, weil wir weitere Klärung und die endgiltige Entscheidung abwarten wollten.

Dr. Laporte, ein in sehr gedrückten Verhältnissen lebender junger Pariser Arzt, war in der Armenpraxis nachts zu der seit 1½ Tagen kreissenden Frau eines Tapezierers gerufen worden. Nur mit einem Forceps versehen, mühte er sich vergebens ab, die Frau, welche schon mehrere schwere Geburten durchgemacht hatte, zu entbinden. Schliesslich wählte er aus dem Werkzeugkasten des Mannes eine starke Packnadel aus und versuchte damit, den Schädel zu perforieren. Als ihm dies nicht gelang, nahm er eine Scheere und trieb dieselbe mittels eines Hammers in den Schädel ein. So wurde die Craniotomie erreicht und konnte das Kind extrahirt werden. Die Frau starb drei Tage später an Peritonitis.

Der Vorfall traf gerade in die Zeit der Aufregung über den Process Boisleux-Lajarrige. So wurde die gerichtliche Sektion veranlasst, wobei sich eine doppelte vollständige Durchbohrung der Harnblase herausstellte. Dr. Laporte wurde wegen fahrlässiger Tötung vor Gericht gestellt und besonders auf die Gutachten des Gerichtsarztes Brouardel und des Geburtshelfers Maygrier hin zu drei Monaten Gefängnis, doch mit Aussetzung des Strafvollzugs (Gesetz Bérenger), verurteilt, trotz der glänzenden Verteidigung von Pinard, welcher unter Hervorhebung der äusserst schwierigen Lage, in der sich Dr. Laporte befand, darlegte, dass die Blasenverletzungen auch durch die Geburtsvorgänge selbst bewirkt worden sein könnten und

Digitized by Google

kein Beweis geliefert worden sei, dass sie durch die von dem Angeschuldigten gebrauchten, an sich nicht unzweckmässigen Werkzeuge gesetzt wurden.

Pinard gab sich auch nicht zufrieden, sondern stellte im Verein mit Albarran und Varnier an trächtigen Hunden Experimente an, um zu zeigen, dass die von Laporte verwandte Packnadel solche Verletzungen der Harnblase, wie sie bei der Verstorbenen gefunden wurden, nicht bewirken könne. (S. Ann. de Gyn. et d'Obst. Dec. 1897.) Wohl dank dem Gewichte der fortgesetzten Bemühungen Pinard's, sowie unter dem Druck der Laporte weit überwiegend günstigen, ja sympathischen Meinung der französischen und vieler ausländischer Aerzte ist jetzt ein voller Freispruch erfolgt.

Die Nutzanwendung des Falles, namentlich für jüngere Geburtshülfe betreibende Aerzte, liegt auf der Hand.

70. Versammlung der deutschen Naturforscher und Aerzte zu Düsseldorf 1898.

Geschäftsführender Ausschuss.

Der unterzeichnete Vorstand der Abteilung für

Geburtshülfe und Frauenkrankheiten

giebt sich die Ehre, die Herren Fachgenossen zu der vom 19. bis 24. September hier stattfindenden Versammlung deutscher Naturforscher und Aerzte ganz ergebenst einzuladen.

Da den allgemeinen Einladungen, die Anfang Juni zur Versendung gelangen werden, bereits ein vorläufiges Programm der Versammlung beigefügt werden soll, so bitten wir, Vorträge und Demonstrationen spätestens bis Ende April bei einem der Unterzeichneten anmelden zu wollen.

Es liegt in der Absicht der Geschäftsführung, dem in den Versammlungen zu Frankfurt und Braunschweig hervorgetretenen Wunsche auf Beschränkung der Zahl der Abteilungen dadurch gerecht zu werden, dass sie versuchen wird, möglichst viele Abteilungen zu gemeinsamen Sitzungen zu vereinigen. Indem wir um Ihre Unterstützung bei diesen Bestrebungen bitten, ersuchen wir Sie ergebenst, uns Ihre Wünsche in Betreff gemeinsamer Sitzungen einzelner Abteilungen gütigst übermitteln und Beratungsgegenstände für diese Sitzungen bezeichnen zu wollen.

Endlich wollen wir nicht unterlassen, schon heute mitzuteilen, dass gemäss einer mit den Herren Vorsitzenden der wissenschaftlichen Hauptgruppen getroffenen Verabredung einstweilen Mittwoch, der 21. September, für gemeinsame Sitzungen jeder der beiden Hauptgruppen freigehalten werden soll. Die für diese Verhandlungen in Aussicht genommenen Gegenstände hofft die Geschäftsführung in kurzem bekannt geben zu können.

Die Einführenden:	Die Schriftführer:
Sanitätsr. Dr. med. A. Hucklenbroich, Oberarzt des Wöchnerinnen-Asyls, Blumenstr. 22.	Dr. med. Joseph Merttens, Specialarzt für Frauenkrankheiten, Oststr. 73.
Dr. med. Karl Th. Eckhardt, Specialarzt für Frauenkrankheiten. Steinstr. 52.	Dr. med. Hans Ad. von Guérard, Specialarzt für Frauenkrankheiten, Kaiser Wilhelmstr. 38.

Vorläufige Tagesordnung

für den

27. Congress der Deutschen Gesellschaft für Chirurgie

(laut Rundschreiben an die Mitglieder).

Nachdem eine Reihe von Vorträgen angemeldet worden ist, teile ich den Herren Kollegen ergebenst mit, dass ich an die Spitze jeder Sitzung (zunächst der ersten drei Kongresstage) ein Thema zu stellen beabsichtige, von dem sich annehmen lässt, dass es von allgemeinerem Interesse und für

Digitized by Google

eine Discussion besonders geeignet sein wird. Die auf das betreffende Thema bezüglichen Vorträge eröffnen die Sitzung. Die übrigen Vorträge und Demonstrationen werden dann je nach Umständen in das so gebildete Gerüst der Tagesordnung eingefügt. Um auch dabei Zusammengehöriges möglichst zusammenlegen zu können, bitte ich die noch ausstehenden Anmeldungen bald an unseren 1. Schriftführer, Herrn Geheimrat Gurlt (Berlin W., Keithstrasse 6), gelangen zu lassen. — Folgende Themata werden zur Verhandlung kommen:

Mittwoch, Vormittag: Asepsis, Wundinfection, peritonaeale Infektion, Behandlung der komplicierten Frakturen.
Nachmittag: Lokale Anästhesie.
Donnerstag, Vormittag: a) Magenresectionen und ihre Resultate.
b) Darmoperationen (Achsendrehung des Coecum, der Flexura sigmoidea).
c) Operationen an der Leber und den Gallenwegen.
Nachmittag: Operationen bei Spondylitis.
Freitag, Vormittag: Operation des Empyems, Thorakoplastik. Lungenchirurgie.
Nachmittag: Serumtherapie bei Diphtherie.

Leipzig, den 15. März 1898.

Trendelenburg.

Litteratur-Verzeichniss.

I. Geburtshilfe.

1. Bücher. Monographien. Berichte.

Bonnaire, E., La vie et les travaux de S. Tarnier. Rev. de Gyn. et de Chir. Abd. No. 1. **1898.**

Schauta, Friedrich, Lehrbuch der gesammten Gynaekologie. Eine Darstellung d. physiol. und pathol. Funktionen der weiblichen Sexualorgane im schwangeren und nicht schwangeren Zustande, II. Auflage, Leipzig u. Wien, Franz Deuticke, **1898.**

2. Allgemeines.

Gooddy, Edward S., Note on a case of albuminuria in a pregnant woman. The Lancet. No. **3888.** **1898.**

Jardine, Robert, Address on aseptic midwifery. The Scott. Med. and Surg. Jour. Vol. II. No. 2. **1898.**

Johansson, J. E. und ***Westermark, F.***, Einige Beobachtungen über den Einfluss, welchen die Körperbeschaffenheit der Mutter auf diejenige des reifen Kindes ausübt. Skand. Arch. für Phys. 7. Bd. **1897.**

Kossmann, Ist die Tötung der lebenskräftigen Frucht im Beckenausgange zulässig? Münch. Med. Wochenschr. No. 9. **1898.**

Leichtentritt, Was bedeutet Geburt im Sinne des Personenstandgesetzes? Aerztl. Sachverst. Zeit. No. 5. **1. März 1898.**

3. Physiologie und Pathologie der Schwangerschaft, der Geburt, des Wochenbetts.

Audebert, J. L., Etude sur la grossesse et l'accouchement après l'amputation du col. La Sem. Gyn. No. 5. **1898.**

Buxton, W. M., Puerperal vomiting. Brit. Med. Jour. No. 1936. **1898.**

Cook, Henry W. J., A case of spontaneous rupture of the uterus during the first stage of labour. The Lancet. No. 3887. **1898.**

Digitized by Google

Coupu, Contribution à l'étude de l'utérus globularis bipartitus, au point de vue obstétrical. Thèse de Paris. 1898.

Deppisch, Zum Verhalten des Arztes bei Komplikation von Schwangerschaft und Geburt mit Carcinoma colli uteri. Münch. Med. Wochenschr. No. 7. 1898.

Fehling, Berichtigung: (Seiffart „Vaginaler Kaiserschnitt mit angeschlossener Totalexstirpation eines carcinomatösen Uterus am Ende der Schwangerschaft", Centralbl. für Gyn. 1897. No. 5, p. 124). Centralbl. für Gyn. No. 8. 1898.

Fischer, H., Hernien und Herniotomien während der Gravidität und im Wochenbette. Deutsch. Med. Wochenschr. No. 9. 1898.

Fothergill, W. E., Malignant disease and pregnancy. The Scott. Med. and Surg. Jour. Vol. II. No. 2. 1898.

Fraser, Charles J., A case of puerperal septicaemia. The Lancet. No. 3886. 1898.

Gmeiner, J., Ein Fall von Mastdarmverletzung oberhalb des Schliessmuskels bei spontaner Geburt. Centralbl. für Gyn. No. 10. 1898.

Jacobs, Inversion utérine puerpérale. Jour. d'Accouchem. et Rev. de Méd. et de Chir. Prat. No. 7. 1898.

Jellinghaus, Zur Hecker'schen Aetiologie der Gesichtslagen. Centralbl. für Gyn. No. 9. 1898.

Meinert, Fall von Tetanie in der Schwangerschaft, entstanden nach Kropfoperation. Arch. für Gyn. Bd. LV. Heft 2. 1898.

Mittermaier, Ueber zwei Fälle von Carcinom des schwangeren Uterus (mit Demonstration). Deutsch. Med. Wochenschr. No. 10. 1898.

Nathan, A case of puerperal septicaemia treated bei anti-strepto-coccic serum: recovery; bacteriological report. The Lancet. No. 3886. 1898.

Pearce, Athol S. J., A case of twin pregnancy; missed abortion at third month; retention of dead ovum until after delivery of second foetus alive at full term. The Lancet. No. 3885. 1898.

Pichevin, R., Amputation du col et accouchement. La Sem. Gyn. No. 5. 1898.

Pike, J. B., Obstruction of labour in a multipara. The Lancet. No. 3888. 1898.

Poroschin, M., Zur Aetiologie der spontanen Uterusruptur während Schwangerschaft und Geburt. Centralbl. für Gyn. No. 7. 1898.

Schenk, Die Beziehungen des Bacterium coli zur Entstehung von Wochenbettfieber. Arch. für Gyn. Bd. LV. Heft 2. 1898.

4. Enges Becken.

Jellinghaus, Zur Kasuistik des spondilolisthetischen Beckens. Arch. für Gyn. Bd. LV. Heft 2. 1898.

5. Geburtshilfliche Operationen. Abortus. Operationen im Wochenbett.

Bossi, Contributo allo studio della frequenza, delle cause e del trattamento dell' aborto. Ann. di Ost. e Gin. No. 2. 1898.

Carstens, J. H., Two cases of cesarean section The Am. Jour. of Obst. and Dis. of Wom. and Childr. February 1898.

Clemens, Sectio caesarea conservativa mit querem Fundalschnitt nach Fritsch (wegen Carcinoma). Centralbl. für Gyn. No. 10. 1898.

Dawis, Edward P., Cesarean section and symphyseotomy with report of cases. The Am. Jour. of Obst. and Dis. of Wom. and Childr. February 1898.

Ferroni, Il parto podalico nella Clinica ostetrica di Pavia. Ann. di Ost. e Gin. No. 2. 1898.

Gildemeister, Martin, Ueber Reposition der vorgefallenen Nabelschnur bei Kopflagen. Gust. Schade, Berlin. 1898.

Digitized by Google

Knapp, Ueber die Berechtigung der Ausschabung der Gebärmutter bei verzögerter Rückbildung derselben im Wochenbette. Arch. für Gyn. Bd. LV. Heft 2. 1898.

Müller, P., Ueber den Fundalschnitt bei der Sectio caesarea. Centralbl. für Gyn. No. 9. 1898.

Neugebauer, J., 45 Beobachtungen von Retention des Schädels oder einzelner Knochen desselben in utero nach Dekapitation oder Abreissung des Rumpfes während der Extraktion an den Füssen. Gazety Lekarskiej. 1897. r. (Polnisch).

Queirel, Les symphyséotomies qu'n ne fait pas. Ann. de Gyn. et d'Obst. Tome XLIX. Février 1898.

Rothenberg, Ueber die Entwicklung des nachfolgenden Kopfes. Der Frauenarzt. Heft 1. 1898.

Sava, E., Alcuni casi di applicazione di uncino acuto per varie indicazioni. Arch. di Ost. e Gin. No. 2. 1898.

Savage, Smallwood, Successful case of Porro's operation in a dwarf. The Lancet. No. 3884. 1898.

6. Ektopische Schwangerschaft.

Bernhart, Ueber Extrauterinschwangerschaft. Münch. Med. Wochenschr. No. 8. 1898.

Pantaloni, J., Trois case de grossesses extra-utérines opérées par des procédés différents et suivies de guérison. Arch. Prov. de Chir. Tome VII. No. 2. 1898.

7. Eklampsie.

Trueman, H. S., Puerperal eclampsia. Ann. of Gyn. and Obst. Vol. XI. No. 5. 1898.

8. Foetus. — Neugeborenes. — Laktation.

Dollinger, Julius, Die Behandlung des Schenkelbruches bei Neugeborenen und kleinen Kindern. Ung. Med. Presse. No. 7. 1898.

Eröss, Julius, Ueber Tonsillitis follicularis der Neugeborenen. Ung. Med. Presse. No. 8. 1898.

Fürst, Die Wiederbelebung scheintoter Neugeborener. Die verschiedenen Methoden zur Wiederbelebung scheintoter Neugeborener. Der Kinderarzt. Heft 2. 1898.

Gardiner, C. F., Maternal impressions. The Am. Jour. of Obst. and Dis. of Wom. and Childr. February 1898.

Hamilton, Edward, Infant mortality and infant feeding. The Am. Jour. of Obst. and Dis. of Wom. and Childr. February 1898.

Heady, James Franklin, Report of a case of cephalhaematoma. Ann. of Gyn. and Obst. Vol. XI. No. 5. 1898.

Hogner, Richard, A contribution to the treatment of asphyxia neonatorum. Time and Register. January 1898.

Johannessen, Axel, Meddelelser fra Rigshospitalets paedlatriske afdeling. XIII. Chondrodystrophia foetalis hyperplastica. Norsk Mag. for Laegevid. No. 2. 1898.

Macedonio, P., Craniorachiscisis ed onfalocele in gravidanza polidramniotica. Arch. di Ost. e Gin. No. 2. 1898.

Neumann, H., Das Baden der Neugeborenen. Berl. klin. Wochenschr. No. 11. 1898.

Neumann, H., Künstliche Säuglingsernährung. Deutsch. Med. Wochenschr. No. 9. 1898.

Rothschild, H. de, L'allaitement mixte et l'allaitement maternel. Thèse de Paris. 1898.

Schrader, Sollen Neugeborene gebadet werden? Berl. klin. Wochenschr. No. 8. 1898.

Digitized by Google

Spiegelberg, H.. Ein Fall von Melaena neonatorum mit aussergewöhnlichem Sitze der Blutungsquelle. Prag. Med. Wochenschr. No. 6. 1898.

II. Gynaekologie.

9. Bücher. — Monographien. — Berichte.

Arbeiten aus der Privat-Frauenklinik von Dr. A. Mackenrodt in Berlin. Heft 1. Das Studium der Frauenheilkunde, ihre Begrenzung innerhalb der allgemeinen Medicin, von Dr. A. Mackenrodt. Heft 2. Ueber die Resultate der Radikalbehandlung des Gebärmutter-Scheiden-Krebses mit dem Glüheisen, von Dr. Georg Gellhorn. Berlin, S. Karger. 1898.

Brosin, Fr., Ein Ideal der Frauenwelt. Beiträge zur Bekleidungsfrage. O. V. Böhmert. Dresden. 1898.

Flesch, Max, Prostitution und Frauenkrankheiten. Hygienische und volkswirtschaftliche Betrachtungen. Frankfurt a. M. Joh. Alt. 1898.

Kromayer, E., Zur Austilgung der Syphilis. (Abolitionistische Betrachtungen über Prostitution, Geschlechtskrankheiten und Volksgesundheit nebst Vorschlägen zu einem Syphilisgesetz.) Gebr. Bornträger. Berlin. 1898.

Pantaloni, J., Statistique des opérations pratiquées à Marseille du 1er janvier au 31. décembre 1897. Arch. Prov. de Chir. Tome VII. No. 2. 1898.

Schäfer, Jahresbericht über die kgl. gynäkologische Universitätspoliklinik in München, pro 1897. Münch. Med. Woch. No. 9. 1898.

10. Allgemeines.

Baudouin, Marcel, M. le Dr. Jules-Emile Péan (de Paris). Le Prog. Méd. No. 6. 1898.

Calmann, Sensibilitätsprüfungen am weiblichen Genitale nach forensischen Gesichtspunkten. Arch. f. Gyn. Bd. LV. Heft 2. 1898.

Clado, Asepsie dans le service de Gynécologie de la Clinique de l'Hôtel-Dieu. Le Prog. Méd. No. 6. 1898.

Delbet, P., Des troubles gastro-intestinaux dans les inflammations des organes génitaux de la femme. Arch. Gén. de Méd. No. 2. 1898.

Faye, L., Menstruation. Norsk. Mag. for Lægevid. No. 2. 1898.

Hamant, De la mort subite post-opératoire. La Rev. Méd. No. 185. 1898.

Jacobsohn, P. Berufsmässige und nicht berufsmässige Krankenpfl. Deutsche Med. Woch. No. 8. 1898.

Kisch, Heinrich, Dürfen herzkranke Mädchen heiraten? Therap. Monatssch. Februar 1898.

Kleinwächter, Ludwig, Wichtige gynäkologische Heilfaktoren. Wiener Klin. Heft 1. 1898.

Mensinga, Ueber Sterilisierung. Der Frauenarzt. Heft 2. 1898.

Niedermayr, Franz, Die Operationswut in der Gynäkologie. Wien. Med. Blätter. No. 8. 1898.

Pandele, Goilav si, Antisepsia si Asepsia în general în serviciul Dr. lui Dr. Severeanu (urmare). Rev. de Chir. Tomu. 1. No. 10. 1898.

Pichevin, R., Péan et Koeberle. La Sem. Gyn. No. 6. 1898.

Pozzi, S., La vie et les travaux de J. Péan. Rev. de Gyn. et de Chir. Abd. No. 1. 1898.

Salin, M. De nervösa sjukdomarnes inflytande på den operativa gynäkologien. Föredrag vid Svenska Läkareselskapets årshögtid den 5. okt. 1897. (Einfluss der Nervenkrankheiten auf die operative Gynäkologie. Vortrag etc.) Hygiea. No. 1. 1898.

Schwarze, Gynäkologische Unfallsfolgen (Schluss). Aerztl. Sachverst.-Zeitg. No. 5. 1. März 1898.

Digitized by Google

11. Anatomie und pathologische Anatomie. — Entwicklungsgeschichte. — Missbildungen.

Fraenkel, L., Vergleichende Untersuchungen des Uterus- und Chorionepithels. Arch. für Gyn. LV. Band. 2. Heft. **1898.**

Werth und *Grusdew*. Untersuchungen über die Entwicklung und Morphologie der menschlichen Uterusmuskulatur. Arch. für Gyn. LV. Band. 2. Heft. **1898.**

Keogh, P. S., The diagnostic value of microscopical examinations, especially of scrapings, in uterine disease. The Am. Jour. of Obst. and Dis. of Wom. and Ch. February. **1898.**

Marchand, Ueber Verwachsungsversuche mit Amphibienlarven. Deutsche med. Woch. No. 8. 24. Febr. **1898.**

Pick, L., Eine weitere Abkürzung der Schnellanfertigung mikroskopischer Dauerpräparate (Anwendung formalinisierter Farbstofflösungen). Centralbl. für Gyn. No. 9. **1898.**

Robinson, Byron, History of the theory of the primitive germ layers. Ann. of Gyn. and Obst. Vol. XI. No. 5. **1898.**

Wiener, Joseph, The microscopical examination of uterine scrapings. The Am. Jour. of Obst. and Dis. of Wom. and Ch. February. **1898.**

12. Vulva. Scheide. Damm. Beckenbindegewebe.

Brandt, Kr., Om ruptur og plastik af det kvindelige perineum (Ueber Rupt. und Plastik am weiblichen Damm). Norsk. Mag. for Lægevid. No. 2. **1898.**

Schachmann, Le thrombus du vagin chez les femmes enceintes. Thèse de Paris. **1898.**

13. Uterus und Operationen an demselben.

Baldy, J. M., Acute strangulation of prolapsed uterus and vagina. The Am. Jour. of Obst. and Dis. of Wom. and Ch. February. **1898.**

Barozzi, J., Tuberculose de l'utérus. Arch. Gén. de Méd. No. 2. **1898.**

Barth, Justus, Diskussion über Retroflexio Uteri. Norsk. Mag. for Lægevid. No. 2. **1898.**

Beyea, H. D., A case of acute septic infection and strangulation of a completely prolapsed uterus; vaginal hysterectomy; death. The Am. Jour. of Obst. and Dis of. Wom. and Ch. February. **1898.**

Bond, C. J., A new method of ventro-fixation, being a modification of Alexander's operation for retroversion and prolapse. The Lancet. No. 3885. **1898.**

Borremans, Cl., Altérations de l'endomètrium dans les tumeurs fibro-myomateuses de l'utérus. Ann. de l'Institut Ste-Anne. Tome II. No. 1. **1898.**

Cumston, Charles G., Treatment of endometritis by drainage. Ann. of Gyn. and Obst. Vol. XI. No. 5. **1898.**

Defontaine, L., Hystérectomie sphinctérienne. Arch. Prov. de Chir. Tome VII. No. 2. **1898.**

Ely, Albert H., Virginal and senile endometritis. The Am. Jour. of Obst. and Dis. of Wom. and Ch. February. **1898.**

Glasgow, Frank A., Intrauterine medication. The Am. Jour. of Obst. and Dis. of Wom. and Ch. February. **1898.**

Hartmann, H., et *Fredet, P.*, Les ligatures atrophiantes dans le traitement des tumeurs utérines. Ann. de Gyn. et d'Obst. Tome XLIX. Février. **1898.**

Hofmeier, Pr., De la myomotomie abdominale. Ann. de Gyn. et d'Obst. Tome XLIX. Février. **1898.**

Jacobs, C., Contribution au traitement chirurgical du fibrome utérin. Ann. de l'Institut Ste-Anne. Tome II. No. 1. **1898.**

Digitized by Google

Jacobs, C., Ablation génitale abdominale et évidement du bassin dans le cancer utérin. Rev. de Gyn. et de Chir. Abd. No. 1. 1898.
Inverardi, L'isterectomia vaginale nei fibromiomi dell'utero. Ann. die Ost. Gine. No. 2. 1898.
Jones, Mary A. Dixon, Hysterectomy for fibro-myoma; some early records. Ann. of Gyn. and Obst. Vol. XI. No. 5. 1898.
Jonnescu, Th., Histerectomia totala vaginala si abdominala. Rev. de Chir. Tome 1. No. 10. 1898.
Klien, R., Lösliche Silberstäbchen zur Behandlung der katarrhalischen Endometritis. Therap. Monatsch. März. 1898.
Laraya, Francisco, De la valeur therapeutique de l'électricité. De la castration et de la ménopause dans les tumeurs fibreuses de l'utérus. La Sem. Gyn. No. 6. 1898.
Morisani, O., La cura chirurgica del prolasso dell'utero. Arch. di Ost. e Gin. No. 1. 1898.
Perlis, W., Zur Therapie der chronischen totalen Uterusinversion. Centralbl. für Gyn. No. 9. 1898.
Sänger, M., Ueber Erweiterung und Austastung des Uterus als Vorakt der Behandlung. Centralbl. für Gyn. No. 7. 1898.
Thiébaut, De l'examen du sang dans les tumeurs fibreuses de l'utérus. Ann. de l'Institut Ste-Anne. Tome II. No. 1. 1898.
Vitrac junior, Fibrome polykystique malin de l'utérus. La Sem. Gyn. No. 7. 1898.

14. Ovarien. Tuben. Ligamente.

Borremans, C., Fibromes de l'ovaire. Ann. de l'Institut Ste-Anne. Tome II. No. 1. 1898.
Delagénière, H., Les opérations pratiquées sur les ligaments de l'utérus. Arch. Prov. de Chir. Tome VII. No. 2. 1898.
Fritsch, H., Bemerkungen zu Herrn W. Rühl's kritischen Bemerkungen über Sterilisieruug der Frauen mittelst Durchschneidung resp. Resektion der Tuben. Centralbl. für Gyn. No. 8. 1898.
Hofbauer, Ueber primäres Tubencarcinom. Arch. für Gyn. LV. Bd. 2. Heft. 1898.
Jacobs, Fibromyome de la trompe. Ann. de l'Institut Ste-Anne. Tome II. No. 1. 1898.
Juvara, Un caz de kist al ovarului stâng, desvoltat in ligamentul larg. Rev. de Chir. Tome I. No. 10. 1898.
Kaufmann, E., Beitrag zu den retroperitonealen Geschwülsten im Becken. Centralbl. für Gyn. No. 8. 1898.
Knauer, E., Zur Ovarientransplantation. (Geburt am normalen Ende der Schwangerschaft nach Ovarientransplantation beim Kaninchen). Centralbl. für Gyn. No. 8. 1898.
Legueu, F., et *Chabry, L.*, De la torsion de salpingites. Rev. de Gyn. et de Chir. Abd. No. 1. 1898.
Rühl, W., Kritische Bemerkungen über Sterilisirung der Frauen mittels Durchschneidung resp. Resektion der Tuben. Centralbl. für Gyn. No. 8. 1898.
Thiébaut, Vaste abcès de l'ovaire développé dans le ligament large. Ann. de l'Institut St. Anne. Tome II. No. 1. 1898.
Zahn, Ueber Tubo-Ovarialcysten. Virchow's Arch. Heft 2. Bd. 151. 1898.

15. Bauchhöhle. Bauchschnitt. Scheidenbauchschnitt.

Bayer, Carl, Einige Bemerkungen zu der Demonstration des Herrn Dr. Schloffer über die Therapie der eitrigen Peritonitis. Prag. Med. Wochenschr. No. 5. 1898.
Deanesly, Edward, The treatment of acute general peritonitis originating in the vermiform appendix with illustrative cases. Brit. Med. Journ. No. 1937. 1898.

Digitized by Google

Henry, W. O., Some practical points in abdominal section. The Am. Journ. of Obst. and Dis. of Wom. and Childr. February 1898.

Juvara, Contributiuni la studiul kistelor hidatice ale splinei. Rev. de Chir. Tomu 1. No. 10. 1898.

Lévy, Etude anatomique et expérimentale de la tuberculose péritonéale. Thèse de Paris. 1898.

Oliver, James, Some cases of pelvic suppuration in the female. Brit. Med. Journ. No. 1938. 1898.

Pozzi, M., De la colpotomie. La Sem. Gyn. No. 7. 1898.

Rau, Leonard, S., A subperitoneal lipoma mistaken for an incarcerated inguinal hernia and removed through the inguinal canal. The Am. Journ. of Obst. and Dis. of Wom. and Chir. February 1898.

Russel, William, Some points in the diagnosis of abdominal disease. The Scott. Med. and Surg. Journ. Vol. II. No. 2. 1898.

Sternberg, Julius, Beitrag zur Kenntniss der Bruchsacktuberkulose. Wien. klin. Wochenschr. No. 9. 1898.

16. Harnorgane. Fisteln.

Barrow, Boyce, Two cases of nephrorrhaphy. The Lancet. No. 3887. 1898.

Bloch, Oscar, Om resektion of nyrevāv i diagnostisk ōjemed. Et bidrag til konservatisme i nyrekirurgi. (Ueber Res. von Nierengewebe in diagn. Beziehung. Ein Beitrag zur konservativen Nierenchirurgie.) Nord. Med. Ark. Bd. VII. Heft 5. 1897.

Eraud, Jules, Des uréthrites non gonococciques. La Sem. Gyn. No. 7. 1898.

Fenwick, The operative treatment of calculi which have been lodged for long periods in the lower third of the ureter. The Ed. Med. Jour. Vol. III. No. 3. 1898.

Forman, J., Calcul vésical chez la femme avec obstruction complète de l'urèthre. La Rev. Méd. No. 160. 1897.

Laache, S., Ueber die Anwendung des Aderlasses bei Urämie. Deutsche Med. Wochschr. No. 9. 1898.

Maidlow, W. H., A case of exstirpation of the kidney for sarcoma. Brit. Med. Jour. No. 1937. 1898.

Mitchell, J. F., The successful treatment of extra-peritoneal rupture of the bladder, complicated by fracture of the pelvis, by operation and the continuous bath. Report of case. Bull. of the Johns Hopkins Hosp. Vol. IX. No. 82. 1898.

Morgan, John, The Lettsomian lectures on the affections of the urinary apparatus in children. Brit. Med. Jour. No. 1937. 1898.

Morin, Ant., Diagnostic de la cystocèle crurale. La Rev. Méd. No. 190. 1898.

Oliver, Thomas, Remarks on a case of horseshoe kidney simulating malignant disease of the abdomen. Brit. Med. Jour. No. 1939. 1898.

Rendu, J., Gros kyste du rein droit. Néphrectomie transpéritonéale. Guérison. Ann. de Gyn. et d'Obst. Tome XLIX. Février. 1898.

Troynam, G. E., Nephrectomy and its relation to pregnancy. Brit. Med. Jour. No. 1937. 1898.

17. Gonorrhoe.

Behrend, Gustav, Gonorrhoe. Gonococcus und die „antiparasitäre" Gonorrhoebehandlung der Breslauer Schule. (Erwiderung auf die Ausführungen der Herren Blaschke, Buschke und Ernst W. Frank in der Discussion über den Vortrag: „Ueber die Gonorrhoebehandlung Prostituirter" in der Berliner med. Gesellschaft.) Berl. klin. Wochschr. 1898. No. 9.

Behrend, Gustav, Ueber die Gonorrhoebehandlung Prostituirter. Berl. klin. Wochschr. 1898. No. 6.

Digitized by Google

Bégouin, P., Du pseudo-rhumatisme puerpéral, son identité avec le rhumatisme blennorrhagique. Tome XLIX. Fevrier. **1898.**
Cumston, Charles G., Gonorrhaeal nephritis. Ann. of Gyn. and Obst. Vol. XI. No. 5. **1898.**
Pompeani, Toxine et antitoxine du gonocoque. Étude critique expérimentale. Thèse de Paris. **1898.**

18. Hysterie.

Guisy, Barthélemy, Un cas d'anurie hystérique avec élimination supplémentaire de l'urée, qui a duré pendant douze jours, c'est-à-dire depuis le 6 du mois de mai jusqu'au 18 du même mois, chez une femme hystérique, guérie complètement. Le Prog. Méd. No. 6. **1898.**
Meskó, M., Ueber schwere, während der Graviditāt aufgetretene Hysterie, geheilt nach Scarifikation der Portio. Ung. Med. Presse. No. 6. **1898.**
Morison, On the relation of the nervous system to disease and disorder of the viscera. The Ed. Med. Jour. Vol. III. No. 3. **1898.**

19. Mamma.

Cotterell, Edward, A new rectangular splint for using after removal of the breast. The Lancet. No. 3884. **1898.**

20. Technisches. Akiurgie.

Ehrenfest, H., Erwiderung auf die Bemerkung des Herrn Neugebauer in dies Bl. No. 7. Centralbl. für Gyn. No. 10. **1898.**
Freudenberg, Ein aseptisches Stielpessar für Gebärmutterknickungen. Der Frauenarzt. Heft 1. **1898.**
Friedlieb, K., Neues Instrument zur Ausspülung der Scheide bei Bettlage. Deutsche Med. Wochschr. No. 9. **1898.**
Karewski, Regulierbares Glycerin-Druckpelotten-Bruchband. Deutsche Med. Wochschr. No. 9. **1898.**
Kelly, Howard A., The hand basins in use in surgical operating rooms. The Am. Jour. of Obst. and Dis. of Wom. and Ch. February. **1888.**
Kuhn, Ein neues Darmrohr. Zeitschr. für Krankenpfl. No. 3. **1898.**
Marx, Ferd., Zur Improvisation eines geburtshilflichen Operationslagers in der täglichen Praxis. Zeitschr. für Krankenpfl. No. 3. **1898.**
Neugebauer, F., Eine Bemerkung zu des Herrn Ehrenfest: „Ein neuer Schlingenschnürer". Centralbl. für Gyn. No. 7. **1898.**
Pincus, L., Weiteres über Vaporisation (Instrumentarium, Technik, Indikationen). Centralbl. für Gyn. No. 10. **1898.**
Reinecke, Karl. Ein Untersuchungs- und Massage-Sopha, gleichzeitig verstellbar als Operations- und Untersuchungstisch und -Stuhl für das Sprechzimmer. Zeitschr. für Krankenpfl. No. 3. **1898.**
Schmidtlechner, Karl, Sterilisierung und Aufbewahrung der zu subcutanen Injektionen gebrauchten Lösungen. Ung. Med. Presse. No. 7. **1898.**

21. Darm.

Bryant, Thomas, Some remarks on rectal surgery. The Lancet. No. 3888. **1898.**
Desfosses, Paul, Manuel opératoire de la gastro-entérostomie postérieure trans-mésocolique. Rev. de Gyn. et de Chir. Abd. No. 1. **1898.**
Faure, J. L., Sur une modification à la gastro-entérostomie par invagination. Rev. de Gyn. et de Chir. Abd. No. 1. **1898.**
Gläser, E., Ueber die Anwendung des Murphyknopfes an Stelle der Darmnaht. Centralbl. für Gyn. No. 8. **1898.**
Hutchinson, J., A case of incomplete reduction of a strangulated inguinal hernia: operation by median abdominal section: recovery. Acute intestinal obstruction one year later from volvulus and internal hernia through an aperture in the mesentery. The Lancet. 3888. **1898.**

Digitized by Google

Körte, W., Ein Fall von Exstirpation des persistierenden Ductus omphalomesentericus. Deutsche Med. Wochschr. No. 7. **1898.**

Orton, J., A case of chronic intussusception. Brit. Med. Jour. No. 1938. **1898.**

Picqué, Lucien, et *Macé, Olivier*, Contribution à l'étude anatomo-pathologique et clinique de l'appendicite (nécrose des follicules clos.). Rev. de Gyn. et de Chir. Abd. No. 1. **1898.**

Török, Guido v., Ileus in Folge von doppelter Achsendrehung des S. romanum. Laparotomie. Heilung. Wien. Med. Wochschr. No. 7. **1898.**

Vautrin, Des appendicites anormales. Rev. de Gyn. et de Chir. Abd. No. 1. **1898.**

Wollheim, Ein seltener Fall von Darmerkrankung. Münch. Med. Wochschr. No. 6. **1898.**

22. Narkose. Antiseptica.

Berdach, Julius, Beitrag zur Anwendung concentrierter Cocainlösungen. Wien. klin. Wochschr. No. 8. **1898.**

Mc Cardie, W. J., Death under chloroform. Brit. Med. Jour. No. 1936. **1898.**

Hewitt, Fred. W., Remarks on 6657 administrations of anaesthetics conducted at the London hospital during the year 1897. In three clinical lectures delivered at the hospital. The Lancet. No. 3886. **1898.**

Sudeck, P., Ueber Lokalanästhesie. Deutsche Med. Wochschr. No. 8. **1898.**

Smith, Heywood, On the use of nitrous oxide gas for prolonged operations. Brit. Med. Jour. No. 1937. **1898.**

Yonge, Eugene S., The local treatment of painful ulcerations by orthoform, with special reference to the upper air passage. Brit. Med. Jour. No. 1936. **1898.**

23. Bakteriologie.

Walsh, David, A note on the elimination of bacterial toxins by the skin. The Lancet. No. 3884. **1898.**

Warbasse, James P., Original studies in the bacteriology of chronic endometritis. The Am. Jour. of the Med. Scien. Vol. CXV. No. 2. **1898**

Verantwortlicher Redakteur: Prof. Dr. M. Sänger in Leipzig.

Digitized by Google

Originalarbeiten.

I.

Ueber Operationen am Rectum.

Von

A. MARTIN.

Die Krankheiten am Rectum stehen bei Frauen vielfach in einem so innigen aetiologischen Zusammenhang mit denen der Genitalorgane, dass es füglich unmöglich erscheint, sie von der Domäne der Gynaekologen vollständig zu trennen. Nicht selten werden die Klagen von den Kranken zu Unrecht auf Genitalerkrankungen bezogen: erst die Untersuchung des Rectum lässt den Sitz des Uebels erkennen. Der Gynaekologe kann sich aber dann in der Praxis nicht immer der Notlage entziehen, hier eventuell operativ helfend einzugreifen, besonders wenn seine Behandlung gleichzeitiger Genitalerkrankungen auch die des Rectum ebenmässig beheben kann.

Wenn ich meine Erfahrungen an ca. 45000 gynaekologischen Patienten, welche nach einer aus einem anderen Anlass angefertigten Zusammenstellung in meinen poliklinischen und privaten Journalen von den Jahren 1876—1896 verzeichnet sind, überblicke, so ergiebt sich, dass unter den hierher gehörigen Leiden Haemorrhoidalbeschwerden in erster Linie zu nennen sind. Die ungeeignete Diät, besonders die Vermeidung ausgiebigen Genusses von Flüssigkeit, der Mangel an Bewegung, die Folgezustände der Schwangerschaft, Erkrankungen der Genitalien, bes. Lageanomalien des Uterus, Neubildungen des Uterus und der Ovarien begünstigen sicherlich die Entwickelung der Stauungszustände in den haemorrhoidalen Gefässen, nicht zuletzt auch die sog. Obstipatio artificalis, auf welche Sänger 1889 in der Julisitzung in der Leipziger Geburtshülflichen Gesellschaft so energisch hingewiesen hat. (Ctbl. f. Gyn., 1890, No. 19.) Meist handelt es sich um äussere und sog. intermediäre Knoten, selten um sog. innere; diesen müssen die auch von mir gelegentlich gesehenen polypösen Darmgebilde zugerechnet werden.

Eine ähnlich häufige Klage über Schmerzen im After wird durch Fissuren verursacht, welche auf die oft verzweifelten Bemühungen, harte Kotballen zu entleeren, zurückzuführen sind.

Nicht allzuhäufig begegnen wir auch bei Erwachsenen einem ausgiebigen Prolapsus recti. Die meisten meiner Kranken

Digitized by Google

waren alte Jungfern, welche bei sonst gutem Ernährungszustand, aber wenig energischer Muskulatur, eigentümliche Erschlaffungsverhältnisse am After zeigten. Onanistische Störungen glaube ich bei den meisten bestimmt ausschliessen zu können. Oft konnten die lange fortgesetzten Versuche, mit Stuhlzäpfchen und Clysmata der Darmatonie abzuhelfen, als Ursache der Schwäche der Sphinkter ani und der Neigung der Rectumschleimhaut zum Verfall angeschuldet werden.

Völlig unerklärt bliebe ein Beispiel von Prolapsus recti bei excessiver Schlaffheit des Darms bei einem 25jährigen Mädchen, welches im übrigen einen geradezu vollendet schönen Körper mit kräftiger Muskulatur zeigte, wenn nicht bei ihr masturbatorische Reizungen zugegeben wären, die durch Einführungen in die Vagina ausgeübt wurden. Vermutlich ist das Instrument gelegentlich den falschen Weg gegangen.

Bemerkenswerterweise habe ich dreimal bei Schwesterpaaren Beispiele ausgedehnten Rectumvorfalls gesehen. Bei drei dieser Damen musste die ultima ratio therapiae, das Messer, zur Anwendung kommen.

Eine andere Gruppe meiner Kranken litt an Fisteln und Geschwürsbildung.

Die Aetiologie der Mastdarmfisteln und Geschwüre ist bekanntlich noch eine vollkommen streitige. In diesem Streite ist beachtenswert, dass Poelchen[1]) bei Frauen die Vereiterung der Bartholini'schen Drüsen für die Entwickelung der Mastdarmgeschwüre verantwortlich machen will. Er ist zu diesem Schluss durch die Beobachtung von 190 Fällen von Mastdarmgeschwüren bei Frauen aus dem Material des pathologisch-anatomischen Instituts von Greifswald und dem des städtischen Krankenhauses in Danzig gekommen.

Unter den nicht seltenen Fällen von Entzündung dieser Drüsen habe ich bis jetzt noch keinen Fall gesehen, in welchem ein solcher Zusammenhang einwandfrei erkennbar gewesen ist. Ich glaube aber, dass wir Gynaekologen, namentlich in den grossen Städten, solche Fälle in der Regel frühzeitig in Behandlung bekommen, ehe es zu so bedenklichen Senkungsabscessen kommt. Andererseits ist das von Poelchen gesammelte Material so gross, dass seine Erklärung solcher Befunde sicherlich volle Aufmerksamkeit verdient.

Wenn ich mein Material nach der üblichen Weise zusammenstelle, so prävalieren unter den Geschwürbildungen die aus vernachlässigten Haemorrhoiden entstandenen; eine andere Reihe zeigte unverkennbar syphilitischen Ursprung, vereinzelte wurden als tuberkulös angesprochen. Mehrfach waren diese Geschwüre unverkennbar traumatischen Ursprungs und zwar bestand, wie ich in 5 Fällen konstatieren konnte, das Trauma in gynaekologischen Untersuchungen per rectum!

[1]) Virchow's Archiv 1892. Bd. 127.

Digitized by Google

Die Mehrzahl der Geschwüre sass im After selbst; sie machten die typischen Beschwerden beim Stuhlgang und entgingen der Untersuchung nicht leicht, zumal da die Kranken ihre Klagen meist sehr gut präzisierten.

Schwieriger war zuweilen die Feststellung von mehr oder weniger ausgedehnten, oft ganz oberflächlichen Ulcerationen der Darmschleimhaut, oberhalb des Afters, die wohl als Decubitalgeschwüre, durch die hier stagnierenden alten Kotmassen veranlasst, bezeichnet werden können. Mehrfach waren die Kranken von ihren ärztlichen Beratern auf Genitalerkrankungen, bes. auf Perimetritis, behandelt worden. So viel ich weiss, bin auch ich in 2 Fällen selbst in diesem Irrtum befangen gewesen, bis eine dieser armen Frauen mich nach längerer geduldiger Durchführung der ihr gegebenen Vorschriften selbst auf die richtige Fährte brachte. Seitdem habe ich es nicht mehr unterlassen, da wo über solche brennenden Schmerzen meist tief im Schoos, besonders bei der Stuhlentleerung geklagt wird, auch wenn in den Genitalien deutliche Spuren einer Erkrankung bestehen, das Rectum zu untersuchen; eine Untersuchung, welche füglich überhaupt bei Perimetritis nicht zu unterlassen ist.

Für die Diagnose dieser Art von Geschwüren genügt die Untersuchung mit dem Finger nicht. Die früher vielgebrauchten Rectumspecula, mit einem Ausschnitt an der Längsseite, erscheinen weniger praktisch, als dünne lange Halbrinnen, von denen man zwei zu gleicher Zeit einführt. Auch das von Sänger[1]) befürwortete Verfahren, von der Scheide aus die Rectumschleimhaut zu evertieren, ist sehr ergiebig, es bedarf dabei kaum einer gewaltsamen Dehnung des Sphinkter.

Diese Geschwüre waren meist auf einen Teil des Darmrohres beschränkt, zuweilen aber war der ganze Darm in einen einzigen Geschwürkrater umgewandelt, mit Buchten und Recessus bis tief in das perirectale Gewebe, Fisteln nach der Scheide und der perianalen Haut. Vereinzelt war das Darmlumen völlig verlegt, so dass sich nur mit Mühe noch eine Sonde hindurchschieben liess.

Eine andere Reihe der Geschwüre war durch den Zerfall von carcinomatösen Knoten entstanden. Primäre Rectum-Carcinome habe ich in dieser Zahl von Kranken 13 mal beobachtet; Etwa ebenso häufig waren sie als secundär bei Genitalcarcinomen, die sich in ihren letzten Entwickelungsstufen auch hierhin ausgebreitet hatten, entstanden.

Wenn wir von den Neubildungen absehen, lässt sich die grosse Mehrzahl aller dieser Fälle bei geeigneter Diät und Pflege durch eine einfache lokale Behandlung zur Heilung bringen. Sänger hat gewiss Recht, wenn er gerade dabei vor dem landesüblichen Missbrauch der Abführmittel warnt und eine naturgemäss geregelte Lebensweise, besonders bei haemorrhoidalen Beschwerden, als das richtige Prophylakticum bezeichnet.

[1]) Gynaekologische Section. Naturforscher-Versammlung. Braunschweig 1897. Monatsschrift f. Geb. u. Gynaek. Bd. VI. S. 435.

Digitized by Google

Auf die übliche Behandlung der leichteren Formen aller dieser Leiden soll hier nicht eingegangen werden.

Leider versagt nun eine solche Behandlung schliesslich aber doch in einer Anzahl von Fällen. Nur ausnahmsweise bleiben sie dann in der Behandlung des Gynaekologen; auch unsere Kollegen in der allgemeinen Praxis weisen dieselben in der Regel unseren chirurgischen Fachgenossen zu.

Es bedarf keiner weiteren Ausführung, dass wir uns nicht in allen Fällen der Aufgabe entziehen können, selbst Hilfe zu bringen. Das Ergebnis meiner Bemühungen auf diesem Gebiet soll im Folgenden dargelegt werden.

Ich will noch vorausschicken, dass ich namentlich in der Langenbeck'schen Klinik, während ich daselbst 1868 Famulus war, Gelegenheit gehabt habe, mich auch auf diesem speziellen Gebiete umzusehen, und dass ich später auf Studienfahrten hierin ebenfalls manches Lehrreiche gesehen habe. Ich erinnere mich in dieser Beziehung namentlich meiner Besuche in dem berühmten Rectumhospital in London, St. Marc's Hospital for Rectum, fistula, etc.

Die praevalierende Komplikation aller Operationen am Rectum, welche ich bei dieser Gelegenheit gesehen habe, war die Blutung. Während der Genesung erschienen mir die Eiterung und das Resorptionsfieber, früher oder später nachher die Narbenstenose als missliche Beigaben der damals üblichen Behandlungsweise, welche sich im wesentlichen an das Langenbeck'sche Verfahren anlehnte.

Gelegentlich war der Blutverlust gering, häufiger aber ganz ausserordentlich gross, so dass ich es mir vor allen Dingen zur Aufgabe machte, diesem Uebelstande sicher vorzubeugen, als ich mich selbst vor die Aufgabe gestellt fand, am Mastdarm zu operieren. Die künstliche Blutleere mit der Esmarch'schen Constriction, wie ich sie 1875 bei der Amputatio colli uteri vaginalis angewandt hatte, war naturgemäss ebensowenig verwendbar als die, welche ich im Jahre 1877 bei der Amputatio uteri myomatosi supravaginalis per coeliotomiam ausführte. Es lag dagegen nahe, das Verfahren hierhin zu übernehmen, welches mir damals bei der bilateralen Spaltung des Collum uteri behufs Ausräumung der Uterushöhle, besonders aber bei der Enucleation intraparietaler Corpus-Myome wesentliche Dienste geleistet hatte. Zu diesem Zwecke umstach ich mit grossen halbkreisförmig gebogenen Nadeln die Arteria uterina in beiden Scheidengewölben. Oft gelang es dabei, das Collum bis zum Corpus hinauf ohne jeden Blutverlust zu spalten. Nach Vollendung der Operation im Corpus wurde das Collum vernäht, ähnlich wie bei der Emmetschen Operation, und dann die Ligaturen im Scheidengewölbe gelöst. In der Regel war die Blutstillung damit vollkommen erzielt, vereinzelt nur mussten noch Nähte in das Scheidengewölbe nachgelegt werden.

Die Aufgabe, durch ähnliche provisorische Nähte die grossen Gefässstämme in der Umgebung des Anus zu treffen, ist natur-

Digitized by Google

gemäss viel schwieriger zu lösen. Die Dicke der fettreichen Haut und die häufigen Varianten im Verlauf der Haemorrhoidales inferiores zwangen auf den Versuch einer mehr oder weniger isolierten Unterbindung zu verzichten. Ich habe deshalb Massenligaturen eingelegt, welche mit sehr grossen, halbmondförmig gekrümmten Nadeln tief unter der Haut, so hoch wie möglich in das perirectale Gewebe vorgeschoben, hier kurz umgedreht und möglichst nahe der Einstichstelle wieder hervorgeleitet wurden. Es genügen in der Regel 4 solche Ligaturen, welche in der Entfernung von 3—4 cm vom After je auf einer

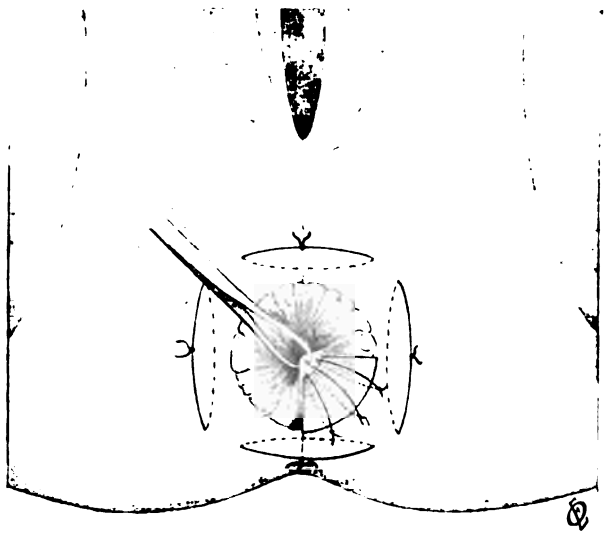

4 Ligaturen zur praeventiven Haemostase in situ.
Die gesunde Mastdarmschleimhaut ist mit einer Kugelzange gefasst. Die Fäden zur Herabziehung der Schleimhaut sind eingelegt.

Seite, eine im Hinterdamme, eine im Mittelfleisch eingelegt werden. Vom Darmrohr aus kann man die Nadel mit Sicherheit kontrollieren und ihr das Gewebe entgegendrängen. Je nach der Lage der oberen Grenze der geplanten Excision wird die Nadel tief vorgeschoben. Es ist wichtig, die Ausstichstelle nach Möglichkeit dem Einstich zu nähern, weil die Derbheit der äusseren Haut das Haupthindernis für die Schnürung der Ligatur bildet. Ich habe hierzu stets starke Seidenfäden genommen und diese dann so fest als möglich zusammengezogen. Das Gewebe zwischen diesen 4 Ligaturen lässt sofort deren Wirkung erkennen: es buchtet sich vor, die Blutung aber, welche etwa durch das Eindringen des oder der Finger in das Rectum verursacht ist, steht.

Aber auch bei der Auslösung höher im Darm gelegener Schleimhautabschnitte, zu welchem Zweck dieselbe auch vorgenommen wird, bewährt sich diese Ligatur in der Regel in überraschender Weise. Erst wenn man sehr hoch hinauf vorzugehen

Digitized by Google

genötigt ist, etwa bis zum Sphinkter tertius, spritzen die angeschnittenen Gefässäste; dann aber ist die Excision in der Regel alsbald zu vollenden, so dass die Vernähung der Wunde unmittelbar vorgenommen werden kann und damit die Blutung definitiv zum Stehen kommt.

In der That habe ich keine isolierten Unterbindungen vorzunehmen notwendig gehabt und in der Regel, mit ganz vereinzelten Ausnahmen, die Operation ohne nennenswerten Blutverlust beendigen können. Sehr selten kommt es nach Vernähung der Wundfläche und der dann ausgeführten Lösung dieser provisorischen Ligaturen vor, dass aus einzelnen, ungenügend versorgten Wundstellen noch Blut austritt.

Naturgemäss sind von vielen Seiten Versuche gemacht worden, den Blutungen bei den Mastdarmoperationen, wie sie ja auch bei der Anwendung des Ferrum candens recht bedrohlich werden können, vorzubeugen. Ich erinnere Sie an die vielen Brennklemmen.

Sänger hat noch in seinem oben citierten Vortrag auf der Naturforscherversammlung in Braunschweig geraten, die abzuschneidenden Haemorrhoidalknoten mit Koeberleschen Klemmpincetten quer zu fassen, dann die Knoten abzuschneiden und durch die Naht die vorher unterstochene Schleimhaut über der Wunde zusammenzuziehen[1]). Neuerdings hat Lafourcade (Arch. provinc. de chirurg. No. 5. 1897) längere Klemmen mit besonderer Rücksicht auf die Schwierigkeit, die Gefässe quer abzufassen, angegeben.

Ich zweifele nicht, dass man auf diese Weise den Blutverlust bei Haemrrhoidaloperationen wesentlich einschränkt. Ich möchte aber bezweifeln, ob damit die exakte Vernähung der Wundfläche, welche mir ebenso wie anderen, ich nenne besonders Sänger, als ein alsbald näher zu bezeichnender, notwendiger Teil der Operation erscheint, so bequem gemacht wird, wie bei der provisorischen Ligatur abseits des Analrandes.

Die Vernähung dieser Wundflächen am After und im Rectum, welche, soviel ich sehe, heute fast überall geübt wird, entspricht den beiden anderen Anforderungen, auf welche ich vorhin auf Grund meiner eigenen Anschauung bei diesen Operationen hinwies — der Vermeidung oder jedenfalls äussersten Beschränkung der Eiterung und des daraus gerade an dieser Stelle drohenden Resorptionsfiebers, und der späteren Narbenretraktion.

Die Vernähung der glatten Ränder der gesunden Rectumschleimhaut mit dem Rand der äusseren Haut erscheint so einfach und bei der Verschieblichkeit der Mastdarmschleimhaut so leicht, dass es der komplizierten Verfahren, welche Whitehead und Quénu angegeben haben — das Aufnähen von Hautlappen auf die Wundfläche — nicht bedarf.

---

[1]) Einer gütigen brieflichen Mitteilung zufolge hat Sänger diese praeventive Abklemmung seitdem für gewöhnlich aufgegeben.

Digitized by Google

Die Vernähung des Schleimhautrandes mit dem Wundrand am After oder ausserhalb desselben endet zunächst natürlich mit einer Art von Eversion des Darmes. Der klaffende Anus lässt die herabgezogene Schleimhaut der Einwirkung der äusseren Luft preisgegeben erscheinen. Sobald aber zunächst die provisorischen Ligaturen gelöst sind, schwindet unmittelbar ein Teil der Verziehung, der klaffende Anus erscheint wesentlich mehr zusammenzufallen. Wenn dann die Schenkel der Kranken zusammengelegt werden, die Kranke also aus der forcierten Steissrückenlage befreit wird, so tritt eine weitere Reduktion des durch die Naht gebildeten Trichters ein.

Endlich erfolgt in wenigen Tagen eine weitere Rückbildung, so dass man die völlige Rekonstruktion des Afters voraussieht, wenn unter völliger Verheilung der Darm sich mehr und mehr zurückzieht.

Die Ueberhäutung hat aber noch, wie ich schon andeutete, den anderen Zweck, der Narbenstenose vorzubeugen, die gerade an dieser Stelle bei den bekannten Methoden der Kauterisation früher jedenfalls selten völlig ausblieb.

So viel mir bekannt ist, tritt diese sehr lästige Erscheinung nach der Anwendung des Ferrum candens, sobald das ganze Mastdarmrohr damit behandelt werden muss, fast regelmässig ein. Eine Ueberhäutung der Wundfläche ist unzweifelhaft das beste Mittel zur Verhütung solcher Strikturen, wie wir Gynaekologen bei den Excisionen der Schleimhaut in der Scheide und am Collum uteri genugsam erfahren haben.

Sänger hat bei den intermediären Haemorrhoidalknoten einfach die Basis der Haemorrhoiden in Partien unterbunden und so regelmässig Heilung erzielt, dass er die Vernähung der Schleimhaut über diesen Unterbindungsfäden nicht für nötig hält. Neben dem Zweck, die Infektion der Wundfläche zu verhüten, genügt nach Sänger's Erfahrung diese einfache Art der Versorgung auch in dem Sinn, dass er danach Strikturen niemals auftreten sah. Das erscheint mir bei der Excision von einzelnen Haemorrhoidalknoten sehr wohl möglich, für die Auslösung des ganzen Darmrohres möchte ich in der vollständigen Ueberhäutung doch eine sicherere Bürgschaft für die Vermeidung der Wundinfektion und die Vermeidung von Strikturen erblicken.

Ehe ich nun die Operationsweise, wie ich sie seit 1879 ausführe, beschreibe, will ich noch hervorheben, dass ich Fälle, welche zur Freilegung eines grösseren Abschnittes des Darmrohres zwingen, wie sie von Kocher und von Kraske und Bardenheuer unter Resektion von Teilen des Kreuzbeins oder des Steissbeins beschrieben worden ist, nicht operiert habe.

Die Operation gestaltet sich in ganz typischer Weise. Nach sehr ausgiebiger Vorbereitung des Tractus alimentarius werden zunächst in tiefer Narcose die Ligaturen so angelegt, wie ich es vorhin beschrieben habe. Soll der ganze After und die ganze Peripherie des Darmes excidiert werden, dann sind 4 um-

Digitized by Google

fassende Unterbindungsfäden einzulegen, bei beschränktem Sitz des Uebels genügen 2 oder 3, welche an der betreffenden Seite anzulegen sind.

In der Regel klafft der After nach der Ligierung der Umgebung so ausgiebig, dass eine besondere Sphinktererweiterung nicht notwendig ist: es ist mir jedenfalls ohne eine solche immer gelungen, bis an die obere Grenze des zu excidierenden Darmteiles vorzudringen. Anderenfalls möchte ich glauben, dass der von Sänger dringend empfohlene Handgriff, von der Scheide aus den Darm zu evertieren, ausreicht. Bei einigen meiner Fälle habe ich mir in derselben Weise schon früher geholfen, ohne aber wie Sänger es thut, ausgiebig davon Gebrauch zu machen. Sodann gilt es, den oberen Rand des zu excidierenden Schleimhautschnittes und die gesunde Schleimhaut zugängig zu machen. Bei Rectum-Prolaps und Haemorrhoidalknoten macht das keine Schwierigkeit, da muss man nur sehr aufpassen, die richtige Grenze, bis zu welcher der Mastdarm ausgeschnitten werden soll, festzustellen. Das Einführen von einem resp. zwei Fingern genügt mir gewöhnlich, den Sphinkter zu überwinden. Geschwürige indurierte Massen werden eingeschnitten oder durchbrochen, bis die gesunde Schleimhaut sichtbar wird. Dann setze ich hier eine oder mehrere Kugelzangen ein, um die obere Grenze der Excision festzuhalten.

Die Auslösung des zu Entfernenden beginne ich mit der oberflächlichen Umschneidung eines Viertels der Peripherie an der äusseren Grenze in oder neben dem After. Dann werden die Grenzen dieses Viertels in der Längsrichtung des Rectum, von oben nach unten umschnitten, in zwei nach oben convergierenden Schnitten, und die Auslösung der Schleimhaut von unten nach oben, resp. von den Seiten her begonnen. Der so hergestellte Lappen wird zuletzt mit kurzem Schnitt von der gesunden Schleimhaut abgelöst. In der Regel ist die Blutung eine sehr geringe; einzelne spritzende Gefässe sieht man überhaupt nicht. Da und dort genügt es, dass der Assistent den Finger auf blutende Teile legt. Man kann ruhig erst die Excision vollenden, um dann durch die Vernähung der Wundfläche jede Blutung definitiv zu stillen. Ich lege zu diesem Zweck mit ziemlich grossen Nadeln die Fäden von oben bis unten unter die ganze Wundfläche, indem ich besonders oben einen genügend weiten Saum gesunder Schleimhaut mitfasse, damit Nadel und Faden nicht durchschneiden. Das Knoten solcher Fäden macht bei Versorgung der ersten Zone zuweilen einige Schwierigkeit, wenn die zu bedeckende Wundfläche sehr gross ist, oder die Starrheit der daneben liegenden Geschwürsflächen der Vereinigung der Grenze der gesunden Schleimhaut und der äusseren Haut widerstrebt. In solchen Fällen habe ich dann die Knoten der unter der ganzen Wundfläche hindurchgeführten Fäden lediglich provisorisch so weit angezogen, dass die abgehäutete Fläche zusammengezogen und dadurch die Blutung gestillt ist. Die tiefen Nähte dürfen nicht zu eng gelegt werden, auch muss man sich hüten, den

Digitized by Google

Faden zn jäh anzuziehen, damit die Wundränder, namentlich in der Schleimhaut, nicht einreissen.

Ohne bei diesem ersten Viertel auf die genaue Adaptierung der Wundränder einzugehen, wird möglichst schnell eine Nachbarzone ausgelöst. Hier gelingt es dann stets viel leichter, den Darmrand herunterzuziehen. Zuweilen behindert die eigentümliche Wulstung, welche durch die tiefgreifenden Blutstillungsligaturen in dem perirectalen Gewebe verursacht wird, die genaue Vereinigung des Wundrandes. Dann schnüre ich auch noch in der zweiten Zone die zu vereinigenden Wundränder nur so weit, als es ohne erhebliche Spannung möglich ist: jedenfalls bis das Wundfeld bedeckt und die Blutung gestillt ist. Ich löse jetzt die provisorischen Unterbindungsfäden, welche den bis jetzt operierten und vernähten Zonen entsprechen, ziehe dann die tiefen Suturen fest zu, so dass die Wundränder sich vollständig berühren. In derselben Weise vollende ich die Auslösung der noch ausstehenden zwei Zonen. Je nach der Möglichkeit, durch die tiefen Nähte die Wundränder innig aneinander zu bringen, löse ich die Ligaturen der präventiven Haemostase und vollende nunmehr die exakte Vereinigung der Wundränder mit oberflächlichen Knopfnähten.

Ich habe schon hervorgehoben, dass der Wundtrichter zunächst eine wenig schöne Form zeigt. Der After klafft weit. Aber schon wenn die provisorischen Ligaturen alle entfernt sind, verengt sich die Oeffnung, noch mehr konfiguriert sie sich, wenn die Patientin aus der Rückenlage erlöst wird.

Während der Operation beriesele ich das Operationsfeld mit dem üblichen Warmwasserstrahl. Schon sehr früh habe ich dabei, wie bei allen Gelegenheiten, in denen die Darmschleimhaut betroffen wird, die Verwenduug von Sublimat und anderen Desinfektionsmitteln ausgeschlossen. Die Irrigation während der Operation scheint mir aber gerade hier von Bedeutung, weil man dadurch das Abwischen der Wundfläche unnötig macht.

Als Nahtmaterial habe ich mich bei meinen älteren Fällen, die also zum Teil vor 19 Jahren operiert sind, nur der Seide bedient. Vor etwa 10 Jahren habe ich mehrmals ausschliesslich Catgut genommen, bin aber davon für diese Zwecke wieder zurückgekommen (da mir eine vorzeitige Resorption der Fäden bedenklich erscheint). — Ich lege jetzt in jede von den 4 Zonen 2—3 tiefe Seidenfäden ein. Zur genauen Adaption der Wundflächen zwischen den tiefen Seidenfäden genügen dann Catgutknopfnähte.

Die Kranke hat zunächst ruhig in Rückenlage zu verweilen. Sie bekommt nur so viel flüssige Kost, als nötig erscheint, um ihre Kräfte aufrecht zu erhalten. Wenn sie lebhaftere Schmerzen empfindet, wie das bei einzelnen wohl vorkommt, bekommen sie Morphium gereicht; ich gebe kein Opium.

Unter unseren 24 so Operierten habe ich nur eine verloren: die schwer luetische Kranke war in sehr zweifelhaftem Erregungszustand zur Operation gekommen und ist unter den Symptomen

Digitized by Google

einer akuten Psychose am 9. Tage zu Grunde gegangen. Die Wunde war bei ihr in ganz normaler Heilung.

Die 23 anderen Kranken verliessen nach fieberloser Rekonvalescenz in der zweiten Woche das Bett. Bei 18 war die Heilung per primam intentionem erfolgt. Bei 4 hatten einzelne Fäden durchgerissen, bei 2 war der äussere Wundrand nicht völlig abgeschlossen verheilt. Aber auch in diesen Fällen habe ich kein Bedenken gehabt, die Kranken in der zweiten Woche aufstehen zu lassen. Bei dem Gebrauch von Sitzbädern mit adstringierenden Zusätzen und Irrigationen mit sehr dünner Chlorwasserlösung erfolgte die völlige Verheilung in kurzer Frist. Nur eine hat sechs Wochen bis zur definitiven Narbenbildung gebraucht.

. Die Indikation zu der Operation am Rectum unter dem Schutze der präventiven Haemostase gaben:

a) ausgedehnte Haemorrhoidalknoten: 6 Fälle,
b) Prolapsus recti: 4 Fälle,
c) Bei 9 Kranken habe ich auf diese Weise den ulcerös zerstörten Anus mit Fisteln in der Umgebung, resp. das mehr oder weniger vollständig zerstörte Rectum bis zu 8 cm Höhe excidiert, wobei die Ulcera aus zerfallenen Haemorrhoidalknoten oder vernachlässigten Fissuren entstanden waren,
d) 3 mal handelte es sich um luetische Geschwüre, die allen antisyphilitischen Behandlungsweisen widerstanden hatten,
e) 1 Fall wurde wegen eines grösseren Rectumpolypen, 1 Fall wegen eines primären Rectumcarcinoms in relativ frühem Stadium operiert.

a) 6 Fälle von Operation unter präventiver Haemostase wegen Haemorrhoidalknoten.

1. Frl. C. v. M., 57 Jahre: Aplasia genitalium, nie menstruiert, ebensowenig wie Schwester und Nichte. Seit einigen Jahren zunehmendes Drängen zum Darm, häufige Darmkatarrhe. Vielfach behandelt. Es drängen sich 3 kirschgrosse, dunkelblauschwarze Haemorrhoidalknoten aus dem After hervor, dieselben haben ihren Ursprung ungefähr $1^1/_2$—2 cm oberhalb des Analringes, die Oberfläche dieser Knoten ist vielfach eingerissen. Es sickert fortwährend Blut hervor.

Diese Haemorrhoidalknoten sind in den letzten Jahren vielfach hervorgetreten, nach Aussage der Schwester der Patientin niemals in gleicher Grösse und gleichem Stauungszustand. Anderweite Behandlung vergeblich.

2. 7. 1879 Excision unter präventiver Haemostase. Naht mit Seide. Es werden die 3 Knoten mit breiter Basis excidiert. Die Schleimhaut darüber ziemlich eng vernäht, mit Seidenknopfnähten. Verheilung per prinam. Continentia alvi vom 3. Tage an. In 5 Jahren weiterer Beobachtung keine Stenosen-Beschwerden, so dass es nicht notwendig ist, Bougies einzuführen. Letzte Untersuchung 1885. Heilung andauernd; regelmässiger, diätisch herbeigeführter Stuhlgang.

2. Frl. A. v. M., 55 Jahre, Schwester der vorigen; Aplasia genitalium. Nie menstruiert. Seit Jahren haben sich unter andauernder Darmatonie haemorrhoidale Beschwerden entwickelt. Monatelanger Darmprolaps mit grossen Knoten. Häufige profuse Haemorrhoidalblutungen. Entzündungszustände der Mastdarmschleimhaut. Im April 1881 tritt die ganze Schleimhaut des Mastdarms oberhalb des Analringes fingerdick hervor. Zunehmende

Digitized by Google

gangränöse Verfärbung mit Fieber. Excision (20. 4.) unter präventiver Haemostase. Die Rectumschleimhaut wird circulär mit dem Rande der Cutis am After vereinigt. Heilung ohne Störung. Continentia alvi vom 2. Tage an. Nach 7 Monaten geringe Neigung zu Narbenretraktion, durch Regelung der Diät ohne Mühe behoben, seitdem Euphorie. Letzte Untersuchung 1885.

3. Fr. W., 29 Jahre, Ip.; stets wegen Darmatonie mit Abführmitteln behandelt. Ausgedehnte Haemorrhoidalknoten, welche rings um den After der Darmschleimhaut aufsitzen und in einer Zone von 3—4 cm Breite über die Analöffnung sich nach oben hin ausdehnen. Vielfache Behandlung vergeblich. Profuse Blutungen, quälende Schmerzen. Abmagerung. 7. 5. 1885 typische Auslösung unter präventiver Haemostase. Heilung ohne Störung. Continentia alvi vom 3. Tage an. Späteres Befinden normal. Spätere Narbenbildung verursacht keine Strikturbeschwerden.

4. Fr. D., 41 Jahre alt. 2 mal abortiert. Stets wegen Darmatonie zur Anwendung von Abführmitteln angehalten Seit mehreren Jahren profuse Menses und Darmblutungen. Metritis chronica. Bedeutende Hypertrophie des Collum uteri. Ausgedehnte Haemorrhoidalknoten, besonders rechts, welche sich ungefähr 3 cm bis in den Mastdarm hinein erstrecken. 21. Juli 1885 Excisio colli uteri unter präventiver Haemostase im Scheidengewölbe. Dann in derselben Narcose unter entsprechender präventiver Haemostase typische Excision der Mastdarmschleimhaut, so weit sie von den Knoten besetzt ist. Während der Rekonvalescenz spontaner Stuhlgang vom 4. Tage an, dann vom 5. Tage an Continentia alvi, so dass Patientin am 16. Tage bei der Entlassung bei gut verheilter Afterwunde und gut verheilter Wunde im Collum uteri, ohne Schmerzen, den Darm vollkommen in der Gewalt hat. 6 Jahre nach der Operation völlig normale Configuration des Afters. Uterus entspricht dem inzwischen eingetretenen Klimakterium.

5. Frl. Z. 0-p. Sitzende Lebensweise. An der vorderen Peripherie des Anus buchten sich über haselnussgrosse Haemorrhoidalknoten aus dem Rectum hervor. Sie entspringen bis ungefähr 2 cm oberhalb des Analringes. Bisherige Behandlung erfolglos. 28. 3. 1883 Abtragen bei präventiver Haemostase durch 2 Ligaturen in der vorderen Peripherie des Anus. Vernähung ohne Schwierigkeit. Heilung ohne Störung. Stuhlentleerung am 3. Tage nach Ricinusöl. Kontinenz ist überhaupt nicht gestört. Narbenbildung vollkommen normal. Letzte Untersuchung $1^1/_2$ Jahre nach der Operation. Die Konfiguration des Afters lässt keine Spur der Operation erkennen.

6. Fr. W., 32 Jahre alt, hat 2 mal geboren, alte Darmrissnarbe. Ausgedehnte Erschlaffung der Gewebe im Beckenboden. Massenhafte, ulcerierte, leicht blutende Haemorrhoidalknoten in der ganzen Peripherie des Afters; dieselben buchten sich zum Teil an der Aussenwand, zum Teil an der Darmschleimhaut hervor. 7. 5. 1885 präventive Haemostase, Excision des Rectum mit den Knoten in vier Vierteln. Vernähung mit der Aussenhaut. Der Anus klafft weit. Nach Entfernung der provisorischen Ligaturen zieht sich der neugebildete After erheblich zusammen, noch mehr, nachdem die Patientin aus der Rückenlage befreit wird. Heilung ohne Störung. Continentia alvi vom 4. Tage an. Nach etwa 7 Monaten Andeutung einer lästigen Narbenverengerung. Patientin wird angewiesen, alsbald ein Bougie zu gebrauchen, doch berichtet sie bei einer etwa 6 Wochen späteren Untersuchung, dass sie das Bougieren zu unbequem gefunden und dass sie nach Regelung ihres Stuhlganges sich ganz wohl befinde. Normaler Befund nach 3 Jahren.

b) 4 Fälle von Operation unter präventiver Hämostase wegen Prolapsus recti.

7. Fr. v. K. 26 Jahre. Hat einmal geboren. Stets mit Darmatonie behaftet, seit früher Jugend mit Abführmitteln behandelt. Vielfach Stuhlzäpfchen! Seit Jahren hat sich der Mastdarmvorfall trotz allerlei Behandlung

Digitized by Google

stetig weiter ausgebildet. Jetzt liegt er seit circa 6 Wochen ausserhalb des Afters. Der Mastdarm ist als eine apfelgrosse Geschwulst hervorgetreten und liegt mit seiner ödematös verdickten Schleimhaut zu Tage. Auf der Oberfläche des Vorfalles zeigen sich vielfache Geschwüre und Fissuren. Die bisherigen Versuche einer Behandlung sind erfolglos geblieben, auch Massage. 5. 7. 1887. Präventive Haemostase. Der Anus ist so dehnbar, dass es ohne Schwierigkeit gelingt, die obere Grenze der Schleimhaut, welche ungefähr 5 cm über dem Analring liegt, sicher zu vernähen. Die Operation wurde durch immerwiederkehrenden kotigen Ausfluss gestört, verlief übrigens unter sehr geringem Blutverlust. Die Heilung erfolgt ohne jede Störung. Temperatur normal. Am 2. Tage entleeren sich Flatus, am 5. Tage reichlicher Stuhlgang. Sehr bald vollkommene Kontrolle des Darms, so dass Patientin am 20. Tage mit gut verheiltem After und vollständiger Kontrolle des Darms entlassen wird. Spätere Nachrichten befriedigend. Letzte Untersuchung ein Jahr nach der Operation. Vollkommenes Wohlbefinden. Die Narbenbildung ist derartig, dass eine Retraktion sich garnicht entwickelt hat, und dass es nicht notwendig ist ein Bougie zu gebrauchen.

8. Frl. A. B. 38 Jahre. Neurastenisches Mädchen. Stets verstopft und dementsprechend behandelt. Vor dem Anus liegt rosettenförmig ein dicker Wulst, als ein durch den keineswegs sehr engen Analring in hohem Masse strangulierter Tumor. Derselbe besteht aus der vorgefallenen und infiltrierten Rectumschleimhaut. Unter der vielfach oberflächlich eingerissenen, teilweise geschwürigen Oberfläche, zahlreiche bläulich durchschimmernde bohnengrosse Haemorrhoidalknoten. Bisherige Behandlung erfolglos. Excessive Schmerzen mit oft wiederkehrenden erschöpfenden Blutungen. 24. 2. 90. Excision in typischer Weise ohne Blutverlust. Es wird ein etwa daumendicker Gewebswulst entfernt. Die untere Grenze der Schleimhaut liegt ungefähr 4 cm vom Analring entfernt. Heilung ohne Störung. Abgang von Flatus am 3. Tage. Stuhlgang am 6. Tage, dann völlige Kontrolle des Darms. Am 12. Tage verlässt Patientin das Bett. Patientin wird am 18. Tage entlassen, mit vollkommener Kontrolle des Darms und Verheilung desselben. Etwa 4 Monate nach der Operation machen sich leichte Beschwerden geltend, Patientin wird angewiesen, zu bougieren, ohne es über einige schüchterne Versuche hinauszubringen. Nach 3 Monaten sind diese Beschwerden verschwunden. Genesung vollständig. Letzte Nachrichten Weihnachten 97. Euphorie.

9. Frl. S. B. 35 Jahre alt. Hochgradig nervöse Person. Seit früher Kindheit Darmatonie. Gelegentliche Kuren bringen nur vorübergehende Besserung. Allmähliche Ausbildung eines Rectumprolaps. Verschiedene lokale Applikationen behufs Rückbildung. Die Mastdarmschleimhaut liegt in der Form eines daumendicken Wulstes ausserhalb des Analringes. Beim Pressen entwickelt sich eine bis 2 daumendicke Geschwulst. Heftige Blutungen aus den dicht unter der Oberfläche liegenden Haemorrhoidalknoten, über denen leicht oberflächliche Fissuren entstehen. 29. 1. 1892. Typische Excision. Kontrolle des Darminhaltes vom 2. Tage an. Entlassung nach 17 Tagen. Nach Jahresfrist macht sich Andeutung von Striktur bemerkbar. Es wird während 4 Monaten durch gelegentliches Bougieren einer Weiterentwickelung der Narbe vorgebeugt. Vollkommene Genesung, besonders da Patientin sich ausgedehnten körperlichen Uebungen ergiebt, und ihre Stuhlentleerung diätetisch regelt. Letzte Nachricht 1897: völlige Euphorie.

10. Frl. R. 49 Jahre. Hochgradig nervös. Hat seit vielen Jahren an Darmträgheit gelitten. Zunehmender Prolaps des Rectum. Trotz aller Behandlungen hat sich schliesslich ein kleinapfelgrosser Prolaps des Rectum ausgebildet, der auch durch Massage nicht zur Rückbildung gebracht ist. Erschöpfende Blutungen, massenhafte Schleimabsonderung. Am 4. 8. 1886 Excision des Prolaps nach präventiver Haemostase. Der Defekt der Schleimhaut misst nach Entfernung des prolabierten Stückes 10 cm. Die Heilung langsam trotz grosser nervöser Schwäche. Continenz am 1. Tage. Am Ende einer Periode anstrengender geistiger Arbeit, gelegentlich das Gefühl der Procidenz obwohl der Anus vollkommen gebildet ist. Vollständige Leistungsfähigkeit ohne jede Störung in gesellschaftlicher Beziehung. Letzte Nachricht Februar 1898.

Digitized by Google

c) 9 Fälle von Operation unter praeventiver Hämostase wegen Ulcerationen am Anus und im Rectum.

11. Mme. P., 31 Jahre alt, 5 mal geboren, zuletzt vor 2 1/4 Jahren. Seit letzter Geburt Schmerzen im After, vielfach behandelt, zunehmende Erschwerung des Stuhlgangs. 1. 11. 80 ausgedehnte Ulceration nach links und vorn vom Anus. Dieselbe erstreckt sich über 3 cm weit in das Rectum hinauf, und breitet sich ungefähr ebenso weit aussen auf der äusseren Haut aus. Starre Infiltration. Ein von anderer Seite gemachter Versuch, das Geschwür durch eine Schmierkur zur Heilung zu bringen, ist erfolglos geblieben. Da ein ebenfalls von anderer Seite gemachter Versuch den Sphinkter zu spalten und dieses Ulcus durch Aetzung zu heilen fehlgeschlagen ist, wird zur Excision des indurierten Ulcus geschritten. Operation am 2. 11. 80 unter präventiver Haemostase. Nach vorn und links wurde je eine tiefe Ligatur gelegt. Excision in 2 Abschnitten, die ganze indurierte Basis wird entfernt, der Sphinkter dabei blossgelegt. Vernähung mit Seidenknopfnähten, Vereinigung der Schleimhaut mit dem Rande der Epidermis. Gutes Heilresultat. Continentia alvi vom 4. Tage an. Keine Strikturbildung. Letzte Untersuchung 7. 10. 84.

12. Fr. K., 37 Jahre alt, 1 mal abortiert von 7 Jahren. Seit etwa vier Jahren zunehmende Beschwerden im After; wegen Haemorrhoidalbeschwerden vielfach behandelt. Eine Mastdarmsfistel wird gespalten. Dadurch nur vorübergehende Erleichterung. Hochgradige Verengung des Darmlumens durch zunehmende Geschwürsbildung bis zur völligen Undurchgängigkeit des Darms. Mehrfache Fistelbildungen, deren Oeffnung sich nach hinten und rechts in der Entfernung von 2 cm abseits vom Rectum befindet. Behandlung blieb erfolglos. Am 3. 5. 82. Unter präventiver Haemostase circuläre Excision des Rectum, welches vollständig aber ungleich weit in die Geschwürsbildung eingezogen war, ungefähr 3—4 1/2 cm hoch am Darm. Nach aussen wurden die Fistelöffnungen mit umschnitten. Die Auslösung muss in der Masse des Sphinkter externus vorgenommen werden. Die Verlagerung der Schleimhaut ist eine sehr ausgedehnte wegen der notgedrungenen Excision der perianalen Fisteln, Blutstillung sehr vollkommen. Die Verheilung erfolgt nicht vollkommen per primam intentionem, doch schliesslich so vollkommen, dass eine befriedigende Analbildung zu stande kommt. Continentia alvi vom 3. Tage an. Fühlbare Narbenretraktionen zwingen, nach 5 Monaten das Bougie gebrauchen zu lassen. Nach weiteren 5 Monaten befriedigender Erfolg und normale Funktion des Afters.

13. Frau Th., 37 Jahre alt. Einmal mit Forceps entbunden, ausgedehnte Zerreissung der Mastdarmscheidewand. Versuch sofortiger Heilung vergeblich. Strictura recti bis zur Verlagerung des Darmlumens auf etwa Bleistiftstärke etwa 5 cm oberhalb des Anus. Die Patientin hat vor 5 Jahren ausserhalb eine Recto-Perineoplastik durchgemacht. Das Heilresultat ist ein wenig befriedigendes. Ueber der dünnen Membran, welche die Rectumwand nach vorn abschliesst, drängt sich ein Prolaps der hinteren Scheidenwand hervor. Beim Pressen tritt die ganze Scheide wie 2 Blasen heraus. Dabei öffnet sich der Darm und lässt die narbige Striktur sichtbar werden. 3. 7. 1882. Sprengung der Striktur: die Schleimhaut oberhalb der Striktur mit Kugelzangen fixiert. Präventive Haemostase durch Ligaturen, welche hoch hinaufgeführt werden, während von oben her die Umgebung des Darms der Nadel entgegengedrückt wird. Typische Excision des Narbengewebes in 4 Zonen. Vernähung. Die Narben sinken vollständig in die Tiefe des Rectum zurück. Kolporrhaphia anterior und posterior. Heilung ohne Störung. Continentia alvi vom 2. Tage an. Späteres Befinden nach 5 Jahren vollständig befriedigend. Der Darm hat ein anscheinend normales Lumen, die Narbe ist noch immer zu fühlen. Keine Narbenretraktion.

14. Fr. Gr., 29 Jahre alt. Ausgedehnte Geschwüre aus einer Anusfissur hervorgegangen, welche sich nach hinten und rechts ausbreiten und eine etwas schräg verzogene Fläche von etwa Zweimarkstückgrösse einnehmen. Continentia alvi nicht gestört. 9. 9. 1882. Präventive Haemostase. Vernähung nach Excision. Continenz nicht gestört. Nach neun Tagen entlassen mit gut verheilter Anuswunde. Heilungszustand nach drei Monaten vollkommen befriedigend. Spätere Berichte fehlen.

Digitized by Google

15. Fr. L., 29 Jahre. Nach drei Geburten sehr lästige Haemorrhoidalbeschwerden mit viel Schmerzen und profusen Blutungen. Vergebliche Behandlung, jetzt profuse Eiterung. Ausgedehnte Geschwüre aus vereiterten Haemorrhoidalknoten entstanden, welche sich auf der Aussenfläche des Anus und ungefähr 2½ cm tief in das Rectum nach links und hinten hinein erstrecken. 6. 12. 94. Excision nach präventiver Haemostase. Vernähung der Schleimhaut. Am dritten Tage leichte linksseitige Pleurareizung bei einer Temperatur von 37,7. Am anderen Tage Temperatur unter 37°. Dann reichlicher spontaner Stuhlgang, von da an vollständige Continentia alvi. Heilung ohne Störung. Narbenbildung ohne weitere Beschwerden. Spätere briefliche Nachrichten, zuletzt 1897, berichten vollkommenes Wohlbefinden.

16. Fr. V., 37 Jahre, 2 mal geboren. Seit früher Jugend verstopft, mit Abführmitteln behandelt, hat auch vielfach Stuhlzäpfchen mit Clysmata angewandt. Seit Jahren häufige erschöpfende Blutungen und übelriechende Eiterung. Ausgedehnte Geschwürsbildung, welche sich ungefähr 5 cm von dem Analrand aus nach oben ausdehnt. 3. 6. 1891. Die Excision unter präventiver Haemostase. Es wird zunächst die geschwürige Striktur mit dem Finger gesprengt. Ungefähr 5 cm oberhalb des After wird gesunde Schleimhaut erreicht, Excision in vier Zonen. Wegen der Starrheit der Gewebe schwierige Vernähung. Blutung gering. Die Heilung ist nicht ohne Störung verlaufen, Unter mässiger Temperatursteigerung wird die Patientin namentlich durch eine nicht vollständige Continenz des Afters in hohem Masse beunruhigt. Auch nachdem die übrigens nur mässige Temperatursteigerung vom 5. Tage ab vollkommen normal ist. Erst am 16. Tage wird die Kontrolle des Darms eine vollständige. Die Heilung der Wunde ist nicht ganz gleichmässig. Es hinterbleiben mehrere Granulationsinseln zwischen verheilten Wundabschnitten. Die weitere Verheilung verläuft ohne Störung, so dass die Kranke nach sechs Wochen als vollständig geheilt aus der Behandlung ausscheidet. Vollständige Continenz, keine Strikturbeschwerden. Letzte Untersuchung Dec. 1894, gute Bildung des Afters. Regelmässige Stuhlentleerung bei geregelter Diät und energischen körperlichen Bewegungen.

17. Fr. S. 41 Jahre alt, hat sieben mal geboren. Mit den Jahren zunehmende Hämorrhoidalbeschwerden. Seit Jahresfrist Geschwürsbildungen am After, unter profusen Blutungen und Eiterungen. 31. 10. 1890. Ausgedehntes Geschwür der Schleimhaut und des Anus, daneben frisch vereiterte Haemorrhoidalknoten. Profuse Blutungen und andauernde Eiterung bei häufiger Temperatursteigerung. Der Verdacht auf Carcinom wird durch die mikroskopische Untersuchung widerlegt. Typische Excision unter präventiver Hämostase. Vernähung, Heilung ohne Störung. Kontrolle des Darms vom dritten Tage an. Am fünften Tage Stuhlentleerung. Rheumatische Beschwerden behindern die Kranke. Patientin verlässt am 14. Tage das Bett; Entlassung am 24. Tage mit vollständig verheiltem After. Spätere Nachrichten ergeben, dass etwa nach neun Monaten sich die Beschwerden einer Behinderung im After gemeldet haben. Mit Unterstützung des Hausarztes wird durch im ganzen 12 mal wiederholtes Bougieren die Narbenbildung so geregelt, dass die Kranke ohne Beschwerden sich gesund meldet. Nach Untersuchungsbefund des Hausarztes vollständig normale Verheilung.

18. Fr. Z. 26. 11. 1890. Ausgedehnte Ulceration des Rectum. Das ganze Darmrohr bildet eine geschwürige Masse, welche vom äusseren Analring bis ungefähr 5 cm. in den Darm hinaufreicht. Nur mit Mühe gelingt es, den kleinen Finger durch den engen Pass hindurchzuführen. Dadurch andauernde Schmerzen und Blutungen. Excision nach präventiver Haemostase am 28. 11. 1890. Der Anus klafft weit, weil eine Masse indurierten Gewebes hat entfernt werden müssen. Verheilung unter nicht unerheblichen Beschwerden. Am siebenten Tage Stuhlgang, am 14. stellt sich durch einen Diätfehler Durchfall ein, ohne dass die Heilung dadurch alteriert wird. Im Uebrigen wird die Weiterheilung dadurch verzögert, dass sich unter wiederholtem Durchfall die Kontrolle des Rectum nur unvollkommen erweist. Die ausserordentlich schwache Person erholt sich nur sehr langsam. Entlassung am 34. Tage. Spätere Nachrichten melden fortdauernde Erstarkung. 1894

Digitized by Google

besteht eine völlig normale Configuration des Afters; allgemeiner Ernährungszustand wesentlich gehoben. Diätetische Regelung der Verdauung.

19. Fr. M. P. 36 Jahre alt, hat vier mal geboren, zuletzt vor sechs Jahren. Lange magenleidend, dann zunehmende hämorrhoidale Beschwerden, mit Blutungen und Eiterung. 13. 1. 1891. Die rechte Seite des Analringes wird von einem starkwandigen sinuösen Geschwür eingenommen. Dasselbe erstreckt sich nach oben spitz zulaufend etwa 4 cm. weit und umgreift $^1/_3$ der Peripherie des Anus. Das Lumen des Darms ist ausserordentlich verengt, so dass nur mit Mühe ein Finger eingebracht werden kann. Oberhalb des Ulcus ist eine grosse Ampulle, aus welcher sich hinter dem zurückgezogenen Finger die Kotmassen ergiessen. Operation am 13. 1. 1891. Typische Excision unter präventiver Hämostase. Schon am zweiten Tage ist die Frau imstande, ihren Darminhalt zu kontrollieren. Stuhlgang am fünften Tage. Verheilung nicht ganz per primam, doch erfolgt sie in den nächsten 14 Tagen unter Gebrauch von Sitzbädern und Chlorwasserbespülungen. Nach weiteren fünf Monaten macht sich eine geringe Narbenretraktion bemerkbar, welche durch vorsichtige Regelung der Diät nach kurzer Zeit behoben wird. 1896 vollständiges Wohlbefinden. Normale Konfiguration des Afters.

d) 3 Fälle von Operation unter präventiver Hämostase wegen luetischer Geschwüre.

20. Fr. S., 31 Jahre alt, 2 mal geboren, zuletzt vor 2 Jahren, seitdem wahrscheinlich luetisch erkrankt. Schmierkur. Coitus per rectum zugegeben. Seit 4 Jahren zunehmende Stuhlbeschwerden, bis zur völligen Verlegung des Afters. Ernährung ausserordentlich reduziert. Clysmata unausführbar wegen vollständiger Verlegung des Afters. Macies extrema. 17. 11. 80. Bis auf das Skelett abgemagerte Frau. Dicht über dem circulär narbig verhärteten After stösst der Finger auf einen narbigen Verschluss des Rectum. Die Rectalwand ist in eine Narbenmasse verwandelt, in der sich vielfache Recessus finden. Uebelriechender zersetzter Eiter. Von der Scheide aus wird festgestellt, dass die indurierte Masse ungefähr 9 cm weit hinaufreicht, dass sich hier ein wallartig vorspringender Geschwürsrand gegen die Mastdarmschleimhaut absetzt. In der Narcose gelingt es, eine Sonde in diese Masse hineinzuführen, und bis in den anscheinend gesunden Rectumabschnitt vorzudringen. Es entleert sich äusserst übelriechender dünnflüssiger Darminhalt. Operation am 24. 11. 80. Präventive Haemostase durch sehr tiefgreifende feste Suturen. Das Ulcus wird durchbrochen, der darüber liegende Darminhalt ausgespült. Die Wundfläche wird abgeschabt und desinfiziert. Bei der daran angereihten Excision wird die Auslösung in 4 Abschnitten vorgenommen. Bei der Auslösung des ersten Viertels macht die Starrheit der übrigen Darmwand es unmöglich, sofort die Schleimhaut mit dem Rand der äusseren Haut zu vereinigen. Die Fäden werden deshalb nur provisorisch geknotet, so dass wenigstens die Blutung vollständig steht. Bei Auslösung des zweiten Viertels gelingt es, einige dieser Suturen zu schliessen, dass die Schleimhaut mit der äusseren Haut, die ungefähr 1 cm entfernt vom Anus eingeschnitten ist, vereinigt werden kann. Bei der Auslösung des dritten Viertels gelang, es eine weitere Reihe der Fäden zu knoten, endlich bei der Auslösung des vierten Viertels, die Schleimhaut rings herum herunter zu ziehen. Es entsteht ein weitklaffender Trichter, in dessen Tiefe die gerötete, aber anscheinend nicht weiter erkrankte Mastdarmschleimhaut liegt. Entfernung der provisorischen Unterbindungsfäden. Kein Blutverlust. Heilung unter sehr geringer Retraktion. Einige der Fäden schneiden durch, in der Hauptsache aber ist die Verheilung der Schleimhaut per primam intentionem gelungen. Patientin erholte sich sehr langsam. Vom 3. Tage an Continentia alvi. Nach 3 Wochen ist die Vernarbung vollendet. Nach fast einem Jahr machen sich Strikturerscheinungen bemerkbar. Es gelingt der sehr intelligenten und energischen Frau durch 6 wöchentliches Bougieren grösseren Beschwerden vorzubeugen. Letzte Untersuchung 1889: Patientin ist in gutem andauernden Gesundheitszustand. Konfiguration des Afters normal.

Digitized by Google

21. Fr. A., 37 Jahre alt. Im Anfang der Ehe jedenfalls luetisch infiziert. 3 mal tote Kinder geboren. Seit Jahren zunehmende Beschwerden im After. 12. 12. 1892. Aus dem weitklaffenden After hängt über tief eingefressenen Geschwüren etwa 3 cm weit prolabierte Schleimhaut hervor. Die vorherige Behandlung hat in lokalen Applikationen bestanden und in einer Schmierkur. Patientin im Zustand hochgradiger psychischer Erregung; bei tiefer körperlicher Depression. 12. 12. 1892 Excision unter präventiver Haemostase. Die Heilung erfolgt zunächst fieberlos. Schon am zweiten Tage tritt auffallender Sopor ein, dann Excitationstadien. Stuhl spontan am 4. Tage. Am 6. Tage tritt unter erheblicher Steigerung der Temperatur und stertorösen Atmen Collaps ein. Das Krankheitsbild macht den Eindruck einer schweren, akuten Psychose. Temperatursteigerung am 7. und 8. Tage, dann spontaner Abfall. Heilung am After normal. Exitus 9. Tage p. op. Autopsie verweigert.

22. Frau U., 18. 10. 1890. 22 Jahre alt. Im Verlauf einer vor Jahren überstandenen Syphilis hat sich trotz fortdauernder antiluetischer Behandlung ein geschwüriger Defekt am After bemerkbar gemacht, welcher zu vollständiger Inkontinenz führt. Das Darmrohr ist ringsherum zerstört. Das Ulcus breitet sich nach oben aus und geht bis etwa 4 cm oberhalb des Anus. Excision unter präventiver Haemostase. Die Heilung verläuft ohne Störung. Vom 2. Tag unverkennbare Kontrolle des Darminhalts. Stuhlgang am 7. Tage. Vollständige Verheilung. Mit gut gebildetem Anus wird die Kranke am 21. Tage in ihre Heimat entlassen. Keine Strikturbeschwerden. Spätere Nachrichten brieflich über vollständig befriedigendes Ergehen.

e) 1 Fall von Operation mit präventiver Haemostase wegen Polypus recti und 1 Fall wegen Carcinoma recti.

23. Fr. P., 48 Jahre. Retroflexio uteri. Langjährige Haemorrhoidalbeschwerden. Ein fast hühnereigrosser Polyp hängt mit breiter Basis aus dem After hervor. Die Basis sitzt in der Ausdehnung von einem Markstück an der rechten Seite der Rectalschleimhaut, doch oberhalb des Anus. 29. 7. 91. Typische Excision unter präventiver Haemostase mit zwei tiefgreifenden Ligaturen an der rechten Seite des Anus. Heilung ohne Störung. Continenz am zweiten Tage.

24. Fr. B., 43 Jahre. 8 mal geboren. Seit Jahren zunehmende Beschwerden im After, mit häufigen Blutungen und schmerzendem Stuhlgang. Hochgradige Abmagerung. 18. 10. 94. Unmittelbar oberhalb des Analringes stösst der Finger auf eine starrwandige Ulceration, welche sich über ungefähr die Hälfte der Darmschleimhaut ausdehnt, bei Berührung leicht blutet. Das Darmlumen ist dadurch nahezu verlegt, das pararectale Gewebe anscheinend frei. Ein Zipfel dieses Ulcus erreicht nach hinten und links den Analring und breitet sich ungefähr auf Zehnpfennigstückgrösse über diesen aus.

Ein Excisionsstück ergiebt Carcinomgewebe. Typische präventive Haemostase. Excision von mehr als zwei Dritteln der Darmschleimhaut, der gesund erscheinende Teil des Anus bleibt an der rechten Seite stehen. Vernähung der Darmschleimhaut mit der Aussenhaut. Vom dritten Tage an hat die Frau die Kontrolle des Darms. Sie wird nach fieberlosem Heilungsverlauf mit einer nahezu verheilten Operationswunde entlassen. Sieben Wochen später erscheint die Heilung vollendet. Zwei Monate später kein Recidiv. Das weitere Ergehen der Frau konnte nicht verfolgt werden.

Es ist sehr auffällig, wie sich bei diesen Operationen die Continentia alvi sehr verschieden gestaltet. Einige (3 unter den 24) meiner Kranken hatten überhaupt die Kontrolle über ihren Darminhalt nicht verloren. Sechs hatten sie schon am 2., weitere 6 am 3. Tage, 2 am 4., 2 am 5., 2 am 6. Einzelne haben sich eine Woche oder noch mehr darüber beklagt, dass

Digitized by Google

sie noch nicht die volle Kontrolle ihres Darminhaltes wiedererlangt hätten. Zufällige Störungen, Diätfehler und grosse Dosen von Abführmitteln, welche diarrhoische Stühle verursachten, waren unzweifelhaft daran Schuld.

Als einen letzten Vorteil der Ueberkleidung der Excisionswunde durch Schleimhaut und die innige Vereinigung derselben mit dem Wundrand der äusseren Haut habe ich die Vermeidung einer lästigen Narbenretraktion bezeichnet.

In der That haben nur 6 von den 23 Kranken, welche hierbei in Betracht kommen, nach 4—9 Monaten, eine erst nach Jahresfrist eine gewisse Behinderung ihrer Defaekation verspürt; stets waren dabei die Neigung zu Darmatonie und retardierte Entleerung fester Massen im Spiel. Ich hatte diese wie alle anderen so Operierten bei der Entlassung auf eine solche Eventualität hingewiesen und immer anbefohlen, sich alsbald zu melden. Dann ist es bei 2 gelungen, durch eine einfache Verschärfung der Fürsorge für reichliche, regelmässige Stuhlentleerung dauernde Abhilfe zu bringen. 3 andere haben sich nur kurze Zeit der Nachhilfe eines Bougies bedient, um sich alsdann völlig frei und unbehindert zu empfinden. Nur eine musste längere Zeit damit behandelt werden: diese ist also wohl als die einzige zu bezeichnen, welche von den 23 an einer „Narbenstriktur“ im gewöhnlichen Sinne des Wortes gelitten hat und zwar in nur geringem Grade.

Auf Grund dieser Erfahrungen glaube ich für die bezeichneten Fälle von Haemorrhoiden, Ulcerationen und Prolaps, aber auch für die Anfangsstadien von Neubildungen am Rectum die Verwendung einer solchen präventiven Haemostase wohl empfehlen zu dürfen. Sie schützt nachhaltig vor Blutverlust, sie gewährt eine für alle plastischen Operationen sehr wünschenswerte Sicherheit des Operierens. Sie lässt mit der dadurch ermöglichten Ueberkleidung der Wundfläche durch gesunde Schleimhaut die Gefahr der Wundinfektion und die einer lästigen Strikturbildung nahezu mit menschlicher Sicherheit ausschliessen.

Digitized by Google

II.

Aus der Königl. Universitäts-Frauenklinik zu Halle a. S.

Ein Fall von Krebs der vorgefallenen Gebärmutter.

Von

Dr. WALTHER SCHMIDT,

Volontärarzt der Klinik.

(Mit 1 Abbildung.)

Krebs der Gebärmutter und Vorfall der Gebärmutter sieht der Frauenarzt fast täglich in seiner Sprechstunde; Kombinationen beider jedoch gehören zu den grössten Seltenheiten. In den gebräuchlichen Lehrbüchern ist das Zusammentreffen dieser beiden Hauptkrankheiten des weiblichen Unterleibs garnicht erwähnt oder, wenn es erwähnt ist, als Ausnahmefall bezeichnet. Auch in der ganzen neueren Litteratur sind nur einige wenige Fälle dieser Art aufzufinden. Dies giebt mir Veranlassung, einen kürzlich auf der gynaekologischen Abteilung der Königlichen Universitäts-Frauenklinik zu Halle a. S. beobachteten Fall von Krebs der völlig vorgefallenen Gebärmutter zu veröffentlichen, einen Fall, der ausserdem durch eine ungewöhnliche Veränderung des Epithels der vorgefallenen Scheide noch weiteres Interesse bietet.

Herrn Professor Dr. Fehling bin ich für die gütige Ueberlassung dieses Falles zu grossem Danke verpflichtet.

Krankengeschichte: A. L., Handwerkersfrau aus Halle a. S. (Gynaek. Abteil. 1897, J. No. 300), 59 Jahre alt, seit vielen Jahren an Asthma und doppelseitigem Leistenbruch leidend, hat einmal, vor 27 Jahren geboren (Zwillinge; festsitzende Nachgeburt, vierzehntägiges Fieber im Wochenbett) und zwei Fehlgeburten gehabt, die letzte vor 17 Jahren. Seit der Entbindung, also seit 27 Jahren, besteht bei ihr ein Vorfall der Gebärmutter, der keine besonderen Beschwerden machte, daher auch nicht in ärztliche Behandlung gegeben wurde. Seit 15 Wochen Schmerzen im Kreuz, seit vier bis fünf Wochen Blutabgang; in der letzten Zeit Abmagerung.

Befund bei der Aufnahme: 20. 12. 1897. Ziemlich stumpfe Patientin; hochgradige Kachexie und Anaemie; Arteriosklerose mässigen Grades. Amaurose rechts, Leukoma adhaerens links; Bronchitis diffusa; Hernia inguinalis reponibilis duplex, etwa hühnereigross. — Scheideneingang weit. Beim Pressen tritt vor die Vulva eine Geschwulst, die von den umgestülpten Scheidenwänden und dem verlängerten und vorgefallenen Cervix gebildet wird und an ihrem unteren Pole die zu einer zerklüfteten, kraterförmig ausgehöhlten und in der Mitte verjauchten kleinapfelgrossen Neubildung verwandelte Portio trägt. Die angrenzende vordere Scheidenwand hat eine papillomatös verdickte Bedeckung in einem Bezirk von der Form eines gleichschenkeligen Dreiecks, dessen Basis unmittelbar an die Portiogeschwulst angrenzt, dessen andere Seiten allmählich in die nicht ungewöhnlich verdickte Scheidenschleimhaut übergehen, dessen Spitze beinahe das Ende der Scheide erreicht. Parametrien, Douglas und Adnexe, sowie Blase und Mastdarm bieten nichts Besonderes.

Digitized by Google

Zunächst möglichste Hebung des Allgemeinzustandes und Behandlung des Luftröhrenkatarrhs. Aus der dem blossen Auge ganz den Eindruck bösartiger Neubildung machenden papillomatösen Stelle der vorderen Scheidenwand wird ein kleines Stück zur Untersuchung ausgeschnitten. Der Verdacht auf bösartige Wucherung des Epithels lässt sich nach dieser Probe nicht mit Sicherheit von der Hand weisen. Deshalb wird bei der am 31. Dezember 1897 in Chloroform - Aethernarkose (Schleich'sche Mischung III) vorgenommenen typischen vaginalen Totalexstirpation der Gebärmutter mit ihren Anhängen auch das verdächtige Stück der vorderen Scheidenwand zugleich zum Zweck der Kolporhaphia anterior entfernt. Nach glatter Wundheilung wird am 18. Januar 1898 noch die Kolporhaphia posterior gemacht, die ebenfalls per primam heilt. Mit Rücksicht auf das Allgemeinbefinden und um Lungenhypostasen zu vermeiden, lässt man die Patientin am 28. Januar 1898 aufstehen. Andern Tags in der Frühe richtet sich die Patientin im Bett auf, wird blau im Gesicht, ihre Athmung röchelnd, der Puls setzt aus, und es tritt unter den Erscheinungen höchster Athemnot nach etwa 30 Minuten der Tod ein. Die Sektion bestätigte die Diagnose Lungenembolie. Man fand in beiden Lungenarterien und in deren grösseren Aesten nicht septische Embolie, die die Aeste nicht völlig, aber grösstenteils verschlossen; als ihren Ausgangspunkt entdeckte man eine Thrombose der linken Vena iliaca. Im kleinen Becken waren keinerlei entzündliche Erscheinungen; die Operationsnarbe fest; nirgends Darm oder Netz angeklebt. Im übrigen: schlaffes welkes Herz, chronische interstitielle Nierenentzündung und Bronchitis diffusa.

Es erübrigt eine genaue Beschreibung der Gebärmutter, wie sie unmittelbar nach der Totalexstirpation am frischen Präparat aufgenommen wurde, sowie eine Angabe des mikroskopischen Befundes.

Der Körper der Gebärmutter ist etwa walzenförmig, von vorn nach hinten etwas zusammengedrückt, mit spiegelndem, zartem Bauchfell überzogen. Länge des Körpers 5,5 cm, Breite 3,5 cm, Dicke 2,5 cm, Wändstärke 1 cm. Die stinkende, missfarbige, dicke Flüssigkeit enthaltende Gebärmutterhöhle lässt sich etwa mit dem Zeigefinger ausfüllen; ihre Schleimhaut ist verdickt und eitrig belegt. In der atrophischen Muskulatur sind keine Geschwulstknoten zu bemerken. Der Gebärmutterhals geht mit seiner unteren Hälfte über in eine zerklüftete, kraterförmig ausgehöhlte Geschwulst, welche die Portio völlig ersetzt zu haben scheint. Der dem inneren Muttermund zunächst gelegene Abschnitt des Halses erscheint in der Länge von etwa 1 cm noch frei von Geschwulstmassen. Weiter abwärts ist ein markiger, haselnussgrosser Geschwulstknoten von links und hinten her in die Lichtung des Cervixkanals durchgebrochen; er wölbt sich mit etwas überhängenden Rändern einige Millimeter weit über die Umgebung vor und verengt so den Cervixkanal, ihn nach rechts und vorn verdrängend. An diesem verengten und leicht gewundenen Abschnitt ist die Lichtung des Cervixkanals etwa federkieldick, oberhalb des eingebrochenen Geschwulstknotens wird er bleistiftdick. — An Stelle der Portio findet sich eine stark zerklüftete, in den mittleren Teilen verjauchte, in den Randteilen zottige derbe Geschwulstmasse, welche sich besonders üppig in der Gegend der vorderen Muttermundslippe entwickelt hat. Durch die ungleich stärker nach vorn zu gewucherte Geschwulst wird die wenige Millimeter weite äussere Oeffnung des

Digitized by Google

Cervixkanals nach hinten gerückt. Vom inneren Muttermund bis zu der unteren Grenze der Geschwulstmasse ist ungefähr eine Entfernung von 4 cm. Die Dicke des Gebärmutterhalses, die nahe dem inneren Muttermunde etwa $2^1/_4$ cm bei einer Breite von $2^1/_2$ cm beträgt, erreicht im Bereiche der Geschwulstbildung 5 cm als grösste Breite, als grösste Dicke ebenfalls 5 cm, von denen etwa $3^1/_2$ cm auf den Teil vor, $1^1/_2$ cm auf den hinter der Mündung des Cervixkanals kommen. An die überhängenden Geschwulsträndер grenzt die Scheide mit ungewöhnlich derber Schleimhaut an; besonders die Bekleidung der vorderen Scheidenwand zeigt ein auffallendes Verhalten. Hier erheben sich ausgesprochen blumenkohlartige Bildungen in grösseren und kleineren

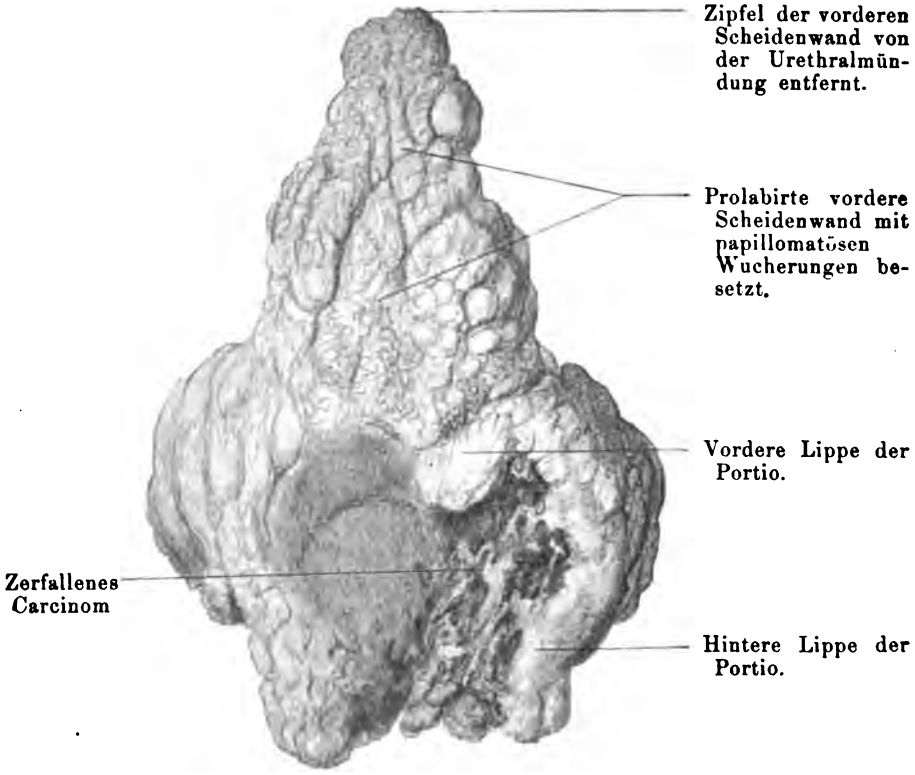

Ansicht der Vaginalportion samt den excidirten Scheidenlappen von vorn.

abgegrenzten, aber nahe bei einanderstehenden Feldern, alle ziemlich gleich hoch (einige Millimeter) über den Grund; ihre Oberfläche ist papillär und, soweit dem blossen Auge erkenntlich, nicht nekrotisch. Diese Veränderung der Schleimhaut ist nur in den beim Aufnahmebefund erwähnten dreieckigen Bezirk stärker ausgeprägt, an den übrigen Teilen der Scheidenwand nur angedeutet. Rückwärts haben diese Wucherungen nicht über

Digitized by Google

die Wand der Scheide hinausgegriffen: die Harnblase liess sich bei der Operation bequem ablösen. Die Adnexe zeigen keine bemerkenswerte Veränderung.

Bei mikroskopischer Untersuchung fand sich folgendes: Schnitte aus der Gegend des Uebergangs des normalen Scheidenepithels in das papillomatöse zeigen eine ungewöhnlich starke Hornschicht des Plattenepithels der Scheide, wie man sie bei Vorfällen ja gewöhnlich findet. Die anfangs normal hohen Papillen und Epithelzapfen werden höher und höher, haben schon 1 cm oberhalb des Beginns der papillomatösen Veränderung die 4—6fache Höhe erreicht. Gegen das stark verdickte, submucöse Bindegewebe hin, das frei von entzündlichen Erscheinungen ist, sind die zwischen den Papillen sich einsenkenden Zapfen des Epithels scharf abgegrenzt und sie reichen alle ziemlich gleich tief in dieses Bindegewebe hinein. Dieses Bild bleibt in der Hauptsache dasselbe bis in die Gegend des Uebergangs des Scheidengewölbes in die geschwulstige Portio, in deren überhängende Ränder. Hier ist das submucöse Gewebe fast durchweg, nur verschieden stark infiltriert und darüber sitzt das Epithel mit erst noch gleichmässigen, etwas niedrigen Zapfen, bald aber mit immer unregelmässiger werdenden, ungleich tief in das darunter liegende Bindegewebe eindringenden Zapfen, die sich vielfach nicht scharf gegen das infiltrierte Bindegewebe abgrenzen. Je mehr wir uns dem Rand der kraterförmig ausgehöhlten Portio nähern, desto mehr fällt diese Unregelmässigkeit in der Bildung der Papillen und der sie überziehenden und trennenden Epithelbedeckungen und -Einsenkungen auf. Der Schnitt trifft nicht mehr wie unten in der Scheide die Papillen nur in einer, der Längsrichtung, sondern man sieht hier neben längsgetroffenen Papillen Quer- und Schrägschnitte von solchen. Es sind meist dünngestielte, baumförmig verästelte, mit dickem, geschichteten Plattenepithel bedeckte Bindegewebspapillen. Aber noch beschränken sich die Epithelmengen auf die oberflächlichen Schichten des Gewebes und zeigen nirgends Neigung, über das submucöse Gewebe hinaus in die Tiefe, in die Muskularis hineinzudringen. Erst auf der Höhe des Randes und dem inneren Abfall des kraterförmigen Geschwürs beginnen Epithelmengen sich weiter von der Oberfläche zu entfernen, den Zusammenhang mit dem Oberflächenepithel zu verlieren. Dieses zeigt sich an Schnitten aus dieser Gegend vielfach defekt, was auf nekrotische Vorgänge (hier war der Krebs ja zum Teil verjaucht) und auf die Einwirkung des Glüheisens, das vor der Operation die am meisten infectiösen Gegenden verschorfte, zurückzuführen ist. Doch ist auch hier noch zu erkennen, wie unregelmässig das Oberflächenepithel sich an der dem Bindegewebe zugekehrten Seite verhält, wie die Epithelzapfen an Breite und Tiefe sehr verschieden sind und wie undeutlich vielfach ihre Abgrenzung gegen das stark infiltrierte Bindegewebe ist. Die Infiltration reicht hier tiefer, auch in die Muskularis hinein und findet sich hauptsächlich entlang den Gefässen und in der Umgebung der in das Muskelge-

Digitized by Google

gewebe eingedrungenen Epithelzellenhaufen, welche die Muskelbündel auseinander drängend, fast die ganze Dicke der Muskulatur durchsetzen. Schnitte aus dem hinteren Rande der Portio geben ähnliche Bilder. Dort sieht man besonders schön, wie die krebsige Wucherung den Lymphbahnen folgt, und zwar in einer Richtung, die auf den schon bei der Beschreibung des mikroskopischen Präparats erwähnten Geschwulstknoten des Gebärmutterhalses zugeht. —

Wie schon oben erwähnt, trifft der Krebs der Gebärmutter überaus selten mit dem Vorfall derselben zusammen.

So wurden in den Jahren 1882—1897 je einschliesslich an der hiesigen Klinik 423 Operationen wegen Gebärmuttervorfall (die Fälle von einfacher Senkung der Mutter oder Vorfall der Scheidenwände nicht mitgerechnet) und 294 Operationen wegen Gebärmutterkrebs (meist vaginale Totalexstirpationen, in den früheren Jahren auch einige supravaginale Cervixamputationen) ausgeführt und dabei nur in zwei Fällen Krebs und Vorfall der Gebärmutter gleichzeitig vorgefunden, den hier veröffentlichten Fall mitgerechnet. Dieses Zahlenverhältnis verschlechtert sich zu Ungunsten der Kombination noch wesentlich, wenn man berücksichtigt, dass nur etwa ein Drittel aller zur Beobachtung gelangenden Gebärmutterkrebse sich operabel erweist und operiert wird, dass aber eine vorgefallene krebsige Gebärmutter eben wegen ihrer leichten Zugänglichkeit wohl stets operiert wird; andererseits werden auch nicht alle Vorfälle der Gebärmutter auf blutigem Wege behandelt, ausser natürlich bei gleichzeitigem Krebs; so würde auch in dieser Richtung das Missverhältnis zwischen einfachem Vorfall und mit Krebs kompliziertem Vorfall etwas gesteigert werden.

Diesen statistischen Verhältnissen der hiesigen Klinik wären folgende fremde Fälle anzureihen.

Nach mündlicher Mitteilung des Herrn Prof. Dr. Fehling sah dieser in Basel unter ca. 40 zur Totalexstirpation kommenden krebsigen Gebärmüttern nur eine, die gleichzeitig vorgefallen war. — A. Mayer[1]) hatte bei 234 Fällen von Senkung und Vorfall der Mutter nur zweimal gleichzeitig Gebärmutterkrebs beobachtet; in einem dritten Fall von Gebärmutterkrebs gab die Patientin an, früher einen faustgrossen Vorfall gehabt zu haben. Bremer[2]) veröffentlichte einen Fall, bei dem an einem seit 12 Jahren bestehenden Vorfall sich ein Krebs (übrigens, wie es scheint, der Scheide) entwickelt hatte. Regnier[3]) zeigte ein Präparat mit einem ausgedehnten Portio- und Cervixkrebs an einer erst kurze Zeit völlig vorgefallenen Gebärmutter. — Ein in Billroth-Lücke's Handbuch sich

[1]) Monatsschrift für Geburtskunde, Bd. XI, 1858, Heft 1, p. 14.

[2]) Centralblatt für Gynäkologie, Bd. XVI, No. 19.

[3]) Centralblatt für Gynäkologie Bd. XVIII, No. 3. Bericht über die Sitzung der geb.-gyn. Ges. in Wien vom 21. XI. 93.

Digitized by Google

findendes Zitat Fritsch's[1]), wonach Kaltenbach die Operation einer vorgefallenen krebsigen Gebärmutter veröffentlicht haben soll[2]) erwies sich als Irrtum; es handelt sich in der von Fritsch gemeinten Abhandlung Kaltenbach's nur um Vorfälle; das gleichzeitige Vorkommen solcher mit Krebs ist dort nicht berührt. Fritsch wies übrigens auch auf das auffallend seltene Zusammentreffen von Krebs und Vorfall hin und benutzt diese Erfahrungsthatsache zu einem Seitenhieb auf die Anhänger der Alterationstheorie für die Krebsentwicklung. Auch Kiwisch[3]) hatte schon erklärt, dass die krebsige Entartung der vorgefallenen Gebärmutter, wenn sie je vorkäme, als zufällige Komplikation zu betrachten sei.

Aus den erwähnten Zahlen ergiebt sich, dass diese beiden häufigsten schweren Erkrankungen des weiblichen Unterleibs merkwürdig selten an einem und demselben Körper zusammentreffen, und man bekommt fast den Eindruck, als ob die vorgefallene Gebärmutter eine gewisse Immunität gegen Krebsentwicklung besässe. Zur sicheren Feststellung einer solchen Immunität wären grosse Zahlen nötig über die Häufigkeit der an Gebärmutterkrebs mit und ohne Vorfall und der an Vorfall überhaupt leidenden Frauen, Zahlen, die in derselben allgemeinen Gültigkeit wie etwa die der an Tuberkulose leidenden Menschen kaum zu finden sein dürften. Aber die beigebrachten Zahlen genügen immerhin schon zu dem Schlusse, dass der Vorfall der Gebärmutter jedenfalls keine Disposition zu dem Krebse der Gebärmutter abgiebt, trotz der beständigen starken mechanischen und chemischen Reizung, der die vorgefallene an Schenkeln und Kleidern sich scheuernde, der Einwirkung von Kot und Harn ausgesetzte Gebärmutter unterliegt. Freilich ist gerade unser Fall eher ein Beispiel dafür, wie man sich die Krebsentstehung durch mechanische Reizung vorstellen könnte, da man in den erwähnten mikroskopischen Bildern die Wucherung des Epithels durch alle Grade verfolgen kann, von der normalen, nur mit einer Hautschicht bedeckten Schleimhaut durch die papillären Bildungen durch bis zu den ausgesprochen krebsigen Neubildungen; man bekommt ja fast den Eindruck, als ob die papillären Formen der Scheide auch noch bösartig geworden wären, wenn sie noch Zeit dazu gehabt hätten. Aber mit einem einzelnen solchen Fall eine Hypothese stützen zu wollen, hat doch sehr viel Bedenkliches, vollends wenn die Erfahrungsthatsachen, wie oben ausgeführt wurde, so sehr für das Gegenteil sprechen. Wir sehen also in dem Vorfall der Gebärmutter trotz aller mechanischen und chemischen Reize, welche das Epithel derselben beständig treffen, kein prädisponierendes Moment für die Entstehung des

---

[1]) Billroth-Lücke, Handbuch der Frauenkrankheiten, 2. Aufl., Bd. I, Kap. 4, § 144.

[2]) Nach Fritsch's Citat „Centralblatt No. 11"; gemeint kann nur sein No. 11 des Band IV (1880).

[3]) Klinische Vorträge p. 176, citiert bei A. Mayer a. a. O.

Digitized by Google

Krebses und sind von diesem Standpunkte ausgehend auch weniger geneigt, die durch die verschiedensten statistischen Erhebungen gesicherte Thatsache, dass der Gebärmutterkrebs bei Frauen mit vielen Geburten und bei Angehörigen der ärmeren Stände sich ungleich häufiger findet als bei Frauen, die nie oder nur selten geboren haben und denen vergönnt ist, sich zu schonen, auf die Einwirkung mechanischer Reizung durch schwere und viele Geburten, durch körperliche Arbeit zurückzuführen. Somit müsste ja gerade beim Vorfall dieser Anlass häufig zu Krebs führen.

Wir werden eher an andere Einflüsse denken, wie an den Umstand, dass in der Schwangerschaft eine physiologische Zunahme aller Gewebe, eine Neubildung von Drüsen u. s. w. auch im Gebärmutterhals vor sich geht. Wird nun, wie so häufig, im Wochenbett die normale Rückbildung gestört, so dass chronische Blutüberfüllung, Katarrhe, schleichende Entzündungen hinzutreten, so kann das vielleicht einen besonders günstigen Boden für die Entwicklung des aus irgend welchem anderen uns noch völlig unbekannten Anlass entstehenden Krebses geben.

III.

(Aus der königl. Universitäts-Frauenklinik zu München.)

Ueber Geburtsstörungen durch Tumoren.*)

Von

Dr. THEODOR BRÜNINGS,

I. Ass.-Arzt der Klinik.

Wiewohl gerade in letzter Zeit im Veit'schen Handbuche der Gynaekologie in den Abhandlungen Olshausen's (Myom und Schwangerschaft) und Pfannenstiel's (Erkrankungen der Ovarien) die durch diese Tumoren hervorgerufenen Geburtsstörungen einen besonderen Abschnitt gefunden haben, so halte ich es doch bei der in diesen Fällen vorkommenden Mannigfaltigkeit des Geburtsverlaufs für angebracht, solche Beobachtungen einem weiteren Leserkreis zugänglich zu machen.

Auch in therapeutischer Beziehung ist jeder solcher Fall interessant, zumal in diesem Punkte oft die verschiedensten Wege eingeschlagen worden sind und betreten werden müssen.

Meine Mitteilung betrifft 3 Fälle aus der hiesigen Klinik, von denen zweimal die Störungen des Geburtsverlaufs durch Ovarialtumoren, einmal durch Myom herbeigeführt wurden.

*) Vortrag, gehalten in der Sitzung der Gyn. Ges. zu München, Dezember 1897.

Digitized by Google

1. Fall.

M. S., Schlossermeistersgattin, 30 J. IX-p. wird am 31. 5. 95, 5 h a. m. ins Haus gebracht.

Anamnese: Pat. hat als Kind Scharlach und Wassersucht durchgemacht. Mit 12½ Jahren zum erstenmale menstruiert, hatte sie die Periode stets regelmässig, nicht besonders stark, 3—4 Tage dauernd. Erste Geburt im 20. Lebensjahre, gut verlaufen, hierauf erfolgten bis jetzt noch 7 weitere Geburten, die sämtlich, wie auch alle Schwangerschaften und Wochenbette keine Regelwidrigkeiten aufwiesen. Letzte Geburt vor 3 Jahren. Seitdem hat sich das Befinden bei der Periode in der Weise geändert, dass während derselben Schmerzen beim Urinieren auftraten. Letzte Periode 30 September 1894. Seit Beginn dieser Schwangerschaft Blasen- und Stuhlbeschwerden, weshalb Pat. sich häufig klystieren musste. Im 3. Schwangerschaftsmonate traten einmal kolikartige Schmerzen auf, wodurch Pat. genötigt war, 14 Tage zu Bette zu liegen. Der hinzugezogene Arzt konstatierte angeblich eine Entzündung der Gebärmutter und verordnete eine Medizin. Am 29. 5., 5 h p. m. begannen die Wehen, nachdem schon 3 Stunden vorher Fruchtwasser abgegangen sein soll. 30. 5. vormittags sollen grünliche Massen abgegangen sein, weshalb ein Arzt zugezogen wurde, über dessen Untersuchungsresultat Pat. keine näheren Angaben machen kann.

Status praesens: Kräftig gebaute Person von mittlerem Ernährungszustand. Leibesform oval, Nabel eingezogen, Bauchdecken lassen sich abheben, zahlreiche alte Striae, Leibesumfang 98, Beckenmaasse: Sp. 25, Cr. 27½, Conjg. ext. 20, beide schräge Durchmesser 21,5.

Aeussere Untersuchung ergiebt die Lage des Rückens nach vorne links, Kopf oben rechts im Fundus, kleine Teile nicht zu fühlen, Herztöne zwei Finger breit oberhalb des Nabels ziemlich in der Mittellinie, in einer Frequenz von 12 : 13 : 12 in 5 Sekunden hörbar. An den seitlichen Abschnitten des Abdomens ausgedehntes Uteringeräusch.

Innere Untersuchung: Scheideneingang weit, kein alter Dammriss; die hintere Scheidewand ist durch einen gut kindskopfgrossen Tumor, der das kleine Becken vollständig ausfüllt und eine prall-elastische Konsistenz erkennen lässt, stark hervorgewölbt, die obere Grenze der Geschwulst auch per rectum nicht deutlich abzutasten. Muttermund in der Höhe des oberen Randes der Symphyse stehend, kleinhandtellergross, in demselben kleine Teile zu fühlen, Steiss nicht zu erreichen. Meconiumabgang.

Wehen sehr kräftig, alle 2 Minuten wiederkehrend.

Vormittags 11 Uhr wird auf Anordnung des Herrn Geh.-R v. Winckel vom Verf. die Punktion des Tumors vorgenommen. Nach gründlicher Desinfektion der Vulva und Vagina wird durch die hintere Vaginalwand ein dünner, gekrümmter Troicart eingestossen und 520 ccm einer chocoladebraunen, zahlreiche Cholestearintafeln enthaltenden Flüssigkeit entleert, wobei der Tumor zusammenfällt und kurz darauf der Steiss in der Vulva erscheint. Die Geburt vollzieht sich rasch spontan, ohne dass es notwendig war, die Arme zu lösen und den Kopf zu entwickeln. Das Kind, 52 cm lang, 2500 g schwer, schreit sofort nach einigen Hautreizen.

Placenta folgt mit foetaler Fläche spontan nach einer Stunde 15 Min. Uterus stets gut kontrahiert, Blutverlust 100 g.

Wochenbett vollständig ungestört, Puerp. stillt das Kind, Uterus bildet sich gut zurück. Puerp. wird am 7. Tage entlassen mit der Weisung, sich nach einiger Zeit zum Zwecke der inneren Untersuchung vorzustellen.

Wie so häufig jedoch die weitere Beobachtung eines Falles dem Arzte leider unmöglich ist, weil die Patienten den angegebenen Weisungen nicht Folge leisten, sondern erst nach längerer Zeit oder überhaupt gar nicht mehr erscheinen, so geschah es auch in diesem Falle. Erst nach etwa 5 Monaten, am 22. 10. 95, stellte sich Pat. wieder vor und wird nach Aufnahme des Befundes sofort in die gynaekologische Abteilung aufgenommen.

Digitized by Google

Pat., die in der Zwischenzeit keine Beschwerden gehabt haben will, bietet jetzt folgenden Genitalbefund: Hinteres Vaginalgewölbe ist durch einen im Ganzen etwa kindskopfgrossen, prall elastischen, an der Oberfläche glatten Tumor, welcher den Uterus in eine Antepositionsstellung bringt, nach unten vorgewölbt. Die oberste Kuppe des Tumors überragt zwei querfingerbreit den Beckeneingang. Aeusserer Muttermund eine Querspalte, steht direkt hinter der Symphyse etwa 1 cm oberhalb des unteren Randes. Corpus leicht vergrössert, gänseeigross, etwas nach rechts vor dem Tumor gelagert und gegen denselben ein wenig verschieblich. Corpus wie Muttermundslippen ziemlich hart anzufühlen. Vom Uterus ausgehend, rechts wie links, fühlt man einen kurzen breiten Strang, der rechts auf den Tumor übergeht und sein Stiel sein dürfte; im linksseitigen Strang ein etwa mandelgrosser Körper eingelagert, der wohl dem linken Ovarium entspricht. 25. X. 95. I. Operation. Köliotomie. Operateur: Geh.-R. v. Winckel. Nach Eröffnung der Bauchhöhle zeigt sich der Douglas, in dem der Tumor lag, vollständig fest überdacht und nur vorn links konnte man eine ganz kleine Oeffnung finden, ohne von derselben wegen der Festigkeit der Verwachsungen eindringen und den Tumor isolieren zu können. Das linke Ovarium und Tube waren frei oberhalb der verwachsenen Partie, während die rechte Tube so fest mit eingebettet war, dass man sie nur ein Stück weit bis zum Tumor verfolgen konnte. Es wurde daher, bei den enorm festen Verwachsungen von der Exstirpation von oben abgestanden.

Die Bauchwand wurde hierauf in der gewöhnlichen Weise in 3 Etagen vereinigt.

Der Grund für dieses Verfahren bestand darin, dass von oben ohne grosse Zerreissungen die Entfernung nicht möglich war, die Hauptsache aber war, dass bei den festen Verwachsungen der rechtsseitigen Adnexe in dem Tumor Eiter oder sonst infizierende Herde sich befinden konnten.

Der Zustand war in den Tagen nach der Operation ein guter. Am Tage nach der Operation trat die Periode, welche Pat. erst in etwa 5 Tagen erwartete ein und verlief wie früher. Urin wurde stets spontan gelassen. Am 5. XI. wird der Verband gewechselt und die Nähte entfernt. Bauchwunde gut geheilt.

Am 12. XI. 97. wird durch H. Geh.-R. v. Winckel die 2. Operation vorgenommen.

Der vom hinteren Vaginalgewölbe ausgehende, unter dem Uterus liegende Tumor war wenig beweglich und gering fluktuierend Er wurde in der Weise freigelegt, dass zunächst die Muttermundslippen mit zwei starken Seidenfäden angeschlungen und die Portio nach der Symphyse zu hinaufgezogen wurde. Alsdann wurde durch Seitenhebel die hintere Vaginalwand entfaltet und nunmehr in die Vaginalwand ein Schnitt gemacht und bis auf den Tumor vorgedrungen.

Der Tumor konnte nur in seinem untersten Segment freigelegt und fast gar nicht mobilisiert werden. Es wurde daher die Incision und Drainage desselben beschlossen. Bei der Incision wurden einige Esslöffel voll dicken, grünen Eiters entleert, nachdem vorher unter dem Tumor ein Jodoformgazestreifen eingelegt worden war, um den Abfluss des Eiters in die Bauchhöhle zu verhindern. Nachdem sich aus dem Tumor nichts mehr herausdrängen liess, wurde die oben erwähnte Jodoformgaze entfernt und erneuert, dann wurde der Eitersack ebenfalls mit Jodoformgaze tamponiert.

Befinden auch nach dieser Operation gut. Am 16. XI. wird der eingelegte Gazestreifen entfernt. Alsdann wurde auf der linken Seite der Wunde der Sack durch zwei Catgutnähte mit der Vaginalwand vernäht, ebenso auf der rechten, nachdem die Oeffnung des Sackes um das doppelte erweitert und ein Stück von der Sackwand, um die Oeffnung mehr zum Klaffen zu bringen, noch ausgeschnitten war. Schliesslich wurde die Höhle wieder mit Jodoformgaze tamponiert.

18. XI. Wechsel der Tamponade, keine Eiterentleerung.

21. XI. Entfernung des eingelegten Gazestreifens, keine Einlage mehr, Ausspülungen. Wunde schliesst sich. Stets gutes Allgemeinbefinden.

23. XI. Entlassung, nachdem sich die Scheidenwunde geschlossen.

Digitized by Google

Vor einigen Tagen bestellte ich mir die Pat. und nahm dabei folgenden Befund auf:

Im oberen Abschnitte der hinteren Vaginalwand eine etwa 4 cm lange sagittale Narbe. Im Douglas mehrere strangförmige, stellenweise knollig verdickte Resistenzen von derber Konsistenz abzutasten. Dieselben, bei der Untersuchung noch druckempfindlich, hängen in der Gegend des inneren Muttermundes mit dem Uterus zusammen und gehen von hier aus nach hinten seitlich zur Beckenwand in die Gegend der Hüftkreuzbeinfugen. Muttermund etwas vor der Spinallinie, Uteruscorpus anteflektiert, nicht vergrössert, linksseitige Adnexe frei beweglich, rechtsseitige nicht abzutasten.

Pat. fühlte sich stets wohl, hatte nie Schmerzen, die Periode stellt sich stets zur richtigen Zeit in früherer Stärke ein, ohne Beschwerden.

2. Fall.

B. F., Sattlersfrau, 27 Jahre, I-p., wurde am 18. November 1895, Abends 9 Uhr, in die Anstalt aufgenommen.

Anamnese: Als Kind an Frieseln gelitten, vor 7 Jahren soll längere Zeit das Gesicht und der Leib geschwollen gewesen sein. Erste Periode trat im 18. Lebensjahre auf, kehrte von da ab regelmässig vierwöchentlich wieder, 3—4 Tage dauernd, nicht sonderlich stark. Im Anfang der Schwangerschaft öfters Uebelkeit, sonst Befinden gut. Wehen sollen vor etwa 7 Tagen begonnen haben, setzten bald wieder längere Zeit aus, bald traten sie wieder häufiger auf.

Status praesens: Mässig kräftig gebaute Person von mittlerem Ernährungszustand. Leibesform kugelig, Nabel verstrichen, Bauchdecken gespannt mit zahlreichen alten Striae, Leibesumfang 96. Beckenmaasse zeigen keine Abweichungen.

Aeussere Untersuchung: Rücken rechts, kleine Teile links im Gebärmuttergrunde. Kopf fest im Beckeneingang. Herztöne nirgends zu hören, auch kein Nabelschnurgeräusch. Wehen mässig kräftig.

Innerer Befund: Scheideneingang mittelweit, die hintere Scheidenwand ist durch einen deutlich fluctuierenden kindskopfgrossen Tumor, der das kleine Becken ausfüllt, stark vorgewölbt. Oberhalb dieses Tumors, der sich nicht über die Linea innominata hinaufschieben lässt, ist der kindliche Kopf mit keilförmig übereinandergeschobenen Scheitelbeinen am oberen Rande der Symphyse stehend, fühlbar. Blase gesprungen. Muttermund vollständig erweitert.

Chloroformnarcose. Operateur Herr Geh.-R. v. Winckel. Durch Seitenhebel wird die hintere Vaginalwand freigelegt, darnach mit einem grossen gebogenen Troicart der unterste Abschnitt des Tumors eingestochen. Nach Entfernung des Stilets floss nicht sofort Flüssigkeit ab, sondern es dauerte etwa $^1/_2$ Minute, bis eine gelbliche, dicke, zähflüssige Masse abtropfte Nunmehr wurde durch feste Kompression des Tumors die Entleerung der Dermoidcyste vorgenommen und schliesslich noch durch bimanuelle Kompression auch vom Rectum her dieselbe soweit entleert und verkleinert, dass nicht ein Tropfen der Flüssigkeit mehr abging. Währenddessen trat der Kopf mit einem grösseren Segment in den Beckeneingang. Das Hinterhaupt stand rechts, die grosse Fontanelle links. Nach Entfernung des Troicarts floss wieder eine grössere Menge des Kystom-Inhalts ab. Es wurde nun zunächst der Kopf mit dem Forceps gefasst, allein trotz sehr kräftigen Ziehens wurde derselbe nicht heruntergebracht, und da die Frucht tot war, wurde nunmehr durch die grosse Fontanelle perforiert, der Schädel ordentlich entleert und mit dem Cranioclast so gefasst, dass die aussenliegende Platte nach rechts hinten angelegt wurde. Der Schädel wurde nun in spiraligen Drehungen ganz langsam über die hintere Commisur geleitet und mit wenig Mühe die sehr grossen Schultern extrahiert. Bis zur Mitte des Rumpfes war das Frenulum noch intakt geblieben, dann erst riss dasselbe auf 1,5 cm ein. Der Blutverlust war sehr mässig. Die Placenta folgte nach etwa 15 Minuten

Digitized by Google

unter gelindem Druck. Der Frenulum-Riss wurde durch eine fil de Florence-Naht wieder geschlossen.

Kind weiblich, ausgetragen 51 cm lang, 2900 g schwer, maceriert II. Grades.

Wochenbett vom vierten Tage ab fieberhaft. Abendtemperatur an diesem Tage 39,5, Puls 138. Das Abdomen ist etwas aufgetrieben und druckempfindlich. Uterus steht in Nabelhöhe, etwas nach rechts verlagert. Lochien blutig, Dammriss ohne Reaktion. Links neben dem Uterus ein orangengrosser, fluctuierender verschieblicher Tumor. Dünnflüssige, stark riechende Stuhlentleerungen.

I. XII. 95. Rechtsseitige Pleuropneumonie. Diarrhoeen bestehen mehr oder weniger stark fort. Die Temperatursteigerungen sind in den nächsten Tagen noch leicht, vom 6. Dezember ab hohes remittierendes Fieber. Puls stets zwischen 120 und 140.

Am 20. XII. 95 wird Pat. auf die innere Abteilung des Krankenhauses verlegt mit der Weisung, wenn sie sich erholt habe, zur Operation wiederzukommen.

An diesem Tage wird folgender Genitalbefund aufgenommen: Dammriss verheilt, Muttermund, eine Querspalte, steht in der Spinallinie. Uruskörper überragt den Beckeneingang um 2—3 Querfinger. Der Fundus ist nach rechts hinübergedrängt durch einen bis 2 Querfinger über den Nabel reichenden, hauptsächlich in der linken Bauchseite liegenden, fluctuierenden Tumor, der jetzt schwer beweglich ist. Bauchdecken über dem Tumor verschieblich. Ein Segment des Tumors ragt nicht in das Becken hinein, Uterus und Tumor hängen breit miteinander zusammen.

Aus der mir gütigst zur Verfügung gestellten Krankengeschichte des Krankenhauses ist folgendes zu entnehmen:

Fieber besteht in mässiger Stärke fort, Puls zwischen 100 und 130. Am 31. XII. wird unten und rechts vom Nabel eine markstückgrosse gut reponible Vorstülpung der Bauchdecken konstatiert, in deren Umgebung die Bauchdecken im Umfange eines kleinen Handtellers infiltriert sind.

1. I. In der Gegend der Vorstülpung ist die Haut bedeutend dünner geworden.

Am 2. I. erfolgt die Perforation. Aus der markstückgrossen Oeffnung entleeren sich schaumige, übelriechende kotige Massen. Die Vorwölbung des Abdomens hat seit der Perforation etwas abgenommen, die Temperatur seitdem subnormal, Puls immer zwischen 120 und 140. Stuhlgang nicht mehr andauernd diarrhoisch. Ausspülungen vom Rectum aus mit lauwarmer Borsäurelösung ergaben, dass der Anus praeter naturalis mit dem Colon in Verbindung steht.

7. I. Punktion eines rechtsseitigen Pleuraexsudats, wodurch 300 ccm einer trüben, gelbgrünen Flüssigkeit entleert wurden.
8. I. 6 Uhr Exitus letalis, nachdem während der Nacht grosse motorische Unruhe bestanden.

Das Sektionsprotokoll ergab in Bezug auf die Kotfistel und Genitalien folgendes Resultat: Bei der Eröffnung der Bauchhöhle entleert sich aus derselben eine ziemliche Menge gelbgrünlichen Eiters. Darmschlingen überall innig verwachsen. Im Colon transversum eine für den kleinen Finger durchgängige Perforationsöffnung, die in die Bauchfistel mündet. Im Darm findet sich gelb-verfärbter, reichlicher Kot.

Uterus bedeutend vergrössert, Serosa bedeckt mit bindegewebigen, teilweise auch fibrinösen Massen. Wand des Organs etwas schwammig weich, schiefrig verfärbt. Höhle weit, Cervix ebenfalls sehr erweitert. Von der Schnittfläche der Cervix entleeren sich missfarbige Eitertröpfchen. In dem Venenplexus finden sich ausgedehnte Thromben. Am linken Ovarium die Reste einer Cyste, teilweise gefüllt mit schmierigen Massen und Haaren. Ausserdem entsprechend dem linken Ovarium ein noch nicht geöffneter Tumor, der ebenfalls mit schmierigem Inhalt und Haaren angefüllt ist.

Digitized by Google

Die pathologisch-anatomische Diagnose lautete:

Eitrige Peritonitis, Colon-Bauchdeckenfistel, Dermoid cyste des linken Ovariums, beiderseitige eitrig-seröse Pleuritis, Pericarditis serofibrinosa, rechtsseitige Adhäsivpleuritis, Compressionsatelectase der Lungen.

3. Fall:

M. K. Wirtsfrau IX. p. 29 Jahre alt.

Aus der von dem die Pat in den letzten Jahren behandelnden Arzte gütigst zur Verfügung gestellten Anamnese ist folgendes hervorzuheben. Pat. hat vorher stets spontan entbunden; Schwangerschaften und Wochenbette waren beschwerdefrei. Bei der 7. Geburt, die ebenfalls ohne Kunsthülfe im Frühjahre 1896 stattfand, gebar Pat. einen kräftigen Knaben. Am 2. Tage nach der Geburt wird, da die Gebärmutter noch sehr gross war, von der Hebamme der Arzt zugezogen. Dieser fand einen kindskopfgrossen Tumor am Uterus, der fälschlich von der Hebamme für den nicht zurückgebildeten Uterus angesehen worden war. Durch kontinuierliche Applikation der Eisblase und innerliche Verabreichung von Ergot. Fluid. verkleinerte sich der Tumor in der 3. Woche bis zur Grösse einer Orange. Wochenbett ohne besonders starken blutigen Ausfluss. Der Arzt schlug einen operative Eingriff vor, jedoch ohne die Zustimmung der Pat. zu erhalten. Oktoben 1896 Abort im 3. Monat. Damals soll der Tumor faustgross gewesen seinr bildete sich jedoch unter Anwendung von Extr. hydrast. canad. bis auf die, Grösse einer kleinen Orange zurück.

Während dieser Schwangerschaft traten im 7. Monat Blasenbeschwerden auf, weshalb die Hebamme während 8 Tagen öfters den Katheter anwenden musste. Am Tage vor dem Eintritt in die Anstalt früh 8 Uhr sollen schwache Wehen aufgetreten sein, die am andern Tage früh 5 Uhr stärker wurden. An diesem Tage abends 5 Uhr wird die Pat. in die Anstalt gebracht.

Status praesens: Kräftig gebaute Person, von gutem Ernährungszustand. Leib stark ausgedehnt, Bauchdecken gespannt, Nabel verstrichen.

Aeussere Untersuchung: Rücken rechts, kleine Teile links im Gebärmuttergrunde. Kopf überm Beckeneingang, nicht verschieblich. Herztöne nirgends zu hören, dagegen rechts seitlich Nabelschnurgeräusch. Wehen mässig kräftig.

Innerer Befund: Scheideneingang weit, hintere Vaginalwand stark vorgewölbt durch einen das kleine Becken vollständig ausfüllenden, soliden Tumor; Muttermund steht in der Gegend des oberen Randes der Symphyse etwas nach rechts. Hintere Muttermundslippe verkürzt, hinteres Scheidengewölbe herabgedrückt. Muttermund etwa handtellergross, quer verzogen, in demselben die Blase, dahinter der Kopf fühlbar. Nähte lassen sich bei dem hohen Stand des Kopfes nicht abtasten. Die oberste Grenze des Tumors war sowohl per vaginum wie per rectum nicht festzustellen, da der vorliegende Kopf die Abtastung unmöglich macht, doch macht es den Eindruck, dass der Tumor sich über dem Beckeneingang verjüngt, so dass anzunehmen ist, dass seine grösste Peripherie innerhalb des kleinen Beckens steht.

Chloroformnarkose. Operateur: Verfasser. Sagittalschnitt in der hinteren Vaginalwand, wobei es so stark blutet, dass einige Umstechungen notwendig werden. Man gelangt sofort auf die unterste Kuppe des Tumors, wodurch bewiesen ist, dass der Tumor subperitoneal gelegen ist, der Douglas also hinter demselben liegt. Die Klauenzangen werden nun eingesetzt und mit dem Morcellement begonnen. Der Tumor folgt dem Zuge nicht, sondern ist absolut unverschieblich. Allmählich nach Ausschneiden grösserer Stücke gelingt es, den Tumor mobiler zu machen und herabzuziehen. Dabei zeigt sich, dass sich das Myom noch um etwa Kindskopfgrösse weiter über das kleine Becken hinauferstreckt und hier interstitiell in die Cervixmuskulatur eingelagert ist. Hier bietet die Ausschälung aus der Kapsel grosse Schwierigkeiten und diese gelingt erst, nachdem derbe fibröse

Digitized by Google

Stränge mit der Scheere durchtrennt waren. Mit grosser Kraft wird der Rest unter starkem Anziehen und Herumhebeln um die Symphyse entfernt, nachdem die oberste Kuppe stumpf mit dem Finger ausgeschält war. Blutung beim Morcellement war minimal, da die Zangen stets stark angezogen gehalten wurden.

Gegen Ende dieser Operation war das Nabelschnurgeräusch verschwunden. Das Kind wurde nun gewendet, wobei beim Sprengen der Blase reichlich stark meconiumhaltiges Fruchtwasser abging. Kind kräftig, ausgetragen, frisch abgestorben. Expressio placentae, Uterus gut kontrahiert. Es wird nun das Geschwulstbett, was stark zerfetzt war, sowie Reste der Geschwulstkapsel mit der Scheere geglättet bezw. entfernt und die Höhle in zwei Etagen mittels Catgutknopfnähten vereinigt, ebenso die Vaginalwand mit fortlaufender Catgutnaht. Schon gegen Ende der reichlich 2 Stunden in Anspruch nehmenden Operation wurden wegen hohen, kleinen Pulses Kampherinjektionen gemacht.

Nach der Operation blieb trotz fortgesetzter Kampherinjektionen und Einflössen von Alcoholica der Puls schlecht und $^3/_4$ Stunden post operationem trat der Exitus ein.

Die vorgenommene Sektion ergab keine Spur von Nachblutung, das Geschwulstbett war vollkommen vereinigt. Dagegen: Hochgradige fettige Degeneration mit Dilatation des Herzens, Stauungsorgane, multiple Adenome der rechten Niere.

Was lehrt uns nun der Verlauf dieser Fälle?

Im ersten Falle haben wir nach der Punktion des Kystoms den sofortigen spontanen Geburtsverlauf, im Wochenbett nicht die geringsten Störungen. Auch in den fünf Monaten bis zur Vornahme der weiteren Operationen bestanden durchaus keine Beschwerden. Bei der zuerst ausgeführten Köliotomie finden wir den Prozess durch derbe Verwachsungen im Douglas abgekapselt, so dass die Herausnahme von oben unmöglich ist; bei der darauffolgenden Incision von der Vagina aus entleert sich aus dem bei der Köliotomie festgestellten rechtsseitigen Tubo-Ovarialtumor Eiter. Durch Annähen des Sackes an die Vaginalwand und nachfolgender Drainage wird der Sack so zur Verödung gebracht, dass jetzt nur noch strangförmige Reste nachzuweisen sind. Sämmtliche Operationen hatten hier nicht die geringsten Störungen des Allgemeinbefindens zur Folge. Es war hier also eine Infektion des punktierten Ovarialtumors erfolgt, die auch auf das Tubenende übergriff, doch verhinderten die günstigen Adhäsionsbildungen ein weiteres Umsichgreifen des Prozesses, ferner auch das Auftreten von Symptomen, die auf eine Infektion hindeuteten. Ob die Infektion durch die Punktionsöffnung während des Wochenbettes oder aufsteigend durch Uterus und Tube oder bei der Nähe des Mastdarms durch diesen erfolgt ist, lässt sich in diesem Falle, einerseits durch das Fehlen der Allgemeinstörungen, andererseits dadurch, dass sich Patientin der notwendigen Kontrole entzog, nicht feststellen.

Im zweiten Falle, der einen unglücklichen Verlauf nahm, trat am 4. Tage post partum unter Fieber und hohem Puls die peritoneale Reizung auf, welche weiterhin zu einer diffusen eitrigen Entzündung der serösen Häute führte, die schliesslich mit dem Exitus endigte. Hier handelte es sich, wie das Sektions-

Digitized by Google

protokoll ergab, um eine zweikammerige Dermoidcyste. Die untere Hälfte, die unter dem Kindskopf das kleine Becken ausfüllte, war punktiert worden, in den ersten Tagen des Puerperiums wanderte der zurückgebliebene Teil höher in die Bauchhöhle hinauf, denn am 4. Tage post partum war links neben dem Uterus ein orangegrosser, fluktuierender Tumor, welcher der nicht punktierten Hälfte des Kystoms entsprach, in der Bauchhöhle fühlbar. Es könnte in diesem Falle zunächst eine Peritonitis von dem aus der Punktionsöffnung des Dermoidkystoms ausfliessenden Inhalt entstanden sein, doch glaube ich, dass nach dem Sektionsbefund die Infektion als vom Uterus ausgehend gedeutet werden muss. Während der Rest des Dermoidkystoms keine auffallende Eiterung zeigte, liessen sich von der Schnittfläche der Cervix noch Eitertröpfchen auspressen. Die Colon-Bauchdeckenfistel ging wohl von einem intraperitonealen, abgesackten Eiterherd aus, der auf Bauchdecken und Quercolon übergriff und hier destruierend wirkte und schliesslich zum Durchbruch führte.

Im dritten Falle, wo der Geburtsverlauf durch ein in die Cervix descendierten Myom kompliziert war, ist der Tod nur auf die fettige Degeneration des Herzens zurückzuführen. Die Erschöpfung durch die lange Operation, die protrahierte Narkose machten eben ihren unheilvollen Einfluss auf jenes Organ geltend.

Was nun die Therapie zunächst bei Komplikationen mit cystischen Tumoren betrifft, so lassen sich hier bestimmte Sätze nicht aufstellen.

Zunächst muss natürlich die Reposition, jedoch nicht unter zu grossem Kraftaufwand wegen der Gefahr des Berstens des Tumors versucht werden. Gelingt dies jedoch nicht, so wird sich der therapeutische Eingriff nicht zum geringsten auch nach dem Zeitpunkt der Geburt und den äusseren Verhältnissen zu richten haben. Es ist natürlich, dass fortschreitende Asepsis und Technik neue Bahnen eröffnen, weshalb heutzutage die Punktion im allgemeinen verworfen und neben der abdominalen besonders die vaginale Koeliotomie mit Entfernung des Tumors als das radikale und ideale Verfahren gepriesen wird. Lässt sich die Punktion auch aseptisch ausführen, so bietet sie doch durch die Möglichkeit der Infektion während des Wochenbettes grosse Gefahren. Allein der praktische Arzt, der weit von einer Anstalt entfernt seines Berufes waltet, wird in solchen Fällen doch zur Punktion und Verkleinerung des Tumors schreiten müssen, wenn es gilt, wie es z. B. in dem zuerst geschilderten Falle notwendig war, sofort zu handeln. Denn er würde die Frau durch einen längeren Transport den in solchen Fällen drohenden Gefahren der Uterusruptur oder des Berstens des Tumors mit Austritt seines eventuell infektiösen Inhalts in die Bauchhöhle aussetzen. Auch der Operateur, in dessen mit allen modernen Mitteln ausgestattete Anstalt ein solcher Fall

Digitized by Google

eingeliefert wird, muss dabei verschiedene Wege einschlagen. Ich glaube nicht, dass in dem ersten Falle eine vaginale Koliotomie vor der Geburt ohne unangenehme Störungen möglich gewesen wäre. Der Muttermund war vollständig erweitert, die Wehen äusserst stürmisch, sofort, schon während des Ablassens des Cysteninhalts trat der vorliegende Steiss tiefer. Es wäre hier sicherlich während der Operation die Geburt erfolgt und der ganze Geburtsverlauf über eine mehr oder minder grosse Oeffnung der Bauchhöhle gegangen, was schliesslich unangenehme Störungen hätte verursachen können. Staude[1]) teilt einen Fall mit, wo, bevor er die Incisionswunde nach Entfernung des Tumors vernähen konnte, der Kopf tiefer trat und erst nach Entwicklung des Kindes mittels Forceps die Operation vollendet werden konnte. Der Verlauf war gut.

Pfannenstiel[2]) tritt warm für diese Operationsmethode ein, Hohl[3]) verwirft sie. Ich schliesse mich auf Grund der erwähnten Fälle Pfannenstiel an, sofort die vaginale Ovariotomie vorzunehmen, setze aber ausdrücklich voraus, dass der Zeitpunkt der Geburt es noch gestatten muss, die Operation ohne Störung zu vollenden. Sollte jedoch, wie es beim ersten Fall zu erwarten war, die Geburt sehr weit vorgeschritten sein, also sofort nach Entfernung des Hindernisses das Tiefergehen des vorliegenden Teiles erfolgen und den Operationsverlauf vor der Beendigung stören, so würde ich doch zunächst punktieren, was ja ohne Narkose geschehen kann, dann den Geburtsverlauf abwarten oder wenn nötig operativ eingreifen, und erst nach vollendeter Geburt, die vaginale Koeliotomie vornehmen. Gelingt diese nicht, so wäre auf abdominalem Wege die Operation zu beenden.

Ergiebt die Punktion infektiösen oder colloiden Inhalt, so kann zunächst die vaginale Incision nach dem Vorschlage von Fritsch[4]) vorgenommen werden und nach der Beendigung der Geburt je nach dem Zustande der Mutter die Höhle drainiert und ausgespült oder ebenfalls die vaginale Ovariotomie angeschlossen werden. Die Incisionsmethode käme natürlich auch in Betracht, wenn nach erfolgter Punktion im Befinden der Mutter Störungen eintreten, die eine eingreifendere, länger dauernde Operation contraindicieren.

Befürchtet man, falls die vaginale Entfernung eines Tumors mit infektiösem Inhalte nicht gelingt, durch eine anschliessende abdominale Köliotomie den Inhalt des Tumors in die Bauchhöhle

---

[1]) Staude, Komplikationen der Geburt durch Ovarialtumoren. Monatsschrift für Geb. und Gyn. Band II.

[2]) Pfannenstiel: Die Erkrankungen der Ovarien. Veit, Handbuch der Gynäkologie, Bd. III, 1. Hälfte.

[3]) Hohl: Zur Behandlung der Ovarialtumoren in Schwangerschaft, Geburt und Wochenbett, Archiv für Gynäk. L II.

[4]) Fritsch, Klinik der geburtshülfl. Operationen, IV. Aufl., p. 269.

Digitized by Google

zu verschleppen, so wäre ein kombiniertes Verfahren einzuschlagen, wie es Rubeska[1]) bei der im Wochenbett erfolgten Verjauchung eines incidierten Cystoms einmal mit Erfolg angewandt hat. Er suchte zunächst per vaginam den Tumor zu entfernen. Als dies nicht gelang, eröffnete er mit einem anderen Instrumentarium die Bauchhöhle vom Abdomen aus, schälte den intraligamentär entwickelten Tumor aus, unterband ihn und entfernte ihn zum Schlusse durch die Vaginalwunde.

Versucht man nach diesen Grundsätzen den Tumor radikal, sei es vor, sei es direkt nach der Geburt, zu entfernen, so ist die Frau den Gefahren, die solche Tumoren im Wochenbette bieten können, wie Stieltorsion und Vereiterung, welch' letztere selten so günstig abläuft, wie in unserm ersten Falle, überhoben, der Operateur hat den befriedigendsten Abschluss der Operation erlangt.

Die Behandlung des Myoms als Geburtshindernis muss ebenfalls je nach Lage des Falles verschiedene Wege wandeln; sie wird sich vor allem nach der Grösse und dem Sitze des Myoms, ob intra- oder retrocervinal oder intravaginal, zu richten haben. Ich habe in meinem Falle den vaginalen eingeschlagen, von der Annahme ausgehend, dass der grösste Teil des Tumors im kleinen Becken liege. Die grossen technischen Schwierigkeiten, die hierbei erwuchsen, waren, da vorher eine genaue Abgrenzung des Tumors unmöglich war, also auch der hoch hinaufreichende interstitielle Sitz des oberen Tumorabschnittes nicht konstatiert werden konnte, nicht vorauszusehen. Schliesslich gelang jedoch die Vereinigung des Geschwulstbettes so exakt, dass das Endresultat der Operation ein befriedigendes genannt werden musste. Der schlimme Ausgang, den die unsern Fall komplizierende fettige Degeneration des Herzens veranlasste, darf dieser Operationsmethode nicht zum Nachteile angerechnet werden. Sehen wir doch, dass in anderen Fällen langdauernde Morcellements von Myomen sehr gut ertragen werden und die Rekonvalescenz bei per vaginam operierten Patienten einen ungleich besseren Verlauf nimmt wie bei abdominalen Eingriffen.

Olshausen führt die Arbeit Riedinger's an, die 12 Fälle von Entfernung von Cervixmyomen unter der Geburt betrifft; von diesen gehören nur 4 Fälle der Zeit seit 1880 an, die übrigen erstrecken sich bis 1754 zurück. Ferner erwähnt Olshausen die Abhandlung Kirchheimer's, der 15 Fälle von vaginaler Enucleation seit dem Jahre 1883 gesammelt hat. Von diesen wurde viermal die Enucleation sub partu vorgenommen, 2 von den Operierten wurden geheilt (Fälle von Mundé und Calderini), 2 erlagen (Fall von Day, 28 Stunden nach der Geburt an Collaps, der Riedinger's an Pyämie). Die übrigen Fälle verteilen sich auf Schwangerschaft und Puerperium.

[1]) Rubeska, Beitrag zur Komplikation der Schwangerschaft und Geburt mit Ovarialgeschwülsten. Diese Monatsschrift. Bd. II.

Digitized by Google

Sutugin[1]) tritt in einer russischen Arbeit sehr für die vaginale Methode ein, umsomehr, als man ja stets abdominal beendigen könne. Er selbst hat ein Myom, das in der hinteren Cervixwand sass, allerdings erst 6 Wochen nach erfolgtem Abort, mit Erfolg enucleiert.

Ueber die Grösse dieser Tumoren findet man keine Angaben, nur Mundé giebt das Gewicht des von ihm entfernten Myoms auf 3 Pfund an. Das von mir entfernte wog im Ganzen 1800 g, also $3^1/_2$ Pfund. Auch sei noch erwähnt, dass in meinem Falle von einer die Enucleation während der Schwangerschaft begünstigenden Auflockerung der Gewebe, auf welche Hofmeier aufmerksam macht, nichts zu bemerken war, im Gegenteil war die Kapsel äusserst derb und sehr fibrös.

Hätte ich in meinem Falle den abdominalen Weg eingeschlagen, so wäre der Erfolg voraussichtlich ein besserer gewesen. Zunächst hätte man wahrscheinlich das während des Morcellements abgestorbene Kind durch die zuerst vorzunehmende Sectio caesarea retten können, dann wäre es der Wahl des Operateurs überlassen gewesen, je nach dem Zustande der Mutter, das Myom noch zu enucleieren, bezw. diese Operation auf einen späteren günstigeren Zeitpunkt zu verschieben. Eine Indikation zur Porrooperation, wie sie L. Landau[2]) in einem ähnlichen Falle mit Erfolg vornahm, die a priori den abdominalen Eingriff erfordert hätte, lag in unserm Falle nicht vor, da sonstige Myome nicht nachgewiesen waren, was der Sektionsbefund auch bestätigte.

Ich würde also in einem ähnlichen Falle folgendermassen vorgehen: Liegt der grössere Teil des Tumors im Becken, Operation per vaginam, liegt er in der Banchhöhle, abdominale Koeliotomie mit Sectio caesarea, ist jedoch die Patientin in irgend einer Weise erkrankt, was eventuell während der Operation Gefahr bringen könnte, so ist stets der abdominale Weg einzuschlagen, auch wenn, wie es hier der Fall war, das Myom subperitoneal in die Cervix descendiert ist. Je nach dem Zustand kann dann die Operation mit dem Kaiserschnitt beendet oder noch die Entfernung des Myoms angeschlossen werden, wobei je nach Lage des Falles der Operateur auch noch den vaginalen Weg einschlagen kann.

Die grösstmögliche Berücksichtigung des Allgemeinzustandes, der meiner Ansicht nach, uns einen bestimmten Operationsplan vorzeichnet, ein Punkt, auf den die diesbezüglichen Arbeiten noch nicht genügend hinweisen, ist also die Lehre, die uns dieser mitgeteilte Fall giebt.

---

[1]) Wratsch 1891, No. 1 u. 2.

[2]) Th. Landau, Zur Behandlung der durch Myome komplicierten Schwangerschaft und Geburt. Volkmann's Sammlung klinischer Vorträge 26.

Digitized by Google

IV.

Aus der gynaekologischen Abteilung des Allerheiligen-Hospitals zu Breslau.
(Primärarzt Dr. Asch sen.)

Zur Behandlung von Totalprolapsen des Uterus durch Totalexstirpation.

Von

Dr. OTTO FUCHS.

Der Vorwurf zu grosser Operationslustigkeit, der häufig der modernen Gynaekologie gemacht wird, ist bei der Heilung grösserer Prolapse des Uterus sicher ungerechtfertigt. Haben doch alle konservativen Methoden bislang das Ziel einer völligen Gesundung der Patientinnen nicht erreicht. Abgesehen von den älteren Methoden, die bestrebt waren, das Vorgefallene einfach zu reponieren, haben auch neuere Bestrebungen, die besonders an den Namen Schultze anknüpfen, und die in Berücksichtigung der Aetiologie der Prolapse dementsprechende Instrumente kennen lehrten, bei der Behandlung vieler Totalprolapse versagt. Die in mannigfachen Formen hergestellten Hysterophore entsprachen im allgemeinen wenig den modernen Anschauungen, und die durch die Antisepsis in der Chirurgie erzielten Erfolge drängten auch zur operativen Behandlung obigen Leidens. Angefangen von der Episiorrhaphie Fricke's bis zu den genial ersonnenen Methoden Hegar's, die durch Verengerung der Scheide und Schaffung einer festen Stütze am Damm Heilung des Prolaps erstrebten, liessen alle Methoden manchen Formen von Totalprolaps gegenüber nur zu bald im Stich. Und wie bei vielen Operationen ereignete es sich auch bei der Totalexstirpation des Uterus, dass durch die verbesserte Technik und die vergrösserte Erfolgssicherheit die zuerst strengstens gestellten Indikationen erweitert wurden; so auch für den Prolaps.

Choppin war der erste, der allein auf die Indikation „Totalprolaps" hin die Totalexstirpation des Uterus ausführte; Fritsch der erste, der diese Art des Vorgehens zur Methode erhob.

Zunächst rechfertigt nur der irreponible Prolaps des Uterus mit Inversion der Scheide dieses radikale Vorgehen. Ja auch in solchen Fällen wird es manchmal gelingen, durch längere Bettruhe, Massage etc. Prolapse so weit zu bringen, dass man sie bis zur Normallage reponieren und dann durch die üblichen scheideverengernden, dammrestituierenden Plastiken in Verbindung mit den Uterus fixierenden Methoden zur Heilung bringen kann; aber schon abgesehen davon, dass diese voraufgehenden

Digitized by Google

Massnahmen nicht für alle Patientinnen anwendbar erscheinen, auch bei festeren Verwachsungen durch vorangegangene Perimetritis oder durch entzündliche Vorgänge, die sich an Dekubitalgeschwüre anschliessen, nicht ausführbar sind, ist diese Heilung bei der arbeitenden Bevölkerung oft nur von allzukurzer Dauer.

Wenn man sich immer als Richtschnur vorhält, dass es unsere Aufgabe sein muss, nicht „Krankheiten, sondern Kranke" zu heilen, so war für uns bei dem vorwiegend der arbeitenden Klasse der Bevölkerung angehörigen Material unserer Abteilung des öfteren Gelegenheit gegeben, bei Totalprolaps die Uterusexstirpation in Verbindung mit Scheidenresektion und Dammplastik nach Fritsch zu üben. Wir veröffentlichen unsere Resultate zur weiteren Kenntnis der noch umstrittenen Methode.

Sieht man die Litteratur der letzten Jahre durch, so ergiebt sich, dass die genannte Operation sich nur einer mässigen Anhängerschaft erfreut. Der Hauptgrund ist wohl der, dass die eingeschlagene Therapie vielen als eine zu eingreifende im Vergleich zu der nicht lebensgefährlichen Krankheit erscheint. Es giebt ja doch konservativere, chirurgische Methoden der Heilung des Totalprolaps, warum sollte man nicht zu diesen seine Zuflucht nehmen? Leider muss man, wie auch sonst häufiger in der Gynaekologie, gerade beim Vorfall der Gebärmutter einen Unterschied machen in der Behandlung wohlhabender und arbeitender Frauen. Während man bei ersteren mit einem geringeren Eingriff auskommt, der ihnen allerdings Schonung für Lebenszeit oder doch für lange Zeit auferlegt, muss man bei letzteren diejenige Operation wählen, welche in kürzester Frist ausreichende Arbeitsfähigkeit gewährleistet.

Gewiss ist die Schwere jedes operativen Eingriffs mit der Grösse des Uebels in Einklang zu setzen; sollte man aber nicht das Recht haben, über das sonst proportionale Mass hinauszugehen, wenn die Beschwerden wie beim Totalprolaps so grosse sind, dass sie die Arbeitsfähigkeit und damit jeglichen Lebensgenuss verleiden? Gewöhnlich hat die durch viele Wochenbetten und harte Arbeit heruntergekommene Patientin sich Jahre lang hingeschleppt, ehe sie Hülfe suchte, ihr stetig fortschreitendes körperliches Gebrechen hat ihre Arbeitsfähigkeit vermindert und zuletzt ganz aufgehoben, sie und ihre Familie darben, ihr Mann hat sich aus leicht ersichtlichen Gründen von ihr abgewandt, und in dem Unvermögen, den Unterhalt der ganzen Familie zu bestreiten, dem Trunke ergeben. So ungefähr lautet die traurige Anamnese dieser Frauen, die es kaum zu fassen vermögen, wenn man ihnen Befreiung von ihrer lästigen Krankheit resp. deren Beschwerden und volle Arbeitsfähigkeit in Monatsfrist verspricht.

Der Vorwurf, dass die Entfernung des Organs um vieles gefährlicher als die operative Fixation mit Plastik sei, muss als ungerechtfertigt zurückgewiesen werden. Die Dauer der Radikal-

Digitized by Google

operation übertrifft die ausgiebiger Plastiken nicht, somit fällt die Gefahr eventueller längerer Narkose fort, die Blutstillung ist eine ebenso sichere, und kommen Fehler in der Asepsis vor, so werden diese gewiss bei Zurückbleiben des Organs in der Bauchhöhle oder im Becken üblere Folgen haben, als wenn oberhalb der Scheidenwunde nur unberührtes Peritoneum bleibt. Eine Eröffnung der Bauchhöhle findet bei Vaginae-, Vesicae-, Ventrifixationen ebenso statt, und Plastiken ohne diese Hülfsoperationen kommen in den hierhergehörigen schweren Fällen nicht in Frage. Hierauf komme ich auch später noch zurück.

Ist auch heute die Totalexstirpation resp. vaginale Radikaloperation nicht als leichte Operation anzusehen, so ist sie doch nach den Errungenschaften der modernen Technik trotz mannigfacher Zufälle während derselben als fast lebenssicher und wohl zu bewältigend anzusehen; um wie viel mehr bei Prolaps, wo man meist vor oder fast vor der Vulva operiert! Man darf sich jedoch in jedem einzelnen Fall nicht mit der Totalexstirpation resp. vaginalen Radikaloperation allein begnügen, sondern muss zugleich, was schon Asch[1]) betont hat, scheidenverengernde Operationen in Verbindung mit einer ausgiebigen Dammplastik anwenden. Was die specielle Technik anlangt, so gehen wir in folgender Weise vor: Die Portio wird mit einem starken Muzeux gefasst und nach abwärts gezogen, darauf wird, die ganze vordere Scheidenwand mitnehmend, das übliche Colporrhaphieoval umschnitten und abpräpariert, jedoch so, dass die beiden Schenkel sich unten nicht treffen, sondern an die Seiten der Portio gehen; somit bleibt also der vordere Scheidenlappen nach seiner Ablösung in Verbindung mit dem Uterus. Nun schiebt man die Blase von der Cervix bis zur Plica ab, eröffnet dieselbe breit und vernäht das Peritoneum der Blase mit der vorderen Scheidenwand, resp. den entsprechenden Partien der seitlichen Vaginalwände, so dass der Teil der Blase, der vorher mit Peritoneum bekleidet war, auch jetzt von demselben umsäumt wird. Schwierigkeiten in der Auffindung der Plica entstehen hin und wieder bei starker Elongation der Cervix. In den meisten unserer Fälle wurde die Plica leicht erreicht, in den wenigen Fällen, bei denen sich Schwierigkeiten ergaben, ging man vor Eröffnung der Plica an eine sonst nach Eröffnung derselben folgende Phase der Operation, indem man den Schnitt von der Basis des vorderen Colporrhaphiedreiecks um die Seiten der Portio und von da bogenförmig auf die hintere Vaginalwand führte. Dieser Schnitt geht ungefähr bis zur Mitte der hinteren Vaginalwand. Die Höhe des aus der hinteren Wand resecierten Stückes richtet sich natürlich nach der Beteiligung dieser an der Inversion. Oft erscheint es besser, nicht zu viel wegzunehmen, wenn ein Teil des Beckenbodens noch genügend straff erhalten ist, und später lieber bei der Herstellung des Damms überflüssige Vaginalwand aus dem unteren Drittel zu ent-

[1]) Arch. f. Gyn. Bd. 35.

Digitized by Google

fernen. Nach baldiger Eröffnung des Douglas und Annähen des Douglas-Peritoneum an die hintere Scheidenwand wurde unter starkem Zug des Uterus nach unten ein Finger über den Uterus gestülpt und auf ihm die so markierte, vordere Plica eröffnet. Diese Art des Vorgehens wählten wir auch dann, wenn festere hintere Adhäsionen der Gebärmutter vorhanden waren, die man so bequem lösen konnte. Sodann wird der Uterus mittelst Fritsch'scher Kletterhaken vorgestülpt und die Ligamenta lata werden beiderseits von oben nach unten lateral von Tuben und Ovarien abgebunden. Dabei hat man darauf zu sehen, dass ein grosser Teil des stark verbreiterten Ligaments reseciert wird. Nach Anziehen sämtlicher Ligamentfäden und Einnähen der Stümpfe in die Ecken der Scheidenwunde, so dass die ganze Wundfläche derselben in die Scheide sieht, bleibt ein längsrhomboider Spalt, dessen stumpfe Winkel durch die Ligamentstümpfe nach oben gezogen werden. Quere, durchgreifende Nähte schliessen Peritonealraum und Scheidenwunde. Ein Teil der Cystocele, der im Anfang der Operation vom Peritoneum nicht bedeckt werden konnte, wird durch Reffen verkleinert, darauf die vordere Colporrhaphiewunde vereinigt. Den Schluss bildet eine ausgiebige Dammplastik, bei der je nach dem Sitz der Kolumne oder der Hypertrophie der prolabierten Hinterwand ein mehr oder weniger grosses Stück hinterer Vaginalwand fortfällt. In einzelnen Fällen war es nötig, mit der Dammplastik eine Rectocele durch versenkte Catgutnaht zu beseitigen. Nun lockere Tamponade der Scheide mit Jodoformgaze und Hochstellen des Bettendes zur Vermeidung von Adhäsionen mit der Scheidenwunde.

Als Nahtmaterial wurde nur Catgut, bei den letzten Operationen nach Hofmeister zubereitetes, verwandt; dasselbe hat sich sehr gut bewährt. Nur 3—4 entspannende, tiefe Dammnähte wurden mit Seide oder Silkworm gelegt.

Es folgen kurz die Krankengeschichten der operierten Frauen:

1. S. Rosina, 50 J. I-p.

Totaler Prolaps des Uterus und der Scheide. starke Cysto- und Rectocele, Uterus faustgross. Alter Dammriss.

5. 11. 94. Vaginale Radikaloperation mit Scheidenresektion. Grosser Blutverlust, glatte Heilung.

19. 11. 94. Dammplastik. Glatte Heilung.

27. 11. 94. Entlassung. Patientin blieb zur Erholung länger im Hospital.

23. 11. 97. Laut brieflicher Mitteilung der nach auswärts verzogenen Patientin ist dieselbe absolut beschwerdefrei.

2. H., Emilie, 37 J., IX-p.

Totaler Prolaps des Uterus mit totaler Inversion der Scheide. Uterus retoflektiert, leicht reponibel, 14 cm lang. Sehr starke Cystocele. Alter Dammriss.

14. 11. 94. Vaginale Radikaloperation mit Scheidenresektion und Dammplastik.

19. 11. 94. Temperatur 39,6, Schüttelfrost. Objektiv nichts nachzuweisen.

12. 12. 94. Entlassung.

Digitized by Google

2. 11. 97. Wiedervorstellung. Beim Pressen nach unten geringer Descensus der vorderen Vaginalwand. Keine Blasen- oder Stuhlbeschwerden. Länge der Vagina 7 cm.

3. D., Ernestine, 47 J., IV-p.

Totalprolaps des Uterus mit totaler Inversion der Scheide. Uterus retroflektiert, 8 cm lang, starke Cystocele, alter Dammriss.

22. 1. 95. Vaginale Radikaloperation mit Scheidenresektion und Dammplastik.

14. 2. 95. Entlassung. Nach der Operation starke Bronchitis.

2. 11. 97. Wiedervorstellung. Totale Inversion der Scheide, apfelgross, starke Cystocele. Absolut keine Beschwerden; Beim Urinieren schiebt Patientin den Vorfall mit dem Finger zurück.

4. H., Caroline, 54 J., III-p.

Totalprolaps des Uterus mit totaler Scheideninversion, grosser Cysto- und Rectocele, alter Dammriss.

23. 3. 95. Vaginale Radikaloperation mit Scheidenresektion und Dammplastik. Glatte Heilung.

24. 4. 95. Entlassung.

2. 11. 97. Wiedervorstellung. Totale Inversion der Scheide, fast apfelgross, starke Cystocele, keine Beschwerden.

5. S., Christiane, 56 J.

Totaler Prolaps des Uterus und der Scheide. Rechtes Ovarium apfelgrosse Cyste, linkes in perimetrische Schwarten eingebacken. Grosse Cystocele, alter Dammriss.

4. 11. 95. Totalexstirpation des Uterus mit Scheidenresektion, Entfernung der rechten Anhänge. Linkes Ovarium wegen Unlösbarkeit der Adhäsionen zurückgelassen. Schlechter Puls. Heilung.

20. 12. 95. Dammplastik. Am 10. 1. 96 Febris herpetica mit Schüttelfrost, sonst glatte Heilung.

23. 1. 96. Entlassung.

28. 12. 97. Wiedervorstellung. Keine Beschwerden. Bei starkem Drängen nach unten schwacher Descensus der vorderen und hinteren Vaginalwand. Vagina 7 cm lang.

6. P., Marie, 35 J., III-p.

Kolossaler Totalprolaps mit totaler Scheideninversion. Länge des Prolaps von der Urethralmündung an 18 cm, grösster Umfang 25 cm. Starke Cysto- und Rectocele. Uterus 14 cm lang, retroflektiert, fixiert, irreponibel. Links ein apfelgrosses, intraligamentär entwickeltes Myom, das heftige Beschwerden macht. Ausgebreitete Dekubitalgeschwüre, alter Dammriss.

3. 7. 96. Vaginale Radikaloperation mit Scheidenplastik (Dr. Speier). Schwierige Operation wegen des linksseitigen Myoms, lange Dauer derselben. Rekonvalescenz gestört durch akuten Gelenkrheumatismus.

4. 8. 96. Dammplastik.

22. 8. 96. Geheilt entlassen.

2. 11. 97. Wiedervorstellung. Keine Beschwerden, gutes Resultat, Länge der Vagina 7 cm.

7. V., Magdalene, 47 J., XIII-p.

Prolaps des Uterus, sehr starker Descensus beider Vaginalwände, Cervix stark hypertrophisch, links grosser Cervixriss, Corpus uteri faustgross, retroflektiert, aufrichtbar. Adnexe normal. Alter Dammriss.

5. 5. 97. Vaginale Radikaloperation mit Scheidenresektion und Dammplastik (Dr. Calmann). Glatte Heilung.

29. 5. 97. Entlassung.

2. 11. 97. Wiedervorstellung. Geringe Schmerzen beim Coitus, sonst beschwerdefrei. Länge der Vagina 10 cm.

Digitized by Google

8. O., Johanne, 56 J., V-p.

Totaler Prolaps des Uterus mit totaler Scheideninversion. Uterus retroflektiert, beweglich, 10 cm lang. Kompleter Dammriss.

10 4. 97. Vaginale Radikaloperation mit Scheiden- und Dammplastik Glatter Heilverlauf.

12. 5. 97. Entlassung.

1. 12. 97. Wiedervorstellung. Absolut keine Beschwerden, Sphinkter ani funktioniert gut. Vagina 8 cm lang.

9. K., Marie, 46 J., IV-p.

Totaler Prolaps des Uterus und der Scheide, beiderseitig faustgrosse, salpingo-oophoritische Tumoren, Uterus 11 cm lang, retroflektiert, abundante Blutung. Starke Cystocele, alter Dammriss.

7. 7. 97. Vaginale Radikaloperation mit Scheidenresektion Auslösung der Adnexe beiderseits wegen starrer, perimetritischer Schwielen ausserordentlich schwierig. Heilung.

20. 7. 97. Dammplastik.

13. 8. 97. Entlassung.

1. 12. 97. Wiedervorstellung, guter Erfolg, hin und wieder Kreuzschmerzen. Länge der Vagina 9 cm.

10. T., Agnes, 53 J., XV-p.

Totalprolaps des Uterus und der vorderen Vaginalwand, beträchtliche Elongatio colli. Uterus 13 cm lang, retroflektiert. Rechtes Ovarinm in ein apfelgrosses Fibrom verwandelt. Alter Dammriss.

12. 7. 97. Totalexstirpation des Uterus mit Scheidenresektion, Entfernung der rechten Adnexe (Dr. Calmann). Linke Adnexe gesund, werden wegen der Kürze des Lig. infund. pelv. zurückgelassen. Heilung.

5. 8. 97. Dammplastik. Glatte Heilung.

20. 8. 97. Entlassung.

29. 11. 97. Wiedervorstellung. Gutes Resultat, keine Beschwerden. Vagina 7 cm lang.

11. B., Rosina, 47 J., IV-p.

Sehr grosser Totalprolaps des Uterus und der Scheide, grosse Cysto- und Rectocele. Uterus 8 cm, retroflektiert. Adnexe normal, alter Dammriss.

17. 8. 97. Vaginale Radikaloperation mit Scheidenresektion und Dammplastik (Dr. Fuchs). Am dritten Tage p. o. 39,8°. Starker Meteorismus, auf hohen Einguss Entfieberung. Sonst glatter Verlauf.

9. 9. 97. Entlassung.

20. 12. 97. Wiedervorstellung. Gutes Resultat, Länge der Vagina 7 cm.

12. M. Marie, 31 J., I p.

Totaler Prolaps des Uterus und der Scheide. Uterus 9 cm lang, retroflektiert, hinten fixiert. Adnexe nicht tastbar, eingebacken in bis an die Beckenwand reichende perimetrische Massen, die nie Beschwerden machten. Alter Dammriss.

21. 8. 97. Totalexstirpation mit Scheidenresektion und Dammplastik (Dr. Fuchs). Adnexe beiderseits nicht auslösbar, werden zurückgelassen. Glatter Verlauf.

15. 9. 97. Entlassung.

29. 11. 97. Vorstellung. Keine Beschwerden, Vagina 7 cm lang.

13. K. Bertha, 48 J., IV p.

Starker Descensus der vorderen und hinteren Vaginalwand, Uterus 9 cm, zum grossen Teil vor der Vulva liegend, retroflektiert, beweglich. Submuköses Myom, mehrere kleine interstitielle Myome. Adnexe normal, Alter Dammriss.

15. 9. 97. Vaginale Radikaloperation mit Scheidenresektion und Dammplastik. Glatter Verlauf.

9. 10. 97. Entlassung.

29. 11. 97. Vorstellung. Guter Erfolg, keine Blasen- oder Stuhlbeschwerden, hin und wieder Kreuzschmerzen, Länge der Vagina 7 cm.

Digitized by Google

In jedem einzelnen Fall fiel der Entschluss zur Operation nicht leicht, war doch die Heilung erst durch Ausrottung ganzer, sonst gesunder Organe möglich. Indessen dieser Eventualität sieht man sich öfter gegenübergestellt. So zögert man heute nicht mehr, bei schweren Beckeneiterungen, desgleichen bei schweren doppelseitigen Adnexerkrankungen den gesunden Uterus zu entfernen, wenn dadurch die Operation in ihrer Lebens- oder Erfolgssicherheit erhöht wird.

In Frage kam nur noch eine Operation, die bei grossen Prolapsen heute vielfach als die Operation par excellence angesehen wird, ich meine die mit scheidenverengernden Operationen in Verbindung zu setzende Ventrifixatio uteri, die in Küstner [1]) ihren eifrigsten Vorkämpfer gefunden hat. Es ist der Totalexstirpation gerade im Gegensatz zu dieser Operation der Vorwurf gemacht worden, dass sie eine verstümmelnde Operation sei. Richtig ist, dass der Uterus, eventuell auch Tuben und Ovarien geopfert werden; aber bei den im Klimakterium stehenden Patientinnen ist doch der Verlust von funktionsuntüchtigen Organen nicht gerade allzuhoch anzuschlagen, und bei den jüngeren, meist dem Klimakterium nahe stehenden Patientinnen, bei denen die Möglichkeit der Konceptionsfähigkeit vielleicht noch besteht, wird das Anfgeben der letzteren um so weniger schwer fallen, als meist reichlicher Kindersegen vorhanden ist und weiterer nicht mehr gewünscht wird. Zudem dürfte eine erneute Schwangerschaft mit der dabei auftretenden Dehnung der gesetzten peritonealen Verbindung gerade bei Totalprolaps höchst unliebsam sein.

Ein fernerer Einwand gegen die Operation besteht darin, dass durch die grossen Scheidenplastiken die Kopulationsfähigkeit aufgehoben würde. Wir können diesen Vorwurf ganz und gar nicht anerkennen. Wenngleich die ganze vordere und ein grosses Stück der hinteren Vaginalwand fortfällt, so genügt die Heranziehung der seitlichen, verbreiterten Wände zur Bildung einer räumlich normalen Scheide vollkommen; wir erzielten 7—10 cm Länge. Diaphragmaartigen Abschluss der Scheide, wie er in der Litteratur öfter erwähnt wird, sahen wir bei dem erwähnten Vorgehen mit Einnähen der Stümpfe in die Scheidenecken nicht entstehen. Oder richtiger, diaphragmaartiger Abschluss besteht eigentlich in jedem Fall, aber die Perineoplastik sorgt dafür, dass der vorher fast in der Beckenachse liegende Spalt in ein dieselbe schneidendes Rohr verwandelt wird. Dass man auf die Erhaltung der Funktionsfähigkeit der Scheide auch bei klimakterischen Frauen einen grossen Wert zu legen hat, beweist ein Fall Martin's [2]), bei dem eine 65jährige Frau den Verlust der Kohabitationsfähigkeit schwer empfindet; auch unter unseren Geheilten befindet sich eine Frau, die, vorher in unglücklicher Ehe lebend, uns in bewegter Weise nicht sowohl für ihre Heilung

[1]) Handbuch der Gyn. von Veit. Bd. I p. 203.
[2]) Berl. klin. Wochenschr. 1891, No. 45.

Digitized by Google

dankt, als besonders für die durch die Operation wiederhergestellte Kopulationsfähigkeit und ihr hierdurch neu erstandenes Eheglück.

Vor allem spricht jedoch eins für die Anwendung der Totalexstirpation, die Vermeidung der Bauchnarbe bezw. des konsekutiven Bauchbruchs. Es giebt leider kein Operationsverfahren, kein Nahtmaterial, welches Bauchbrüche nach Laparatomien sicher umgehen lässt. Um wie viel mehr muss man das Entstehen einer solchen Hernie bei Prolapskranken befürchten, bei denen oft zugleich eine erhebliche Atrophie der Bauchdecken vorhanden ist? Sind doch in der Litteratur Fälle bekannt, in denen die Bauchdecken nicht einmal den nach P. Müller ventrifixierten Uterusstumpf zu erhalten vermochten, vielmehr mit kahnförmiger Einziehung nachgaben. Die zu schwerer Arbeit gezwungenen Frauen — und nur von solchen ist in diesem Aufsatz die Rede — hätten in der That einen zweifelhaften Gewinn gemacht, wenn sie anstatt des Prolapses eine sie nicht minder störende, für die Gesamternährung gefährliche Hernie eingetauscht hätten.

Für die bereits ausserhalb des Klimakteriums stehenden Patientinnen fällt eine Folge der Ventrifixation fort, die wir bei jüngeren, schwer arbeitenden Frauen noch immer nach letzterer Operation früher oder später beobachten konnten, die Metritis. Wir sahen dieselbe eintreten, gleichgültig ob nach Olshausen oder Czerny-Leopold operiert wurde, ob Seide, Catgut oder Silkworm angewandt wurde. Mein Chef verfügt sogar über einige Fälle, bei denen wegen stets anhaltender Schmerzen und dadurch bedingter, völliger Arbeitsunfähigkeit die nachträgliche Entfernung des Uterus vorgenommen werden musste.

Das oben geschilderte Operationsverfahren wurde meist in einer Sitzung zur Anwendung gebracht, einigemale erfolgte die Wiederherstellung des Damms in einer späteren. In letzterem Falle wurde mehrmals auf nochmalige Narkose verzichtet und ohne erhebliche Störung unter Schleich'scher Lokalanästhesie operiert. Todesfälle hatten wir nicht zu beklagen, die Heilung trat ohne nennenswerte Störung ein. In einem Falle wird plötzlicher Temperaturanstieg (39,6) mit Schüttelfrost ohne nachweisbare objektive Symptome verzeichnet (Infarkt?).

In letzter Zeit hat Witthauer[1]) bei Besprechung einiger durch Totalexstirpation behandelter Fälle von Prolaps die Befürchtung ausgesprochen, dass durch Abschieben der Blase vom Uterus und die dadurch gesetzte grosse Wundfläche mit ihren oft sehr ausgedehnten Gefässen die Gefahr der Lungenembolie drohe. Abgesehen von dem obigen, doch sehr fraglichen Falle, sahen wir eine Embolie nie eintreten, dagegen hatten wir in jüngster Zeit bei einer viel weniger eingreifenden Operation, der Salpingo-Oophorectomie per Colpotomiam posteriorem, zweimal

[1]) Münch. med. Wochenschr. 1897. No. 33.

Digitized by Google

Gelegenheit, Lungeninfarkt mit glücklicher Weise gutem Ausgang zu beobachten. Nebenbei ist die Wundfläche bei einer einigermassen ausgiebigen vorderen Colporrhaphie in solchen Fällen mit grosser Cystocele genau so gross.

Eklatanter Misserfolg wurde nur bei zwei Fällen konstatiert, in denen sich wieder eine Inversion der Scheide ausgebildet hatte; merkwürdiger Weise hatten die Patientinnen absolut keine Beschwerden und erklärten sich für durchaus arbeitsfähig. Diese Thatsache ist nicht gut anders zu erklären, als dass vor der Operation weniger der Prolaps als solcher die Hauptschuld an den Beschwerden trug, wie die Folgeerscheinungen desselben. Die Beseitigung der bestehenden Metritis mit ihren Unzuträglichkeiten und der in den vorgefallenen Teilen vorhandenen Stauung reichte aus, um die Frauen von ihren lästigsten Beschwerden zu befreien. Genügte daher in den obigen Fällen das erreichte Resultat nicht dem Arzte, so ist es doch für die Patientinnen ein befriedigendes.

Die übrig bleibenden Fälle hatten guten Erfolg, doch ist bei einzelnen die Zeit seit der Operation eine zu kurze, als dass man von Dauererfolg reden könnte. In den beiden oben erwähnten Fällen war wieder starke Cystocele eingetreten und wir sind geneigt, diesem Vorkommnis die Schuld an der Recidivierung des Prolaps beizumessen. Dass in der That der Cystocele eine erhebliche Rolle in der Entstehung der Prolapse zukommt, beweisen Fälle von Ventrifixationen, bei denen der Uterus seine gute Lage beibehielt, während die vordere Scheidenwand durch Cystocelenbildung eine isolierte Senkung einging. In solchen Fällen von starker Cystocele erscheint vielleicht die Vaginaefixation, natürlich bei postklimakterischen Frauen, angebrachter, weil da der Uterus zugleich als Stütze für die Vagina, sowie als Damm gegen die Blase wirken könnte. Indessen sah Herr Dr. Asch in zwei Fällen sich die Blase in relativ kurzer Zeit zwischen den scheinbar gut an die verkleinerte Vaginalwand fixierten Uterus und letztere schieben, so dass auch hier nach Abheben des Uterus Recidiv der Cystocele eintrat. Zur Vermeidung dieser Eventualität hat man bei der Operation sein Augenmerk auf folgende Massnahmen zu richten:

1) Annähen des Blasenperitoneum nach Eröffnung der Plica an die Scheide nach Fritsch.

2) Sorgfältige Verkleinerung der blossgelegten Blasenwand, soweit sie nicht von Peritoneum bekleidet ist, durch versenkte Catgutnaht.

3) Resektion der ganzen vorderen Vaginalwand, da die Heranziehung der seitlichen Scheidenwände vollkommen zur Bildung einer normalen Scheide ausreicht.

Man muss sich aber nicht damit begnügen den Uterus zu exstirpieren und vielleicht schematisch eine Scheidenresektion anzuschliessen, sondern hier, soweit dieses Vorgehen eine Plastik

Digitized by Google

bedeutet, sich genau nach den jeweiligen Verhältnissen des Einzelfalles richten. Die Recidive in unseren beiden Fällen können leicht Versehen nach dieser Richtung zugeschoben werden. Die Kranken kommen oft von anderen Stationen zu uns, sodass durch vorhergehende Bettruhe der Prolaps der Scheidenwand, die Cystocele und ähnliches geringer erscheinen, als sie wirklich durch Jahre hindurch bestanden haben. Auch die vor der Operation entleerte Blase kann hier täuschend wirken. Oft sieht man die Ausdehnung einer Cystocele erst so recht bei etwaigem Erbrechen der Narkotisierten.

Von grosser Wichtigkeit ist auch das schon von Asch[1]) aufgestellte und stark betonte und von Schauta[2]) aufgenommene Postulat der Einnähung der Ligamentstümpfe in die Scheide. Man kann Pozzi[3]) nicht beistimmen, der dieses Vorgehen für überflüssig und die Retraktion der Scheide auch ohne diese Manipulation für genügend gesichert erklärt. Den erreichten Erfolg einer normalen Länge der Scheide in unseren Fällen (7—10 cm) glauben wir nicht zum geringsten Teil auf Rechnung der in die Scheidenecken eingenähten Ligamentstümpfe setzen zu müssen, die in dem Bestreben, sich nach ihren hoch im Becken gelegenen Ansatzpunkten zurückzuziehen, die Vagina mit in die Höhe zerren. Diese Wirkungsweise der Ligamentstümpfe sieht man in einzelnen Fällen besonders schön zu Tage treten durch Entstehung winkelartiger Einziehungen in den beiden Scheidenecken.

Obschon bei Veröffentlichung der Fritsch'schen Fälle auf die Bedeutung der Scheidenplastik deutlich hingewiesen wurde, zollte man diesem Punkte doch zu wenig Beachtung; man machte bei Prolaps die Totalexstirpation allein und sah dann allerdings zahlreiche Misserfolge. Späterhin haben insbesondere Leopold[4]) und Martin[5]) auf die Notwendigkeit dieser Plastiken wieder hingewiesen und jetzt ist die Berechtigung dieser Forderung wohl allgemein anerkannt. Was die an die Scheidenplastik anzuschliessende Dammplastik anlangt, so hat Asch[6]) ebenfalls auf ihre Bedeutung hingewiesen und galt in seinen damaligen Fällen dieselbe nur dann für indiciert, wenn man nicht genügend hintere Vaginalwand entfernen kann, so machen wir dieselbe jetzt in jedem Fall. Ist ein Dammriss vorhanden, so ist eine Perineoplastik gewiss gerechtfertigt, aber selbst ohne denselben ist bei der stets vorhandenen Dehnung des Introitus die Vornahme der genannten Operation streng indiciert. In der Annahme, dass ein recht hoher Damm ein Hauptbollwerk gegen die drohende Cystocele ist, wird derselbe bis nahe an die Urethralmündung aufgebaut. Auch Martin[7]) schreibt über einen mit angeschlossener

[1]) l. c.
[2]) Indicationen und Technik der vaginalen Totalexstirpation. 1891.
[3]) Annales de Gynécol. et d'Obstétr. März p. 197.
[4]) Arch. f. Gyn. Bd. XXX. Heft 3.
[5]) l. c.
[6]) l. c.
[7]) l. c.

Digitized by Google

Dammplastik operierten Fall, dass er mit dem Resultat sehr zufrieden gewesen sei, und doch sei er von dieser Methode wieder zurückgekommen, „weil eine Verziehung des Rectums sich entwickelte, die den Frauen sehr ärgerliche Beschwerden machte." Trotz eifriger Forschung nach dieser Richtung hin wurde von keiner unserer Patientinnen über Stuhlbeschwerden geklagt. Es mag dies daher kommen, dass wir nie den typischen Lawson-Tait ohne Berücksichtigung der Nachbarorgane ausführen, sondern beim Vorgehen im Septum recto-vaginale eine Verziehung des Rectums von vornherein zu vermeiden trachten, auch die Querspaltung je nach dem Sitz der alten Narbe anlegen.

Nie beobachteten wir langdauernde Blasenbeschwerden, wie man sie früher — auch besonders nach der alten Mackenrodtschen Vaginaefixation — sah, bevor man nach Fritsch die Blase mit Peritoneum umsäumte, im Gegenteil dieselbe in die Bauchhöhle zurückschob und frei flottieren liess. Im speciellen wurde durch das genannte Vorgehen der Bildung von Residualurin und der Entstehung dadurch bedingter, ewig recidivierender Cystitis vorgebeugt. Dagegen wurde mehrmals kurz nach der Operation, wohl auf Rechnung der Blasenreffung zu setzender, Blasentenesmus beobachtet, der bald dauerndem Wohlbefinden wich.

Noch möchte ich eines Punktes Erwähnung thun, der zu Gunsten der Perineoplastik spricht. Es ist bekannt, dass das namentlich bei älteren Frauen vorkommende Offenstehen der Vulva lästige Sensationen verursacht; bei beginnendem Prolaps, wo die Vulva eine verminderte Schlussfähigkeit besitzt, steht diese Unannehmlichkeit oft mit im Vordergrunde der Klagen. In der Litteratur findet sich nun dies Vorkommnis auch im Anschluss an die Totalexstirpation erwähnt, die in Verbindung mit scheidenverengernden Operationen zur Heilung von Uterusprolaps vorgenommen wurde. Die Ausführung einer guten Dammplastik reicht wohl meist zur Vermeidung obiger Eventualität; wenigstens zeigte sich ausser in den beiden Fällen vollständigen Misserfolges die Schlussfähigkeit der Vulva in unseren Fällen nie beeinträchtigt.

Auf die Gründe, weshalb wir von der Ventrifixatio absahen, ist bereits vorher hingewiesen worden. Die Modifikation derselben, die Anheftung des Uterusstumpfes an die Bauchdecken nach P. Müller, kam nicht in Frage, weil diese Operation die Mängel der Ventrifixation (Bauchnarbe) mit denen der Totalexstirpation (Verstümmlung) verbindet. Auch die bei der Behandlung des Prolapses sonst zu berücksichtigende Vaginaefixation wurde so grossen Prolapsen gegenüber nicht in den Bereich der Erwägungen gezogen. In zwei Fällen, in denen man den Prolaps durch das Annähen des Uterus auf die verengte, vordere Scheidenwand gerade besonders gut zurückzuhalten hoffte, trat, wie schon vorher erwähnt, Recidiv ein, nachdem sich im Laufe von wenigen Monaten der Uterus wieder gelöst hatte.

Wir glauben daher, dass, abgesehen von den sonst aufgestellten Indikationen für Totalprolaps, in denen wegen Kompli-

Digitized by Google

kationen die Totalexstirpation gemacht wurde, auch nach oben aufgestellter Indikation bei inkompliciertem Totalprolaps die genannte Operation durchaus gerechtfertigt ist; die Kürze der Heilungsdauer und die verhältnismässige Erfolgssicherheit sprechen zu ihren Gunsten.

V.

Ueber Hinterhauptslagen und Scheitellagen.

Von

Dr. ARTHUR MUELLER,

Frauenarzt in München.

(Schluss.)

III. Die Positio occipitalis sacralis.

Während über die bisher besprochenen hinteren Hinterhauptslagen immerhin ziemlich zahlreiche Beobachtungen vorliegen, welche zwar meist an Genauigkeit zu wünschen übrig lassen, giebt es noch eine hierher gehörige Lage, deren äusserst seltenes Vorkommen sie — in Deutschland wenigstens — völlig in Vergessenheit hat geraten lassen. Es ist dies die Einstellung des Kopfes im Beckeneingang mit direkt nach hinten gerichtetem Hinterhaupt, bei welcher die kleine Fontanelle tief hinten nach dem Kreuzbein zu steht, die Pfeilnaht im geraden Durchmesser verläuft und die grosse Fontanelle sich am hinteren Oberrande der Symphyse anstemmt.

Diese **Positio occipitalis posterior sacralis** der alten Autoren fand ich in neuen deutschen Lehrbüchern überhaupt nicht erwähnt.

Sentex führt in Baudelocque's Statistik an, dass dieselbe unter 12 633 Geburten einmal beobachtet wurde, dass Mme. Lachapelle dieselbe als primäre Lage im Beckeneingange indessen nicht anerkannt habe.

Boivin fand unter 20 517 Geburten zwei, Sentex unter 2119 eine Positio occipitalis sacralis (No. 37). Die Ursache dieser Lage ist nach Dezormaux darin zu suchen, dass in einem grossen Becken, dessen Kreuzbein eine tiefe Ausbuchtung besitzt, das Hinterhaupt, wenn der Kopf des Kindes in die Beckenweite eingetreten ist, sich nach hinten wendet und die Stirn sich unter die Symphyse dreht.

Er kennt demnach diese Lage gar nicht, sondern nur die schon besprochenen, erst zum Schlusse, in der Beckenweite in den geraden Durchmesser tretenden occipito-posterioren lateralen Lagen, aber nicht die primäre sacrale Einstellung im Beckeneingange. Die wenigen Beobachtungen, welche über diese

Digitized by Google

seltene und interessante Lage vorliegen, stimmen alle überein in der Betonung der äusserst schwierigen Verhältnisse, welche durch sie geschaffen werden.

Marx sagt:

„In seltenen Fällen steht die Pfeilnaht ganz im geraden Durchmesser und die kleine Fontanelle in der Kreuzbeinhöhlung. Wenn hier alles Andere fehlschlägt, ist die Symphyseotomie zu versuchen"

Sentex sagt unter Anführung mehrerer anderer Beobachtungen:

„Trotz der gegenteiligen Versicherung der Mme. Lachapelle ist jetzt anerkannt, dass im Beckeneingange das Hinterhaupt gerade nach hinten gewendet sein kann und die occipito-posterio-sacralen Lagen können nicht mehr geleugnet werden."

Seine eigene Beobachtung ist folgende:

28jährige I-para 28. 3. 1868. Die Lage der kleinen Fontanelle direkt nach hinten und der Verlauf der Pfeilnaht im geraden Durchmesser wurde während des langsamen Geburtsverlaufes (in der Klinik) von einer grösseren Anzahl von Untersuchern festgestellt. Der Beckeneingang war mässig verengt und schritt die Geburt, trotz guter, kräftiger Wehen absolut nicht vorwärts. 22 Stunden nach Wehenbeginn wurde die Zange angelegt und „nur mit Hülfe der allerenergischsten Traktionen" gelang es, den Durchtritt des Kopfes durch den Beckeneingang zu erzwingen.

Das Kind war tot und zeigte einen durch die Beckenenge bewirkten Eindruck am linken Stirnbeine. Die Beckenenge betrachtet Sentex als Ursache des „ganz exceptionellen" Falles.

Des weiteren citiert er genau den Fall von Cazeaux:

(Traité de l'art des accouchements. 6° ed. p. 834). „Primipara. Wehenbeginn am 29. 9. Abends 9 Uhr. Am 31. Abends erst Muttermund von Zweifrankstückgrösse. Wehen lassen nach. Pfeilnaht genau im geraden Durchmesser. Grosse Fontanelle vorn in Höhe des obersten Drittels der Symphyse ist erst nach wiederholten Versuchen schwer zu fühlen! „Ich hatte es also", sagt Cazeaux, „was mir noch niemals vorher passiert war, zu thun mit einer occipito-sacralen Lage im oberen Drittel der Beckenhöhle." Am Mittag war der Muttermund fast erweitert, um 2 Uhr drehte sich die grosse Fontanelle etwas nach links, aber nachdem diese Bewegung einige Fortschritte gemacht hatte, trat eine rückläufige Bewegung ein und die grosse Fontanelle trat wieder in die Mittellinie ein, jetzt etwa hinter die Mitte der Symphyse. Der Kopf stand aber jetzt tiefer und im Interesse für Mutter und Kind musste die Zange angelegt werden. Beim Versuche den Kopf tiefer zu ziehen fand Cazeaux einen unüberwindlichen unerwarteten Widerstand, den er mit der Rigidität des Beckenbodens zu erklären versucht. Er kann daher den Kopf nicht umhebeln. Es gelingt ihm jedoch jetzt die Pfeilnaht erst in den queren Durchmesser und nach Neuanlegung der Zange die kleine Fontanelle nach vorn zu drehen und vorn zu entwickeln.

Die Erklärung der Schwierigkeit des Tiefertretens des Kopfes durch eine ausnahmsweise, sonst nie beobachtete Rigidität des Beckenbodens erscheint ihm selbst nicht ganz sicher, da diese Regidität ja nach der Korrektur der Lage keine Schwierigkeiten mehr gemacht hat. Er glaubt daher auch nicht, die künstliche Drehung als Regel für solche Fälle empfehlen zu müssen. Auch Villeneuve glaubt nicht an einen durch die Kraft des Geburtshelfers unüberwindlichen Widerstand des Beckenbodens.

Digitized by Google

Im Verlaufe der letzten Jahre hatte ich drei Mal Gelegenheit, diese seltene Lage zu beobachten. Ich glaube, an der Hand dieser Fälle die Berechtigung dieser von vielen Autoren ganz geleugneten oder doch in ihrem Werte als besondere Lage bestrittenen Position beweisen zu können.

Leider bin ich nicht in der Lage, einen Originalschädel vorzuweisen und ist es mir nicht gelungen, die charakteristische Konfiguration künstlich zu bewirken. Ich muss mich daher bezüglich der Konfiguration auf meine Notizen und mangelhaften Skizzen stützen.

Den ersten Fall verdanke ich der Liebenswürdigkeit des Herrn Kollegen Dr. Heitz senior.

Am 22. Juli 1895 sah sich derselbe veranlasst, bei im geraden Durchmesser stehender Pfeilnaht wegen schlechter Herztöne die Zange anzulegen. Dieselbe zeigte sich so aussergewöhnlich schwierig, dass Herr Dr. Heitz fürchtete, seine Kräfte würden nicht ausreichen, die Extraktion zu bewerkstelligen. Der nach Hilfe geschickte Ehemann kam, nach vergeblichen Versuchen bei anderen Kollegen, auch zu mir. Inzwischen war es Herrn Dr. Heitz allein gelungen, die Geburt ohne den geringsten Dammriss zu vollenden. Der Kopf des soeben entwickelten Kindes bot bei meiner Ankunft so auffallende, von mir nie vorher beobachtete Konfigurationsverhältnisse, dass ich den Herrn Kollegen über den genaueren Geburtsverlauf befragte. Wie ich nach der Form des Schädels erwartet hatte, war die Geburt nach dem Modus der hinteren Hinterhauptslagen erfolgt. Nachdem das Herabziehen des Kopfes in die Beckenweite, welches vorher fast unüberwindliche Schwierigkeiten gemacht hatte, gelungen war, war das Hinterhaupt über den Damm getreten und alsdann die Stirne und das Gesicht unter dem Schambogen zum Vorschein gekommen. Ein Blick auf den Kopf des Kindes, welches zwar nur mässig asphyctisch war, aber offenbar infolge des stattgehabten starken Hirndruckes nur wimmerte, liess erkennen, wo das Hindernis, welches den Eintritt in das Becken so erschwert hatte, zu suchen war. Der Kopf (Fig. 6) war stark kegelförmig in die Länge gezogen, besonders die frontale Seite und waren die Scheitelbeine stark abgeplattet und in ihren vorderen, an die grosse Fontanelle stossenden Partien so tief eingedrückt, dass die Stirnbeine weit über das Niveau derselben hervorragten. In diese so gebildete Stufe konnte man leicht einen Finger einlegen und mit dieser Stufe hatte der Kopf auf der Symphyse aufgesessen. Entsprechend dem Promontorium fand sich am Hinterhauptsbeine, oberhalb des Tuber occipitale ein Eindruck. Die Entfernung zwischen diesen beiden Impressionen, also wohl ziemlich genau die Conjugata vera, betrug 8,5 cm.

Wer diese auffallende Kopfform nur einmal gesehen hat, muss, wenn er Interesse für Formverhältnisse besitzt, dieselbe sofort wieder erkennen und kann aus ihr mit Sicherheit die vorhergegangene Lage bestimmen.

Eine Erscheinung, welche ich an den beiden anderen Kindern nicht beobachtete, war ein ringförmiges Oedem um den Kopf, welches, ebenso wie die von der Zangenapplikation verursachten Abschürfungen und die Hirnerscheinungen bald völlig verschwanden.

Das Gesetz der Duplicität der Fälle machte sich auch hier wieder geltend. Wenige Tage darauf nahm Herr Kollege Heymann, am 25. 7. 1895 die Poliklinik in einem gleichen Falle in Anspruch. Ich stellte folgenden Status auf:

Abdomen stark aufgetrieben. Kleine Teile in der Mitte des Uterus oben und unten deutlich zu fühlen. Dazwischen Herztöne, etwas links vom Nabel. Rücken hinten, jetzt scheinbar etwas mehr links, während er Vormittags mehr nach rechts gestanden haben soll. Herztöne 13. 13. 14. Das Fruchtwasser war schon lange abgeflossen, der Wehenbeginn vor 24 Stunden

Digitized by Google

eingetreten. Der Muttermund war fast erweitert, die vordere Muttermundslippe eingeklemmt, stark ödematös und wurde dieselbe daher sofort bei der Untersuchung reponiert. Die kleine Fontanelle stand direkt nach hinten und tief; die grosse stand, nur schwer zu erreichen, vorn oben hinter der Symphyse. Die Temperatur stieg von 38.1 auf 38.4 bei kräftigen Wehen; die Herztöne wurden undeutlich. Da ich jetzt die Schwierigkeiten der Zangenextraction in diesen Fällen kannte, versuchte ich die Wendung, wobei ich konstatierte, dass die Nabelschnur nur mehr schwach und beschleunigt pulsierte. Das Fruchtwasser enthielt Meconium. Beim Wegschieben des Kopfes fiel ein Arm vor und wurde angeschlungen. Das Ergreifen eines der vorn hoch oben im Fundus liegenden Beine war sehr schwierig und erforderte sehr tiefes Einführen des Armes. Die Wendung selbst war leicht; die Entwicklung der Arme und Schultern dagegen wiederum sehr schwierig. Das grosse Kind kam tief asphyctisch zur Welt und blieben alle Belebungsversuche erfolglos. Leider gestatteten die Eltern nicht, das Kind zur Untersuchung und Präparirung des Schädels mitzunehmen.

Die Mutter erlitt einen Dammriss I Gr., welcher gut heilte. Der Kopf des Kindes, eines grossen Mädchens, Fig. 7, bot folgendes Verhalten: Scheitel und Stirnpartie abgeplattet. Hinter der Mitte der grossen Fontanelle läuft quer über den Schädel eine tiefe stufenartige Furche, welche dadurch gebildet wird, dass die Scheitelbeine tiefer liegen, als die Stirnbeine. Die Differenz beträgt etwa $^1/_2$ cm. Während dieser Eindruck von der Symphyse stammt,

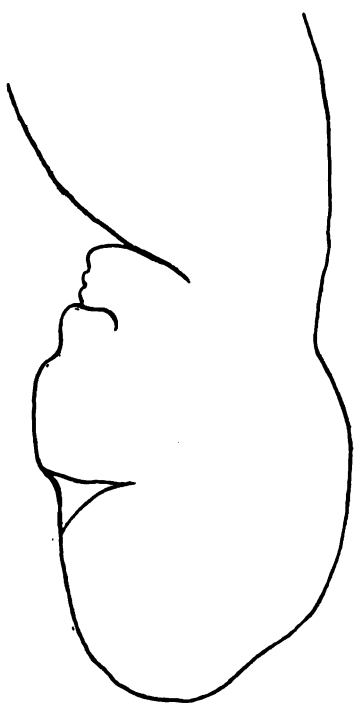

Fig. 6.



Fig. 7.

findet sich ein entsprechender runder kleiner Eindruck vom Promontorium herrührend, über dem Tuber occipitale.

Die Eindrücke waren hier noch nicht so tief, wie am vorigen Schädel; die Entfernung der beiden Impressionen, entsprechend der Conj. vera ebenfalls $8^1/_2$ cm.

Digitized by Google

Erst am 27. April 1897 bekam ich wieder einen gleichen Fall in Behandlung. Während es sich in den vorigen Fällen um Beckenverengerungen geringen Grades bei grossen Kindern handelte, lag hier ein sehr plattes Becken vor. Die Fruchtblase war 41 Stunden vor der Operation gesprungen. Der Befund war folgender:

Die grosse Fontanelle stand vorn hinter der Symphyse, die kleine hinten tief. Die Conj. externa betrug nur 16 cm. Die Herztöne waren beschleunigt.

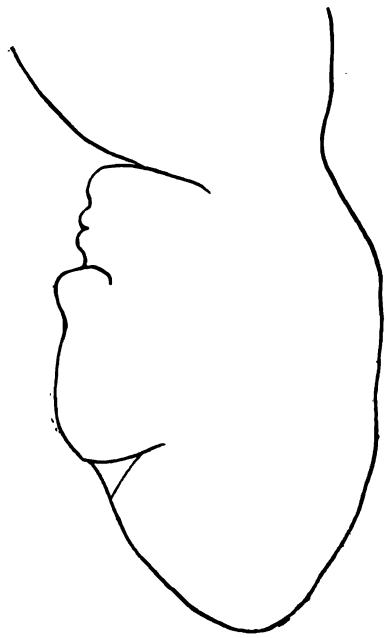

Fig. 8.

Ich versuchte zu wenden, obgleich der Kopf schon ziemlich fest stand. Das untere Uterinsegment lag aber infolge des vorzeitigen Blasensprunges in grosser Ausdehnung dem Kopfe eng an und zeigte schon einen beginnenden Kontraktionsring Es musste daher zur Zange gegriffen werden. Durch Zug in tief I. Position, ohne auf den Damm Rücksicht zu nehmen, suchte ich — auch in Walcherscher Hängelage vergeblich — die mir bekannte Stufe: den Hinterrand der Stirnbeine, hinter der Symphyse herabzuführen. Ich legte darauf die Patientin in Seitenlage, um über die Zugrichtung ein besseres Urteil zu bekommen, wobei die äusserst geringe Grösse der Conjugata des Beckens schon äusserlich auffällig sichtbar wurde. Nachdem schon vorher ein Dammriss eingetreten war, riss derselbe bei dem nun noch stärker nach hinten gerichteten Zuge weiter, doch gelang es schliesslich, als ich schon glaubte, die Perforation nicht vermeiden zu können, durch Anwendung der äussersten Kraft das Hindernis zu überwinden. Die Entwickelung des Kopfes war alsdann infolge des schon vorhandenen Dammrisses einfach. Das asphyctische Kind wurde belebt, lebt noch und zeigt noch eine auffallende kegelförmige Kopfform.

Blutung und Erfolglosigkeit des Credé'schen Handgriffes machten die manuelle Nachgeburtslösung nötig. Der sofort genähte Dammriss heilte gut und blieben nur Narben im Scheidengewölbe zurück.

Der Kopf des Kindes (Fig. 8) zeigte nach der Geburt dieselben charakteristischen Eigenschaften, wie dieselben schon beschrieben wurden, nur war er, entsprechend der hochgradigen Beckenenge, spitzer geformt.

Allen diesen Fällen gemeinsam ist Beckenverengerung oder wenigstens im Verhältnis zur Grösse des Kindes relativ kleine Conjugata vera. Es ist daher diese Lage vielleicht so zu erklären, dass bei reichlichem Fruchtwasser der noch beweglich

Digitized by Google

über dem Beckeneingange stehende Kopf bei Eintritt frühzeitigen Blasensprunges im geraden Durchmesser schwebte und nun sofort in dieser Lage zwischen Promontorium und Symphyse eingekeilt wurde. Da die Kräfte (Uterus-Bauchpresse), welche in dieser Lage auf ihn wirken, von beiden Seiten die gleichen Angriffspunkte haben, wenn die Pfeilnaht genau im geraden Durchmesser steht, so wird ein Abweichen des Hinterhauptes nach rechts oder links schon im Beginne der Geburt ohne äussere, einseitige Krafteinwirkung nicht eintreten. Im weiteren Verlaufe aber wird eine Drehung durch die eintretende Abplattung immer mehr erschwert werden und kann so diese Einstellung zu einer festen Lage werden.

Der Druck der Wehen, welche vermittelst der Wirbelsäule auf das Hinterhaupt wirken, drückt dieses nicht nur tiefer, sondern auch nach vorn und somit auch die an der Symphyse stehenden Scheitelbeine nach vorn, gegen die Symphyse. Hierdurch wird die Abflachung der Scheitelbeine und eine Verbreiterung des ganzen Schädels hervorgerufen, welche nun ihrerseits eine sekundäre Umdrehung des Kopfes, eine Drehung des Hinterhauptes nach der Seite und hierauf nach vorn, immer mehr erschwert. Daher konnte auch in dem Falle von Cazeaux der Schädel die begonnene Drehung nicht durchführen und musste in seine alte Lage zurückkehren. Nachdem er jedoch mit Hilfe dieser Drehung einen etwas tieferen Punkt des Beckens eingenommen hatte und dadurch die Stufe im Schädel wohl etwas abgeflacht war, gelang die Umdrehung des Kopfes mit der Zange in der Beckenweite. Es wäre denkbar, dass in ähnlicher Weise ein spontaner Verlauf dieser Lage dadurch zu Stande käme, dass durch solche leichte wiederholte Seitwärtsbewegungen die Stufe im Schädel immer tiefer hinter die Symphyse rückte, und dabei immer mehr ausgeglichen würde. Zuletzt könnte dann sogar vielleicht eine Depression der Stirnbeine erfolgen und die Austreibung nach dem Modus der übrigen hinteren Hinterhauptslagen erfolgen.

Bei den Gefahren, welche diese Lage bietet ist bei frühzeitigem Erkennen Umwandlung in eine seitliche vordere oder hintere Hinterhauptslage oder Wendung auf die Füsse angezeigt.

Durch Lagerung der Mutter auf die Seite wird man hier nichts nützen können. Ganz im Beginne könnte man vielleicht versuchen von aussen den Kopf aus der Mittellage zu drängen, aber im Beginne wird man selten hinzukommen und ist auch die Diagnose im Anfange schwierig. So wird man je nach persönlicher Neigung und entsprechend der Grösse des Muttermundes durch kombinierte innere und äusssere Handgriffe die kleine Fontanelle nach der Seite und vorn zu schieben suchen, oder die direkte kombinierte Wendung auf die Füsse machen. Ist diese nicht mehr möglich, so muss man zur Zange greifen. Die Schwierigkeiten, welche gerade dieser Operation entgegenstehen, liegen, wie wir gesehen, besonders in dem Ueberragen der hinteren Stirn-

Digitized by Google

beinkanten über die Scheitelbeine. Diese Kante kann nur durch äusserst kräftigen Zug und je enger das Becken, und je härter der Kopf ist, desto schwieriger überwunden werden. In den drei Fällen, von Sentex, Heitz und mir ist dies gelungen. Erleichtert dürfte das Tiefergleiten des Kopfes werden, wenn man denselben mit erhobenen Griffen (II—III Position) fest fasst und alsdann die Griffe zunächst ohne Zug kräftig senkt, wodurch das Hinterhaupt nach hinten und die Stirnbeine hinter die Symphyse gezogen werden müssen. Hierauf hätte kräftiger Zug nach unten hinten und sobald die Stirn unter die Symphyse getreten ist, Umhebelung zu erfolgen. Episiotomie ist vor der Umhebelung, wenn die unteren Beckenräume nicht sehr günstig gestaltet sind, sehr zu empfehlen, bei stark abgeplattetem Becken, wie in meinem letzten Falle, wenn man den Damm erhalten will, unbedingt nötig. Tritt doch bei diesen Lagen bei weitem der grösste Durchmesser, der lang ausgezogenen fronto occipitale, durch die Vulva. Da die Stirnbeine über die Scheitelbeine vorragen, und nicht umgekehrt, kann sich die grosse Fontanelle nicht anstemmen und kann die Umhebelung erst erfolgen, wenn, wie bei den Scheitellagen, die Nasenwurzel unter der Symphyse steht. Während aber bei den Scheitellagen der Kopf durch die Konfiguration brachycephal geworden, der fronto-occipitale Durchmesser also verkürzt ist, ist er bei dieser Lage dolichocephal, der fronto-occipitale Durchmesser also bedeutend verlängert und die Scheitelfläche des Kopfes durch die Abplattung ausserdem verbreitert, die Peripherie also noch mehr vergrössert. Dazu kommt, dass der Umhebelung durch die Nothwendigkeit, dass der Hals, eventuell sogar der obere Thoraxabschnitt hinter dem Gesichtsschädel in das Becken eintreten müssen, weitere Widerstände erwachsen.

Die Drehung des Kopfes, wie sie Cazeaux ausführte, wird bei engem Becken bei hochstehendem Kopfe infolge der Abplattung der Stirnscheitelbeinfläche des Schädels nur schwer oder gar nicht gelingen. Vielleicht könnte man versuchen den von Cazeaux vorher beobachteten Mechanismus nachzuahmen, d. h. den Kopf wiederholt etwas seitlich zu drehen und unter Zug wieder zurückzudrehen, so dass man die Stirnbeine nach und nach durch Wiederholung dieser Bewegung hinter und unter die Symphyse bringt. (Siehe Fig. 9—12.)

Jedenfalls gehören diese Lagen zu den schwierigsten und ist die Kenntnis derselben trotz ihrer Seltenheit für den Geburtshelfer von Wichtigkeit. Selbst wenn die Positio occipito-posterior sacralis nach Baudelocque unter $12^1/_2$ Tausend Geburten nur ein Mal nach Boivin unter $20^1/_2$ Tausenden von Geburten nur 2 Mal vorkommt und es Zufall ist, dass Sentex unter nur 2 Tausenden 1 und ich im Laufe von 3 Jahren 3 beobachten konnte, so sind diese Ziffern doch im Verhältnis zur Gesamtzahl der Entbindungen gross genug, um praktische Wichtigkeit zu haben. Wie überall, so werden indessen wohl auch hier nach gegebener Anregung die Beobachtungen sich häufen.

Digitized by Google

Beifolgende Figuren sollen die durch diese Lage gesetzten Schwierigkeiten veranschaulichen:

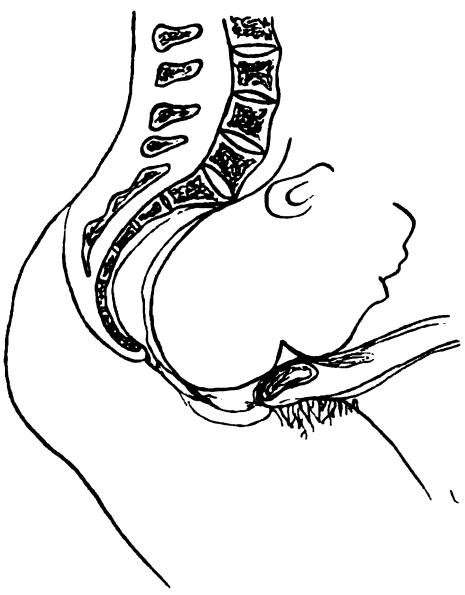

Fig. 9

zeigt den Schädel von Fall II der Positio occipitalis sacralis in der sub partu vorhandenen Stelluug in ein nach B. S. Schultze entworfenes Becken eingezeichnet. Der Hinterrand des Stirnbeins stemmt sich an der Symphyse an und verhindert das Tiefertreten des Kopfes.

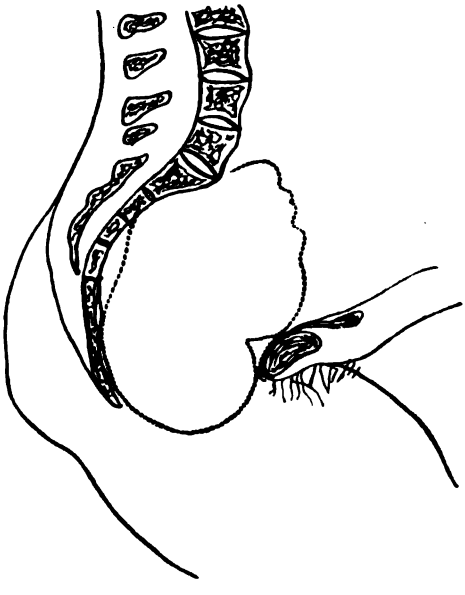

Fig. 10

zeigt die Unmöglichkeit der Umhebelung in dieser Stellung.

Kurz erwähnen möchte ich zum Schlusse die der eben besprochenen entgegengesetzte Lage.

Die Positio occipitalis anterior pubica der „Geradestand im Beckeneingange" hat nach meinen Erfahrungen weder eine typische Kopfkonfiguration, noch einen besonderen Geburtsmechanismus zur Folge. Der Kopf tritt einfach, ohne Drehung, tiefer und hebelt um die Symphyse. Auch diese Lage wird bei Beckenverengerung häufiger eintreten, als bei weitem Becken und daher öfter zu der einfachen, nur durch die Beckenenge komplizierten Zangenanlegung Veranlassung geben. Notiert habe ich mir diese Stellung nur einmal unter den Anlegungen der hohen Zange, ohne Schaden für Kind und Mutter. Ein zweites Mal konnte ich den im zweiten Querstand hoch stehenden Kopf nicht mit der Zange in das Becken ziehen, doch gelang mir dies, nachdem ich mit der Hand den Kopf gefasst und die kleine Fontanelle nach vorn und unten gedreht hatte.

Digitized by Google

Von der „Position occipito-pubienne zählt Baudelocque unter seinen 12 633 Geburten vier Fälle auf. Sentex fand keine, Boivin 6 unter 20 517 Geburten.

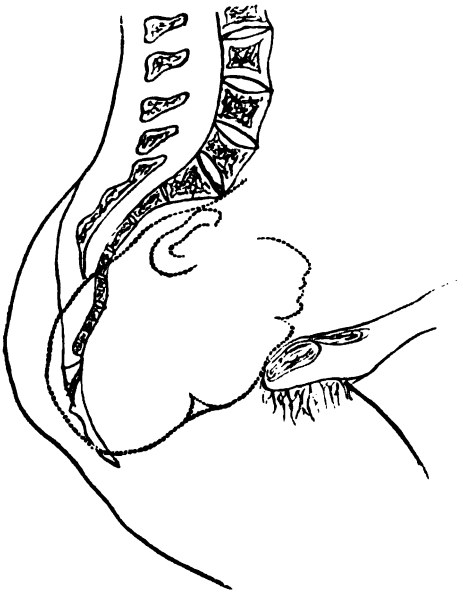

Fig. 11
zeigt den Kopf — nach Zangenzug, — in das Becken eingetreten bis zur Nasenwurzel und die abnorme Dehnung, welche hierbei der Damm erleiden muss.

Fig. 12
zeigt dagegen in dasselbe Schultzesche Schema eingezeichnet denselben Kopf nach Rotation in „Vordere Hinterhauptslage“ und die geringen Ansprüche, welche er in dieser Lage, bei gleichbleibender Konfiguration, an die Elastizität des Dammes stellt.

Ich möchte meine Beobachtungen in folgende Sätze zusammenfassen:

1. Es giebt drei hintere Hinterhauptslagen: die positiones occipitales posteriores dextra, sinistra und sacralis.
2. Die lateralen, dextra und sinistra, verwandeln sich im Laufe der Geburt in den meisten Fällen durch allmähliche Drehung des Hinterhauptes nach vorne in vordere Hinterhauptslage. In selteneren Fällen verwandeln sie sich durch Tiefertreten des Vorderschädels in Vorderhaupts-(Deflexions-)lagen: nämlich in: Scheitel-, Stirn- oder Gesichtslagen.
3. Geschieht dies nicht, so tritt das Hinterhaupt tief und nach hinten; die Stirnbeine stemmen sich an die Symphyse und werden flach gedrückt, „die Gegend der grossen Fontanelle“: der Vorderrand der Scheitelbeine stemmt sich unter der Symphyse an und das Hinterhaupt hebelt mit dem bregmatico-occipitalen Durchmesser über den Damm.

Digitized by Google

4. Die Geburt kann spontan verlaufen, doch ist der Geburtsverlauf langsam und tritt oft Indikation zur Beendigung der Geburt ein. Es ist daher empfehlenswert, im Beginne durch Lagerung eine Umwandlung zu versuchen.
5. Die Scheitellagen, welche bisher von den hinteren Hinterhauptslagen nicht scharf getrennt wurden, unterscheiden sich von diesen dadurch, dass nicht die kleine, sondern die grosse Fontanelle am tiefsten steht; nicht der mento-occipitale, sondern der suboccipito-bregmaticale Durchmesser verlängert wird, der Kopf also nicht dolichocephal sondern brachycephal ist, respektive unter der Wirkung des Geburtsverlaufes werden muss. Es stemmt sich beim Austritte aus dem Becken nicht die Gegend der grossen Fontanelle, welche ja hier keinen Vorsprung bietet, sondern die Gegend der Nasenwurzel unter der Symphyse an und hebelt der fronto-occipitale Durchmesser, verkürzt durch die Configuration, über den Damm.
6. Eine seltene eigenartige Unterart der hinteren Hinterhauptslagen ist die sacrale, bei welcher von Anfang an die Pfeilnaht im geradem Durchmesser verläuft. Der Umstand, dass hier die hochstehenden Stirnbeine über die Scheitelbeine vorspringen, verhindert den Kopf am Eintritt in das Becken und macht die Geburt zu einer besonders schwierigen.

   Wie bei den Scheitellagen stemmt sich die Gegend der Nasenwurzel beim Austritt aus dem Becken unter der Symphyse an und die durch die Configuration noch verlängerte und verbreiterte fronto-occipitale Peripherie schneidet durch die Vulva, wodurch dieselbe auf das Aeusserste gefährdet wird.
7. Für die der Positio occipitalis sacralis entsprechende Positio occipitalis pubica habe ich einen besonderen Mechanismus oder eine charakteristische Configuration des Schädels nicht feststellen können.

Litteratur.

Hohl, Lehrbuch der Gehurtshilfe 1855.
Spiegelberg. Lehrbuch der Geburtshilfe 1858.
Spaeth, Compendium der Geburtshilfe 1857.
Schröder, Lehrbuch der Geburtshilfe 1886.
v. Winckel, Lehrbuch der Geburtshilfe 1893.
Dührssen. Vademecum der Geburtshilfe 1892.
Herzfeld, Praktische Geburtshilfe 1897.
Graeff, Centralbl. f. Gynaek. 1896 No. 14.
Marx, Macdonald, daselbst Referate.
Sentex, Preisschrift der Académie de Paris 1870. Étude critique etc. sur les positions occipitales posterieures.

Während der Drucklegung der Arbeit konnte ich noch folgende auf unsere Frage bezügliche Veröffentlichungen einsehen:

Corinin, Thèse de Paris. Étude statistique sur la durée et le prognostic de l'accouchement dans le dégagement en occipito-

Digitized by Google

sacrée. Steinheil 1897. (Referiert von Dr. Jellinghaus, C. f. G.97. S. 1310 Corinin zählt die Ansichten verschiedener Geburtshelfer des 18. und 19. Jahrhunderts wie: de la Motte, Mauriceau, Puzos, Roederer, Smelly, Solayrès de Renhac, Baudelocque, Capuron, Cazeaux, Plaifayr und Tarnier auf, welche alle die occipito-posterioren Lagen für sehr schwierig halten und zum Teil sehr eigenartige Gründe für die Schwierigkeiten anführen. Nur Mad. Lachapelle und Velpeau von den älteren, Pajot, Pinard, Varnier von den neueren Autoren halten die durch diese Lagen gegebenen Schwierigkeiten für nicht wesentlich grösser, als die der anterioren Lagen.

Die unter dem Vorsitze der letzten beiden Autoren gefertigte rein statistische Arbeit von Corinin, soll diesen Standpunkt beweisen. Er kommt zu den Schlüssen, dass die O. P. Lagen in 0,56 pCt. der Fälle vorkommen, dass 96,23 pCt. derselben spontan verlaufen, bei Multiparen im Mittel die Eröffnungsperiode 7 h 50 Min., die Austreibungsperiode 35 Min. 45 Sec. dauert, bei Primiparen die I. Periode 14 St. 7 Min., die II. Periode 2 St. 14 Min, jedoch nur in Folge eines $7^1/_2$ Stunden dauernden Falles, ausser diesem im Mittel 14 St. 25 Min. Keine Mutter starb. Es betrug die Kindersterblichkeit 1,78 pCt. zu 0,48 pCt. bei den vorderen Hinterhauptslagen. Nur ein Dammriss musste genäht werden.

Da über den Verlauf der Fälle gar nichts gesagt ist, so ist nicht zu erkennen, ob es sich nicht zum Teil um Scheitellagen in den zahlreichen Fällen mit D. T. G. T. nicht um Vorder- und Hinterscheitelbein-Einstellungen gehandelt hat. Offenbar sind es nur leichte Fälle und unter ihnen keine primaere occipitale sacrale Lage gewesen.

In der Sitzung der Niederländischen Gesellschaft für Geburtshilfe am 10. März 1897 sprach Mendes de Leon (Centralbl. f. Gyn. 1897, p. 1449, Monatsschr. 1897, Bd. VI, Heft 4 pag. 466) über Zangenextraktion bei abnormer Drehung des Schädels. Er versteht hierunter alle Fälle mit nach hinten gerichteter kleiner Fontanelle. Steht die kleine Fontanelle tiefer als die grosse, so bezeichnet er die Lagen als III und IV Schädellagen, steht die grosse Fontanelle tiefer, so nennt er sie „Kruinligging", d. i. Scheitellage. Er trennt also hintere Hinterhauptslagen und Scheitellagen, wie wir. Treub schliesst sich dieser Erklärung an, unterscheidet aber auch, wie wir dies theoretisch thaten, ohne bisher einen Fall beobachtet zu haben, Scheitellagen (Kruinligging) mit nach hinten oder vorn gerichteter kleiner Fontanelle. Wenn er der Ansicht ist, dass es nicht darauf ankommt, ob die grosse Fontanelle nur im Beckeneingange oder im ganzen Verlaufe tiefer stehe, so möchte ich dies so erklären, dass, wenn und wo die grosse Fontanelle tiefer steht, zur Zeit eine Scheitellage vorliegt, die aber spontan oder durch Lagerung oft in Hinterhauptslage übergeht. Wenn Veit in der Diskussion erklärt, für die Bezeichnung „Kruinligging" gebe es kein deutsches Wort, so braucht dies am Ende dieses Aufsatzes wohl nicht mehr wiederlegt zu werden.

Digitized by Google

Berichtigung.

Im ersten Teile der Arbeit sind aus Versehen die Erklärungen zu den Figuren 3, 4, 5 vertauscht worden. Es muss heissen Fig. 3 Kopfform der vorderen Hinterhauptslage, Fig. 4 Kopfform der hinteren Hinterhauptslage, Fig. 5. Kopfform der Scheitellage.

Ferner teilte mir Herr Kollege Klien zu dem Falle IV Hinterhauptslage, p. 390, mit, dass er schon bei seiner Anwesenheit 4½ Stunden (nicht 3½ Stunden) vor der Geburt beschleunigte Herztöne konstatierte und bei späterer genauer Messung ein Trichterbecken fand (siehe Volkmann's Sammlung, No. 169, p. 33, No. 5). Der aetiologische Wert des Trichterbeckens für diese Lagen wird hierdurch noch erhöht.

Statistik der Hinterhauptslagen.

Nach	Zahl der Geburten	Zahl der Kopflagen	Vordere Hinterhauptslagen			Hintere Hinterhauptslagen [1])			Summe d. hinteren Lagen
			linke	rechte	pubica	rechte	linke	sacralis	
Baudeloque	12 633	12 183 96 %	10 003 82 %	2 113 17 %	4	40	22	1	63 =1:193
Boivin	20 517	19 573 95 %	15 682 80 %	3 682 18 %	6	109	92	2	203 =1:96
Naegele		70 %	70 %	3 %	—	27 %!	1:160		
Sentex	2 119	1 563 83 %	1 304 84 %	202 13 %	—	38 2,03 %	18 9,95 %	1	57 =1:28
Kehrer (nach Schröder)									1:75
Hecker (nach Schröder)									1:58,5
F. v. Winckel									1,62:100

Es verlaufen von

im Beckeneingang	nach Naegele	nach Dubois	nach Sentex
occipito-posterioren Lagen . .	144	503	57
1. durch Drehung des Hinterhauptes nach vorn . . .	127	464	42
2. durch Drehung des Hinterhauptes nach hinten: als persistierende hintere Hinterhauptslagen . .	17 1:8	39 1:12	15 1:4

[1]) Ohne Angabe, ob persistierend oder nicht.

Digitized by Google

Abnorme Kopflagen.

I. Primäre abnorme Flexionslagen mit abnormem Verlauf.

A. Persistierende hintere Hinterhauptslagen.

III. Hinterhauptslage.

Positio occipitalis posterior dextra.

No. Datum	? para Alter	Beckenmasse	Kopfmasse des Kindes	Gewicht und Lage des Kindes	Operation	Indication zur Operation	Verletzungen der Mutter	Verletzungen des Kindes	Das Kind lebt? (8 Tage)	Bemerkungen
1. 1894 23. XII.	V-para 31 J.	?	?	?	Forceps im linken schr. Durchmesser	schlechte Herztöne nach langer Geburtsdauer	keine	keine	lebt	frühere Geburten dauerten lange.
2. 1892	—	—	—	—	Wendung und Extraction	„2te Schädellage mit nach vorn gerichtetes grosses Fontanelle“	1	—	asphytisch-lebt	in der Klinik beobachtet.

IV. Hinterhauptslage.

Positio occipitalis posterior sinistra.

3. 1895 8. XII.	I-para 24 J.	Spinae 25.5 Cristae 28, Conj. ext. 20,5, C. diag. 11	Querdurchm. kleiner 8,9, gr. 9,8, kl. schr. 11 gerader 11,5 gr. schr. 14,5	51 cm 3140 g	hoher Forceps	Herztöne 6. 8. 8. zuletzt verschwunden	Dammriss II. Gr.	keine	kurze Zeit vor Forceps abgestorben	Trichterbecken. Tympania uteri.

Digitized by Google

Positio occipitalis sacralis

Geradestand der hinteren Hinterhauptslage.

4. 1895 22. VII.	I-para 21 J.	Spinae 25,5 Cristae 25,5 Conj. extr. 20,5 C. vera 8,5	—	—	Forceps durch Herrn Dr. Heitz senior	schlechte Herztöne	keine	Hautabschürfungen	lebt	—
5. 1895 25. VII.	IX-para 45 J.	Spinae 27 Cristae 29 Conj. diag. 10,5 C. vera 8,5	sehr grosses Mädchen	—	Wendung und Extraction	Temperatursteigerung bei langer Dauer	Dammriss I. Gr.	keine	tot	—
6. 1897 27. IV.	I-para 25 J.	Spinae 23 Cristae 25,5 Conj. diag. 16	grosser quer 9,5 kleiner quer 8 klein. schr. 8¾ gerader 9,5 gr. schräger 11¾	50,5	Forceps in Seitenlage	schlechte Herztöne Meconiumabgang	Dammriss III. Gr.	keine	lebt	—

B. Primäre abnorme vordere Hinterhauptslage.

Positio occipitalis pubica.

(Primärer Geradestand der vorderen Hinterhaupslage).

1. 1894 2. II.	IV-para 36 J.	Spinae 27 Cristae 29	—	—	Forceps hoher	—	—	—	lebt	—
2. 1895 18. III.	I-para 21 J.	Spinae 27 Cristae 29 Conj. ext. 21	gr. quer 10 kl. quer 8 kl. schr. 9,5	51 3500	künstliche Herstellung aus hohem II. Querstand, Forceps	—	Dammriss I. Gr.	Asphyxie I. Gr.	lebt	—

Digitized by Google

II. Deflexionslagen I. Grades.

I. Vorderscheitellagen oder I. Scheitellagen.

No. Datum	?para Alter	Beckenmasse	Kopfmasse des Kindes	Gewicht und Länge des Kindes	Operation	Indication zur Operation	Verletzungen der Mutter	Verletzungen des Kindes	Kind lebt (8 Tage)	Bemerkungen
				I Vorderscheitellage						
1. 1893 15. IV.	I-para 28 J.	Spinae 25,5 Cristae 28 Conj. ext. 19,5	—	—	Forceps in Beckenweite	Schlechte Herztöne	Dammr. II. Grades	keine	lebt	Wochenbett fieberhaft
2. 1895 22. VIII.	V-para 27 J.	Spinae 23 Cristae 26 C. extern. 18,5 C. diag. 10,5	—	—	prophylactische Wendung und Extraction	enges Becken u. ungünstige Einstellung des Kopfes	keine	keine	lebt	—
3. 1895 25. X.	I-para 24 J.	Spinae 25,5 Cristae 27,5	gr. quer: 9,5 kl. quer: 9,0	51 cm	Forceps im rechten schrägen Pfeilnaht quer	beschleunigte Herztöne	Scheiden-riss	keine	lebt	fieberhaft durch Vaginal-geschwür
4. 1895 24. XII.	VIII-para 34 J.	Spinae 25,5 Cristae 27,5	gr. quere 9 kl. quere 8	—	Forceps. Verwandlung in II. Schädellage	Herztöne beschleunigt	keine	keine	lebt	—
5. 1896 10. IX.	I-para 25 J.	—	—	—	Verwandlung in I. Hinterhauptslage d. Lagerung	—	—	—	—	—
6. 1896 23. IX.	I-para 23 J.	—	—	—	desgleichen. spontan.	—	Cervix-Uterus-riss	—	—	Schwier. Naht d. spont. entst. tiefen Risses

Digitized by Google

II. Vorderscheitellage.

7. 1895 10. I.	⊥	Spinae ischii u. Steissb. stark vorspringend	—	—	Forceps	unregelmässige Herztöne	Abknickend. Steissb.	keine	lebt	—
8. 1895 15. VI.	I-para 22 J.	Spinae 26,5 Cristae 29,5 Conj. ext. 21	—	—	Forceps	Herzt. angebl. kurz vorher noch hörbar	keine	keine	maceriert I. Grad	—
9. 1894 17. X.	IX-para	Spinae 26 Cristae 28,5 Conj. ext. 19 Conj. diag. 11	—	—	Perforation und Extraction mit scharfem Haken und Forceps	Hochstand des Contractionsringes	keine	perforiert	†	Nabelschnurvorfall
10. 1896 6. VIII.	I-para 24 J.	Spinae 25 Cristae 27 Conj. ext. $16^1/_2$	—	—	Perforation nach Wendungs- und Zangenversuch	drohende Uterusruptur	keine	perforiert	†	Blasensprung vor 6 Tagen

III. Geradestand der Vorderscheitellage.

11. 1896 24. IX.	I-para 27 J.	Spinae 25,5 Cristae $27^3/_4$ Centr. 18,5	Peripheria suboccip.-bregm. 31 .... front. 32 fronto-occip. 33	51,0	Wendung und Extraction	schlechte Herztöne, lange Dauer	Dammriss II. Grades	keine	lebt	einmal 38,3 Temperatur

Digitized by Google

VI.

37 Fälle von Verdoppelung der äusseren Geschlechtsteile.

Von

FRANZ L. NEUGEBAUER.

Vorstand der gynaekologischen Klinik des Evangelischen Hospitals in Warschau.

(Mit 7 Abbildungen im Texte.)

„Neque enim indecorum nobis in utilitatem audientium nominare dicata conceptui organa, quae et ipsum Deum creare non puduit." Clem. Alexander.

Zu der vorliegenden Zusammenstellung einer Reihe höchst seltener und teilweise bis jetzt unerklärter Beobachtungen wurde ich veranlasst durch das Material von 628 Fällen von sogenanntem Pseudohermaphroditismus, welches ich in polnischer Sprache veröffentlicht habe, sowie durch eine fast einzig dastehende Beobachtung von Juxtaposition heterosexueller äusserer Geschlechtsteile bei einem als Mädchen erzogenen Kinde, das ich am 20. November 1894 in der Warschauer Aerztlichen Gesellschaft vorzustellen die Ehre hatte.[1])

Ich beginne mit meiner eigenen etwas ausführlicher beschriebenen Beobachtung.

Am 18. November 1894 berief mich Herr Kollege Poznański, dem ich an dieser Stelle meinen Dank dafür ausspreche, in das Warschauer Israelitische Kinderkrankenhaus behufs gemeinsamer Untersuchung der $2^1/_2$jährigen Dwojra D., des Kindes armer Eltern, welches in das Krankenhaus gebracht worden war wegen Abgang des Stuhlganges an unnatürlicher Stelle bei gleichzeitigem Fehlen der normalen Afteröffnung. Die Anamnese ergab keinerlei erbliche Belastung. Am 18. November sah ich das merkwürdig gestaltete Kind zum ersten male, nahm einige Lichtbilder auf und demonstrierte das Kind am 20. November in unserer Warschauer Aerztlichen Gesellschaft, hauptsächlich aus dem Grunde, weil es sich um die erste verbürgte Beobachtung von Juxtaposition heterosexueller äusserer Geschlechtsteile zu handeln schien.

Ich kenne wohl einen älteren Fall, citiert von Guenther, den Schuster Heinault betreffend, der 1752 in Rouen das Licht der Welt erblickte, jedoch Guenther bezweifelt selbst die Authenticität dieser

---

[1]) F. Neugebauer: „Beitrag zur Lehre vom scheinbaren Zwittertum (Pseudohermaphroditismus)" Przeglad chirurgiczny. Warszawa 1894/95. Bd. II, S. 82 – 150, 539 – 616, Bd. III, 1896/97 S. 431 – 482, 578—616 (Fortsetzung folgt). — u. F. Neugebauer: Verhandl. d. deutschen Gesellschaft für Gynaekologie. VI. Kongress (in Wien). Leipzig 1895 p. 642—674 S. 633. — s. auch die vorliegende Arbeit polnisch: Pam. Warsz. Tow. Lekarskiego, Warszawa 1897. Heft II. —

Digitized by Google

Beobachtung. Foerster, Ahlfeld und andere Fachgenossen verhalten sich mehr als skeptisch gegenüber den dürftigen Angaben der älteren Literatur über das Vorkommen von Juxtaposition heterosexueller äusserer Geschlechtsteile und betrachten jene Erzählungen als Märchen, ebenso bezweifelt auch Nagel jüngst (im Veit'schen Sammelwerke der Gynaekologie) die Authenticität meiner Beobachtung. (Ich bedaure, dass Herr Kollege Nagel die Dwojra D. nicht sehen konnte. Thatsachen gegenüber schwindet die Berechtigung des theoretischen, wenn auch scheinbar noch so berechtigten Zweifels.) Oesterlen schreibt in dem von Prof. Maschka herausgegebenen Handbuche der Gerichtl. Medicin (Bd. III S. 64): „Dagegen kommt eine gleichzeitige Entwickelung männlicher und weiblicher äusserer Teile nebeneinander nicht vor, weil diese Teile aus derselben embryonalen Anlage hervorgehen!" Meine heutige Beobachtung nun scheint geeignet, diese Behauptung Oesterlen's zu widerlegen.

Dwojra D. gut genährt, verrät auf den ersten Blick keine Anomalie der Gestaltung und doch ist sie mit einer höchst wichtigen und seltenen angeborenen Anomalie behaftet.

Es fällt sofort nach Entkleiden des Mädchens eine höchst sonderbare Gestaltung der Schamgegend auf.

Das Becken ist ungewöhnlich breit, ebenso der perineale Zwischenschenkelraum (spatium interfemorale). In der Mittellinie des Körpers fehlt die Schampalte, letztere liegt extramedian, rechtsseits von der Körpermittellinie zwischen den beiden verschieden grossen labia majora pudendi muliebris. Zieht man die letzteren voneinander ab, so sieht man an der Spitze der Schamspalte eine regelrecht entwickelte Clitoris, unterhalb derselben die normale Harnröhrenöffnung und jederseits von derselben je eine Crypta paraurethralis. Unterhalb der Harnröhrenöffnung liegt ein mit drei Oeffnungen ausgestatteter Hymen (h. triforis). Die Sonde weist eine Scheide von normaler Länge auf. Unterhalb der Vaginalöffnung stösst man an Stelle des Frenulum labiorum auf eine anomale Oeffnung, aus der sich während der Narkose dicke, sehr consistente Stuhlmassen entleeren. Kleine Schamlippen normal. An Stelle des normalen Afters fehlt jede Oeffnung, ja sogar eine Analgrube: Defectus ani, anus praeternaturalis im fossa naviculari an der Stelle der Vereinigung der grossen Schamlefzen: anus vulvaris oder vestibularis (nach Pinkus.[1]) Doch kehren wir zurück zu Dwojra D. Während der Untersuchung derselben entleeren sich ex ano

[1]) Früher wurde der Name Vestibulum vaginae nur gebraucht zur Bezeichnung des oberen praeurethralen Teiles der Schamspalte; es ist jedoch richtiger, mit dem Namen Vestibulum vaginae den gesamten Vorhof der Scheidenöffnung, also auch dessen unteren Teil zu bezeichnen. Pinkus („Ueber den Anus praeternaturalis vestibularis et vaginalis". Sammlung klin. Vorträge begr. von R. Volkmann. Neue Folge No. 80) dehnt das Gebiet des Vestibulum vaginae auf den gesamten zwischen den kleinen Schamlippen liegenden Raum aus. Mit Recht verwirft er vollständig die von Papendorf eingeführte Nomenklatur: Atresia ani vesicalis, urethralis, vaginalis, vulvaris für die Bezeichnung aller der Anomalien, wo die endgültige Scheidung des unteren Mastdarmendes von der Schamspalte ausblieb, während die Scheidung des Ausführungsganges der Geschlechtsdrüsen und der Blase und des Harnweges eine vollkommene ist. Da that-

Digitized by Google

praeternaturali vestibulari fast ununterbrochen Stuhlmassen von teigiger Konsistenz, weil das Kind fortwährend schrie. Sub narcosi führte ich einen Finger in die Darmöffnung ein und tastete in der Ampulla recti

---

sächlich eine Afteröffnung existiert, wenn auch an anomaler Stelle, so ist es unlogisch, hier von einer Atresia ani zu sprechen, und wenn man die Bezeichnung Atresia ani aufrecht erhalten will, um anzugeben, dass die normale Afteröffnung fehlt, so muss hinzugefügt werden, wo der Enddarm praeter naturam sich öffnet, falls eine solche Oeffnung existiert. Die Bezeichung Atresia ani vaginalis z. B. bei Fehlen der normalen Afteröffnung und Existenz einer Oeffnung des Enddarmes in die Scheide hinein, ist unsinnig, denn in diesem Falle ist ja gerade gegen die Scheide hin der Enddarm geöffnet und nicht atretisch, wir werden also statt der älteren Bezeichnung Papendorf's — Atresia ani vaginalis — besser sagen: Anus praeternaturalis bei Fehlen der normalen Afteröffnung.

Bezüglich der Entstehungsweise des Anus praeternaturalis giebt Pinkus in seiner fleissigen Arbeit, gestützt auf die durch Reichel modifizierten Anschauungen Perls' ein gutes entwickelungsgeschichtiches Bild. Pinkus schreibt S. 757: „Bekanntlich ist am vorderen unteren Leibesende, der Caudalgegend des Embryo, bis in die erste Woche des zweiten Schwangerschaftsmonates hinein weder eine Darmöffnung noch eine solche für den Urogenitalapparat vorhanden. Die Bildung der äusseren Genitalien beginnt gegen Ende der vierten Woche des Foetallebens und ist bis zum vierten Monate vollendet, sie beginnt mit der Bildung einer Kommunikation zwischen äusserer Oberfläche und primitivem Darmschlauch, und endigt mit der vollendeten Bildung des Dammes In der vierten Woche zeigt sich am unteren Leibesende eine kleine Erhöhung, die flacher werdend, bald als eine Einstülpung erscheint, die dem blind endigenden mit der Allantois verbundenen End- oder Afterdarm (später Rectum) des embryonalen Darmes entgegenwächst. Das Ektoderm kommt nach Schwund des unteren Keimblattes bald mit dem Entoderm in Berührung und bricht in die bis dahin geschlossene Kloakenhöhle durch, in welche also die Allantois, aus welcher später Harnblase und Urachus hervorgehen, das noch mit der Allantois verbundene untere Darmende (Enddarm) und die Ausführungsgänge der urogenitalen Organe münden. Aus dieser noch ungeteilten Kloake führt eine spaltförmige Oeffnung nach aussen. In der sechsten Woche des Embryonallebens entwickeln sich der Geschlechtshöcker und die Geschlechtsfalten, aus denen sich die äusseren Genitalien (Clitoris, Labia, Vulva) differenzieren. In der achten Woche wird die bis dahin einfache Oeffnung der Kloake durch ein von oben herabwachsendes Septum (Perls), das zur Bildung des Perineum beiträgt, in zwei sekundäre Oeffnungen getrennt. eine vordere (Sinus urogenitalis), in welche Harnblase und die Müller'schen Gänge, die später zur Vagina werden, und eine hintere (Anus): Sinus anogenitalis (Retterer), in welche der Enddarm ausmündet."

„Während so der Darm sich von der Blase abgeschnürt hat, findet der Abschluss vom Urogenitalapparat erst allmählich statt, je tiefer das Septum rectovaginale Douglasii (Perls) herabgelangt; die Müller'schen Gänge (Vagina) kommen dadurch gleichzeitig tiefer, der Sinus urogenitalis wird verkürzt. Nach Perls soll nun durch das Herabwachsen des Septum Douglasii bis an die Oberfläche die Bildung der Perineum zustande hommen." „Schon theoretisch", schreibt Pinkus weiter, „erscheint es unwahrscheinlich, dass aus dem Entoderm (Septum) Gebilde entstehen, die dem Ektoderm angehören, ebenso weisen die anatomischen Untersuchungen darauf hin, dass der Damm aus zwei Teilen entsteht, einem von oben nach unten zu wachsenden Entoderm (Septum Douglasii, Perls) und dem von unten nach oben zu, also in entgegengesetzter Richtung, wachsenden Ektoderm."

Pinkus erkennt, auf die Untersuchungen Reichel's gestützt, die Theorie Perls' nicht an. Schon das Vorhandensein eines M. sphincter externus bei Atresia ani genügt, um zu beweisen, dass der Damm aus Entoderm und Ektoderm entsteht. Das Perineum entsteht aus zwei sym-

Digitized by Google

einen harten Koprolithen von bedeutender Grösse, der nicht ohne Schwierigkeiten mittelst Kornzange entfernt wurde. Dasselbe mass 4,12 cm im grössten Längendurchmesser. Trotz Zerquetschung des

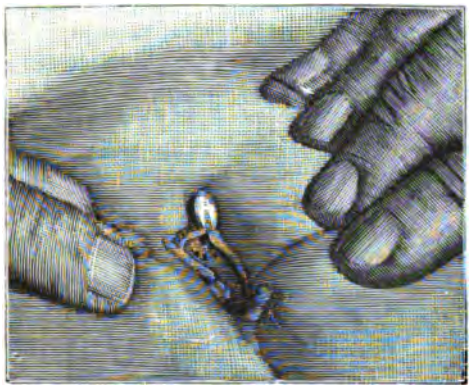

Fig. 1. Vulva der Dwojra D.

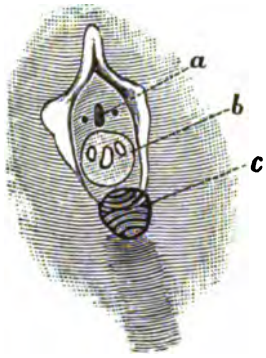

Fig. 2. Vulva: a) orif. urethrae b) hymen triforis c) anus praeternaturalis vulvaris.

Kotsteines riss doch die Darmöffnung hier und da ein. Der Finger tastete nunmehr vom Rectum aus einen normal gelagerten Uterus und

---

metrisch angelegten Hälften, den Geschlechtsfalten, was durch die Gegenwart der Raphe erwiesen wird. Diese Raphe ist desto weniger ausgesprochen und sichtbar, zu je früherer Zeit im Embryonalleben die Verschmelzung beider Hälften eingetreten ist, also ihre Verwachsung miteinander, die Raphe ist am allerdeutlichsten ausgesprochen bei vorzeitig geborenen Früchten. Nach Reichel entsteht in der sechsten Woche des Embryonallebens am vorderen Umfange der Kloake eine kleine Erhöhung, der Genitalhöcker, aus welchem sich Penis oder Clitoris entwickelt. Jederseits von diesem Geschlechtshöcker entsteht je eine Genitalfalte, während an der unteren Fläche des Genitalhöckers eine Rinne, die Genitalfurche zur Entwickelung gelangt. Die Ränder dieser Genitalfurche werden beim weiblichen Geschlechte zu den kleinen Schamlippen, beim männlichen entsteht durch ihre Verschmelzung miteinander die untere Wand der Urethra. Aus den Geschlechtsfalten entstehen die grossen Schamlefzen resp. das Scrotum.

Nach hinten zu wird die Kloake von zwei seitlichen Höckern begrenzt, symmetrisch zur Mittellinie gelegen, durch eine flache Furche voneinander getrennt, den Analhöckern.

Der beim Menschen zwischen der siebenten und zehnten Woche entstehende Damm entsteht nun nicht durch ein Tiefertreten des Septum Douglasii (Perls), sondern durch Verschmelzung der an den seitlichen Kloakenrändern liegenden paarigen Gebilde miteinander in der Mittellinie, so zwar, „dass die ursprünglich hinter der Kloake sich erhebenden Analhöcker gleichzeitig mit ihrem Wachstum sich nach vorn schieben, mit ihrem vorderen Ende sich an die hinteren Genitalfalten anlegen und nach oben mit dem Septum Douglasii verwachsen, so eine besondere Analportion des Mastdarmes bildend." Nach Reichel entsteht also ein Anus praeternaturalis vestibularis so, dass das nach unten zu, also herabwachsende Septum Douglasii einer Entwickelungshemmung unterliegt im Verhältniss zu den Geschlechtsfalten und Analhöckern. Es entsteht dann eine völlige Atresia ani und das Intestinum rectum öffnet sich nach vorn zu von der bereits gebildeten perinealen Brücke, also innerhalb des Vestibulum vaginae. Hier kann demgemäss von der Existenz eines M. sphinkter ani keine Rede

Digitized by Google

seine Annexa (?), so dass gemäss diesem Befunde Dwojra D. für ein Mädchen erklärt werden müsste. Die Untersuchung vollzog ich gemeinsam mit Herrn Dr. Poznanski und seinen Kollegen. Dist. spin. ant. sup. 13,5 cm, Conj. vera über 4 cm messend. In der Beckenhöhle tasteten wir keine anderen Geschlechtsorgane als die oben genannten. Der Harn wurde durch eine normale weibliche Urethra entleert. In Figur 1 und 2 ist die weibliche Schamspalte der Dwojra D. dargestellt; Man sieht die Clitoris, unterhalb die Schamritze, die durch lateralen Fingerzug zum Klaffen gebracht ist: die Oeffnung der Harnröhre, daneben je eine crypta paraurethralis, einen von drei Oeffnungen durchbohrten Hymen (H. triforis), die kleinen Schamlippen und den anus praeternaturalis vestibularis.

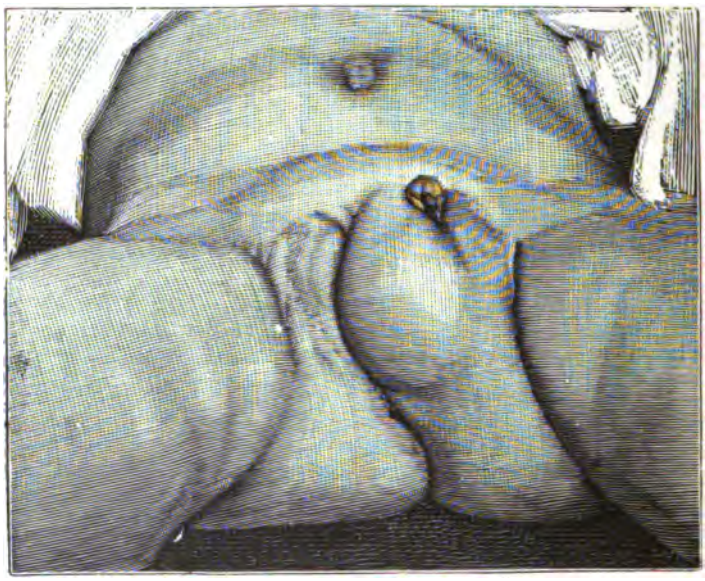

Fig. 3. Juxtapositio organorum sexual. extern. utriusque sexus.

Der Harn wird normal durch diese weibliche Urethra entleert, jedoch fällt eine ungewöhnliche Ausdehnung der Harnblase auf; ein in dieselbe eingeführter sogenannter männlicher Katheter dringt bis in die Nabelhöhle ein, man konnte den Katheter frei nach allen Richtungen hin bewegen, so dass sein Kopfende rechts, sowie links abwechselnd dicht am Rippenrande des Brustkorbes zu tasten war. Uebrigens habe ich Angaben einer ähnlichen Ueberausdehnung der Blase auch in anderen Beschreibungen ähnlicher Fälle gefunden. Im ersten Augenblicke der Untersuchung konnte man unwillkürlich

sein, da derselbe immer aus den Analhöckern hervorgeht; der M. sphinkter ani externus fehlt stets, sobald die Verschmelzung der beiden Analhöcker miteinander ausgeblieben ist, während die Genitalfalten sich in der Mittellinie vereinigt haben." — So viel von der von Pinkus gegebenen Erläuterung der Entstehungsweise des Anus praeternaturalis vestibularis.

Digitized by Google

glauben, irgendwo die Blasenwand mit dem Katheter perforiert zu haben, jedoch die wiederholte und von verschiedenen Kollegen zu verschiedenen Zeiten wiederholte Untersuchung konstatierte mit absoluter Sicherheit diese aussergewöhnliche Blasenektasie, welche offenbar durch häufig wiederholte Harnretention bedingt war. Im vorliegenden Falle schloss ich eine Urachuspersistenz aus, da die Blase nach jeder Richtung hin also gleichmässig überausgedehnt schien.

Kleine Schamlippen symmetrisch gelagert, gleich gross, die grossen Schamlefzen jedoch sehr bedeutend an Grösse verschieden. Während das Labium pudendi majus dextrum normal und dem Alter des Kindes entsprechend entwickelt ist, ist das Labium pudendi majus sinistrum, wie aus Fig. 3 ersichtlich, viel grösser als das rechte und schliesst einen harten Körper von der Grösse etwa eines Zweipfennigstückes ein, der sehr beweglich ist und bei Betastung leicht dem Finger entgleitet.

Die linke grosse Schamlefze erscheint wie angefüllt durch ein fremdes Gebilde, jedoch lässt sich dessen Natur durch die Abtastung nicht bestimmen. Es liess sich kein Eingeweidebruch feststellen (kein Anschwellen beim Husten oder Gargouillement, keine Reponibilität). Vielleicht handelt es sich um eine Hernie, die andere Gebilde enthielt, etwa ein Ovarium oder einen Hoden? Der Uterus lag an normaler Stelle in der Mittellinie, man könnte demgemäss an Ectopia labialis ovarii denken. Handelte es sich um eine Hydrocele muliebris? Aber auch diese Annahme hat nicht viel Wahrscheinlichkeit für sich. Wir finden also in der Schamgegend rechterseits normal gebildete äussere weibliche Geschlechtsteile und einen Anus praeternaturalis vestibularis. Eine Anomalie bildet jedoch die laterale, extramediane Lage der Schamspalte und der bedeutende Grössenunterschied der beiden grossen Schamlefzen. Ausser diesen weiblichen äusseren Geschlechtsteilen besitzt Dwojra D. auch äussere männliche Sexualorgane, deckt man nämlich die rechterseits gelegene Vulva mit der Hand zu, so erblickt man zum grössten Erstaunen linkerseits ein Scrotum ziemlich gut ausgebildet und einen Penis mit dazugehörigen Teilen: Corpora cavernosa, Glans, Praeputium glandis, ein sehr langes Frenulum glandis, das nach unten zu übergeht in eine Art sichelförmiges Band, das sich zwischen den beiden Scrotalhälften verliert.

Es gelingt nicht, in dem Scrotum die Gegenwart von Hoden, Nebenhoden, Samensträngen festzustellen. Der Penis ist etwa $1^1/_2$ cm lang. An der Kuppe des Glans penis befindet sich gleich einer männlichen Harnröhrenöffnung eine Oeffnung, die einen 3 mm dicken Katheter 4—5 cm tief eindringen lässt, ohne dass jedoch Harn auf diesem Wege entleert wurde. Wenn man per rectum den Finger einführt, dann katheterisiert, so fühlt man deutlich, dass der Katheter unter dem Schambogen in das Becken eintritt und zwar in der Richtung nach links zu gleichsam längs der linken seitlichen Beckenwand vordringend. Dort scheint der männliche Harnröhrenkanal blind zu endigen, oder aber sein Lumen wird so eng, dass der Katheter nicht weiter vorzudringen vermag, während selbst ein dicker Katheter, durch die weibliche Harnröhre eingeführt, normal in die Harnblase gleitet;

Digitized by Google

selbstverständlich gelang es auch nicht, beide zugleich eingeführten Katheter in Kontakt zu bringen. Es mag sein, dass das Lumen der männlichen unbenutzten Harnröhre entweder weiter nach hinten zu ein sehr feines oder verwachsen ist, oder aber die Blasenmündung durch eine Schleimhautfalte verlegt wird. Existieren gar zwei Harnblasen, deren eine mit der rechten weiblichen Harnröhre kommuniziert, die linke aber mit dem linksseitigen Penis? Trotz Narkose und vielfach wiederholter Untersuchung durch verschiedene Kollegen lässt sich auf diese Frage nicht antworten.

Nehmen wir an, Dwojra D. sei ein Mädchen, so bildet ihre linke grosse Schamlefze gleichzeitig die rechte Scrotalhälfte, resp. ist mit ihr zu einem Ganzen verschmolzen: nehmen wir an, Dwojra ist ein Knabe, so bildet seine rechte Scrotalhälfte zugleich die linke grosse Schamlefze, resp. ist mit ihr zu einem Ganzen verschmolzen, die rechte Scrotalhälfte und linke grosse Schamlefze bilden also zusammen ein Ganzes. Das Kind besitzt mit voller Bestimmtheit äussere Geschlechtsteile beiderlei Geschlechtes und zwar nebeneinander gelagert, von denen die weiblichen beinahe normal, die männlichen etwas rudimentär entwickelt sind: Juxtapositio organorum sexualium externorum utriusque sexus.

Wie soll man sich diese ganz aussergewöhnliche Anomalie erklären, deren Vorkommen bisher allgemein geleugnet wird?

Gewöhnlich beruht das Scheinzwittertum beim Manne auf einer Entwickelungshemmung: Fissura peniscrotalis mit Kryptorchismus oder Descensus testiculorum retardatus, eventuell gepaart mit mehr oder weniger hochgradiger Entwickelung des Weber'schen Organes, der Müller'schen Gänge, rudimentärem Uterus, Scheide etc., um nicht zu sprechen von allgemeinem weiblichen Aussehen, weiblichem Becken, Stimme, Kehlkopf, Brüsten, Behaarung, Charakter und weiblichem geschlechtlichen Empfinden; bei dem Scheinzwittertum des Weibes ergiebt sich die Mannesähnlichkeit aus einer Hypertrophie der Clitoris mit oder ohne Durchbohrung des scheinbaren Penis durch eine Harnröhre, Verwachsung der kleinen resp. grossen Schamlippen untereinander, die dann ein Scrotum simulieren, Ectopia inguino-labialis eines oder beider Ovarien mit teilweiser Persistenz der Wolff'schen Gänge etc. neben männlichem körperlichen Habitus (Virilismus), Behaarung, Stimme, Kehlkopf, Andromastie, männlicher Beckenbildung, Charakter, männlichem sexuellen Empfinden etc.[1])

Stets aber finden wir bei diesen gewöhnlichen Scheinzwittern nur die Geschlechtsteile eines Geschlechtes, welche die des anderen Geschlechtes vortäuschen.

---

[1]) Wir haben es entweder mit hodenbesitzendem Manne zu thun, dessen Geschlechtsorgane rudimentär entwickelt sind und den Anschein weiblicher tragen, also mit einem männlichen Scheinzwitter „Androgyne", einem androgynoiden Individuum, oder aber mit einem weiblichen Scheinzwitter „Gynander", einem gynandroiden Individuum nach der neuesten von Hallopeau vorgeschlagenen Nomenklatur („Signification des mots androgyne et gynander". Bulletin de l'Acad. de Méd. 23. Avril 1895, p. 425) und nach dem Vorschlage Pozzi's.

Digitized by Google

Wie steht es nun mit dem Vorkommen doppelter äusserer nebeneinander liegender homo- oder heterosexueller äusserer Geschlechtsteile?

Es ist mir bisher gelungen, aus der Literatur 35 solche Beobachtungen zu sammeln, die ihrer grossen Seltenheit wegen hier nach den besten Quellen kurz zusammengestellt sein mögen.

A: 28 Beobachtungen von Duplicität der äusseren männlichen Geschlechtsteile.

Den grössten Teil — 19 Beobachtungen — haben J. W. Ballantyne und A. A. Scot Skirwing zusammengestellt, an deren äusserst ausführliche Beschreibung ich mich im Wesentlichen halten werde: „Diphallic terata with notes of an Infant with a double penis" s. Teratologia. A Quarterly Journal of antenatal pathology. Vol. II. April 1895, No. 2; July 1895, No. 3 u. ff.

Die Autoren schliessen aus der Gruppe „Diphallic terata" sämmtliche Beobachtungen aus, welche Individuen mit mehr als zwei unteren Extremitäten betreffen, stellen also die Bedingung, dass die Gegenwart von drei oder vier unteren Extremitäten — Duplicitas posterior — ausgeschlossen sei, schliessen somit alle Monstra duplicia aequalia und parasitica aus.

So hatte z. B. das am 5. 11. 1895 geborene und Joan Babtista (dos Santos) getaufte Kind einen Penis duplex und ein Scrotum duplex mit nur zwei Hoden, aber es fanden sich drei untere Extremitäten: Duplicitas posterior, Dipygia. Einen ähnlichen Foetus haben Gorre und Velpeau beschrieben - „Note sur un enfant monstrueux présentant trois extrémités inférieures et un double appareil sexual mâle." (Comptes rendus hebdom. des séances de l'Acad. des Sciences XXII, p. 875. Paris 1846), Acton und Nind in London 1846, Hart (The Lancet 1865), Handyside (Ed. Med. Journ. 1866), Duloroy: „Monstre double et dystocie foetale" (Bullet. de la Soc. Anatom. de Paris, p. 278, Avril 1865): Xiphoischiopagus: zwei nicht von Harnröhren durchbohrte Penes, zwei Scrota ohne Hoden, zwei Mastdärme ohne Afteröffnung, einfache Nabelschnur bei zwei Placentae etc. S. auch Normand: Pierre et Louis mit gemeinsamem Scrotum, vier Hoden, einem Penis, einer Urethra etc.

Die Bezeichnung Diphallus hat Garet eingeführt (Lehrb. der patholog. Anatomie der Haussäugetiere II, p. 176. 1832).[1])

Es folgen zunächst 19 von Ballantyne und Skirwing aus der Literatur gesammelte Beobachtungen:

---

[1]) Otto Oesterlen, („Die Unfähigkeit zur Fortpflanzung" in dem von Maschka herausgegebenen Handbuche der gerichtlichen Medizin. Bd. III. Tübingen 1882, p. 13,) schreibt: „Sehr selten kommen überzählige Glieder vor und ihre Beschreibung beruht meist auf Täuschung, so z. B. ist es vorgekommen, dass als Penis duplex ein Fall beschrieben wurde, in welchem die ungewöhnlich lange Vorhaut der Eichel von einem Schankergeschwür perforiert und die Eichel durch das Loch in der Vorhaut geschlüpft war."

Digitized by Google

1. Joannes Jacobus Wecker s.: Schenckius: Observat. med. rarum admirabiium et monstrosarum volumen, lib. IV: „De partibus genitalibus", p. 577: „Pene gemino visus quidam". Francofurti. 1609. — „Vidimus Bonnoniae in publicis dissectionibus cadaver viri qui duplicem habuit penem. Cl. v. Joannes Jacobus Weckerus in suis mihi communicatis observationibus. — S. auch: Schenckius: Monstrorum historia, p. 43. Francofurti 1609 und auch: Schurigius: Spermatologia, p. 130. 1720, der sich auf Thom. Bartholini: Anatom. reform. lib. I, cap. 24, p. 238 beruft.

2. Th. Bartholinus: „Duplex penis". Historiarum anatomicarum rariarum Cent. III et IV. Histor. 22, p. 270, Hafniae 1667. Bartholinus erwähnt zunächst die Beobachtung Wecker's aus Bologna und schreibt: „Nuper admodum in Belgio puer biennalis publice spectabatur, optimi habitus, cui penis geminus erat statim circa primum exortum e pube divisus, magnitudine pro ista aetate juxta et sibi prorsus similis ut nec ovum ovo nec lac lacti esset similius. Per vices etiam per utrumque, interdum simul urinam excernebat. Testes, scrotum et caetera omnia nihil a consueto naturae tenore recessere, in penis quoque conformatione non nisi duplici numero peccaverat Natura. Vidit hunc Priapi nepotulum Eruditissimus Petrus Schuhmacherus, amicus noster, et in literis ad me testatur." Es scheint, dass diese Beobachtung identisch ist mit der von Meckel citierten: „De Duplicitate monstrosa Commentarius", p. 50. 1815, und der von Taruffi erwähnten: „Storia della Teratologia. VIII, p. 454. 1894, aber beide Autoren erwähnen diese Beobachtung als von Hannaeus beschrieben.

3. M. B. Valentini: „De puero duplici gaudente mentula". Miscellanea curiosa etc. Dec. III. Ann. III. Ort. 77, p. 110. Lipsiae et Francofurti. 1696: „Liberi vicinorum meorum in platea ludentes non sine risu observabant duplex membrum genitale in puello Sartoris Darmstatini, ob Belloniae injurias huc profugi. Rei novitate permotus puerum 4 praeter propter annorum, alacrem satis et vegetum mihi afferri curo; in eoque re vera duplicem penem observo, ita-tamen, ut superior et inferior ex unico, ut ita loquar, trunco fuerint exorti, hac dum differentia ut superior ex mera glande nullo praeputio gaudente constaret, inferior autem, longior magis et pendulus praeputio hic instrictus sit utrobique tamen lotium excludens. Scrotum, quod mirabar, omnibus testiculis orbatum erat, inguine magis prominente."

Nach den Angaben von Ballantyne und Skirwing liegen für das XVII. Jahrhundert nur diese drei Beobachtungen vor. Es folgen nun vier dem XVIII. Jahrhundert angehörige Fälle.

4. G. Ollsner: „Medicorum Silesiacorum Satyrae". Lipsiae 1736—1737. Nach Taruffi soll dieselbe Beobachtung auch beschrieben sein in dem Werke: „Della regolata e viziosa generatione", p. 2, p. 14, not. Venezia. 1768. Sie betrifft einen in der Armee Karl's VI. bediensteten Soldaten: im 22. Lebensjahre erkrankte derselbe an Bubonen. Der Chirurg fand den Penis gespalten, der Harn floss aus der linken Eichel, das Individuum soll zu einer normalen Cohabitation unfähig gewesen sein.

Digitized by Google

Die Beobachtung soll identisch sein mit einer ohne Nennung des Namens Ollsner von G. H. Eisenmann erwähnten: („Tabulae Quatuor Uteri Duplicis". Argentorati. 1752). „Sic in Satyr. Med. Silesiae. Spec. VII, Obs. 4, p. 27 de milite legitur, cujus penis bifurcatus erat. In exortu suo ab ossibus pubis erat simplex, dein vero in duos distinctos tubos bifurcabatur. Quilibet suo glande perforato dotabatur, et per dextri glandis orificium urina, per aperturam vero sinistri glandis semen ejiciebatur."

5. Hahnius (Satyrae Medicorum Silesiacorum. Spec. III, Obs. 4, p. 28. Vratislaviae. 1742). Taruffi (Storia della Teratologia VIII, p. 354. 1896) citiert diese Beobachtung nach Eisenmann („Uterus duplex". Argentorati. 1752, carta 2, nota d „repertur, ... Hahnium, Medicum Vratislaviensem, inter milites in urbe Suidnicensi quendam bipenem reperisse" (Taruffi giebt den Namen Ahnius statt Hahnius an).

6. G. L. Bachettoni: Anatomia, p. 120, demonstr. X, cap. unicus, Veniponte 1740. Nach Taruffi (l. c. II, p. 351. 1882) lagen die beiden Penes nicht über, sondern nebeneinander, so wie in dem Falle Vallisneris.

7. Niemann: E. A. W. Himly: Darstellung des Dualismus etc., p. 92. Hannover. 1829. Cohen: Abhandlung vom Stein. Aus dem Lateinischen übersetzt und mit einem Anhang: Von einer doppelten männlichen Ruthe, von Niemann. Halle. 1774. — Vergl. Tode, medicin. chirurg. Bibliothek. Bd. II, St. 3, S. 85. Ein Freund teilte Niemann mit, dass in Dresden ein Individuum mit doppelten männlichen Geschlechtsteilen lebe. „Es sind zwei Penes, die übereinander sitzen; beide von natürlicher Grösse, perforiert und mit einer Eichel versehen. Sie hatten einem verheirateten Bauern gehört, welcher wegen seiner grossen Salacität seiner Frau alle Nächte beiliegen musste, die auch meistenteils immer Zwillinge geboren hat. Der Urin floss aus beiden Gliedern und so auch der Samen aus beiden spontan, wenn er etwa bei seiner Frau eine Nacht überschlagen musste. Hielt der Bauer mit seiner Frau Beilager, so musste er beide Penes in die Vulvam bringen."

Es folgen nun die im XIX. Jahrhundert beschriebenen Beobachtungen:

8. Loder (Die Beobachtung findet sich erwähnt in J. F. Meckel's Arbeit: „De Duplicitate Monstrosa Commentarius", p. 52. 1815, unter Berufung auf den „Göttinger Anzeiger" von 1802, p. 406). „Exhibuit sc. vir clarus academiae Goettingensi tabulas infantis duobus penibus, scroto duplici, quatuor veris testibus duplicique vesica urinaria instructi. Cum autem, qui hoc publici juris fecit, ipse moneat, desiderari delineationem scrotorum, cum quatuor testibus apertorum, dubitare licet num testes illi tantum tacti, an re vera oculis usurpati fuerint?"

Wahrscheinlich ist diese Beobachtung identisch mit der von Englisch citierten (Realencyklopaedie d. ges. Heilkunde. Bd. XV,

Digitized by Google

p. 303. 1888), aber Englisch nennt den Verfasser fälschlich Leder statt Loder.

9. F. Sixtus: „De diffissione genitalium, singulari penis bifidi observatione illustrata". Wirceburgi. 1713. Die Beobachtung betrifft die Leiche einer 93jährigen Greises, welcher im Jahre 1808 im Anatomischen Theater in Würzburg zur Sektion gelangte. Der Penis war in einer die halbe Länge übersteigenden Ausdehnung gespalten, die rechte Hälfte umfangreicher als die linke.[1]) Foerster (Die Missbildungen des Menschen. Tafel XXI, Fig. 1. Jena 1865) giebt den Befund folgendermassen an: „Der abnorm kurze Penis ist an seinem vorderen Ende gespalten, die Spaltung betrifft die Eichel und ein kurzes Stück des Körpers und zeigt auch eine Art Praeputium, die rechte ist kleiner und eigentümlich, fast S-förmig gestaltet, die Glans daselbst tief eingeschnürt.

Zwischen beiden Hälften findet sich eine tiefe Furche, in deren trichterförmigen Grund die Urethra mündet. Der rechte Hoden ist atrophisch, Samenleiter, Samenblasen, Prostata, Harnblase und Ureteren normal.

10. Jenisch: „Beschreibung einer Missgeburt". Medicin. Korrespondenzblatt des Würtemberg. Aerztl. Vereines. VII, p. 129. 1837. (Mit Abbildung).

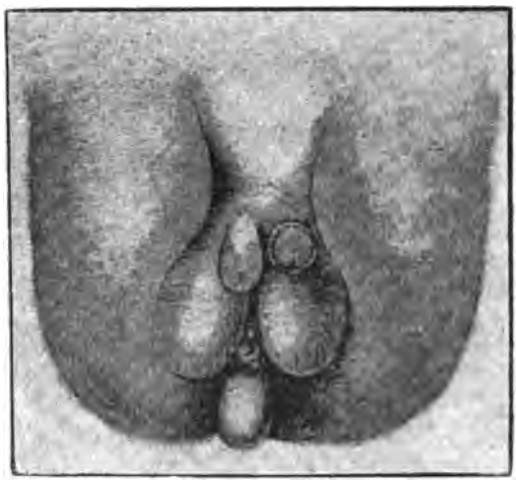

Fig. 4. Jenisch: Duplicitas penis.

Eine 26jährige seit 5 Jahren verheiratete Frau hat zuerst ein normal geformtes Mädchen geboren, dann aber einen Knaben, der fortwährend schrie und erbrach. Jenisch wurde herbeigerufen und

[1]) Vergl. auch Hesselbach: „Beschreibung d. pathol. anatom. Präparate, welche in d. Königl. Anatom. Anstalt in Würzburg aufbewahrt werden." Giessen. 1824, S. 223.

Digitized by Google

fand eine Duplicität des Penis (siehe Figur 4). Der rechte Penis war von normaler Länge, der linke breiter, aber ohne Praeputium, denn die Haut verschmolz ohne jede Faltenbildung mit der Corona glandis. J. vergleicht das Aussehen dieses Penis mit dem eines israelitischen Knaben 6 Stunden nach der Beschneidung. Aus jedem Penis wird Harn und Meconium entleert. Es existieren zwei Scrota, aber jedes enthält nur je einen Hoden.

Auf jedem Scrotum ist eine deutlich sichtbare Raphe vorhanden, ausgehend von der Basis eines jeden Penis. Zwischen beiden Scrota nach unten zu liegt eine kleine Erhabenheit von Haselnussgrösse und etwas unterhalb an Stelle der fehlenden Afteröffnung ein $^1/_2$ Zoll langer steatomatöser Tumor. Der Katheter dringt durch jede der beiden Harnröhren in die Blase ein, eine in die Blase eingeführte Sonde weist deren Kommunikation mit dem Enddarme auf: Defectus ani, Anus praeternaturalis vesicalis. In der Voraussetzung, auf ein Divertikel des Intest. rectum zu treffen, machte J. einen Einschnitt in die erwähnte Erhabenheit am Perineum, traf jedoch nicht auf den Darm und das Kind starb kurz nach dieser Operation. Bei der Nekropsie fand man keine Prostata, das Becken war von lymphatischem Zellgewebe erfüllt, der nach unten zu blind endigende Mastdarm stand in innigem Zusammenhange mit dem Collum vesicae urinariae, wo auch die beiden Harnröhren in den Blasenhals einmündeten.

Skirwing nennt diese Nekropsie eine unvollständige = „ungenügende."

11, Pigné (Bullet de la Soc. Anat. de Paris 1846 vol. XXI. p. 110). P. fand im Musée Dupuytren einen doppelten Penis bei der Sektion eines sub partu abgestorbenen Anencephalus: ein einfaches Becken, eine einfache Harnblase, ein einfaches Rectum, jedoch an der Aussenwand der Blase fand er in der Mittellinie verlaufend eine Falte, welche eine rudimentäre Zweiteilung der Harnblase andeutete. Jederseits nur eine Niere, aber es existieren 2 Magen, Leber einfach aber von doppelter Grösse und in 2 gleich grosse Abteilungen geteilt. Nabelschnur einfach, zwei Herzen, 2 Pericardia, um jedes Herz herum je 2 Lungen, und zwar rechterseits von jedem Herzen eine drei- und linkerseits eine zweilappige. 2 Aorten vereinigen sich zu einer einzigen in der Mittellinie auf der Höhe des 4. Dorsalwirbels. Die beiden Penes liegen einer oberhalb des andern.

Cruveilhier (Traité d'Anatomie pathologique générale I. p. 387. Paris 1849) sagt in der Beschreibung desselben Präparates, es haben 2 Nieren existiert, von denen eine in der Mittellinie lag. Nach C. existierten 2 Harnblasen, eine vor der anderen gelagert und durch eine Art Septum voneinander getrennt, nur 2 Hoden, aber 2 Penes über einander gelagert, der obere von normaler Grösse, der untere etwas kleiner, aber beide wohlgestaltet.

12.) W. H. van Buren u. E. L. Keyes (Treatise on the Surgical Diseases of the Genito-Urinary Organs. p. 5. New York und London 1874) fanden einen Diphallus, als sie 1873 von einem 42jährigen Manne wegen angeblich angeborenen Bruches konsultiert wurden. Beide wohl-

Digitized by Google

gestaltete Penes lagen nebeneinander, doch war der rechte etwas grösser als der linke. „Their integumental covering was common up to the base of the glans; there each was entirely distinct and perfect as to external appearence, but the meatus of the left glans was impervious." Der Harn floss aus der rechten Harnröhre, aber zeitweilig sickerte auch etwas Harn aus einer am Damm befindlichen Oeffnung hervor. An dieser Stelle fand man, wenn man den „double barreled penis" nach oben schlug, an der Ansatzstelle der Scrotalbasis die Oeffnung eines von Schleimhaut ausgekleideten Kanales, welcher den Finger einliess; dieser trichterförmige Kanal erinnerte an ein kindliches Ostium vaginae. Rechterseits von dieser Oeffnung lag eine längliche Erhabenheit, die aussah wie ein Labium pudendi majus; in ihr befand sich ein etwas zu kleiner aber normal konfigurierter Hoden von normaler Druckempfindlichkeit mit einer Tunica vaginalis ausgestattet, wofür seine grosse Beweglichkeit sprach.

„The left testicle lay over the tendon of origin of the adductor longus in the left groin." Der linke Hoden war schwach entwickelt. Linkerseits fehlte die rechterseits vorhandene Erhabenheit am Perinaeum. Libido sexualis, Erektionen und Ejakulationen existieren. Sub erectione schwellen beide Penes gleichzeitig an — Menstruationserscheinungen fehlten durchaus. Mamillae normal, die linke untere Extremität von Geburt an um einige Zoll kürzer als die rechte. Unterhalb des Nabels tragen die Bauchdecken ein narbiges Gepräge, das allgemeine Aussehen dieser Region erinnerte an Blasenexstrophie (?). Die Untersuchung lässt manches zu wünschen übrig, konnte aber angesichts der Schamhaftigkeit des Individuums nicht genauer durchgeführt werden. Der Mann wollte anfangs seine Schamteile überhaupt nicht entblössen, „indem er ja nur Hilfe verlange wegen eines Bruches in der Mittellinie unterhalb des Nabels."

13.) G. Sangalli (La scienza ela pratica dell' Anatomia patologica. lib. L. p. 117. obs. 69, tav. XI, Fig. 5. Paris 1875). „Anomala Conformazione e posizione di tutti gli organi genitali dell' uomo con presenza die due peni." Gazetta medica lombarda p. 411. 1894 (mit Abbildung).

Sangalli hatte vor 20 Jahren einen Mann mit doppeltem Penis untersucht, jedoch nach dessen Tode 1894 führte er die Nekropsie an der Leiche aus.

Bei der klinischen Untersuchung im 35. Lebensjahre dieses Mannes hatte man ein Spaltbecken gefunden, in dem Beckenspalt lag ein aus der Regio hypogastrica hervorgehender Tumor. Rechterseits von dem Tumor, zwischen demselben und dem rechten Oberschenkel dicht unter den Hautdecken lag in der Region des Lig. Poupartii der rechte Hode; der kurze von keiner Harnröhre durchsetzte Penis lag in der Mittellinie; zwischen dem rechten Hoden und dem Tumor lag die Harnblase in Exstrophie, man sah an derselben die Oeffnung des rechten Harnleiters, dicht unterhalb der exstrophischen Harnblase lag ein spaltförmiger Anus praeternaturalis. Defectus ani, Atresia. Bei Druck auf jene Geschwulst ergoss sich unter gleichzeitiger Verkleinerung der Geschwulst Harn aus

Digitized by Google

dem Harnleiter. Linkerseits fand sich zwischen dem Tumor und dem linken Oberschenkel ein zweiter erectiler Penis mit Eichel und Vorhaut. An der Spitze der Eichel eröffnete sich ein 12 cm langer Kanal, aus dem allmonatlich etwas seröse Flüssigkeit entleert wurde. Linkerseits von diesem Penis lag ein kleiner Hoden und unterhalb eine Hautfalte vom Aussehen des Hodensackes eines Neugeborenen. Keine Spur von Nabel vorhanden, es fand sich nur an der unteren Fläche jenes Tumors resp. unterhalb des Tumors eine kleine noch nicht vernarbte Excoriation, an welcher Stelle aller Wahrscheinlichkeit nach die Nabelschnur ihre Insertion gehabt hatte. Der Tod war erfolgt infolge von Pleuritis und Carcinoma pylori et duodeni.

Pelvis fissa, rechter horizontaler Schambeinast rudimentär entwickelt, der absteigende fehlt vollständig. Beide Nieren sind da, die linke atrophisch, Harnleiter normal. Der Rand des Omentum majus ist mit dem parietalen Peritoneum verwachsen dicht oberhalb der Stelle, wo die Insertion der Nabelschnur vorausgesetzt wurde. In jenem pubo-perinealen Tumor lagen Darmschlingen (Ectopia ilei), bedeckt von der Haut, die von erweiterten Venen durchsetzt war. Rechterseits: der rechte Hode klein an Volumen, ein grosser Nebenhode, Hydrocele tunicae vaginalis und Vas deferens. Hypoplasia et Atrophia fibrosa testiculi dextri. Der rechte Penis 5 cm lang, sine urethra, sine erectilitate zu Lebzeiten und wenig entwickelt. Der Penis enthielt nur ein cylindrisch geformtes Corpus cavernosum. Linkerseits ein kleiner Hode und kleiner Nebenhode ohne Vas deferens, Hydrocele. Penis besser entwickelt, 2 cm lang, beweglich, nach der Mittellinie zu gerichtet. Harnröhrenkanal 12 cm lang, endigt blind. Weder Harn noch Samen liess sich aus demselben entleeren. 2 Corpora cavernosa und unterhalb ein drittes: „These three corpora after a course of 7 cm ended in a rounded swelling formed of spongy connective tissue with wide meshes, and of red colour from the large quantity of contained blood. It was surrounded by adipose connective tissue, bus was not conected with it.“ Beide Harnleiter öffneten sich in eine wenig geräumige Harnblase, es existierten 2 nebeneinander liegende Harnblasen, die in dem oberen Teile jenes pubo-perinealen Tumors gelagert waren. Bedeutende Hypertrophie der Blasenwände. Apposition beider Harnblasen, die durch einen 1 cm langen Kanal miteinander kommunicieren. Aus der rechten Harnblase entspringt ein 2 cm langer Kanal von dem Volumen einer weiblichen Harnröhre, der sich unterhalb der Basis glandis des rechten Penis eröffnet neben der schon erwähnten rechtsseitigen Erhabenheit. Zu Lebzeiten dieses Individuums hatte man irrtümlich eine Exstrophia vesicae angenommen an jener Stelle, wo sich die Harnröhre öffnete, letztere Oeffnung hatte man für die Oeffnung eines Harnleiters angesehen. Die linke Harnblase besass gar keine Harnröhre. Eine Prostata fand man an der Hinterwand der Harnblasen nicht, dagegegen ein knötchenförmiges, härteres Gebilde unterhalb der Eintrittsstelle des linken Harnleiters in die linke Harnblase. Es fanden sich Spuren der Vesiculae seminales. Man fand nur das Vas deferens, das aber nicht aus dem Nebenhoden entsprang, sondern als strangförmiges Gebilde aus einer lockeren Bindegewebsschicht

Digitized by Google

hervorging. Das stark verengte Rectum liegt rechterseits. Zu Lebzeiten beständig hartnäckige Verstopfung.

14. A. P. Smith: „Case of double penis“ (Transact. of the Med. and Surg. Faculty of Maryland, p. 21. Baltimore 1878): 2 Harnblasen und 2 Penes. In einer der Harnblasen ein durch Lithotomie entfernter Blasenstein. (Schluss im nächsten Heft.)

Berichte.

Die soliden primären Geschwwülste der Scheide.

Sammelbericht

über die diesbezüglichen Arbeiten der letzten drei Jahre mit Bemerkungen über die Operation des primären Scheidencarcinoms.

Von

Dr. R. KLIEN

in Dresden.

I. Gutartige Geschwülste.

1. Geuer, Dem. eines Scheidenfibroms. Geb. Ges. zu Köln. Ctbl. f. G. No. 16. 1894.
2. Wernitz, Zur Casuistik der Geschwülste d. Vag. u. Vulva. Ctbl. 1894. p. 632.
3. Bäcker, Fibromyoma vag. Budapesti kir. Orvosegyesület 1893. Ref. Ctbl. f. G. 1894. No. 640.
4. Schramm, Fibromyom der vord. Scheidenwand. Gyn. Ges. zu Dresden. Ctbl. f. G. 1895. No. 11.
5. J. da Costa. Grosses Fibroid d. vord. Scheidenwand. Med. News. 1895. Octob. Ref. Ctbl. 1896. No. 30 u. Frommel's Jahresber. 1895. pag. 224.
6. Condamin, Note sur une observas. de fibrôme juxta-uréthral du vagin. Arch. provinc. de chir. Paris. Bd. III. p. 569.
7. Hume, Myoma of the vagina. The Lancet. 1895. Vol. II. pag. 988.
8. Vavra, A. d. gyn. Kl. d. Prof. Pawlik. Cas. Beitr. zu d. prim. Scheidentumoren. Casopis lekaru ceskych. 1894. Ref. Monatsschr. f. Geb. u. Gyn. Bn. I. pag. 373.
9. Caury, Des fibromes périuréthraux chez la femme. Thèse de Paris. 1896.
10. Lewers, Large fibroma in the anterior wall of the vag, Coll. of Phys. of Phil. act. 1895. Am. J. of obst. Dec. 1895.
11. Murphy, Myofibroma vag. mit Recidiv. Jour. Amer. med. Ass. Febr. 96.
12. Geyl, Klin. Vortrag, Volkmann's Samml. No. 190. N. F. Betrachtungen über die Genese der sog. Ovarialdermoide mit Bezug auf ein Vaginalteratom.

Eine eingehende Darstellung der Fibromyome der Vagina giebt Veit im I. Bande seines Handbuches der Gynäk. pag. 349, in welcher auch die ja ziemlich spärliche Kasuistik bis zum Jahre 1894 berücksichtigt ist.

Digitized by Google

Von neu publicierten Fällen seien erwähnt:

Geuer: 48jährige O-para. Faustgrosses, sanduhrförmiges Fibrom, mit breitem Stiel von der Mitte der vorderen Scheidenwand ausgehend. Seit sechs Wochen bemerkte die Frau, dass beim Pressen eine Geschwulst in der Schamspalte sichtbar wurde; seit circa vier Wochen geht beim Husten und Pressen unwillkürlich Urin ab. Da weder Blase noch Harnröhre durch den Tumor in die Scheide hineingezogen wurden, war die Entfernung sehr einfach. Der Stiel wurde stumpf abgeschält, abgebunden und das Geschwulstbett vernäht. Glatte Heilung.

Schramm, Pflaumengrosses Fibromyom der vorderen Scheidenwand, welches zu Beschwerden beim Coitus Veranlassung gab. Exstirpation.

J. da Costa: 40jährige Frau. 15 : 10 cm messender Tumor, ausgehend von der vorderen Vaginalwand bis in die Vulva reichend, die Harnröhre verdrängend. Enucleation; Naht der Wunde. Glatte Heilung.

Hume: Myom der vorderen Vaginalwand bei einer Frau in mittleren Jahren. Starke Blutungen und häufig Retentio urinae, daher öfter Katheterismus. Urethra sehr lang und gewunden, daher schwierig zu katheterisieren. Die Geschwulst ragte aus der Vulva hervor, überlagerte das Orific. ur. und füllte die ganze Vagina aus. Enucleation nach Spaltung der Vaginalwand: Blutung durch Tamponade gestillt. Hume hält seinen Fall für einzig dastehend (?!).

Wie aus diesen, sowie den früher publicierten Fällen hervorgeht, teilt das Fibromyom der Vagina mit dem Sarcom die Eigentümlichkeit vorwiegend von der vorderen Vaginalwand zu entspringen im Gegensatz zum Carcinom, dessen Praedilektionssitz die hintere Wand ist. Die Beobachtung von Geyl bezieht sich auf ein Vaginalteratom.

31jährige Frau. 1 Partus vor Jahren; Fieber und Blutungen im Wochenbett während 3 Monaten. Pat. blieb von da ab kränkelnd. Ein Jahr blieb die Menstruation aus, zeigte sich dann unregelmässig. Seit der Entbindung starker, kontinuierlicher Weissfluss, hier und da, besonders in letzter Zeit mit Blut vermischt. Keine Schmerzen. Status: Im Laquear post. kugelrunder, unregelmässig gestalteter fester Tumor, welcher sich in die Cervix fortzusetzen scheint; jedoch sind Tumor und Cervix voneinander durch einen tiefen Einschnitt getrennt. „Man bekommt den Eindruck, als stelle das Geschwülstchen das mittelst eines Entzündungsvorganges von der Cervix getrennte hintere Labium dar". An der vorderen und oberen Seite des Tumors findet sich der äussere Muttermund. „Von einer eigentlichen Portio kann weder vorn noch hinten, ebensowenig kann von einem Laquear post. oder anter. geredet werden". Bimanuell sind die Bewegungen des Uterus durch allerhand Stränge, die auch die Vagina anspannen, gehindert. Uterushöhle 5 cm lang, sondert „Mucopus" ab. Hinten am Ostium extern. ist die Schleimhaut rot und ulceriert. Die Ulceration schreitet auf der Oberfläche des Tumors fort: auch auf dessen Hinterseite zwei ulcerierte Stellen. Sonst ist seine Farbe blassrot. Sein vorderster, besonders fester Teil ist rein weiss, sieht wie Sehnengewebe aus.

Makroskopie: Pseudofluctuierende und steinharte Stellen wechseln ab; letztere rühren von einem Röhrenknochen en miniature her. Auch das entkalkte Präparat lässt sich nur aus der Hand schneiden.

Mikroskopie: Grösstenteils fand sich Hautgewebe ohne Drüsenausführungsgänge und Haare, mit deutlich erkennbarem Rete Malpighi, Stratum granulosum und corneum, sclerotischer Cutis und subcutanem Bindegewebe. Innerhalb und unterhalb des Bindegewebes ist gruppenweise Fett-, Muskel- und Drüsengewebe gelagert. Der Knochen enthielt keine Gelenkfläche.

Geyl ergeht sich des breiteren in nicht immer ganz leicht verständlicher Weise über die Histologie und Genese der Ovarialteratome bez. Dermoide und kommt, wie schon andere vor ihm, zu dem

Digitized by Google

Schluss, dass es sich weder um Einstülpung der Haut oder des Achsenstranges, noch um fötale Inclusion handle, sondern um Wucherungsvorgänge ovarieller, unbefruchteter Eier. Bezüglich der Genese seines Vaginalteratoms geht er noch weiter. Es brauchen gar keine ovariellen Eier zu sein, die in Wucherung geraten. Denn da es als sicher feststehe, dass die innere Wand der Müller'schen Gänge sich aus dem Coelompithel entwickele, da ferner in diesem Coelomepithel noch vor Bildung der Müller'schen Gänge, hier und dort, besonders aber an Stellen, wo später die M.'schen Gänge hervortreten, Ureier vorkommen, so brauche man nur anzunehmen, dass ein solches Urei, welches in der Tuben-, Uterus- oder Vaginalwand liegen geblieben ist, durch irgend welchen Reiz in Wucherung gerät und es entsteht an der genannten Stelle ein Teratom, — also die Uebertragung der Cohnheim'schen Theorie auf Ureier —. Bedenke man noch weiter, dass die Ureier in nichts sich von Amoeben unterscheiden, dass ihnen also eine Locomotionsfähigkeit zukommt, so können diese Ureier auch in früher Zeit von dem Keimepithel an ihre definitiven Orte gewandert sein. Die Thatsache, warum manchmal das Teratom eine solide, manchmal eine cystische Geschwulst sei, erklärt Geyl durch den jeweiligen Sitz des wuchernden Ureies in einem Organ, ob oberflächlich, ob central. Das Vaginalteratom Geyl's ist nach dessen Auffassung also ovigenen Ursprungs.

II. Bösartige Geschwülste.

a. Carcinome.

1. Bernard, J., Epithelioma primitif du vagin. Thèse de Paris. 1895. (Casuist)
2. Linke, Zwei Fälle von primärem Carcinom der prolabierten Vagina. I.-D. Jena. 1895.
3. Lange, Ueber einen Fall von primärem multiplem Vaginalcarcinom. I.-D. Kiel. 1896.
4. Rohde, Das primäre Carcinom der Vagina (im Anschluss an 5 Fälle etc.). I.-D. Halle. 1897.
5. v. Herff, Ueber Scheidenkrebs. Sitzungsbericht der 68. Naturforscherversammlung. Monatsschr. f. Geb. u. Gyn. IV, p. 496 u. Cbt. f. G. 1896. No. 42.
6. Vávra, A. de. gyn. Kl. d. Prof. Pawlik. Cas. Beitr. zu d. prim. Scheidentumoren. Casopis lekaru ceskych. 1894. Ref. Monatssch. f. Geb. u. Gyn. Bd. I. pag. 373.

6a. Heitzmann, (1 Fall von pr. Vaginalcancroid). Ref. Ctbl. f. G. 1896. No. 29.

7. Oliver, Two cases of primary epithelioma of the vagina with infection of the inguinal glands. The Lancet. Vol. II, pag. 257. (Sehr kurze cas. Mitteilung von 2 Fällen, bei denen eine Operation garnicht versucht wurde.)
8. Niebergall, Ueber Impfmetastase eines Carcinoma corpor. ut. am Scheideneingang. Arch. f. Gyn. Bd. 52, Heft 3.
9. Schmidt, Vilhelm, Ett fall af cancer vaginae cum prolapsu vag. et ut. et vesicae urin., behandladt med exstirpation af uterus och större delen af vaginautgang. död. Hygiea. Bd. 57, No. 26, p. 555.
10. Olshausen, Ueber Exstirpation der Vagina. Ctbl. f. G. 1895. No. 1. (Casuist.)
11. Peters, Zur Operation des primären Vaginalcarcinoms. Ctbl. f. G. 1896, No. 7. (Casuist.)

Digitized by Google

12. Dührssen, Ueber Exstirpation der Vagina. Ctbl. f. G. 1895. No. 9. (Casuist.)
12a. v. Jordan, nach bilateraler Episiotomie u. Schuchardt'scher Methode nach wenigen Monaten Recidiv in der Episiotomienarbe. Ref. bei Frommel 1896 pag. 207.
13. Thorn, Zur Operation grosser Carcinome der hinteren Vagina. Ctbl. f. G. 1895, No. 9. (Casuist.)
14. Thomson, Zur Exstirpation der Vagina. Ctbl. f. G. 1895, No. 22. (Casuist.)
15. Lauenstein, Zur operativen Behandlung des primären Scheidencarcinoms. Deut. Zeitschr. f. Chir. 1895, Heft 4 und 5. (Casuist.)
16. Labusquière, Traitement chirurgique du carc. primitif du vagin. Ann. de Gyn. et Obst. 1895. Sept. Bd. 44.
17. Pozzi, Epithélioma primitif de la paroi supérieure du vagin; perinéotomie transversale. Bull. et mém. Soc. de chir. de Paris. 1894. N. S. Bd. 20, pag. 832. (Ebenfalls erwähnt bei Labusquière.)
18. Friedl, Zur Exstirpation des Vaginalcarcinoms nach Olshausen und Dührssen. Wiener kl. W. No. 3. 1896. (Casuist.)
19. Laurent, Die Behandlung des Uterus- und Scheidenepithelioms. Belg. Ges. f. Geb. u. Gyn. Monatsschr. f. Geb. u. Gyn. 1896, Bd. 4, pag. 283.
19a. Strebel, Ein Beitrag zur Lösung der Kaiserschnittfrage (Porro-Fälle). Arch. f. Gyn. Bd. 52. (Fall 10. Pr. Scheidencarc. mit Stenose d. Vag. b. fast zur Atresie, Absol. Indic. Porro.)

b. Sarcome.

20. Pick, Ueber Sarcome des Uterus und der Vagina im Kindesalter und das primäre Scheidensarcom der Erwachsenen. Arch. f. Gyn. Bd. 46. (Casuist.)
21. Münz, Das primäre Scheidensarcom bei Kindern und Erwachsenen. Der Frauenarzt. 1894. Heft 7—11. (Casuist.)
22. Gornig, Die Tumoren der Vagina mit besonderer Berücksichtigung eines in der Greifswalder Klinik beobachteten Falles. I.-D. Greifswald. 1895.
23. H. Braun, Ueber die traubenf. Sarcome der Vagina und des Uterus. I.-D. Greifswald. 1896. (Casuist.)
24. Holländer, Gyn Ges. zu Berlin. Ctbl. f. G. 1896, pag. 126. (Casuist.)
25. Rubeska, Ein Fall von Sarcom der Scheide bei einer Erwachsenen. Ctbl. f. G. 1896, No. 5.
26. Horn, Zur Kenntnis des primären Scheidensarcoms bei Erwachsenen. Monatsschr. f. Geb. u. Gyn. IV, p. 409. (Casuist.)
27. Neumann, Ein Fall von primärem Scheidensarcom. Festschrift f. Prof. Warfvinge. 1894, pag. 16. (Schwed.)
28. Egorow, Sarcoma multiplex globocellulare alveolare vaginae. Russ. Zeitschr. f. Geb. u. Gyn. Bd. 9, No. 5.
29. Edebohls, Sarcom der Vagina. Operation. Ges. f. Geb. zu New York. Ctbl. f. G. 1897, No. 11.
30. Bidone, Contributo clinico e anatomo-patologico alla connoscenza dei rabdomiomi primitivi della vagina. Ann. di Ost. e Gyn. 1895, No. 3.
31. Wathen, Fibrosarcoma of the vaginal wall. Louisville clin. Soc. in Med. News. Jan. 1896.
32. Klien, Lymphangio-endothelioma cavernosum haemorrhagicum vaginae. Arch. f. Gyn. Bd. 46. Heft 2.

a. Von pathologisch-klinischen Arbeiten über das **primäre Vaginalcarcinom** sind die Dissertationen von Bernard (1), Linke (2) und besonders von Rohde (4) hervorzuheben. Rohde berücksichtigt die Resultate seiner beiden Vorarbeiter und liefert so eine wirklich gute und umfassende Darstellung.

Digitized by Google

Die Frage nach der Häufigkeit des primären Vaginalcarcinoms wird verschieden beantwortet, wie die Statistiken ergeben.

Von 5341 gynaek. Pat. der Wiener Krankenanstalten 1892 93 15 = 0,22 pCt. prim. Vag. carc.

Von 5000 gynaek. Pat. von A. Martin 4 = 0,08 pCt.

Von 8981 gynaek. Pat. der Prager gynaek. Kliniken 1875 91 38 = 0,42 pCt.

Von 10000 gynaek. Pat. der Berl. Frauenklinik nach Hofmeier 0,11 pCt.

Von 35807 Pat. der Berl. Frauenklinik nach Schwarze 84 = 0,24 pCt.

Von 18000 gynaek. Pat. d. Hallenser Frauenklinik (Rohde) 0,06 pCt.

Von 59 600 Patientinnen nach Gurlt 114 = 0,19 pCt.

Von 8287 an Carcinom verstorb. Frauen in Paris (Beigel) 14 = 0.16 pCt.

Von 7479 an Carcinom verstorbenen Frauen nach Gurlt 1,5 pCt.

Von 1924 an Carcinom leidend. Frauen in Wien 15 = 0,77 pCt.

Von 726 an Carcinom leidenden Frauen nach Lapschin 14 = 1,9 pCt.

Von 226 an Carcinom leidenden Frauen nach L. Meyer 8 = 3 pCt.

Nach dem Ausweis der Wiener und Prager gynaekologischen Kliniken kommt nach Friedl (18) ein primäres Vaginalcarcinom auf 63 resp. 38 Uteruscarcinome.

Demnach dürften die primären Vaginalcarcinome doch nicht so selten sein, besonders wenn man bedenkt, wie Friedl mit Recht hervorhebt, dass die Fälle oft, da sie lange Zeit keine Symptome machen, dem Arzte erst zu Gesicht kommen, wenn der Uterus mit ergriffen ist und sie somit in der Regel zu den sekundären Vaginalcarcinomen gezählt werden müssen. Denn nur dann darf man die Diagnose auf primäres Vaginalcarcinom stellen, wenn entweder nur die Vagina erkrankt ist oder wenn die Portio im Verhältniss zu der Vagina nur sehr wenig ergriffen ist; in letzterem Falle aus dem Grunde, weil das Carcinom der Vagina relativ langsam, das der Portio dagegen schnell wächst. In jedem Fall aber, wo die Zerstörung der Portio bereits grössere Dimensionen angenommen hat, ist man nicht berechtigt, an ein primäres Scheidencarcinom zu denken. Nach Rohde sind bis jetzt (incl. fünf Fälle dieses Autors) 130 Fälle beschrieben.

Am häufigsten wird das primäre Scheidencarcinom wie alle Carcinome zwischen dem 30. und 60. Lebensjahre beobachtet. Erbliche Belastung konnte Rohde u. A. nicht feststellen. Auch die häufige Schwangerschaft kann er nicht als aetiologisches Moment auf Grund von statistischen Berechnungen anerkennen. Im Hinblick auf die Erfahrungsthatsache, dass chronische Reize zu Carcinombildung zu führen scheinen, muss es auffallen, dass sich nur in fünf Fällen ein prim. Carc. auf Prolapsen entwickelt hat (zwei von Linke, einer von Pchelin in Petersburg, einer von Zizold, einer von Rohde).

Digitized by Google

Nicht viel öfter entwickelt sich ein Carcinom an Druckstellen, die durch Pessare hervorgerufen worden sind, wiewohl in der Umgebung solcher Druckstellen oft harte, aber gutartige papillomatöse Wucherungen entstehen, (v. Herff, l. c.): häufiger Coitus, Masturbation und Einführen von Mutterrohren kann erst recht nicht als Ursache für Carcinom angeführt werden. Die relative Seltenheit des primären Scheidencarcinoms glaubt Rohde auf den der äusseren Haut ähnlichen Bau der Scheidenschleimhaut zurückführen zu müssen, auf den Mangel an Drüsen und den regen Epithelverbrauch.

Das primäre Vaginalcarcinom tritt in 2 Formen auf:

1. als papilläres Cancroid: die häufigere Form, meist an der hinteren Scheidenwand, aber auch an der seitlichen und vorderen.

2. als flächenhafte Infiltration, oft in Form eines starren Ringes (Breisky). Als Sitz fand Rohde:

71	mal	die hintere	Wand
23	,,	,, vordere	,,
13	,,	,, seitliche	,,
16	,,	ringförmig.	

(Die secundären Carcinome befallen mit Vorliebe die vordere Wand.)

Selten treten die Cancroidknoten multipel rechts und links auf (3 mal). Die Höhe des Sitzes ist verteilt. 1 mal ist ein cavernöses Carcinom beobachtet. (Bodwin bei Bernard.)

Bei der Ausbreitung des primären Vaginalcarcinoms werden vor allem Blase und Rectum in Mitleidenschaft gezogen, durch Kompression und Infiltration (paravaginales und pararectales Bindegewebe), die zur Fistelbildung führen kann; auch die Ureteren können ergriffen werden, Hydronephrose, Cystitis, Urämie können entstehen. Auch auf die Vulva kann sich das Carcinom ausbreiten. Der Uterus (Portio) wird nicht sehr häufig und wenig afficiert (vergl. oben bez. der Diagnose). Dagegen werden öfters die Becken- und Leistendrüsen ergriffen je nach dem Sitz des prim. Carc. ev. mit nachfolgender Gefässthrombose im Schenkel. Metastasen in anderen Organen sind sehr selten. Allgemeine Carcinose ist nur 2 mal beschrieben.

Symptome: oft und lange sehr gering. Kreuzschmerzen öfters, („fast" Ref.) immer Blutabgang, entweder plötzlich und reichlich oder kontinuierlich und spärlich. Veranlassung zur Blutung geben oft der Coitus und der Stuhlgang. Bei fortschreitender Ulceration stellt sich natürlich foetider Ausfluss mit Gewebsbröckeln ein. Mastdarmstörungen und Urinbeschwerden je nach Sitz sind ziemlich häufig, Fisteln. Kompression der Ureteren, Urämie. Der Allgemeinzustand kann lange gut bleiben. Der Verlauf ist im allgemeinen ein langsamer. Tod in der Regel an Kachexie.

Komplication mit Schwangerschaft: dabei ist nur 2 mal spontane Geburt beobachtet. 2 mal wurde die künstliche Frühgeburt eingeleitet, wobei die Mütter zu Grunde gingen. 3 mal Zange, wobei 1 mal ein Scheidenmastdarmriss entstand. 2 mal Perforation; 1 mal Laparoelytrotomie. 4 mal Sectio caesarea, wobei 2 Mütter starben.

Digitized by Google

Insgesamt unter 12 Fällen 10 todte Mütter (83 pCt.), 5 lebende Kinder (42 pCt.):

Die Diagnose ist im allgemeinen leicht (vergl. oben). Die Differenzialdiagnose gegen Sarcom ist sicher nur durch das Mikroskop zu stellen, ebenso gegen gewisse Papillome. Scheidengummata (und Kolpitis gummosa) würden auf antiluetische Behandlung zurückgehen (vergl. unten.)

Prognose: ohne Operation infaust. Nach Operation: von 16 Patientinnen Olshausen's blieb nur eine 2 Jahre 4 Monate recidivfrei; 13 starben am Recidiv innerhalb der nächsten 3 Jahre, 2 lebten mit Recidiv noch einige Jahre. Rueter sah 1 Fall nach $2^1/_4$ Jahren recidivfrei. Lauenstein (l. c. I. Fall) sah einen Fall nach $3^1/_2$ Jahren allerdings am Uterus recidivieren, nach der Exstirpation desselben recidivfrei. Sonst stets Recidive.

Eine ganze Reihe von Arbeiten beschäftigt sich mit der höchst wichtigen Frage der Radikaloperation des primären Scheidencarcinoms: Olshausen, Peters, Dührssen, Thorn, Thomson, Lauenstein, Friedl. Bernard, Labusquière, Pozzi, von Herff, Laurent.

Die Fälle, bei denen eine Radikaloperation überhaupt möglich ist, lassen sich z. Z. noch nicht genau definieren. Ausgeschlossen sind sicher diejenigen, bei denen die ganze Scheide zu einem starren Rohr umgewandelt ist. Inwieweit circumscripte Wucherungen besonders der hinteren Vaginalwand radikal entfernt werden können, wird ganz von der Verbesserung der Technik abhängen.

Die früher allgemein übliche einfache Excision, wie sie in den Lehrbüchern von Hegar und Kaltenbach und Hofmeier beschrieben ist, hatte ca. 100 pCt. Recidive zur Folge. Die zur Verbesserung dieser traurigen Erfolge vorgeschlagenen Operationsmethoden richten sich im wesentlichen auf 2 Punkte: Schaffung eines breiten Zuganges und Excision möglichst im Gesunden.

Den ersteren Punkt anlangend sind zwei Methoden vorgeschlagen worden: pararectaler Querschnitt (Olshausen), einseitige oder mediane tiefe Scheidendammincision (Dührssen, Thomson, Thorn). Der zweite Punkt ist praktisch heute noch so gut wie ungelöst.

Der pararectale Querschnitt: von Zuckerkandl bereits 1889 für die Exstirpation des Uterus empfohlen und von Frommel einmal ausgeführt. Bei der Empfehlung dieses Schnittes für die Exstirpation des Scheidencarcinoms spricht sich Olshausen dagegen aus, die Exstirpation des Scheidencarcinoms von oben her zu beginnen, selbst wenn die hintere Muttermundslippe mit ergriffen ist und der ganze Uterus mit exstirpiert werden muss, eine Massnahme, die gegenüber der supravaginalen Amputation heute fast allseitig acceptiert ist. Die Gründe gegen das Vorgehen von oben liegen in der oft vorhandenen Schwierigkeit bei der Umschneidung des Scheidencarcinoms, wenn es sehr ausgedehnt ist, in der unvollkommenen Ueberwachung der Messerführung, wenn das Carcinom die Scheide sehr verengt, endlich in der nicht zu vermeidenden häufigen und innigen Berührung des Carcinoms mit den Fingern und Instrumenten. Olshausen verfuhr deshalb

Digitized by Google

folgendermassen: Quere Spaltung des Damms; stumpfes Dédoublement von Vagina und Rectum im Septum rectovaginale bis zum Douglas hinauf. Sobald man dabei auf Schwierigkeiten stösst, kontroliert ein Assistent mit dem Finger vom Rectum aus. Soll der Uterus mit exstirpiert werden, so eröffnet man nun den Douglas hinter der Vagina, stülpt den Uterus nach hinten um und bindet die Ligamente von den Tuben beginnend nach unten zu ab. Wenn dies beiderseits teilweise geschehen ist, so schneidet man an der Grenze des abgelösten Teils die Vagina mit der Schere durch und löst so das Carcinom aus. Zuletzt vollendet man nach stumpfer Trennung der Blase und Eröffnung der Plica vesico-uterina die Abbindung der Cervix. — Ist die Exstirpation des Uterus nicht beabsichtigt, so durchtrennt man nach dem Dédoublement einfach seitlich und hinten im Gesunden die Vagina und hat so das Carcinom herausbefördert. Bei enger Vagina kann man sich den letzten Akt der Excision erleichtern, wenn man (nach Ablösung der Scheidenwand von ihrer Unterlage) den unteren Teil der hinteren Vaginalwand vom Frenulum her in sagittaler Richtung bis in die Nähe der Neubildung spaltet. Die Vorteile dieser, allerdings ziemlich blutigen Operationsweise fasst Olshausen zusammen: Dédoublement, Eröffnung des Douglas und event. die teilweise Trennung des Uterus in seinen Ligamenten geht vor sich, ohne die Neubildung vorher berührt zu haben; Raumgewinnung. Sichere und exakte Umschneidung und Entfernung des erkrankten Teiles der Scheidenwand. Ueber Dauererfolge spricht sich O. aber dennoch reserviert aus. Für die grosse Neigung zur Recidiven des primären Scheidencarcinoms überhaupt macht er die breite, innige Verbindung der Vaginalwand mit dem Beckenbindegewebe und event. die Einimpfung des Carcinoms während der Exstirpation in die breiten Flächen des eröffneten perivaginalen Bindegewebes verantwortlich. Gerade in letzterem Punkte ist er der Meinung, dass seine Methode einen Fortschritt bedeute. Von 3 Fällen, die Olshausen so operierte, recidivierten 2 nach 3 Monaten (allerdings im Ligamentum latum, gestorben nach 13 Monaten) bezw. 4 Jahren; 1 ist nur ca. $^1/_4$ Jahr beobachtet. Mit derselben Methode erlebte Thorn 2 mal Recidive und zwar im Parametrium posterius. Aehnlich haben noch Labusquière, Pozzi, Segond, Routier und Bazy operiert.

Einseitige tiefe Scheidendammincision: Dührssen empfiehlt auf Grund eines Falles, der allerdings wegen Infiltration des linken Parametriums und wohl teilweise auch des Rectums voraussichtlich recidiviert sein wird — es handelte sich um ein grosses Carcinom der hinteren Scheidenwand und der Portio — Freilegung des Operationsgebietes durch eine Scheidendammincision auf der gesunden Seite und gemeinsame Exstirpation der Scheide und der erkrankten Cervix, wobei letztere im Zusammenhang mit der abgetrennten Scheidenpartie belassen wird. Es wird vom Scheidendammschnitt aus das Scheidencarcinom umschnitten und von seiner Unterlage abgelöst. Ist die Ablösung bis zum erkrankten Scheidengewölbe vorgeschritten, so wird die Basis des betreffenden Ligamentum latum umschnürt und von der Cervix abgetrennt. Es folgt die Eröffnung des vorderen Scheidengewölbes und die Fixation der frei-

Digitized by Google

gelegten Cervixkante zwischen 2 Kugelzangen, eine oben, eine unten. Zwischen beiden Kugelzangen wird die Cervix quer durchschnitten. Die Cervix und mit ihr die ganze resecierte Scheidenpartie hängt jetzt nur noch an der Basis des anderen Ligaments. Unterbindung und Abtrennung derselben. Uebernähung des Uterusstumpfes und des Scheidendefektes. So ist eine Berührung der gesetzten Wundflächen mit Carcinom möglichst vermieden. Will man den ganzen Uterus exstirpieren, so hält es Dührssen für besser, die Exstirpation erst nach der hohen Amputation vorzunehmen, also nachdem alles makroskopisch Erkrankte entfernt ist. Dührssen schliesst sich übrigens der Ansicht Olshausen's, dass man in allen Fällen von primärem Scheidencarcinom plus Portiocarcinom den ganzen Uterus exstirpieren müsse, nicht an, weil in diesen Fällen das Fortschreiten der carcinomatösen Wucherung ins Parametrium wohl sicher direkt vom Scheidencarcinom und nicht von dem secundären Portiocarcinom aus erfolge. Hat das Carcinom die ganze hintere Wand ergriffen, so schlägt Dührssen vor, den Scheidendammschnitt mit dem Paquelin vorzunehmen. Ist die Portio von dem Scheidencarcinom noch durch eine Brücke gesunden Gewebes getrennt, dann wird auch sie nicht entfernt.

Den Scheidendammschnitt empfiehlt auch Thorn (für hochsitzende Carcinome), aber auf der kranken resp. stärker erkrankten Seite, bis auf ca. 3 cm an das Carcinom heran. Eine mediane Scheidendammincision schickte Thomson in einem Fall voraus, wo das Carcinom auf beiden Seiten ziemlich gleich entwickelt war; zugleich hohe Cervixamputation. Ob ein Recidiv nicht eintrat, ist unbekannt.

Alle drei Autoren, Dührssen, Thomson und Thorn, halten den Scheidendammschnitt für weniger eingreifend und blutig, als den Olshausen'schen pararectalen resp. perinealen Schnitt und ganz besonders für Carcinome des oberen Teils der Scheide geeignet. Für solche des unteren Teils erkennen sie die Olshausen'sche Methode als berechtigt an.

Peters machte in einem Fall zunächst einen (anscheinend medianen) Scheidendammschnitt bis etwa 2—3 cm vom unteren Carcinomrand entfernt und unterminierte von dem Winkel der Episiotomiewunde aus beginnend das Carcinom (verfuhr also eigentlich ebenso wie Dührssen). Pat. wurde nur sieben Monate lang beobachtet, war bis dahin allerdings recidifvrei.

Eine Art von Kombinationsverfahren mit Vorherrschen der Dührssen'schen Methode schlug Torggler (Friedl l. c.) ein.

50jährige O-para. Seit fünf Monaten Klimax. Seit drei Wochen andauernde Blutungen und heftige Schmerzen im Kreuz und Leib, daneben starkes Druckgefühl auf den Mastdarm.

Status: Vagina eng und lang. Portio die einer Nullipara. An der hinteren Vaginalwand 2 cm vom Introitus entfernt etwas nach rechts von der Medianlinie ein $4^1/_2$ cm langer, 3 cm breiter eiähnlicher, deutlich umschriebener Tumor, dessen conoexe Grundfläche gegen das Rektum zu glatt ist, dessen plane Fläche in der Vagina höckrig und exulceriert ist. Rectalschleimhaut verschieblich. Zwischen hinterem Vaginalgewölbe und oberem Rand des Tumors 3—4 cm gesundes Gewebe. Uterus o. B.

Operation: Olshausen'scher pararectaler Schnitt genügt wegen Enge der Vagina nicht zur Freilegung des Operationsfeldes. Deshalb 8 cm

Digitized by Google

langer Dührssen'scher Schnitt nach dem rechten Tuberischii. Carcinom jetzt leicht zugänglich, wird rings im gesunden Gewebe umschnitten, teils scharf, teils stumpf von der Rektalwand abgelöst. Stärkere Blutung aus dem eröffneten Cavum ischiorectale durch Umstechung gestillt. Vereinigung der Scheidenwundränder und der grossen Dammwunde durch tiefe und oberflächliche Nähte. Prima intentio. Genesung.

Weitere Beobachtung fehlt.

Endlich sei hier noch der Fall von Lauenstein (l. c. 1. Fall) erwähnt. L, nennt das in diesem Fall von ihm eingeschlagene Verfahren ebenfalls ein Kombinationsverfahren Olshausen-Dührssen. Das Charakteristische ist jedoch u. E. der mediane Dammschnitt, wie ihn Thomson ausgeführt hat.

Erst nach $3^1/_2$ Jahren Recidiv an der Portio vaginalis. Uteruskörper klein. Totalexstirpation des Uterus per vag. in situ nach Discission der Scheidenstenose mit Schluss der Scheidenwunde. Genesung. Nach weiteren drei Jahren noch recidivfrei. Scheide $1^1/_2$ Fingerglied lang, endet oben in einen festen Narbenring, den die Fingerspitze nicht durchdringen kann. Das Innere der Scheide ist hinten narbig, vorn weich. Das narbige Septum rectovaginale $^3/_4$—1 cm dick. Defaecation und Exurese normal. Nach Lauenstein's Ansicht war schon bei der ersten Operation die Portio miterkrankt, wenn auch makroskopisch und mikroskopisch nicht nachweisbar.

Ueberblickt man vorstehende Thatsachen und Vorschläge, so muss man Dührssen, Thomson und Thorn insofern Recht geben, dass die Olshausen'sche pararectale resp. perineale Methode für die in den unteren Abschnitten der Scheide sitzenden, die Dührssen'sche Methode mit ihren Abarten für die in den oberen Abschnitten sitzenden Carcinome besser passt. Aber man muss auch bemerken, dass beide Methoden als radikale nicht angesprochen werden können. Mit verschwindend wenig Ausnahmen folgten auch auf sie Recidive. Woran liegt das?

Inwieweit die Recidive, trotz der darauf abzielenden Vorsichtsmassregeln, durch Kontakt- resp. Impfinfection herbeigeführt wurden, bleibe hier als von untergeordneter Bedeutung gänzlich unerörtert.

Eine Gruppe der Recidive hat ihren Sitz in den seitlichen Parametrien, besonders dann, wenn der Uterus oder sie selbst bereits mit erkrankt waren.

Bei einer zweiten Gruppe handelt es sich um ganz lokale Recidive, d. h. das Recidiv tritt genau dort auf, wo das ursprüngliche Carcinom gesessen hatte oder in dessen nächster Umgebung. Offenbar sind in diesen Fällen Carcinomkeime an der Operationsstelle zurückgelassen worden. Lokale Recidive nach Carcinom der hinteren Vaginalwand, dem häufigsten Sitz, fanden sich unter den in Betracht gezogenen Fällen (meist sind die Angaben ungenau oder fehlen ganz) nicht weniger als vier, viermal fanden sich solche in dem Parametrium posterius, auch dann, wenn die Portio bei der Operation als gesund befunden worden war. In einem dieser letzteren Fälle konnte Thorn gradatim das Hinaufkriechen der Wucherung in die retroperitonealen Lymphdrüsen beobachten. Wir müssen also bei den Carcinomen der hinteren Vaginalwand unser Augenmerk vor allem auf das

Digitized by Google

zwischen Vagina und Rectum gelegene Zellgewebe richten. Wir müssen dieses als gerade so verdächtig ansehen, wie die Axillardrüsen und den M. pectoralis bei Mammacarcinom und gerade so behandeln. Anstatt in diesem Zellgewebe das Dédoublement und die Ablösung des Carcinoms vorzunehmen, wobei mehr oder weniger dicke Schichten des Zellgewebes zurückbleiben, müssen wir dasselbe in toto mit entfernen. Ref. kann zwar den anatomischen Beweis, dass bei primärem Vaginalcarcinom dieses Zellgewebe Krebskeime mehr weniger oft enthält, auf Grund eigener Beobachtungen nicht erbringen. Jedoch berichtet Rohde in einem Fall von einer Carcinom-Wucherung in diesem Zellgewebe, in drei Fällen von Bernard war sogar die Rektalwand selbst bereits infiltriert, (keiner dieser Fälle war noch radikal-operabel). Dagegen konnte Ref. vor einiger Zeit bei einem Fall von sekundärem Vaginalcarcinom sich von der carcinomatösen Infiltration des pararectalen Gewebes und des Parametrium posterius überzeugen.

Es handelte sich um ein Portiocarcinom mit zweimarkstückgrossem secundären Carcinom der hinteren Vaginalwand. Das Rectum erschien bei Palpation gesund, ebenso liess sich vor der Operation eine Infiltration des pararectalen Zellgewebes nicht konstatieren. Der Fall wurde auf sacralem Wege operiert, und es fand sich, dass in dem erwähnten Zell- und Fettgewebe zahlreiche circumscripte derbe Infiltrationen carcinomatöser Natur vorhanden waren, die sich zum Teil mit den Fingern ähnlich den Achseldrüsen bei Mammacarcinom herausreissen liessen, zum Teil aber so innig hintere Scheiden- und vordere Mastdarmwand verbanden, dass beide im Zusammenhang gelassen werden mussten. Nur die gleichzeitige Resection des Rectums gestattete, alles makroskopisch auf Carcinom Verdächtige mit hinwegzunehmen.

Sollte nun der Schluss, dass sich beim primären Vaginalcarcinom ebenfalls derartige lymphdrüsenähnliche Carcinomnester in dem paravaginalen und pararectalen Zellgewebe finden, den thatsächlichen Verhältnissen nicht entsprechen?

Es muss also dieses Zellgewebe in toto mit entfernt werden; das ist aber technisch nur möglich, wenn die vordere Rectalwand mit entfernt wird. Hierzu stehen zwei Wege zur Verfügung, der sacrale und der von Lauenstein (l. c.) in einem Fall betretene. Schon Fritsch hat bereits in der 6. Auflage seines Lehrbuches der Frauenkrankheiten auf den sacralen Weg zur Operation des primären Vaginalcarcinoms hingewiesen, mit welchem Vorschlag Thorn und Peters sich einverstanden erklärt haben. Ausgeführt ist die Operation u. W. bei primärem Scheidenkrebs noch nicht worden.[1])

Es sei daher gestattet, den Gang der Operation[2]) wie er in dem erwähnten Fall von secundärem Vaginalcarcinom bei Portiocarcinom beschritten wurde (15. Novbr. 97), kurz zu schildern:

---

[1]) Während der Drucklegung wurde ein Fall von Weiss aus d. J. 1896 referiert (Monatsschrift f. G. u. G. Bd. VI, pag. 630): ausgebreitetes prim. Vaginalcarcinom. Sacrale Methode mit Entfernung des Uterus. Heilung beanspruchte 3 Monate. Nach 17 Monaten noch recidivfrei!

[2]) Es geschieht dies mit freundlicher Erlaubnis des Herrn Kollegen G. Hesse, dem der Fall gehörte und dem Ref. bei der Operation assistierte.

Digitized by Google

V förmiger Schnitt von den beiden Spin. post. infer. zur Steissbeinspitze, temporäre Resection der beiden untersten Kreuzwirbel, welche incl. Steissbein im Zusammenhang mit den Weichteilen gelassen werden. Beiseiteschiebung des Rectums. Eröffnung des Peritoneums rechts. Hervorholen des Uteruskörpers. Abbindung und Durchtrennung beider Adnexe bis in die Gegend der Artt. uterinae. Ablösung der Blase incl. Ureteren vom Uterus von oben her nach Durchschneidung des Peritoneums da, wo es locker aufzusitzen beginnt. Schluss des Peritoneums mittelst Naht. Eröffnung der hinteren Vaginalwand unterhalb des Carcinoms im Gesunden, Umstechung und Durchtrennung der Vagina nach rechts herum sowie des rechten seitlichen Parametriums. Hierauf Durchtrennung des vorderen Vaginalgewölbes. Es soll nun das linke infiltrierte Parametrium und die linke Vaginalwand durchtrennt werden; dabei zeigt sich aber, dass links das zwischen Vagina und Rectum gelegene Zellgewebe in der oben geschilderten Weise infiltriert ist, dass sich insbesondere das Rectum nicht ablösen lässt. Daher nach provisorischer Abklemmung quere Durchtrennung des Rectums oberhalb der erkrankten Partie; nun erst Umstechung des linken Parametriums und des Restes der linken Vaginalwand; jetzt hängt Uterus + oberer Teil der hinteren Vaginalwand + Rectum nur noch nach unten zu fest; quere Durchtrennung des Rectums dicht oberhalb des Anus macht das ganze Conglomerat frei. Es gelingt, das Rectum so weit herabzuziehen, dass es in den Anus eingenäht werden kann. Gazedrainage der Vagina nach unten, der grossen Wundhöhle nach aussen mit nur teilweiser Naht der Haut und Weichteillappen. Dauer der Operation drei Stunden.

Wäre es nicht gelungen, das Rectum bis in den Anus herabzuziehen und dort ohne zu starke Spannung zu fixieren, so hätte notgedrungen ein Anus praeternaturalis parasacralis angelegt werden müssen. (Ueber den Ausgang s. unten, Anmerk.)

Lauenstein (l. c. II. Fall) verfuhr folgendermassen;

68jährige VII-para. Entbindungen sämtlich ohne Kunsthilfe. Im 49. Jahre Menopause. Seit $^3/_4$ Jahren Kotabgang durch die Scheide beobachtet, der an Reichlichkeit allmählich zunahm. Sonst kein Ausfluss.

Status: In der hinteren Vaginalwand trichterförmige Perforation des Septum rectovaginale. Die Oeffnung im Rectum, an dessen vorderer Wand sonst nichts Abnormes fühlbar war, ist wesentlich kleiner als die der Scheidenwand. Die Fistel ist fingerbreit umgeben von einer wallartigen Härte, die sich nach unten bis in den Damm, nach oben bis an den Uterus erstreckt, beiderseits die Beckenwand erreicht. Parametrien weich, Uterus klein, beweglich. Lauenstein beschloss nun, ausser der Exstirpation des Carcinoms einen Anus praeternaturalis anzulegen, um der Patientin die Beschwerden einer Cloake zu ersparen. Operation I. zweifingerglieldlanger Schrägschnitt von oben aussen nach unten innen, 3 Finger breit nach innen von der Spina anterior superior durch die Bauchdecken. Durchtrennung der vorgezogenen Flexur nach provisorischer, doppelter Unterbindung. Einnähen des zuführenden Endes in den oberen Wundwinkel. Das abführende Ende wird mit steriler Gaze umwickelt, mit dem Rohr eines Irrigators verbunden und auf das gründlichste mit warmer Salicyllösung durchgespült. Sodann Verschluss des Darmendes durch doppelte Nahtreihe mittelst Seide; Versenkung. Naht des unteren Teils der Bauchdeckenwunde. — II. Hieran wird die Exstirpation des Carcinoms per vaginam angeschlossen. Ein grosser Teil der Mastdarmschleimhaut muss mit fortgenommen werden. Zahlreiche Unterbindungen und Umstechungen sind nötig. Der eröffnete Douglas wird sofort wieder geschlossen. Schliesslich war von der Mastdarmschleimhaut (bez. -Wand) nur noch ein $1^1/_2$ cm breiter Streifen erhalten. Soweit angängig, Vereinigung der Haut um den After mit der stehengebliebenen Mastdarmschleimhaut. Lockere Jodoformgazetamponade der Wundhöhle. Fieberfreier Verlauf; nach mehreren Tagen begann der künstliche After zu funktionieren. Heilung. Nach ca. einem Jahr noch kein Recidiv.

Digitized by Google

Lauenstein hebt hierzu noch als wichtig hervor, dass die Anlegung des künstlichen Afters zugleich ein aseptisches Verfahren bei der Exstirpation des Carcinoms ermöglichte, indem das distale Stück durch Spülungen von oben vorher gereinigt wurde, wobei man sich gleichzeitig leicht überzeugen kann, dass man auch wirklich das distale Ende vor sich hat. In solchen Fällen ferner, wo der künstliche After bestehen bleiben soll, empfiehlt L., den Darm ganz zu durchtrennen, keine seitliche Anastomose herbeizuführen.

Wenn es gestattet ist, zu vorstehendem Stellung zu nehmen, so glauben wir, dass die Anlegung eines Anus praeternaturalis an der Stelle der Wahl in jedem Fall, wo es sich um eine Radikaloperation eines primären Vaginalcarcinoms der hinteren Wand handelt, unbedingt als Voroperation auszuführen ist, und zwar aus dem Grunde, weil die Radikaloperation, wie oben dargelegt, die Entfernung mindestens der vorderen Rectalwand erfordert.

Ueber die Art der Anlegung des künstlichen Afters wollen wir uns erst aussprechen, wenn wir die beiden Methoden, welche zur Exstirpation des Carcinoms selbst in Anwendung kommen können, auseinandergesetzt haben.

I. Art der Exstirpation: Sacralschnitt wie oben angegeben. Temporäre Resektion des Steissbeins inkl. V. resp. IV. Kreuzwirbel. Quere Durchtrennung des Rectum nach provisorischer Abklemmung möglichst hoch oben, dabei Eröffnung des Peritoneums. Sofortige Naht des zurückbleibenden oberen Darmlumens. (Dies wird die Regel bilden, weil es wohl in den seltensten Fällen gelingen wird, den oberen Darmabschnitt herunterzuziehen und mit Erfolg in den After einzunähen (vergl. auch unseren Fall), eine zirkuläre Darmnaht bei Erhaltung eines grösseren unteren Darmstückes aber noch schlechtere Aussichten bietet.) Hervorleiten des Uterus aus der Peritonealöffnung. Abbindung der Uterusligamente von oben her bis an die Parametrien. Durchtrennung des Peritonealüberzuges an der Vorderwand des Uterus und Abpräpariren der Blase. Vereinigung des vorderen und hinteren Peritoneallappens. Quere Durchtrennung des Rectum dicht oberhalb des Anus. Eröffnung der hinteren Vaginalwand unterhalb des Carcinoms im Gesunden mittelst Kontrole mit dem Finger. Nunmehr nach den Seiten und nach oben zu nach dem (rechten) Parametrium Umstechung und Abtrennung im Gesunden, ferner der vorderen Vaginalwand. Dabei bleibt carcinomatöse Vagina, Uterus und Rectum im Zusammenhang und wird in toto nach Abbindung und Durchtrennung des (linken) Parametriums entfernt. Eventuelle Einnähung des herabgezogenen Rectums in den Anus, sonst Excision des Anus. Drainage des Vaginalrestes und der Wundhöhle nach hinten unter möglichster Vereinigung der Weichteile und Haut durch Naht.

Diese Art zu operieren ist allerdings blutig und langwierig, aber so radikal wie möglich, und dürfte deshalb die grössten Chancen hinsichtlich der Vermeidung eines lokalen Recidivs bieten. Carcinomatöse Infiltration eines seitlichen Parametrimus trübt natürlich auch bei diesem Verfahren die Prognose. (Vergl. den angeführten Fall; siehe

Digitized by Google

unten, Anmerk.) Recidive in den lumbalen Lymphdrüsen sind natürlich ebensowenig auch durch diese Operation nicht zu vermeiden, jedoch sind wir über die Häufigkeit derselben in überhaupt noch operablen Fällen nicht unterrichtet.

Wir würden somit die Operation unbedingt vorschlagen bei einem hochsitzenden primären Scheidencarcinom der hinteren Wand mit und ohne Beteiligung der Portio, ebenso auch bei sekundärem Scheidencarcinom, wenn es dadurch möglich erscheinen sollte, alles Erkrankte zu entfernen.

Ob man bei einem tiefsitzenden Carcinom der hinteren Wand weniger eingreifend verfahren darf, müsste die Erfahrung lehren. Vielleicht könnte man da, ähnlich wie Lauenstein, folgendermassen verfahren:

II. Art der Exstirpation: Scheidendammschnitt nach dem Tuber ischii der erkrankten Seite bis 2—3 cm an das Carcinom heran. Stumpfes Indiehöhearbeiten an der Seite des Rectums und der Vagina, ähnlich wie beim Schuchardt'schen Hilfsschnitt; Spaltung der freipräparierten Seitenwände beider Schläuche im Gesunden bis etwa 2 cm über die obere Grenze des Carcinoms. Sodann auf der anderen Seite dasselbe. Endlich quere Durchtrennung von hinterer Vaginalwand und vorderer Rectalwand oberhalb des Carcinoms. In dieser queren Durchtrennungslinie, wobei (vielleicht auch schon vorher) der Douglas eröffnet worden ist, wird die benachbarte Vaginal- und Rectalwand von rechts nach links zusammengenäht, wodurch gleichzeitig der Douglas geschlossen wird, Gazetamponade der Wundhöhle, wenn möglich teilweise Vereinigung der stehengebliebenen hinteren Rectal- und vorderen seitlichen Vaginalwand an den seitlichen Durchtrennungslinien. Es resultiert so eine scheidenähnliche Cloakenbildung, die aber Dank des künstlichen Afters keine Beschwerden hervorzurufen vermag, dagegen dem ev. Menstrualblut Abfluss gestattet. Dieser Modus procedendi wäre technisch sicher ausführbar. Ob er vor Recidiven so sicher schützen kann, wie wir von der vorher beschriebenen Operation annehmen, wagen wir nicht zu entscheiden.

Wir müssen nun auf die Art der Anlegung des Anus praeternaturalis zurückkommen.

Bei der ersten Art der Exstirpation wird das resecierte Rectum nach unten zu verschlossen. Mithin muss in diesem Fall der Anus praeteraturalis in der üblichen Weise angelegt werden, d. h. mit Einnähung des zu- und abführenden Darmendes. Es haben dann die Secrete des ausgeschalteten Darmstückes freien Abfluss nach aussen.

Bei der zweiten Art der Exstirpation, wo eine Cloake angelegt wird, steht natürlich kein Bedenken im Wege, den abführenden Schenkel der Flexur zu versenken.

Gelingt es, bei der ersten Art der Exstirpation, das Rectum nach Resection eines Stückes desselben wieder zu vereinigen, so wird man das natürlich thun und hat es dann in der Hand, später, nachdem man

Digitized by Google

sich von der Durchgängigkeit nochmals überzeugt hat, den Anus praeternaturalis wieder dauernd zu beseitigen.[1]) —

Wir sind uns bewusst, ein resp. zwei sehr radikale Verfahren vorgeschlagen zu haben: jedoch dürfte dies seine Berechtigung finden in den unbefriedigenden Resultaten, welche durch die bisherige Methoden erzielt worden sind. Man würde wohl auch zweckmässig die Schwere des Eingriffes dadurch verringern können, dass man zweizeitig operiert, d. h. die Exstirpation des Carcinoms erst einige Tage nach dem in Funktion Getreten sein des künstlichen Afters vornimmt. —

Die Prinzipien der Operation primärer Carcinome der vorderen Vaginalwand fallen zusammen mit denjenigen bei secundären, die ja weit häufiger die vordere Wand der Scheide befallen.

Geschwollene Inguinaldrüsen sind natürlich, wenn der Fall sonst einer Radikaloperation zugänglich ist, zu entfernen. Nach Bernard gelten übrigens geschwollene Inguinaldrüsen Péan u. A. als Contraindication zur Operation.

Es erübrigt noch, einen Blick auf die Operation des primären Vaginalcarcinoms sub graviditate und sub parta zu werfen. Hierzu meint Bernard, dass während der Schwangerschaft grössere Tumoren zu exstirpieren seien: kleinere würden sich wohl meist der Diagnose entziehen. Subpartu würde man kleine gestielte Tumoren entfernen; bei grossen Tumoren und lebendem Kind Sectio caesarea, (Vergl. Fall Strebel im Lit.-Verz.) bei totem Kind Perforation.

b. Die **Vaginalsarcome** bieten bekanntlich bei kleinen Kindern ein anderes Bild als bei Erwachsenen.

Pick (l. c.) stellt auf Grund früher erschienener zusammenfassender Publikationen von Frick und von Kolisko 15 Fälle mit 10 Sectionsprotokollen von Vaginalsarcom bei kleinen Kindern zusammen, welche sämmtlich unter dem Bilde des sog. Traubensarcoms verliefen, mit eventueller Ausnahme eines Falles von Babes in Ziemssen's spec. Path. und Ther. Bd. 14. Ueber die genetischen und anatomischen Eigenschaften dieser Form von Sarcom hat Ref. bereits in dem Sammelreferat über Uterussarcom (D. Monatsschrift Bd. VII, Heft 1.) ausführlich berichtet, worauf hiermit verwiesen sei. Diese kindlichen Traubensarcome (8 mal unter 13 Fällen Rundzellensarcome mit Spindelzellen) haben eine grosse Neigung, auf die Blase infiltrierend überzugehen; selbst wenn das Sarcom ursprünglich an der hinteren Scheidenwand sass. Uebrigens entsprangen von 14 Fällen 9 von der vorderen, 2 von der rechten, 1 von der linken, 2 von der hinteren Scheidenwand

[1]) In dem oben berichteten Fall (Dr. Hesse) hatte die Einnähung des Rectums in den Anus keinen Erfolg. Es war die Spannung doch zu gross gewesen und es bildeten sich mehrfache Fisteln zwischen Rectum, Vagina und Wundhöhle. Nach einem vergeblichen Versuch am 7. I. 98, diese Fisteln zu schliessen, wurde am 19. I. ein Anus praeternaturalis der Flexur angelegt und am 4. II. das distale Ende des Rectum wieder isoliert und geschlossen, die grosse Wundhöhle, die noch immer bestand, ausgekratzt und nach Excision des Anus durch Nähte verschlossen. Schnelle Heilung. Leider bemerkte man aber bereits am 7. I. einen Recidivknoten in dem schon bei der I. Operation erkrankt gewesenen linken Parametrium.

Digitized by Google

(Pick). Nie war ausser im Fall d'Arcy Power (l. c.) das Septum rectovaginale infiltriert, was Pick mit dem Verlauf der Blutgefässe in Zusammenhang bringt. Entfernte Metastasen scheinen nicht vorzukommen, regionäre z. B. in den Lymphdrüsen, im Ovarium bisweilen; nur einmal wurde Peritonealsarcomatose beobachtet. Stets ist Blasenerweiterung infolge Harnstauung vorhanden gewesen, welche entweder durch Druck der polypoiden Massen auf die Harnröhre oder durch sarcomatöse Infiltration des Blasenhalses und der Urethra hervorgerufen wird; event. Elongation der Harnröhre. Klinisches: Alter der Pat. um 2 Jahre herum. Symtome: Blutungen, Störungen von seiten der Harnorgane (Tenesmus, Retentio), Jauchungsfieber. Terminaler Kräfteverfall. Selten Defäcationsbeschwerden. Prognose: infaust. Ein einziger Fall ist bisher durch zweimalige Operation (Volkmann) geheilt worden, ($3^1/_2$ Jahre recidivfrei), hier sass das Sarcom ausnahmsweise auf der hinteren Vaginalwand. In allen anderen Fällen starben die Kinder an Recidiv innerhalb eines Jahres nach der Operation. Differentialdiagnose: Die auch in frühestem Alter von Schröder und v. Winckel beobachteten Scheidencarcinome gingen von der hinteren Vaginalwand aus und bildeten entweder „eine umschriebene Geschwulst, die allmählich wachsend halbkugelförmig in die Vagina vorspringt" oder auch eine flache, diffuse Infiltration. Das Mikroskop entscheidet. (Nur etwa 6 Fälle sind bekannt. Münz.) Fibroide Polypen der Scheide sind sehr selten, haben dünnen Stiel (Münz), können aber auch entzündlich ödematös anschwellen und so zu Verwechselung Anlass geben. Auch hier soll das Mikroskop entscheiden; finden sich Bilder, die sowohl wie oedematöses Sarcom als wie entzündliches Fibrom aussehen und keine quergestreiften Muskelfasern, dann ist man nach Pick zunächst berechtigt, von einer Radikaloperation abzusehen, aber verpflichtet, eine ständige Controlle auf Recidiv; auszuüben zeigt sich dies, sofort Radikaloperation.

(Traubenförmige Sarcome wurden noch beobachtet: 2 mal an der kindlichen Cervix, 13 mal an der Cervix Erwachsener, Braun l.c.)

Zu den von Pick zusammengestellten 15 Fällen von vaginalem Traubensarcom bei Kindern kommen neuerdings 3 hinzu: Braun, d'Arcy Power, Holländer. In letzterem Fall wurde auf parasacralem Wege der gesamte Genitalschlauch uneröffnet entfernt; Genesung. Weitere Beobachtung steht noch aus.

Ein weiterer Fall, der wohl sicher hierher, d. h. zu den traubenförmigen Sarcomen des Kindesalters zu rechnen ist, ist von Bidone mitgeteilt:

Dreijähriges, sonst gesundes Mädchen zeigte einen weichen blassroten Tumor von körnigem Bau, der aus der Scheidenöffnung hervorragte und mit einem breiten Stiel der vorderen Vaginalwand aufsass. Entfernung des Tumors mit der galvanokaustischen Schlinge. Rasche Reproduktion. Nach der 7. Exstirpation der immer wieder neu gewucherten Neubildung (ungefähr 2 Jahre nach der 1. Operation) war eine das Becken ausfüllende, mannsfaustgrosse Wucherung bei dem nun kachectisch gewordenen Kinde zu konstatieren. Bei der Sektion fand sich ein blumenkohlähnlicher Tumor, der die Vagina ausfüllte, einen Teil der Cervix uteri zerstört hatte und in die Blase eingedrungen war. Ausserdem Infiltration des Beckens und der Inguinaldrüsen, Pyelitis, Pyelonephritis. Der Befund war bei den ver-

Digitized by Google

schiedenen Operationen stets ungefähr derselbe gewesen. Die Geschwulst war von ziemlich normalem Scheidenepithel überzogen. Das submucöse Gewebe wird als sehr dünn bezeichnet und infiltriert von Leucocyten; an manchen Stellen überzieht das Vaginalepithel direkt das Neubildungsgewebe (cf. Abbildung). Dieses besteht aus Rund-, Spindel- und Riesenzellen, sowie aus embryonalen quergestreiften Muskelfasern in verschiedenen Entwickelungsstadien mit Sarcolemm; fast sämtliche Muskelfasern haben den Kern in der Mitte der contractilen Substanz, ähneln also den Herzmuskelfasern. Die Körner, die an der Oberfläche des Tumors vorhanden sind, erweisen sich als vergrösserte Schleimhautpapillen.

Ref. ist der Ansicht, dass nur der besonders grosse Reichtum an quergestreiften Muskelelementen Verf. zu der Bezeichnung Rhabdomyom Veranlassung gegeben hat. Ihr häufiges Vorkommen in Traubensarcomen ist bekannt.

Von dem kindlichen ist das primäre Vaginalsarcom der Erwachsenen klinisch vollkommen, pathogenetisch und morphologisch nicht ganz vollkommen getrennt (Pick).

Das pr. Sarcom der Vagina ist bei Erwachsenen ebenfalls sehr selten; Münz stellt 19, Pick 17 Fälle aus der Litteratur zusammen. Das pr. Sarcom der Vagina hat bei Erwachsenen keinen konstanten Sitz; nur das lässt sich sagen, dass es vorzugsweise das untere Vaginaldrittel befällt (Pick) und häufig sich in der Medianlinie befindet (Münz).

Morphologisch bietet das Vaginalsarcom bei Erwachsenen nie die Traubenform dar, sondern erscheint entweder als diffuse, nicht sehr harte Infiltration oder als halbkugelförmiger oder knotiger Tumor des submucösen Bindegewebes. Die diffuse Form zeigt stets eine eitrig belegte Oberfläche, die bei Berührung blutet; eine Induration besteht nicht. Abweichungen kommen vor. Eine Neigung zur Infektion der Nachbarorgane scheint im allgemeinen nicht zu bestehen; jedoch berichtet Pick über einen Fall, wo das Sarcom auf den Uterus übergegangen war; im Fall Gornig (l. c.) setzte sich die Neubildung rechts fast bis zur Rectalschleimhaut und tief ins periproctale Bindegewebe fort, so dass eine vollständige Entfernung per vaginam nicht möglich war; im Fall Edebohls (l. c.) erstreckte sich das Sarcom in das l. Lig. lat.; kombinierte Perineotomie und Koeliotomie; im Fall Horn I (l. c.) erstreckte sich ein mehrere Centimeter tiefer Ausläufer in das retrovaginale und -vulvale Bindegewebe.

Die circumscripte Form tritt entweder als ulcerierter, leicht zerreisslicher, wenig verschieblicher Tumor auf, der sehr leicht blutet, oder als derbe, prallelastische, von glatter gefässreicher Schleimhaut bedeckte Geschwulst, die selbst bei starker Berührung nicht leicht blutet. Die Grösse dieser Tumoren schwankt zwischen Nuss- und Gänseeigrösse. (Münz). Bezüglich der histologischen Beschaffenheit kommen alle Arten zur Beobachtung; Pick fand 47 pCt. Spindelzellensarcom. Das Alter der Pat. schwankt zwischen 17 und 70 Jahren. Aetiologie völlig unbekannt. Die Klinischen Symptome sind verschieden je nach dem Sitz, Aussehen und Ausbreitung der Affektion. Die lokalen Beschwerden sind selbst beim Sitz in der vorderen Vaginalwand meist geringfügig. Die auffälligsten und konstantesten Symptome sind nach Münz der reichliche fleischwasserähnliche, mit Blut gemischte Aus-

Digitized by Google

fluss, in dem oft gangränöse Gewebsbröckel sich finden (wie beim Uterussarcom). Die Sarcome besitzen nämlich eine grosse Neigung zur Ulceration und Jauchung. Eine chronische Sepsis, Anämie, Abmagerung, Marasmus entwickeln sich, dagegen treten erst spät Kompressionserscheinungen auf. Eine eigentliche Kachexie, wie beim Carcinom, kommt nicht vor. Selten erfolgt der Tod an Lungenmetastasen. Auffallend ist die sich zuweilen schon in frühen Stadien findende Multiplicität. Ob entfernte Metastasen öfter vorkommen, lässt sich nicht entscheiden, da zu wenig Sectionsprotokolle vorliegen. (Metastasen sind in der Haut, den Lungen, der Pleura, den Rippen und Lymphdrüsen beobachtet worden).

Die Prognose ist nicht ganz so schlecht wie bei dem Sarcom der Kinder. 3 sichere Heilungen (Spiegelberg, Rubeska (l. c.) und Edebohls (l. c.) sind bekannt (4 resp. 11 resp. 3 Jahre lang beobachtet) und 3 unsichere, Menzel, 10 Monate beobachtet. Kaschewarowa-Rudnewa und Horn I (l. c.) 7 Monate beobachtet. Sonst erfolgte stets lokales Recidiv innerhalb 5 Monaten. Durchschnittliche Dauer $^1/_2$—2 Jahre nach dem Bekanntwerden der ersten deutlichen Symptome. Diese werden meist zu spät entdeckt. Therapie: wenn möglich radikale Operation mit ausgedehnter Entfernung des Mutterbodens. Differentialdiagnose: bezüglich der Primärität ist vor allem der Uterus zu berücksichtigen. Fibrome und Fibromyome, die langsam wachsen, haben keine Neigung zur Ulceration, sind stets solitär; Stielung spricht gegen Sarcom, aber nicht immer (Pick). Mehr noch als die circumscripte, kann die diffuse Form mit Carcinom verwechselt werden, mit tuberculösen, lupösen und spätsyphilitischen Ulcerationen. Die Entscheidung hat das Mikroskop zu treffen.

Endlich ist noch ein Fall, den Ref. seinerzeit als Lymphangioendothelioma haemorrhagicum cavernosum beschrieben hat, zu erwähnen.

56jährige XIV-para, klagt seit 8 Wochen über unregelmässige, zeitweise ziemlich heftige Blutungen, Kreuz- und Leibschmerzen.

Status: Aus der Vulva ragt ein höckriger, mattglänzender, roter, z. T. eitrig belegter, prall elastischer Tumor von Kleinapfelgrösse hervor, der leicht zerdrückbar und blutend ist. Kurzer Stiel nach der linken Vaginalwand auf der Grenze zwischen mittlerem und unterem Drittel. Ein zweiter, ebenso beschaffener, pflaumengrosser Tumor findet sich mit Stielinsertion an der hinteren Vaginalwand im oberen Drittel. Keine Infiltration in der Umgebung der Insertionsstellen. Uterus o. B. Entfernung der Tumoren. Verschorfung der Haftflächen.

Die histologische Untersuchung ergab ein Bild, was zu der oben angeführten Bezeichnung des Tumors Veranlassung gab. In demselben sollte ausser der Histogenese auch die Malignität zum Ausdruck kommen. Es ist hierbei nachzutragen, dass die Patientin thatsächlich einige Monate nach der Operation an einem Recidiv zu Grunde gegangen ist, leider auswärts. Eine Section wurde trotz Ersuchen des Referenten abgelehnt. Es ist dies um so bedauerlicher, als die Neubildung einen so eigentümlichen Charakter hat, dass die ihr gegebene Klassificierung schon mehrfach beanstandet worden ist. Die einen wollen sie zu den Carcinomen rechnen (z. B. Veit), andere haben gar die Vermutung ausgesprochen, es sei eine Metastase eines sog.

Digitized by Google

Grawitz-Tumors. Es ist hier nicht der Ort, auf die Sache näher einzugehen. Ref. bleibt noch heute auf seiner damaligen Ansicht bestehen und erlaubt sich nur auf einen histologisch ganz ähnlichen Fall von Volkmann (Arch. f. klin. Chir. 1895. 1. Heft) zu verweisen, der mit dem Namen: Peritheliales Alveolarsarcom belegt worden ist.

III. Infektionsgeschwülste.

J, Neumann: Die Syphilis der Vagina, des Uterus und seiner Adnexe. Wien. med. Woch. 1895. No. 18—20.

In der Vagina findet man nahe dem Eingang das Gumma als Kontinitätserkrankung von der Vulva aus gewöhnlich in ulcerativem Zerfall. Bei Gummen des Septum rectovaginale kann die hintere Vaginalwand so infiltriert werden, dass sie beim Einführen des Speculum zerreisst. Isolierte Gummata, also gewissermassen primäre Geschwülste, des mittleren und oberen Drittels der Vagina sind selten:

33jährige 0-para, litt 4 Jahre vor der gegenwärtigen Aufnahme an Gummen der äusseren Genitalien. Periode seit 9 Jahren ausgeblieben.

Status praesens: Beide grosse Labien elephantiastisch vergrössert, die Schamspalte deckend; oben braunrot, unten livid verfärbt. An der Innenfläche halbthalergrosse, flache Geschwüre, z. T. mit fadenziehendem, gelblichem, nicht ganz abstreifbarem Belag versehen. Vorderer Geschwürsrand buchtig unterminiert, hinterer zeigt beginnende Ueberhäutung. Kleine Labien fast ganz fehlend. Clitoris hypertrophisch. Urethralwulst zerstört, z. T. narbig, z. T. geschwürig. Aus der Vulva ragt eine grosse Zahl lappiger Wucherungen und Fortsätze heraus, welche beiden Vaginalcolumnen angehören. An der Grenze zwischen unterem und mittlerem Drittel der Vagina septumartige Membran zwischen vorderer und hinterer Columna; vor deren hinterer Insertion ein guldenstückgrosses, derbes Narbenfeld, welches sich gegen das Rectum zu ampullenförmig eindrücken lässt. An dieser Stelle ist gleichzeitig Vaginal- und Rectalwand miteinander verlötet, das Zwischengewebe scarificiert, es besteht aber keine Kommunikation. Links von dieser Stelle im Rectum halbkreuzerstückgrosses Geschwür. Nach dem Uterus zu keine charakteristischen Veränderungen.

Dieser Fall ist deshalb bemerkenswert, weil sonst Gummata der Vagina als mehr oder weniger infiltrierte Geschwüre sich präsentieren.

Sitzungsberichte.

Gesellschaft für Geburtshülfe und Gynaekologie in München.

Sitzung am 1 April 1897.

Vorsitzender: Herr Gossmann.
Schriftführer: Herr A. Mueller.

Diskussion über den in der Sitzung vom 11. März von Herrn Faltin gehaltenen Vortrag über Enteroptose.

(Der Vortrag erscheint demnächst in dieser „Monatsschrift" in extenso.)

Herr Faltin äussert sich zunächst noch über die Therapie dieses Leidens. Im ersten Stadium sind kurze (2—4 Minuten) kalte 15—18° R.) Sitzbäder anzuwenden, bei empfindlichen Personen nur des Morgens Abreibungen und Wicklungen. Im zweiten Stadium sind Halbbäder, kalte Güsse auf das Abdomen zur Anregung der Peristaltik nützlich. Besonderer Wert

Digitized by Google

ist auf die Regelung der Hautfunktionen zu legen. Sehr günstig wirken Kohlensäure-Bäder, die natürlichen besser als die künstlichen; ebenso elektrische Behandlung des Abdomens. Diese letztere Wirkung kann, da oft Hysterie mit im Spiele ist, wohl auch auf Suggestion beruhen. Die wichtigste Behandlungs-Methode ist sachverständig geleitete Gymnastik mit Widerstandsbewegungen. Nur bei starkem Hängebauch ist Bandage nötig. Die Ernährung muss individualisiert werden. Während die Einen Eiweiss gar nicht oder nur fein verteilt oder als Somatose vertragen, können wieder Andere Kohlehydrate nicht vertragen. Einige Tage Beobachtung müssen darüber entscheiden. Gegen Flatulenz, Aufstossen wendet er, wenn Bism. subnitr. stopft, Chinosol und Chinin aa. o. 2 an. Bei starker Obstipatio grosse kühle Klystiere und Ricinus. Im Anfange der Behandlung verordnet er ausgiebige Ruhe, Liegen im Freien, erst allmählich steigend Bewegung oder allgemeine Körpermassage. — Lokale Behandlung, Suggestion und Hypnose wendet er nur auf Indikation, so bei Symptomen nervösen Ursprunges, an.

Theilhaber. Es ist mit Freuden zu begrüssen, dass wieder einmal ein Gynäcologe die funktionellen Störungen des Darmtractus zum Gegenstand eingehenderen Studiums gemacht hat. Gerade die Erkrankungen des Darmes, bei denen gröbere anatomische Veränderungen fehlen, sind bei Frauen sehr häufig; für mich unterliegt es keinem Zweifel, dass bei einer grossen Zahl dieser Patientinnen irgend eine zufällig vorhandene Anomalie der Genitalien sehr häufig zur Erklärung der in Wirklichkeit durch den Darm veranlassten Krankheitserscheinungen beigezogen wird Die Pathologie der „Lageveränderungen des Uterus" wurde und wird noch in sehr unheilvoller Weise durch die Verwechselung dieser Zustände beeinflusst. Je nach der Ansicht, die in ärztlichen Kreisen bezüglich der Normallage des Uterus die herrschende war, wurde bald die Anteflexio, bald die Retroflexio, bald auch beide Anomalien für das Zustandekommen von primären Darmstörungen verantwortlich gemacht.

Da die Pat. selbst häufig über ihre Obstirpation klagten, so wurden meist „nebenbei" Abführkuren verordnet und die durch letztere erzielte Besserung der subjektiven Beschwerden war dann wieder ein Beweis für die Richtigkeit der orthopädischen Behandlung des Uterus.

Wie wenig die Darmerkrankungen bis jetzt von den Gynäcologen berücksichtigt wurden, zeigt ein Blick in beide Werke, die sich mit den Wechselwirkungen zwischen internen und gynäcologischen Erkrankungen beschäftigen: sowohl in dem Buche von P. Müller als in dem von Eisenhart ist dieser Gegenstand auf wenigen Seiten abgehandelt.

Mit Herrn Faltin stimme ich darin vollständig überein, dass der von Glénard beschriebene Symptomenkomplex sich häufig bei Darmatonie in Coincidenz mit Enteroptose findet. In solchen Fällen beobachten wir oft folgende Störungen: Druck, Völle im Unterleibe, Druck nach unten, Aufstossen, fader, pappiger Geschmack im Munde, Brechreiz, Erbrechen, hartnäckige Verstopfung, ab und zu auch die sogenannten „falschen Diarrhöen", Blähungen, Kolikschmerzen, Leib- und Kreuzschmerzen, Parästhesien der unteren Extremitäten, Herzklopfen, Schwindel, Flimmern vor den Augen, Ohrensausen, Kopfschmerzen, Unlust zum Arbeiten, psychische Depression, gestörter Schlaf etc.

In diesen Fällen gelingt es häufig, mit der von Faltin angegebenen Therapie (Massage, Elektrizität, hydrotherapeutische Prozeduren etc.) in relativ kurzer Zeit alle Symptome zum Schwinden zu bringen. Freilich sind spätere Recidive den Beschwerden nicht selten.

Faltin und Schwerdt meinen nun, die Herabsetzung des Spannungsdruckes von Seiten der Abdominalorgane und der Darmwand bedinge eine Volumzunahme der Gase; infolge davon entstehe Erweiterung des Darmrohres, Atonie und Parese der glatten Muskelfasern, Stuhlverstopfung; nach Zersetzung des Darminhalts bilden sich giftige Produkte, die Autointoxicationen zur Folge haben.

Im Gegensatze zu Faltin glaube ich, dass die Atonie des Darms mit ihren Folgen (Stuhlverstopfung und Autointoxicationszustände) nur zufällig coincidiert mit der Enteroptose, nicht durch letztere bedingt ist.

Digitized by Google

Die Gründe, die mich veranlassen, zu glauben, dass die Darmatonie von der Enteroptose unabhängig ist, sind folgende:

1. Wie Faltin richtig bemerkt, tritt nach Anwendung der Massage und Elektrizität häufig temporäre, manchmal radikale Heilung ein. Nun ist ja leicht verständlich, dass diese Mittel die Trägheit des Darmes beseitigen, es ist dagegen kaum einzusehen, wie durch solche Mittel die Dislocation der Eingeweide beseitigt werden soll.

2. Trifft man häufig ausserordentlich ausgedehnte Veränderungen der Lage des Darms ohne alle krankhafte Erscheinungen. Störungen treten nur auf, wenn eine Alteration der Funktionen des Darmkanals hinzutritt. Bei den Eventrationen grosser irreponibler Hernien sieht man ganz kolossale Dislocationen der Unterleibsorgane. So lange der Darm dabei normal funktionirt, sind die Leute beschwerdefrei.

3. Umgekehrt findet man den ganzen Glénard'schen Symptomenkomplex ausserordentlich häufig ohne jede Dislokation der Eingeweide.

4. bin ich überhaupt der Ansicht, dass die Inconstanz der Lage der meisten Unterleibsorgane bei der Frau eine physiologische Erscheinung ist. Mächtige Verschiebungen eines grossen Theiles der Abdominalorgane finden in jeder Schwangerschaft statt. Namentlich die Därme werden durch den emporsteigenden Uterus ganz aus ihrer Lage gebracht. Haben viele Schwangerschaften stattgefunden, so ist die natürliche Folge, dass die Bauchwand ihre frühere Elasticität nicht wieder erlangt, dass die häufig gedehnten Halteapparate des Darmes ihren ursprünglichen Tonus nicht wieder erlangen, dass also die Lage der Därme sich immerhin wesentlich unterscheidet von der Lage, die dieselben vor der ersten Schwangerschaft eingenommen hatten. Und doch treffen wir so ausserordentlich häufig Frauen, die nach sehr zahlreichen Entbindungen trotz hochgradigen Hängebauchs und gewaltiger Verschiebung des Magens, Darms und der Nieren sich vollkommen wohl befinden; namentlich unter unsern Bauernfrauen, die meist sehr fruchtbar sind und schon sehr früh das Wochenbett verlassen, ist der hochgradige Hängebauch etwas ganz gewöhnliches: dabei befinden sich die meisten von ihnen recht wohl; die dislocirten Organe der Abdominal- und Beckenhöhle machen keinerlei Beschwerden, so lange das Parenchym der Organe gesund ist und die Funktion ihrer Muskulatur nicht gestört wurde.

5. Hat der vor kurzem verstorbene Anatom Rüdinger auf Grund von Beobachtungen an Tausenden von Leichen im hiesigen ärztlichen Verein mitgeteilt, dass das Quercolon relativ selten sich in der sogenannten Normallage befände. Häufig läge es unterhalb des Nabels, manchmal nahe dem Beckeneingang, es zeige M-Formen und zahlreiche andere „anormale" Flexuren und Curvaturen.

Aus dem angeführten Grunde glaube ich, dass die Dislocationen des normalen Darms in der Regel ebensowenig Störungen hervorrufen, wie die sogenannten Lageanomalien des Uterus. Ich halte deshalb die Operationen, die eine Annäherung des heruntergesunkenen Quercolon bezwecken, für ebenso berechtigt resp. unberechtigt, wie die Experimente mit der Eixation des retroflektierten Uterus.

Auch die Fixation der sogenannten Wanderniere wird häufig ohne jeden Nutzen für die Pat. ausgeführt. Es mag ja ab und zu einmal einen Fall geben, in dem die Wanderniere Störungen hervorruft, diese Fälle sind jedoch ganz extrem selten, während heutzutage ausserordentlich häufig Störungen im Bereiche des Unterleibes mit einer zufällig dislocierten Niere in Verbindung gebracht werden.

Ich habe der „Wanderniere" seit fast einem Jahrzehnt eingehender meine Aufmerksamkeit gewidmet. Ich habe in dieser Zeit mehrere Hunderte von dislocierten Nieren gefühlt. Nierenverschiebungen sind ja bei Multiparen etwas ganz gewöhnliches. Nur ein einziges Mal sah ich mich in dieser Zeit veranlasst, wegen der Wanderniere eine Bauchbinde zu verordnen. Zu einem operativen Eingriff sah ich niemals eine Indication.

Bei 2 Frauen, die ich behandelte, war von anderer Seite die Fixation der Niere gemacht worden. Die eine Patientin war in London operiert worden. Der Erfolg war der, dass die Schmerzen, die sie oberhalb des

Digitized by Google

Nabels empfunden hatte, verschwanden; dafür klagte sie über intensive Schmerzen 1 cm unterhalb des Nabels. Als ich sie untersuchte, befand sich die Niere an normaler Stelle. Da die Patientin eine minimale Verdickung des linken Ovariums hatte, war der Schmerz in London auf dieses Organ bezogen worden und man hatte ihr den Vorschlag gemacht, es zu excidieren. Sie trat zu diesem Zwecke in meine Klinik ein. Es handelte sich um ein hochgradig hysterisches Mädchen mit atonischem Darm und mässiger Endometritis. Sie hatte sich schon monatelang mit der Idee der Ovarialexstirpation vertraut gemacht und erwartete davon völlige Genesung. Hätte ich die Ovarialexcision abgelehnt, so wäre bei ihr der Glaube an die Möglichkeit einer Genesung zerstört worden. Ich sagte deshalb blos den Verwandten, dass ich eine grössere Operation nicht für angezeigt hielte. Die Patientin beliess ich in ihrem Glauben und machte in Narkose wegen der Endometritis eine Ausschabung des Uterus. Die Krankenpflegerin erzählte ihr später, das Ovarium sei per Vaginam entfernt worden. — Während des Aufenthaltes in meiner Anstalt wurde der Darm massiert, gründlich für Stuhlgang gesorgt und die Patientin verliess bereits nach 10 Tagen völlig schmerzfrei die Anstalt. Ein halbes Jahr nach der Entlassung besuchte sie mich und erzählte mir, sie befinde sich völlig wohl, nur die Blähungen machten hie und da noch geringe Beschwerden.

Eine zweite Patientin von mir, ebenfalls hochgradige Hysterica, leidet auch zweifellos an Furor operativus passivus. Bei ihr wurden die beiden Nieren angenäht, und zwar die linke Niere einmal und die rechte zweimal in verschiedenen Zeiträumen. Ich sah die Patientin im Laufe der letzten sechs Jahre in jedem Jahre einigemale. (Die Nierenfixation war selbstverständlich von mir weder empfohlen noch ausgeführt worden.) Die Schmerzen der Patientin waren niemals im geringsten durch die Operation beeinflusst worden.

Was die Therapie der Darmatonie bei Enteroptose betrifft, so bin ich, wie schon bemerkt, ganz der gleichen Ansicht wie Herr Faltin. Ich finde, dass die verschiedenen Formen der Hydrotherapie, kühle Abreibungen, feuchte Einpackung, kühle Sitzbäder recht wirksam, vor allem gegen die consensuellen nervösen Symptome sind. Der Aufenthalt in Stahlbädern wirkt häufig recht günstig durch die Beeinflussung des Nervensystems infolge der Badekur, durch die reichlichere Bewegung, durch die Luftveränderung etc. Das Moorbad wirkt als eine Art Massage des Abdomens. Unentbehrlich ist bei vielen Patienten die Anwendung der Massage und der abdominalen Faradisation. Zimmergymnastik wirkt bei vielen Patientinnen vorzüglich auf das Nervensystem, bei einzelnen regt es die Darmbewegungen mächtig an, bei manchen Patientinnen versagt sie jedoch vollständig. Das Gleiche wie von der Zimmergymnastk gilt vom Geräteturnen und vom Velociped. Rückfälle sind nach allen derartigen Kuren häufig, doch pflegt dann die Wiederholung der Behandlung in relativ kurzer Zeit wieder Genesung herbeizuführen.

Zu Faltin's Vortrage möchte ich noch bemerken, dass mir schon oft entgegengehalten wurde, ich hätte behauptet, sämtliche Retroflexiosymptome seien durch Suggestion heilbar. Dies ist nicht richtig! Ich habe in meinen Arbeiten immer betont, dass häufig eine gründliche Lokalbehandlung der Endometritis, Metritis etc. erforderlich sei, dass in anderen Fällen der atonische Darm entleert und gekräftigt werden muss, dass nur in einer beschränkten Anzahl von Fällen rein nervöse, durch keine Organerkrankung bedingte Symptome vorliegen, zu deren Behandlung dann allerdings die Suggestion allein ausreicht.

Stumpf: Ich möchte mir erlauben, noch einige Worte über Nephroptose zu sprechen. Ich kann nicht an einen Zusammenhang zwischen Nephroptose und Enteroptose, namentlich nicht an die Richtigkeit der Behauptung glauben, dass die Nephroptose eine Teilerscheinung der Enteroptose ist. Es giebt sicher Fälle von Nephroptose ohne Enteroptose und ebenso solche von Enteroptose ohne Verlagerung der Nieren; ja es kann vorkommen, wie ein vor Kurzem von Israel mitgeteilter Fall erweist, wo die Verlagerung des Colon descendens durch die primär vorhanden ge-

Digitized by Google

wesene Nierenverlagerung bedingt war. Ich stimme gewiss mit Herrn Theilhaber überein, dass es eine grosse Zahl von Fällen giebt, in welchen eine Nephroptose zufällig gefunden wird, ohne dass irgendwelche subjektive Beschwerden vorhanden sind. Andererseits giebt es aber auch Fälle, welche im hohen Grade bedrohliche Symptome machen, so z. B. die intermittierende Hydronephrose durch Knickung des fixierten Ureters oder die schlimmen Erscheinungen welche eine Drehung des Gefässstiels der verlagerten Niere zur Folge hat. Aber auch ausser diesen greifbaren Folgeerscheinungen giebt es ganz sicher beobachtete Fälle von Nephroptose, in welchen durch die verlagerte Niere heftige nervöse Reflexerscheinungen verursacht und unterhalten werden. So sehr ich also gegen eine schematische Behandlung jeder verschobenen Niere mit Bandagen oder gar auf operativem Wege mich aussprechen muss, ebensosehr muss ich aber auch anerkennen, dass wir die Annähung der Niere eben doch nicht ganz und gar entbehren können. Welches andere Verfahren wäre denn z. B. bei intermittirender Hydronephrose möglich? So oft eine solche eintritt, leidet die Niere und es geht immer mehr von dem funktionierenden Gewebe dieses lebenswichtigen Organs zu Grunde, und deshalb ist gerade in solchen Fällen die Nephrorrhaphie ein wahrhaft konservatives Verfahren, das die Niere dem Organismus erhält und darum nicht entbehrt werden kann Ebenso giebt es sehr beglaubigte, von zuverlässigen Autoren beobachtete Fälle, in welchen die Nephrorrhaphie im Stande war, die quälenden Reflexerscheinungen zu beseitigen. Natürlich muss die Indikation zu der Operation gewissenhaft gestellt werden, und das Misstrauen, das von manchen der Operation entgegengebracht wird, beruht eben auf der kritiklosen Auswahl der Fälle für die Operation. Die Behauptung, dass die Wirksamkeit aller therapeutischen Massnahmen auf Suggestion beruhen, lässt sich leicht aufstellen, ist aber unrichtig und liesse sich sehr leicht ad absurdum führen.

Faltin hält für das Hauptmoment der Enteroptose den herabgesetzten intraabdominellen Druck, wie ihn Schwerdt bestimmte, nicht nur die Darmatonie, wie Theilhaber. Die gemeinsame Grundursache aller Symptome ist eine Nervenerkrankung, welche Erschlaffung der Bauchwandungen und Herabsetzung des Tonus aller Abdominalorgane erzeugt, wodurch wieder die Abnahme des intraabdominellen Druckes hervorgerufen wird. Begünstigend wirkt ein langes Mesenterium. Senkungen der Becken- und Bauchorgane bei Enteroptose brauchen nicht stets mit Darmatonie verbunden zu sein. Durch Enteroptose bedingte Prolapse geben für die Operation wenig Hoffnung auf Dauererfolg. Die Gonorrhoe kann durch Schwächung des Beckenbodens die Enteroptose verstärken. Die Fixation der Niere ist von den Chirurgen wegen schlechter Erfolge fast verlassen. Das Velocipedfahren ersetzt er durch das feststehende Zweirad, um Ueberanstrengung zu verhindern. Wenn die Beschwerden nach Einlegung eines Ringes, der den retroflektierten Uterus richtig lagert, bei bestehender Enteroptose verschwinden, so hält er das nicht für eine Suggestions-Wirkung. Nephropexie sei doch wohl, wenn auch nur sehr selten, unter strenger Indicationsstellung nötig.

Gossmann hat von der Nephrorrhaphie keine günstigen Resultate gesehen. Lediglich ein allgemein tonisirendes, abhärtendes Verfahren mit Gymnastik, Wasserkur und eine strenge Diät verspricht ihm bei der allgemeinen Schlaffheit, welche die Enteroptose bedingt, einen einigermassen dauernden Erfolg. Auch Mastkuren helfen wie die Schwangerschaft nur vorübergehend. Vorzüglich warnt er vor dem chronischen Gebrauch der Abführmittel bei Darmatonie.

Brünings erwähnt eines von Curschmann beobachteten Falles von 4—5jähriger Heilung nach durchgeführter Mastkur.

Stumpf: Ich möchte zum Schlusse noch bemerken, dass die eben gehörte Behauptung, die Nephrorrhaphie werde von keinem Chirurgen gemacht, unrichtig ist; denn es giebt in der That sehr viele Chirurgen, die die Operation noch heutzutage ausführen und sie nicht ausführen würden, wenn sie nicht mit den Resultaten zufrieden wären. Ebenso ist die von

Digitized by Google

Theilhaber aufgestellte Behauptung, dass die Nephrorrhaphie 100 pCt. Misserfolge habe, eben nur eine Behauptung, die nicht bewiesen werden kann. Ich verfolge seit 10 Jahren die einschlägige Litteratur und weiss aus derselben, dass die Zahl der ausgeführten Nephrorrhaphien nicht in der Weise zurückgegangen, wie dies von Theilhaber behauptet wurde.

Bericht
über die für den Gynaekologen interessanten Vorträge
des
27. Chirurgenkongresses.

Von

H. LINDNER-Berlin.

Beim 27. Kongress der Deutschen Gesellschaft für Chirurgie war insofern eine neue Einrichtung getroffen worden, als der Vorsitzende (Trendelenburg-Leipzig) von vornherein eine feste Tagesordnung für den ganzen Kongress aufgestellt und die angemeldeten Vorträge so weit als möglich in diese einrangiert hatte; der sehr bedeutende Rest, der sich nicht in dieser Tagesordnung unterbringen liess, wurde nach Erledigung derselben eingeschoben. Die erste Vormittagssitzung war der Diskussion über die Wundbehandlung gewidmet und wurde eröffnet durch einen Vortrag von Mikulicz-Breslau: Ueber die jüngsten Bestrebungen, die aseptische Wundbehandlung zu verbessern. Vortragender demonstrierte zunächst einige Kontrolapparate, die ermöglichen, zu bestimmen, ob die zu verwendenden Verbandstoffe vorschriftsmässig und genügend lange Zeit im Sterilisationsapparat verweilt haben, hierauf wies er darauf hin, dass wir mit drei Hauptfaktoren zu rechnen haben, wenn wir die Infektion der Operationswunden verhüten wollen, nämlich mit der Infektionsgefahr von seiten der Luft, von seiten der Haut des zu Operierenden, von seiten des Operateurs. Die Luftinfektion hat man lange Zeit zu niedrig taxiert; denn wenn auch die trockene Luft nicht allzu gefährlich ist und nur in sehr überfüllten Krankenhäusern einige Bedeutung gewinnt, so ist die feuchte Luft nicht gleichgültig, besonders die aus Mund und Nase des Operateurs und seiner Assistenten stammende. Bei seinen Untersuchungen fand M. bei Gesunden in $^1/_3$ der Fälle in der Mundhöhle Staphylococcus aureus, bei Kranken (Angina, Schnupfen) wird das Verhältniss sich noch viel ungünstiger stellen. Er empfiehlt Mundbinden oder nach Art der Esmarch'schen Chloroformmaske gestaltete mit Mull bezogene Mundkörbe, die durch eine Brille befestigt werden. Experimentelle Versuche ergaben, dass beim Sprechen gegen Nährböden ohne Bedeckung reichliche Kolonien zu erzielen waren, dass die Zahl der Kolonien abnahm bei ein- und zweifacher Mulllage, die Nährböden steril blieben bei dreifacher Lage. Bei der Hautdesinfektion des zu Operierenden muss antiseptisch verfahren werden, die Wundnaht nach der Operation durch Airol- oder Zinkpaste geschützt werden; die Gefahr von seiten der betreffenden Haut schlägt

Digitized by Google

Vortragender nicht hoch an. Dagegen hält er noch so sorgfältige Desinfektion der Hände des Operateurs für unzureichend, operirt deshalb mit sterilisierten Zwirnhandschuhen und bestreicht ausserdem die Fingerspitzen mit Jodtinctur. Seine Resultate haben sich seit Einführung dieses Verfahrens wesentlich gebessert.

Landerer-Stuttgart [Ueber die Ursachen des Misslingens der Asepsis] warnt vor zu grossem Pessimismus, die Störungen der Wundheilung lassen sich trotz aller Vorsicht nicht immer vermeiden (Naht- und Ligaturfisteln), sind aber durchweg harmlos. Durch Formalinumschläge konnte er die Haut des zu Operierenden in ca. 90 pCt. der Fälle keimfrei machen. Die Seideninfektionen kommen nicht durch Eindringen der Keime von aussen nach innen zu Stande. Trockene Verbände sind durchweg steril, feuchte dagegen immer asteril und müssen deshalb öfter gewechselt werden.

Perthes-Leipzig spricht über seine Versuche mit Operationshandschuhen. Trockene durchlässige Handschuhe lassen sich steril halten, feuchte werden von der Haut aus inficiert, daher muss diese stets aufs Sorgfältigste desinficiert werden. Wasserdichte Handschuhe empfehlen sich, um die Hände bei septischen Operationen vor Infektion zu schützen, ferner dort, wo man rasch die Hände steril haben will, ohne mit ausgedehnter Desinfektion Zeit zu verlieren: bei eiligen Operationen, beim Verbandwechsel auf der Abteilung, auf dem Truppenverbandplatz.

Döderlein-Tübingen: Ueber bakteriologische Untersuchungen über die Operationshandschuhe. D. hat bei einer grossen Zahl abdominaler und vaginaler Operationen im Laufe des Winters bakteriologische Prüfungen der sich in den Tricothandschuhen während der Operation ansammelnden Flüssigkeiten ausgeführt und dabei das sich stets wiederholende Resultat gefunden, dass sich schon in kurzer Zeit nach Beginn der Operation und auch bei ganz aseptischen Operationen, wie z. B. Ovariotomieen, eine grosse Menge der verschiedensten Bakterien in den Handschuhen ansammeln. Die Provenienz dieser Mikroorganismen wurde entsprechend der allgemein herrschenden Auffassung zunächst als aus der nicht vollkommen desinficierbaren Haut der Hände stammend angesehen. Die Folge davon war das Bestreben, impermeable Handschuhe zu verwenden, die einen vollkommenen Schutz des Operationsgebiets gegen die Hautkeime der Hände gewährleisteten. Der von Menge empfohlene Paraffinüberzug der Hände wie auch Paraffinierung der Tricothandschuhe ergab keine Aenderung der Versuchsresultate. Am zweckdienlichsten erschien der von Wölfler empfohlene besonders präparierte Gummihandschuh. Die damit angestellten Untersuchungen ergaben, dass auch auf der Oberfläche dieses sich nicht imbibierenden Handschuhes sich im Laufe der Operation Keime ansiedelten, wenn auch nicht in dem reichen Masse, wie in dem Maschenwerk der imbibitionsfähigen Tricothandschuhe. Als besonders wichtiges Ergebnis aber bezeichnet Redner die merkwürdige Thatsache, dass die unter dem Gummihandschuh stark macerierte Haut der Hände auch nach langandauernden Operationen, trotzdem alle Bedingungen für das Emporkommen der tiefen Keime der Haut gegeben waren, als keimfrei

Digitized by Google

befunden wurden. Dieses Ergebnis im Verein mit einer grossen Reihe von Hautdesinfektionsversuchen bringt D. zu der Ueberzeugung, dass die Haut, sofern sie nicht künstlich inficiert ist, vollkommen keimfrei gemacht werden kann; dass die keimfreie Haut so lange keimfrei bleibt auch unter dem erweichenden Gummihandschuh, bis neuerdings Keime von aussen zukommen konnten, beweist, dass die Keimfreiheit der Hände nach gelungener Desinfektion nicht etwa nur eine oberflächliche, sondern vielmehr eine vollkommene ist. Die Nutzanwendung dieser Untersuchungen für die Asepsis der Operationen lehrt, dass die Tricothandschuhe keine Verbesserung, sondern eine Verschlechterung der Asepsis darstellen, dass wir vielmehr Vertrauen zu den wohl desinficierbaren Händen gewinnen müssen und dass wir dann am wenigsten Gelegenheit zur Inhaftierung und Uebertragung von Mikroorganismen in das Operationsgebiet setzen, wenn wir die unbekleideten Hände durch häufiges Abwaschen in sterilem Wasser während der Operation so rein wie möglich halten und dadurch verhindern, dass in den sich ansammelnden Blutresten die Keime sich niederlassen. Für diejenigen Fälle, wie zum Beispiel bei Placentapräviablutungen, wo Gefahr im Verzuge ist, so dass wir nicht die genügende Zeit haben, unsere Hände zuverlässig keimfrei zu präparieren, oder wenn wir unsere Hände durch septische Sekrete besonders schwer inficiert haben, empfieht es sich, in Gummihandschuhen zu operieren.

(Selbstbericht.)

In der Diskussion wurde hin und wider gestritten über die Zuverlässigkeit unserer Desinfektionsverfahren, über Nutzen oder Schaden der Operationshandschuhe, über Gefährlichkeit oder Nichtgefährlichkeit der Luftinfektion etc. Der Standpunkt der meisten Redner war der, dass wir nicht zu gering zu denken haben von unserer bisherigen Methode, daher auch die Operation mit Handschuhen nur ausnahmsweise als notwendig betrachten dürfen. Sollen Handschuhe verwendet werden, dann soll man undurchlässige wählen; der Nutzen derselben liegt mehr in der Verhütung der Infektion der Hände des Operateurs bei verdächtigen Operationen als in der Verhütung der Infektion der Wunde des Operierten, ist also mehr indirekt. Am weitesten ging Neuber-Kiel, der sich energisch gegen die mehrfach hervorgetretene Anschauung wandte, als ob man es mit ganz neuen Dingen zu thun habe.

Der Nachmittag des 1. Sitzungstages brachte eine Reihe von Vorträgen über lokale Analgesie. Hackenbruch-Wiesbaden sprach über die regionäre, Rubinstein-Berlin über Infiltrationsanalgesie. Beide brachten nur Bekanntes. Bemerkenswerter waren die Ausführungen von H. Braun-Leipzig. Experimentelle Untersuchungen und Erfahrungen über Infiltrationsanästhesie.

Die experimentelle Untersuchung der Wirkung der wässrigen Lösungen einer grossen Anzahl chemischer Körper bei der Einspritzung in die Gewebe hat Folgendes ergeben:

1. Quellung und Wasserentziehung lähmen die sensiblen Nerven nach vorhergehendem heftigen Reiz und schädigen die Gewebe. Für Gewebsinjektionen, speziell für die Schleich'sche Infiltrationsanästhesie,

Digitized by Google

dürfen daher nur osmotisch indifferente Lösungen verwendet werden. Es sind das solche, welche annähernd den gleichen Gefrierpunkt — nämlich minus 0,55° — haben, wie die normalen Körperflüssigkeiten, Blut, Lymphe usw.

2. Das Eucain-B ist in seiner lokalanästhetischen Potenz, wenigstens für die Infiltrationsanästhesie, absolut gleichwertig dem Cocain, während es vor ihm den Vorzug weit geringerer Giftigkeit, grösserer Haltbarkeit und beliebiger Auskochbarkeit seiner Lösungen besitzt. Kein anderer Körper, selbst das Eucain-A nicht, kann als Ersatzmittel für das Cocain in Frage kommen. B. empfiehlt daher, für die Schleichsche Infiltrationsanästhesie, eine von ihm seit Monaten an einer grossen Zahl von poliklinischen und klinischen Operationen praktisch erprobte Lösung von 0,1 pCt. Eucain-B in einer 0,8 pCt. Kochsalzlösung zu verwenden. Sie ist osmotisch indifferent. Ihre Temperatur ist für das Zustandekommen der allein durch den Eucainzusatz verursachten Anästhesie ganz gleichgültig; sie muss aber auf Körpertemperatur erwärmt werden, um hypersensible, entzündete Gewebe schmerzlos infiltrieren zu können, da Temperaturdifferenzen als sensibler Reiz wirken. B. hat von dieser Lösung mehrfach bis zu 300 cc bei einer Operation verwendet, das ist eine Quantität, die man einem Kaninchen subcutan einverleiben kann, ohne dass Vergiftungserscheinungen entstehen. Dem Morphium kommt auch nicht die geringste lokalanästhetische Wirkung zu, während es noch in enormer Verdünnung Oedeme der Gewebe verursacht. Es ist daher unzweckmässig, diesen Körper den Infiltrationsflüssigkeiten hinzuzusetzen. Die Schleich'sche Infiltrationsanästhesie ist diejenige Methode, welcher innerhalb der der Lokalanästhesie gesteckten Grenzen das weiteste Feld offensteht. Sie ist nicht allein für die sogenannte kleine Chirurgie eine ausgezeichnete, Methode, schmerzlos zu operieren, sondern sie greift auch in das Gebiet der grossen Chirurgie hinüber, soweit es sich um räumlich nicht zu ausgedehnte Operationen handelt, und soweit das psychische Verhalten der Kranken die Anwendung einer Lokalanästhesie gestattet. Von besonderem Wert ist sie ferner bei Bauchoperationen an geschwächten Kranken. Nicht scharf umschriebene Tumoren und diffuse entzündliche Prozesse sind ihr unzugänglich. Der Technik der Methode, wie sie von ihrem Erfinder ausgearbeitet wurde, ist nur wenig hinzuzufügen; doch hält B. das primäre Erfrieren der Cutis, um angeblich den ersten Einstich schmerzlos zu machen, für zwecklos.

An den Fingern und Zehen ist die von Oberst und Pernice in der Volkmann'schen Klinik schon vor 10 Jahren ausgebildete Methode, die Nervenstämme durch $^1/_2$—1 pCt. Cocainlösungen zu anästhesieren, der Infiltrationsanästhesie überlegen; B. schlägt vor, allein diese Methode als regionäre Anästhesie zu bezeichnen. Vor der älteren Cocainanästhesie, welche in Reclus ihren modernen Hauptvertreter gefunden hat, und welche im Princip ebenfalls eine reine Infiltrationsanästhesie ist, besitzt die Schleich'sche Methode wesentliche Vorzüge, vor allem den der absoluten Ungefährlichkeit.

(Selbstbericht.)

Digitized by Google

In der Diskussion berichtete Gottstein-Breslau über die zahlreichen von Mikulicz unter Lokalanalgesie ausgeführten Laparotomien. Interessant war die von ihm berichtete Thatsache, dass die Zahl der nach Bauchoperationen aufgetretenen Lungenerkrankungen nach den ohne Narkose ausgeführten Operationen grösser war als nach den mit Chloroform oder Aether ausgeführten. Es geht daraus hervor, dass es im Wesentlichen die behinderte Expectoration ist, welche zu diesen Erkrankungen führt, nicht der Einfluss des Anästheticums.

Nach Erledigung der Tagesordnung sprachen noch:

Riedel-Jena: Ueber Peritonitis chronica non tuberculosa. Es handelt sich dabei hauptsächlich um Bindegewebswucherungen und -auflagerungen an den Mesenterien, besonders des Dickdarms, die zu Verziehungen des Darms, Ileusanfällen, Achsendrehungen etc. Veranlassung geben, ausserdem aber nach der Meinung des Vortr. zu Verziehung der rechten Niere führen sollen (?).

Nötzel-Königsberg (Ueber peritoneale Resorption und Infection) weist auf den starken Schutz hin, den die grosse Resorptionskraft dem Peritoneum gewährt, da aber auch nach Unterbindung des Duct. thoracicus noch eine gewisse Menge von Keimen vertragen wird, so müssen dem Peritoneum noch neben der Resorption Kräfte zur Unschädlichmachung der Bakterien zur Verfügung stehen.

Dührssen-Berlin. Ueber lokale Anwendung des Dampfes zur Beseitigung von Gebärmutterblutungen (Vaporisation nach Sneguireff). Dührssen hat die Anwendung des Dampfes auch bei chirurgischen Eingriffen geprüft. Es ist ihm, ebenso wie Sneguireff, gelungen, an Tieren die Blutung nach Leberresektion bezw. nach Durchschneidung der Art. femoralis durch die Vaporisation zu beseitigen. Er benutzte hierzu den Originalapparat von Sneguireff, doch scheint ihm auch der von Pincus angegebene und im medizinischen Warenhaus erhältliche Apparat recht brauchbar. In mehreren ganz verzweifelten Fällen, die Dührssen zur Vornahme der Totalexstirpation überwiesen waren, gelang es D. die abnormen Blutungen dadurch dauernd zu beseitigen, dass nach einer Vaporisation von zwei Minuten Dauer eine vollständige Exfoliation der nekrotischen Uterusschleimhaut mit Obliteration der Uterushöhle und Atrophie des Uterus eintrat. Kontraindiciert ist diese energische Vaporisation natürlich bei malignen Neubildungen, bei Retention von Eiresten, bei jugendlichen Individuen — indiciert bei den pathologischen Blutungen der vierziger Lebensjahre, die bedingt sind durch chronische Metritis mit oder ohne gleichzeitige Wucherung des Endometriums, durch abnorme Brüchigkeit der Uterusgefässe, durch kleinere interstitielle Myome. Bei letzteren scheint die Methode durch Herbeiführung der Amenorrhoe auch zu einer Schrumpfung der Myome zu führen. Bei jugendlichen Individuen ist die Vaporisation zur Beseitigung abnormer Blutungen zunächst für ¼ Minute durchzuführen und mit einer Wiederholung bis nach Ablauf der nächsten Menstruation zu warten. Stenosen des Cervikalkanals, welche durch die Einwirkung des erhitzten Katheterrohrs auf die es fest umschliessenden Cervikalwände entstehen können, vermeidet man durch vorherige Laminariadilatation und durch Um-

Digitized by Google

kleidung der cervikalen Katheterpartie mit einem Drainrohr. Die Vaporisation erscheint auch bei lokalisierter puerperaler Endometritis und ebenso bei der Behandlung der frischen Uterusgonorrhoe rationell. Sie ist entschieden berufen, die Häufigkeit operativer Eingriffe bei den genannten, oft lebensgefährlichen Blutungen bedeutend einzuschränken, und stellt infolge dessen eine entschiedene Bereicherung der gynäkologischen Therapie dar. (Selbstbericht.)

Die folgenden Tage brachten Verhandlungen über Magen-Darmchirurgie, welche durchweg specifisch chirurgisches Interesse boten, aus einer kurzen Besprechung der Leberchirurgie, die in der Hauptsache ebenfalls rein chirurgisch verlief, möchten wir nur einige kurze Notizen hervorheben. Petersen-Heidelberg, der über die Gallensteinoperation der Czerny'schen Klinik berichtete, gab an, dass man in sehr vielen Fällen eine reducierende Substanz im Urin gefunden habe, deren Verhältnis zum Traubenzucker noch nicht bestimmbar war. In 29 Fällen konnte die Differentialdiagnose durch deren Nachweis gestützt werden. Nach circa vier Wochen war sie regelmässig verschwunden. Weiter teilte P. mit, dass bei Hunden ein sehr guter Erfolg auf die Blutstillung bei Leber- und Nierenwunden durch den Holländer'schen Heissluftapparat konstatiert werden konnte. Holländer-Berlin bestätigt diesen Erfolg nach einer Erfahrung an der Lebenden. Die parenchymatöse Blutung stand sofort, während der Paquelin diese Blutung nicht stillte. Für die grossen Venen musste noch temporäre Kompression durch Klemmen hinzutreten.

Bericht über den 16. Kongress für innere Medizin

Abgehalten in Wiesbaden vom 13.—16. April 1898.

Erstattet von

Dr. MARTIN JACOBY,

Berlin.

Der Präsident des Kongresses Moritz Schmidt aus Frankfurt a. M. trat in der Eröffnungsrede für die Berechtigung des Specialistentums in der Medizin ein und nahm mit warmen Worten im Interesse der Humanität und der Wissenschaft die Vivisektion in Schutz.

Die erste Sitzung wurde mit Beratungen über den medizinisch-klinischen Unterricht ausgefüllt.

Die Referenten v. Ziemssen (München) und v. Jaksch (Prag) fassten ihre Ausführungen in folgende Schlusssätze zusammen.

A. (v. Ziemssen).

I. Der medizinisch-klinische Unterricht bedarf in mancher Hinsicht einer Erweiterung und Verbesserung, insbesondere in der Richtung der praktisch-technischen Ausbildung der jungen Aerzte.

Digitized by Google

II. Als Vorbedingungen für eine solche Vertiefung des medizinisch-klinischen Unterrichts müssen neben den bisherigen Grundlagen des Studienganges gefordert werden:

1. Verlängerung der Studienzeit auf 10 Semester.
2. Praktische Laboratoriumsthätigkeit in der Chemie, Anatomie, Physiologie, pathologischen Anatomie und Pharmacologie.
3. Grundlegende Vorlesungen über das Gesammtgebiet der allgemeinen und speziellen Pathologie und Therapie.

III. Für die praktisch-technische Ausbildung sind neben der Klinik erforderlich:

1. Praktische Kurse in allen diagnostischen Methoden.
2. Systematische, mit praktischen Demonstrationen und Uebungen verbundene Vorträge über die allgemeinen Heilmethoden.
3. Praktische Kurse der klinisch-therapeutischen Technik am Krankenbette.

IV. Die praktischen Uebungen und demonstrativen Vorträge sind von den Fakultäten pflichtmässig zu überwachen und zu fördern; die dieselben abhaltenden Professoren und Docenten sind an die klinischen Institute heranzuziehen und in ihrer Lehrthätigkeit durch Ueberlassung von Lehrmitteln, Krankenmaterial u. s. w. möglichst zu fördern.

V. Die für die praktischen Uebungen erforderlichen Lehrmittel ebenso die für das praktische Studium der physikalischen Heilmethoden notwendigen Räume und Einrichtungen müssen als unentbehrliche Bedürfnisse des medizinisch-klinischen Unterrichts von der Staatsregierung postuliert werden.

VI. Die medizinische Poliklinik ist für die praktische Ausbildung der jungen Aerzte von grossem Nutzen, wenn das Hauptgewicht auf die Ausnützung des Ambulatoriums unter Respicienz des Vorstandes gelegt wird.

VII. Nachweise über den Besuch der Practica sind wünschenswert für die anatomische, physiologische und chemische Laboratoriumsthätigkeit, sowie für die Klinik und Poliklinik. Entbehrlich sind Nachweise für die übrigen Practica, vorausgesetzt, dass das aus denselben zu schöpfende Wissen und Können in der Approbationsprüfung wirklich gefordert wird.

VII. Ein praktisches Jahr in der Stellung eines Volontairarztes an einem grösseren Krankenhause oder an einer staatlichen Poliklinik wird den Schlussstein einer gründlichen wissenschaftlichen und praktischen Durchbildung des jungen Arztes bilden. Den gewünschten Erfolg wird diese Einrichtung aber nur dann haben, wenn die Funktion erst nach Vollendung der Approbationsprüfung angetreten wird und wenn der junge Arzt alle Pflichten und die volle Verantwortung eines Assistenten übernimmt.

B. (v. Jaksch).

1. Die Studienzeit für den Mediziner ist zu verlängern.
2. Die erstrebenswerthen Aenderungen des medizinischen Studiums sind im Rahmen der gegenwärtigen Universitätseinrichtungen durchzuführen.

Digitized by Google

3. Eine gründliche Ausbildung des Mediziners in den naturwissenschaftlichen Fächern ist unbedingt erforderlich.

4. Die innere Klinik ist vier Semester, 10 Stunden wöchentlich zu frequentieren.

5. Der Studierende ist zu verpflichten, einen Unterricht in der klinischen Untersuchungsmethode zu besuchen.

6. Der gesamte klinische Unterricht soll einheitlich sein und unter der Verantwortrng und Leitung des klinischen Vorstandes stehen.

7. Der Unterricht des Mediziners in der Hygiene, Psychiatrie, Dermatologie und Syphilis, Kinderheilkunde, Ohrenheilkunde, ferner Laryngoskopie, Hydrotherapie, den diätischen und mechanischen Behandlungsmethoden ist unbedingt erforderlich.

8. Unentbehrlich ist ferner der poliklinische Unterricht. Er soll am Schlusse der Studien erteilt werden und sämtliche Fächer der praktischen Medizin umfassen.

9. Die Kliniken sind durch Vermehrung des Hilfspersonales, der Lehrmittel in den Stand zu setzen, ihrer Aufgabe gerecht zu werden.

10. Die Berechtigung zur Führung des Titels Spezialist für diese oder jene Krankheit etc. soll an besondere der Erteilung der Venia practicandi nachfolgende Studien und Prüfungen geknüpft werden.

In der Diskussion wurde die Zweckmässigkeit des praktischen Jahres lebhaft erörtert und neben der erforderlichen Erweiterung des Unterrichtsstoffes für eine möglichste Einschränkung unter Fortlassung alles Entbehrlichen eingetreten.

Am zweiten Verhandlungstage sprach Leo (Bonn) im Auftrage des Vorstandes über die Behandlung des Diabetes. Der Redner teilte mit, dass es ihm bei Hunden gelungen ist, durch Stoffwechselprodukte von Hefezellen Glykosurie zu erzeugen. Auf Grund dieser Versuche warnt er, Diabetiker und zu Diabetes disponierte Individuen Bier geniessen zu lassen. Ferner berichtete er über Heilversuche bei Zuckerkrankheit mit Hülfe des von Buchner aus Hefezellen hergestellten Presssaftes.

Diese Versuche sind aber noch in den ersten Anfängen, ebenso wie Heilversuche mit Pankreaspräparaten, über die Blumenthal (Berlin) und Minkowski (Strassburg) in der Diskussion berichteten.

Müller (Marburg) und Brieger (Berlin) referierten über intestinale Autointoxikationen und Darmantisepsis.

Aus den Referaten und der sich anschliessenden Diskussion ging hervor, dass unsere Kenntnisse über das Wesen der Autointoxikationen noch sehr geringe sind, die Therapie der betreffenden Zustände aber durch die klinische Erfahrung vorgeschrieben sei. Gründliche Entleerung des Magendarmkanals, Aenderung der Diät und Adstringentien spielen die Hauptrolle. Der Wert der Darmantiseptica muss somit als sehr fraglich angesehen werden.

Digitized by Google

Edinger (Frankfurt a. M.) konnte in Gemeinschaft mit Helbing durch ungewöhnliche körperliche Anstrengung bei Ratten tabesähnliche Veränderungen des Rückenmarkes erzeugen und sieht darin eine Bestätigung seiner früher aufgestellten Hypothese, dass viele Erkrankungen des Centralnervensystems durch funktionelle Ueberanstrengung entstehen, während Lues, Erkältungen, Anämie etc. nur als prädisponierende Momente aufzufassen sind.

Mendelsohn (Berlin) demonstriert einen Krankenheber, den er wegen seiner Zweckmässigkeit, Einfachheit und Billigkeit zur Einführung in Kliniken empfiehlt.

Rosin (Berlin) empfiehlt, in Fällen von schwerer Chlorose, bei denen die medikamentöse Therapie versagt, heisse Bäder von 32 Grad Réaumur zu versuchen.

Badt (Salzschlirf) ist an der Hand eines grossen Materials zu der Ansicht gelangt, dass die echte Arthritis deformans fast nur bei Frauen vorkommt und als klimakterische Störung aufzufassen ist. Er schlägt vor, die Krankheit mit Oophorin zu behandeln, ohne daneben die üblichen Massregeln zu vernachlässigen.

Ausserdem wurde noch eine Fülle von zum Teil sehr bedeutungsvollen Vorträgen gehalten, über die jedoch an dieser Stelle nicht referiert werden kann, da sie weder allgemeines noch speziell gynäkologisches Interesse boten.

Buchanzeigen.

M. Runge: Lehrbuch der Geburtshilfe. IV. Auflage. 1898. Berlin, Verlag von J. Springer.

Dass sich bereits 1¾ Jahr nach Erscheinen der 3. Auflage die 4. nötig gemacht hat, spricht genügend für den auch von uns (Bd. IV, pag. 184) schon hervorgehobenen Wert des Runge'schen Lehrbuchs. Es ist selbstverständlich, dass in der neuen Auflage nur wenig Veränderungen sich finden. Neben einigen neuen Abbildungen ist die neueste Litteratur in allen Kapiteln wieder genügend berücksichtigt worden. So hat die Ballondilatation als dritte Hauptmethode für die künstliche Einleitung der Frühgeburt und bei der Behandlung der Placenta praevia ihren Platz gefunden. Das Kapitel über Mastitis hat insofern eine vereinfachende Darstellung erhalten, als von der auf dem Wege der Milchkanälchen entstehenden sogenannten parenchymatösen M. Abstand genommen worden ist. Das Kapitel der puerperalen Perimetritis figuriert treffender als Pelveoperitonitis. Die Schenkelvenenthrombose ist klarer dargestellt. Bei der Therapie der schweren Puerperal-Allgemeinerkrankungen ist die Serumtherapie erwähnt, dagegen die in der 3. Auflage noch als möglich hingestellte antiseptische Allgemeinbehandlung, welche vom Blut und den Gewebssäften aus wirken soll, wieder übergangen, wiewohl gerade dieser Weg neuerdings durch die Credé-sche Silberbehandlung als durchaus nicht hoffnungslos bezeichnet werden muss. In der Behandlung der puerperalen Koprostase ist die Specificierung der Klystiere als (hohe) Oelklystiere gewiss zweckentsprechend. Neu ist das Kapitel über Neuritis puerperalis. — Glück auf zur 5. Auflage!

R. Klien-Dresden.

Digitized by Google

Walter Wille: Die Psychosen des Pubertätsalters. Leipzig und Wien 1898. Franz Deuticke.

Verf. schildert auf 218 Seiten mit gewandter Feder, in anziehender Form und unter Illustration durch 135 mehr oder weniger ausführlich mitgeteilte, teilweise höchst interessante Krankengeschichten die in der Pubertätszeit auftretenden Psychosen; er spricht von den Pubertätspsychosen und verwahrt sich gegen die Aufstellung einer Pubertätspsychose; er sieht in der Pubertät nur die Ursache für die Psychosen. Aber er hebt ausdrücklich hervor, dass die Pubertätspsychosen ein besonderes Gepräge, einen spezifischen Charakter zeigen. Die einzelnen Kapitel sind höchst anregend und geistvoll geschrieben, so dass die Lektüre des Buches eine wirklich genussreiche ist, aber auch zu tieferem Nachdenken und weiteren Studien veranlasst.

Physiologische und kriminalistische und geschichtliche Bemerkungen führen zu den einzelnen Krankheitsgruppen über. Verf. teilt seine Psychosen in A. erworbene uud B. angeborene.

Erstere zerfallen in I. einfache Psychoneurosen (Melancholie, Manie, Dementia acuta, acuta hallucinatoria, Wahnsinn, Verwirrtheit, intellektuelle Störungen, Paranoia), II. organische Psychosen (primäre, chron. Demenz und Dementia paralytica progress.) und III. kombinierte Psychosen (das ganze Heer der Neuropsychosen: Neurasthenie, Hypochondrie, Hysterie, Chorea, Epilepsie und die Vergiftungspsychosen, z. B. bei Infektionskrankheiten durch Alkohol, Morphium, Cocain u. dgl.).

Die angeborenen Psychosen zerfallen in I. das hereditäre Irresein und II. die angeborenen Schwächezustände.

Den Schluss der Arbeit bilden statistische und ätiologische Zusammenstellungen allgemeinerer iudividueller Natur.

Die Gruppierung und Classifikation der erworbenen Psychosen, wie sie Wille giebt, ist doch wohl anfechtbar, besonders möchte Ref. das Kapitel der Manie in dieser Form nicht unwidersprochen lassen. Thatsächlich ist die reine, typische Manie, wie Ref. auch in seiner Schrift: Ueber puerperale Psychosen (Berlin 1897. Verlag von S. Karger. Autoreferat in dieser Monatsschrift, 1897, pag. 197—203) hervorgehoben hat, sehr selten; Wille hat hier doch, wie im ganzen Kapitel der einfachen Psychoneurosen, einen recht eigenartigen Stundpunkt. Hinsichtlich der Katatonie möchte Ref. nicht ganz so radikal vorgehen, vielleicht die vermittelnde Koch'sche Ansicht adoptieren (Leitfaden 1889, pag. 107). Zur Aufstellung der Heboidophrenie liegen zwingende Gründe nicht vor, ihr fehlt die allgemeine Anerkennung mit Recht. Ob Wille mit der Unterbringung der Paranoia-Gruppe hier Recht hat, möchte Ref. bestreiten; ein Referat ist hier unzulänglich, Interessenten mögen im Original nachlesen.

Die progressive Paralyse gehört in neuester Zeit weder im jugendlichen Alter noch in der Pubertätszeit zu den klinischen Seltenheiten. Verf. verfügt allerdings nicht über eigene Beobachtungen, aber anderwärts sind deren viele gemacht nnd veröffentlicht.

Eine empfindliche Lücke sieht Ref. darin, dass das aktuell so hochwichtige Kapitel der Vergiftungspsychosen vom Verfasser in solcher fast lapidarer Kürze abgefertigt ist; man durfte von der Eigenart Wille's und der Plastik seiner Darstellung mehr erwarten. Vielleicht holt er es noch in einer weiteren Auflage des Werkes nach, was letzterem sicher nicht zum Schaden gereichen würde.

Unbedingt zustimmen möchte Ref. den meisten Ausführungen über das Entartungsirresein, besonders was die Prognose betrifft, ebenso im Ganzen den statistischen und ätiologischen Schlussbemerkungen; dagegen ist die auf 17 Zeilen abgehandelte Therapie doch etwas stiefmütterlich angesehen worden.

Den Schluss der zweifelsohne sehr wertvollen Arbeit bildet ein 93 Nummern umfassendes Litteraturverzeichniss, das uns Achtung vor den Quellenstudien des Verfassers abnötigt.

Digitized by Google

Vereinzelte sprachliche Raritäten (falls nicht etwa Druckfehler vorliegen) möchte Ref. am Ende noch hochhängen, z. B. puberaler Stupor oder pag. 190: an Handen.

Druck und Ausstattung gereichen der Verlagsbuchhandlung zur Ehre.

Knauer-Görlitz.

Dr. **Max Einhorn,** Die Krankheiten des Magens. Ein Lehrbuch für Aerzte. Berlin 1898. S. Karger.

In einer Zeit, in der die Grenzgebiete zwischen den einzelnen Spezialfächern unserer Wissenschaft allerorten kultiviert werden, scheint es für den Gynaekologen von Wert, nicht gänzlich aus dem Auge zu verlieren, was auf einem Gebiete geschieht, das dem seinen so nahe liegt, als der Magen. Einhorn, der Ewald'sche Schüler, verbindet mit der gründlichen Ausbildung echt amerikanische Erfindungsgabe und echt amerikanische Ueberzeugungstreue. Ohne Skrupel und Zweifel zu kennen, schafft er ein Ganzes, das ein durchaus individuelles Gepräge besitzt.

Wer die strittigen Punkte kennt, wird sich oft zum Widerspruch gereizt fühlen, immer aber wird er das Geschick bewundern, mit dem unter fortwährender Beachtung des Praktischen, Einhorn das Ganze zusammenfasst.

Inwiefern ihn seine eigenen zahlreichen und fleissigen Arbeiten zu einer derartigen Stellungnahme berechtigten, das zu untersuchen, kann nicht Zweck dieser Zeilen sein. Ein anderes erregt das tiefere Interesse.

Rein räumlich betrachtet, verteilt Einhorn seinen Stoff auf 14 Kapitel in folgender Weise: 5 Kapitel Anatomie, Physiologie, Allgemeines u. s. w.; 4 Kapitel Organische Krankheiten mit konstanten Veränderungen; und 5 Kapitel funktionelle Krankheiten, nervöse Affektionen.

Wenn wir bedenken, dass diese funktionellen und nervösen Affektionen zumeist erwachsen auf dem Boden der Hysterie, jener Neurose, die doch ihren Namen hat von dem Fruchtträger, und für die der Frauenarzt sich das Interesse immer bewahren wird, so kann ich gerade für ihn die Lektüre des letzten Drittel im Einhorn'schen Buche empfehlen. Manches wird er dort beschrieben finden, was ihm aus Klagen der Kranken längst bekannt ist. Aber dadurch, dass er den Symptomen jetzt aus einem anderen Sehwinkel begegnet, wird sein Verständnis für dieselben gewinnen zum Nutzen für die Patientinnen.

Ein Novum in den Handbüchern der Magenkrankheiten bildet meines Wissens das Kapitel 14. Hier wird in einem besonderen Kapitel der Erscheinungen gedacht, die von seiten des Magens beobachtet werden bei einer Anzahl Allgemeinerkrankungen und bei Erkrankungen anderer Organe.

Sehr schön, sehr lobenswert! Nur hätte wohl etwas gedacht werden können des Einflusses, den die Funktionen und Krankheiten der weiblichen Geschlechtsorgane auf den Magen ausüben. Langerhans-Leipzig.

Tagesnachrichten und Notizen.

Hofrat Dr. Osterloh ist zum Oberarzt der neubegründeten Abteilung für Frauenkrankheiten am Dresdner Stadtkrankenhaus ernannt worden. Dieselbe wird ungefähr 40 Betten umfassen. Dr. Osterloh ist Schüler Credé's und v. Winckel's, war seit 1882 als Gynäkologe am Diakonissenhaus in Dresden thätig, wo auf seinen Antrag bei dem Neubau desselben eine rein gynäkologische Abteilung gegründet und unter seiner oberärztlichen Leitung im Oktober 1894 eröffnet wurde. Auch das Carolahaus in Dresden besitzt eine eigene gynäkologische Abteilung mit Dr. Justus Schramm als Oberarzt. Unseres Wissens ist dies der erste

Digitized by Google

Fall in Deutschland, dass ein grosses Stadtkrankenhaus eine besondere Abteilung für Gynäkologie errichtete und mit einen Oberarzt besetzte. Die gynäkologischen Fälle sind bis jetzt selbst in grossen Krankenhäusern, teils in der inneren, teils in der chirurgischen Abteilung untergebracht. Die unerlässlichsten Operationen werden gewöhnlich von dem Chirurgen ausgeführt, der nur ausnahmsweise auch in Gynäkologie ausgebildet ist, während die auf der inneren Abteilung verpflegten gynäkologischen Fälle aus gleicher Ursache sehr oft nur eine unzulängliche gynäkologische Fachbehandlung erfahren. Durch Anstellung von Chirurgen, welche auch eine gewisse gynäkologische Ausbildung nachweisen, wird dem Übelstand einer oft mangelhaften fachlichen Behandlung gynäkologischer Fälle nicht befriedigend abgeholfen, da schliesslich doch die chirurgische Thätigkeit überwiegen wird. Bei der Selbständigkeit und der hohen Entwickelung der modernen Gynäkologie als einer besonderen Fachdisziplin erscheint darum, zunächst für grössere Krankenhäuser, die Schaffung besonderer gynäkologischer Abteilungen, allenfalls in Verbindung mit einer geburtshilflichen Abzweigung, unter eigenen Oberärzten als eine von der Gynäkologie mit Recht zu erhebende Forderung, der, wie nach dem Beispiele Dresdens gehofft werden darf, in Zukunft mehr und mehr entsprochen werden wird, auch zur Entlastung der bestehenden Krankenabteilungen und zum Wohle der Kranken.

Dr. J. Bäcker, Schüler von Prof. von Késmárszky, hat sich für Geburtshülfe und Gynäkologie an der Universität Budapest habilitirt.

Dr. Tullio Rossi-Doria in Rom und Dr. S. Patellani in Parma haben sich für Geburtshülfe und Gynäkologie habilitiert.

Prof. Werth in Kiel ist zum Geheimen Medizinalrath ernannt worden.

Die No. 11 des „Progrès Médical“ vom 12. März 1898 enthält eine ausführliche Biographie des Nachfolgers von Tarnier auf dem Lehrstuhl der Geburtshülfe an der Pariser medizinischen Fakultät. Pierre Budin, auf welche wir bei dem hohen Ansehen, das dieser auch bei uns geniesst, gerne verweisen.

Von dem „Allgemeinen Verein für Verbesserung der Frauenkleidung“ werden wir ersucht, die beifolgende Notiz aufzunehmen. Obwohl das uns zugesandte Cirkular keinerlei Namensunterschrift aufweist, haben wir um des guten Zweckes willen den Abdruck nicht abgelehnt. Es lautet:

Allgemeiner Verein für Verbesserung der Frauenkleidung.

(Ausstellung für verbesserte Frauenkleidung und für Frauenhygiene.)

Der Allgemeine Verein für Verbesserung der Frauenkleidung, Zweigverein Berlin, veranstaltet Ende September d. J. eine umfangreiche Ausstellung für verbesserte Frauenkleidung und für Frauenhygiene. Der Vorstand des Vereins fühlt sich durch das grosse Interesse, das die im vorigen Jahre hierselbst und in diesem Jahre in Dresden und Frankfurt a. M. stattgefundenen gleichen Ausstellungen, trotz ihres beschrränkten Umfanges, entgegengebracht wurde, veranlasst, eine Ausstellung zu veranstalten, die möglichst ein Gesamtbild der Leistungen auf diesem Gebiete allen Interessenten vor Augen führen soll und gleichzeitig durch die Vielseitigkeit, sowie durch die Art der Gegenstände selbst, den Beweis erbringen soll, wie sehr die vom Vereine theoretisch angeregten Verbesserungen, trotz der kurzen Zeit des Bestehens des Vereines, sich in vielseitiger Beziehung praktisch verbreitet und eingeführt haben. Das Ausstellungsbureau befindet sich in der Geschäftsstelle des genannten Vereins, Potsdamerstrasse 121 G. (9—1.)

Digitized by Google

Berichtigung.

In dem Aufsatze von Wormser, Die Kolpektomie zur Beseitigung des Prolapses älterer Frauen, Monatsschrift, Bd. VII, Heft 4, ist ein sinnentstellender Druckfehler übersehen worden. Auf S. 372, 5. Zeile von unten muss es heissen: „in keinem Falle wurde eine Hydrometra konstatiert", anstatt „in einem Falle".

Litteratur-Verzeichniss.

I. Geburtshilfe.

1. Bücher. Monographien. Berichte.

Cosentino, G., Rendiconto della clinica ostetrico-ginecologica pareggiata dell'ospedale S. Francesco Saverio. Arch. di Ost. e Gin. Anno V. No. 3. 1898.

Gottschalk, S., Ueber den Einfluss des Wochenbettes auf cystische Eierstocksgeschwülste. Sammlung kl. Vortr. N. F. No. 207. Leipzig, Breitkopf u. Härtel. 1898.

Grosse, Johannes, Ignaz Philipp Semmelweis, der Entdecker der Ursache des Kindbett-Fiebers. Leipzig-Wien. Deuticke. 1898.

Kollmann, J., Lehrbuch der Entwicklungsgeschichte des Menschen. Jena, Gustav Fischer, 1898.

2. Allgemeines.

Bachimont, François, Documents pour servir à l'histoire de la puériculture intra-utérine. Thèse de Paris. 1898.

Bieber, Zur Verminderung der Geburtenzahl. Deutsche Med. Wochschr. No. 14. 1898.

Decio, Cenno storico-critico-confermativo della priorità di una peculiare giacitura delle partorienti. Ann. di Ost. e Gin. Num. 3. 1898.

Deppisch, Ist die Tötung der lebenskräftigen Frucht im Beckenausgang zulässig? Münch. Med. Wochschr. No. 11. 1898.

Metzlar, C., Derde serie van 200 accouchementen. Nederl. Tijds. voor Verlosk. en Gyn. Afl. 1. 1898.

3. Physiologie und Pathologie der Schwangerschaft, der Geburt, des Wochenbetts.

Bonnemaison, Des accouchements rapides et non surveillés et de leurs complications. Thèse de Paris. 1898.

Bonnaire, Goître et grossesse, auto-intoxication thyroïdienne. Bull. de la Soc. d'Obst. de Paris. No. 1. 1898.

Brünings, Th., Tetanus uteri und drohende Uterusruptur. Centralbl. für Gyn. No. 15. 1898.

Delage, De la chorée gravidique. Thèse de Paris. 1898.

Delbanco, Ein Fall von tuberösem subchorialen Haematom der Decidua. Münch. Med. Wochschr. No. 13. 1898.

Jacobs, C., La laparotomie dans certains cas de rétroposition pathologique de l'utérus pendant la grossesse. Journ. d'Accouchem. No. 15. 1898.

Lantos, E., Hydramnios bei Drillingsschwangerschaft. Centralbl. für Gyn. No. 11. 1898.

Lorain, Fibromes et accouchement. La Rev. Méd. No. 192. 1898.

Digitized by Google

Scheibe, Schwangerschaft und Geburt bei fast völliger narbiger Vaginalatresie. Zeitschr. für prakt. Aerzte. No. 8. 1898.

Swan, William E., The management of solid tumors of the ovaries complicating pregnancy, with report of a successful case. Bull. of the Johns Hopkins Hosp. Vol. IX. No. 84. 1898.

Tissier, Utérus fibromateux gravide: avortement: menace d'infection: hystérectomie. Bull. de la Soc. d'Obst. de Paris. No. 1. 1898.

4. Geburtshilfliche Operationen. Abortus. Operationen im Wochenbett.

Boissard, Opération césarienne; mère et enfant vivants. Bull. de la Soc. d'Obst. de Paris. No. 1. 1898.

Boyd, G. M., Two successful cesarean sections. The Am. Jour. of Obst. and Dis. of Wom. and Ch. March. 1898. Vol. XXXVII.

Colomby, Recherches sur le traitement de la rétention du placenta dans l'avortement. Thèse de Paris. 1898.

Hahn, J., Zur Tamponade des puerperalen Uterus nach intra-uterinen Eingriffen. Centralbl. für Gyn. No. 15. 1898.

Hyrup-Pedersen, P. E., Post-abortive sepsis, with report of cases. Ann. of Gyn. and Ped. Vol. XI. No. 7. 1898.

Steinthal, Ein Fall von Kaiserschnitt nach Fritsch bei Uterusmyom. Centralbl. für Gyn. No. 14. 1898.

Vineberg, Hiram N., Hysterectomy for acute puerperal septic metritis, with the report of a successful case. NewYork Med. Jour. April. 1898.

Wienskowitz, Künstliche Frühgeburt durch Uterustamponade mittelst glyceringetränkter Jodoformgaze. Zeitschr. für prakt. Aerzte. No. 6. 1898.

5. Ektopische Schwangerschaft.

Brockman, David C., Treatment of extra-uterine pregnancy. Ann. of Gyn. and Ped. Vol. XI. No. 7. 1898.

Jurinka, J., Extra-uterin-schwangerschaft, Laparotomie, lebendes Kind, Genesung der Mutter. Centralbl. für Gyn. No. 13. 1898.

Lindquist, Två fall af ektopisk graviditet. Hygiea. No. 7. 1898.

Mate, S. A., Extrauterine pregnancy; foetus and placenta in peritoneal cavity. Brit. Med. Jour. No. 1941. 1898.

Bar et *Mercier*, Rupture spontanée d'une corne utérine à la fin de la grossesse; grossesse tubo-utérine. Présentation de la pièce. Bull. de la Soc. d'Obst de Paris. No. 1. 1898.

Muret, M., Avortement tubaire et rupture de la trompe gravide. Rev. de Gyn. No. 2. 1898.

Schoolfield, C. B., Two cases of ectopic pregnancy twice in same patient. The Am. Jour. of Obst. and Dis. of Wom. and Ch. March. 1898. Vol. XXXVII.

Warszawski, Maksymilian, Aus Neugebauer's Klinik: 16 monatliche intraligamentäre ektopische Schwangerschaft. Ausgetragene Frucht seit sechs Monaten abgestorben. Bauchschnitt. Genesung. Kronika Lekarska. 1. März. 1898.

6. Eklampsie.

Adler, Berthold, Transitorische eklamptische (uraemische?) Amaurose intra graviditatem. Prag. Med. Wochschr. No. 10. 1898.

Digitized by Google

7. Osteomalacie.

Bernstein, Die Oophorinbehandlung bei Osteomalacie. Münch. Med. Wochschr. No. 14. 1898.

Macedonio, Paolo. Patogenesi e cura della osteomalacia. Arch. di Ost. e Gin. Anno IV. fasc. 10. 1898.

8. Foetus. — Neugeborenes. — Laktation.

Bachimont, Fernand, De l'intervention avant la viabilité du foetus. Thèse de Paris. 1898.

Benedix, B., Ueber den Uebergang von Nahrungsfetten in die Frauenmilch. Deutsche Med. Wochschr. No. 14. 1898.

Clessin, Plötzlicher Tod durch grosse Thymusdrüse. Münch. Med. Wochschr. No. 11. 1898.

Cohn, M., Fliegeneier in den Entleerungen eines Säuglings. Deutsche Med. Wochschr. No. 12. 1898.

Czerwenka, Karl, Das Baden des Neugeborenen in Beziehung zur Nabelpflege und zum Körpergewicht. Wien. klin. Woch. No. 11. 1898.

Finkelstein, Heinrich, Ueber Verpflegung von Säuglingen in Säuglingsspitälern. Zeitschr. für Krankenpfl. No. 4. 1898.

Macedonio, Paolo, Craniorachiscisis ed onfalocele in gravidanza polidramniotica. Arch. di Ost. e Gin. Anno V. fasc. 2. 1898.

Schaller, L., Zur Frage der Harnsekretion des Foetus. Centralbl. für Gyn. No. 13. 1898.

Wilson, W. Reynolds, Post-mortem lesions found in two instances of death in the new-born: one due to asphyxia, the other due to mal-nutrition in a premature infant. Ann. of Gyn. and Ped. Vol. XI. No. 6. 1898.

II. Gynaekologie.

9. Bücher. — Monographien. — Berichte.

Delagénierc, H., M. le Docteur Péan. Arch. Prov. de Chir. Tome VII. No. 3. 1898.

Moericke, R., Ueber Menstruation und Dysmenorrhoe. Samml. zwangl. Abh. aus dem Geb. der Frauenheilk. und Gebh. Heft 6—7. Bd. II. 1898.

10. Allgemeines.

Berg, Georg, Die Fahrradsattelfrage. Zeitschr. für prakt. Aerzte. No. 7. 1898.

Costin, Contribution à l'étude de l'hémostase opératoire dans le service du Dr. Péan, précédée d'une étude résumée de l'hémostase en général. Thèse de Paris. 1898.

Crile, George W., Experimental research into surgical shock in abdominal and genitourinary operations. The Am. Gyn. and Obst. Jour. Vol. XII. No. 3. 1898.

Fiaux, Louis, Les résultats de la prostitution réglementée en Angleterre devant l'Académie de Médecine. Le Prog. Méd. No. 14. 1898.

Hobbs, Chirurgische Gynäkologie bei Geistesstörungen. Der Frauenarzt. Heft 3. 1898.

Honigmann, F., Ueber Wundinfektion und Wundbehandlung. Zeitschr. für prakt. Aerzte. No. 8. 1898.

Mars, A. v., Ein Beitrag zur Aseptik der geburtshilflichen und gynäkologischen Operationen. Centralbl. für Gyn. No. 13. 1898.

Playfair, W. S., A valedictory lecture on the progress of obstetrics and gynaecologie. Brit. Med. Jour. No. 1942. 1898.

Zweig, Ludwig, Ueber die Heranbildung von Aerztinen. Ung. Med. Presse. No. 10. 1898.

Digitized by Google

11. Anatomie und pathologische Anatomie. — Entwicklungsgeschichte. — Missbildungen.

Kossmann, R., Zur Verständigung über den Begriff „Metastase". Historisch-kritische Bemerkungen. Deutsche Med. Woch. No. 11. 1898.

Marchand, Ueber das maligne Chorionepitheliom. Berl. klin. Wochenschr. No. 11. 1898.

Pick, Von der gut- und bösartig metastasierenden Blasenmole. Der Frauenarzt. Heft 3. 1898.

Ribbert, Ueber Parasitismus. Deutsche Med. Woch. No. 11. 1898.

Russell, W. W., Vaginal implantation from adeno-carcinoma of the uterus. The Am. Jour. of Obst. and Dis. of Wom. and Ch. March. 1898. Vol. XXXVII.

12. Vulva. Scheide. Damm. Beckenbindegewebe.

Auvard, Ueber Scheidentamponade. Centralbl. für Gyn. No. 12. 1898.

Andrews, Frank T., A new perinaeorraphy and posterior colporrhaphy. The Am. Gyn. and Obst. Jour. Vol. XII. No. 3. 1898.

Freymuth u. *Petruschky*, Fin Fall von Vulvitis gangraenosa (Noma genitalium) mit Diphtheriebacillenbefund; Behandlung mit Heilserum; Heilung. Deutsche Med. Wochschr. No. 15. 1898.

Semmelink, H. B., Carcinoma vaginae na ovariotomie, met eenige opmerkingen aangaaende recidief. Nederl. Tijds. voor Verlosk. en Gyn. Aufl. 1. 1898.

Sippel, A., Die Hebung des Beckenbodens durch Kolpeuryse der Scheide. Centralbl. für Gyn. No. 15. 1898.

Stocker, S., Eine Modifikation der Colporrhaphia anterior. Centralbl. für Gyn. No. 12. 1898.

Weber, Contribution à l'étude des kystes vulvaires (kystes Wolfiens). Thèse de Paris. 1898.

13. Uterus und Operationen an demselben.

Backofen, Stypticin bei Gebärmutterblutungen. Münch. Med. Wochschr. No. 14. 1898.

Bumm, E., Zur Technik der Uterusexstirpation. Centralbl. für Gyn. No. 11. 1898.

Casteau, Les métrorragies des jeunes filles. Thèse de Paris. 1898.

Davies, J. D., Extrusion of uterine fibroid. Brit. Med. Jour. No. 1940. 1898.

Driessen, L. F., Een geval van tuberculose van de portio vaginalis. Nederl. Tijds. voor Verlosk. en Gyn. Afl. 1. 1898.

Franqué, O. v., Endometritis und Dysmenorrhoe. Centralbl. für Gyn. No. 12. 1898.

Gessner, A., Bemerkungen zu Sänger's Vortrag: „Ueber Erweiterung und Austastung des Uterus als Vorakt der Behandlung" in No. 7 d. Bl. Centralbl. für Gyn. No. 12. 1898.

Halliday, J. Croom, Senile uterine catarrh. The Ed. Med. Journ. Vol. III. No. 4. 1898.

Herff, v., Retroflexio und Unfall. Aerztl. Sachvers. Zeitschr. No. 7. 1898.

Hoeven, P. C. T. van der, Genitaal-aandoeningen ontstaan na vaginale hysterectomieën (en na castraties). Nederl. Tijds. voor Verlosk. en Gyn. Afl. 1. 1898.

Ingianni, Tunnelizzazione dei tumori fibrosi dell' utero nell' isterectomia vaginale. Ann. di Ost. e Gin. Num. 3. 1898.

Jones, Mary A. Dixon, Hysterectomy for fibro-myomata, some early records, remarks. The Brit. Gyn. Jour. Part. LII. Febr. 1898.

Kehrer, F. A., Zur konservativ-operativen Behandlung der chronischen Inversio uteri. Centralbl. für Gyn. No. 12. 1898.

Digitized by Google

Shaw-Mackenzie, John A,, On haemorrhagic endometritis. The Brit. Gyn. Jour. Part LII. Febr. 1898.

O. Lambret, Les opérations plastiques sur le tissu utérin dans les flexions de l'uterus, Arch. Prov. Chir. Tome VII. No. 4. 1898.

Mauclaire, Sur un cas de polype fibreux intra-utérin enlevé par l'hystérotomie médiane antérieure vaginale précédée du décollement du cul-de-sac péritonéal vésico-utérin. La Sem. Gyn. No. 13. 1898.

Mandl, L., Ueber die Richtung der Flimmerbewegung im menschlichen Uterus. Centralbl. für Gyn. No. 13. 1898.

Manfredi, Du traitement des métrites par les lavages intra-utérins sans dilatation préalable. La Sem. Gyn. No. 11. 1898.

Nilson, J. R., The treatment of retropositions of uteri in women who may become pregnant. The Am. Gyn. and Obst. Jour. Vol. XII. No. 3. 1898.

Piccoli, Nuovo processo conservatore per la cura della inversione cronica dell' utero. Arch. di Ost. e Gin. Anno V. No. 3. 1898.

Rosenfeld, E., Zur instrumentellen Perforation des Uterus. Centralbl. für Gyn. No. 11. 1898.

Vineberg, Hiram N., Further experience with vaginal fixation of the round ligaments for backward displacements of the uterus. Gyn. Transact. Vol. XXII. 1897.

Werder, H. O., A new operation for the radical treatment of cancer of the cervix, consisting in the removal of the uterus and vagina en masse by the suprapubic method: with report of a case. The Am. Jour. of Obst. and Dis. of Wom. and Ch. March. 1898. Vol. XXXVII.

Yenne, Etude anatomo-clinique des principales dégénérescences des fibromyomes de l'utérus. Thèse de Paris. 1898.

14. Ovarien. Tuben. Ligamente.

Beyea, H. D., The enucleation of a parovarian cyst without removal of its tube or ovary. The Am. Jour. of Obst. and Dis. of Wom. and Ch. March. 1898. Vol. XXXVII.

Bouilly, M. G., Des exsudats séreux juxta-utérins. La Sem. Gyn. No. 9. 1898.

Jacobs, C., Fibromyome de la trompe. La Sem. Gyn. No. 11. 1898.

Jayle, F., Opothérapie ovarienne dans la ménopause artificielle post-opératoire et la ménopause naturelle. Rev. de Gyn. No. 2. 1898.

Kleinwächter, Die Verwendung des Ovarines. Der Frauenarzt. Heft 3. 1898.

Kossmann, K., Die Herbeiführung der weiblichen Sterilität durch Tubendurchschneidung. Centralbl. für Gyn. No. 14. 1898.

Mauclaire, Sur un cas d'utérus fibromateux et de kyste dermoïde huileux du ligament large enlevés par la voie vaginale. La Sem. Gyn. No. 13. 1898.

Poret, Des fibromes de la trompe. Thèse de Paris. 1898.

Potherat et *Lenoble*, Myxome des deux ovaires. Infiltration oedémateuse de l'ovaire gauche due à une torsion du pédicule. Phénoménes de péritonisme. La Sem. Gyn. No. 9. 1898.

Power, D'Arcy, A case of successful ovariotomy in a child four months old. Brit Med. Jour. No. 1940. 1898.

Saalfeld, Kurze therapeutische Mitteilung: ein Beitrag zur Ophorinbehandlung. Berl. klin. Wochschr. No. 13. v. 28. III. 1898.

Sceligmann, L., Beiträge zur Organotherapie. Resultäte der Behandlung mit Ovarialsubstanz. Allgem. Med. Centr.-Zeitschr. No. 3. 1898.

Thiebaut, Vaste abcès de l'ovaire développé dans le ligament large. La Sem. Gyn. No. 11. 1898.

Trovati, Contributo allo studio dell' endotelioma dell' ovaio. Ann. di Ost. e Gin. Num. 3. 1898

Digitized by Google

15. Bauchhöhle. Bauchschnitt. Scheidenbauchschnitt.

Condamin, R., De la péritonisation des surfaces cruentées et des pédicules intra-abdominaux. La Sem. Gyn. No. 13. 1898.

Hook, Weller van, Emphysema of the abdominal wall after laparotomy. The Am. Gyn. and Obst. Jour. Vol. XII. No. 3. 1898.

Medamé, B., Prolaps des Netzes nach vaginaler Exstirpation des Uterus und der Adnexe. Centralbl. für Gyn. No. 15. 1898.

Noble, Charles P., Some of the disadvantages of vaginal drainage for pelvic abscess. The Am. Gyn. und Obst. Jour. Vol. XII. No. 3. 1898.

Treves, Frederick, Abdominal section as a medical measure. Brit. Med. Jour. No. 1940. 1898.

Turner, Robert, The causation of infantile umbilical hernia. Brit. Med. Jour. No. 1941. 1898.

Wardlow, Yetman, Suppurative conditions in the female pelvis. The Am. Gyn. and Obst. Jour. Vol. XII. 1898.

16. Harnorgane. Fisteln.

Bazy, P., Diagnostic des lésions dites chirurgicales du rein, de l'emploi du bleu de méthylène. Rev. de Gyn. No. 2. 1898.

Chevalier, E., and *Mauclaire, P.*, Anuria lasting four days in woman having one kidney; nephrotomy, cure. Ann. of Gyn. and Ped. Vol. XI. No. 7. 1898.

Delagénière, H., Plaie avec double perforation de la vessie par instrument contondant. Laparotomie et cystostomie sus-pubienne Guérison. Arch. Prov. Chir. Tome VII. No. 4. 1898.

Fowler, George Ryerson, Implantation of the ureters into the rectum in exstrophy of the bladder, with a description of a new method of operation. The Am. Jour. of the Med. Scien. Vol. CXV. No. 3. 1898.

Fraisse, G., Note sur la topographie de la vessie et des uretères chez la femme. La Sem. Gyn. No. 10. 1898.

Harvie, John B., Floating or movable kidney permitting a kink in the ureter in the erect position a cause of hydronephrosis. Ann. of Gyn. and Ped. Vol. XI. No. 6. 1898.

Laache, S, Om aareladning ved uraemie. (Aderlass bei Uraemie.) Norsk Mag. for Lægevid. No. 3. 1898.

Morgan, John H., The Lettsonian lectures on the affections of the urinary apparatus in children. Brit. Med. Jour. No. 1941. 1898.

Morris, Henry, The Hunterian lectures on the surgery of the kidney. Brit. Med. Jour. No. 1944. 1898.

Noble, Charles P., Operation for the restoration of the urethra and for the closure of a vesico-vaginal fistula involving the neck of the bladder. The Am. Jour. of Obst. and Dis. of Wom. and Ch. March. 1898. Vol. XXXVII.

Rostoski, O., Ueber den bactericiden Einfluss der Acidität des Harns auf die Cystitiserreger. Deutsch. Med. Woch. No. 15. 1898.

17. Gonorrhoe.

Daggett, B. H., Gonarthritis. Buff. Med. Jour. Vol. XXXVII. No. 8. 1898.

Neisser, Ueber die Gonorrhoebehandlung Prostituierter. Berl. klin. Wochschr. No. 10. 1898.

Niessen, Versuche mit einigen neueren Ersatzmitteln des Argentum nitricum in der Tripperbehandlung. Münch. Med. Woch. No. 12. 1898.

Pezzoli, C., Ueber das Largin, ein neues Antigonorrhoicum. Wien. klin. Woch. No. 12. 1898.

Digitized by Google

Pezzoli, Ueber die desinfizierende Kraft des Largins (einer neuen Silbereiweissverbindung) gegenüber dem Gonococcus. Wien. klin. Woch. No. 11. 1898.

Reynier, Paul, Leçons sur les métrites; De la métrite gonococcienne. La Sem. Gyn. No. 12. 1898.

Róna, S., Ein Fall von Tendovaginitis gonorrhoica. Ung. Med. Presse. No. 12. 1898.

18. Hysterie.

Benda, Th., Neurasthenischer Hunger. Deutsch. Med. Woch. No. 13. 1898.

Kheifetz, Sur les fausses grossesses et fausses tumeurs hystériques. Thèse de Paris. 1898.

Morison, Alexander. On the relation of the nervous system to disease and disorder of the viscera. The Ed. Med. Jour. Vol. III. No. 4. 1898.

Oppenheim, Ueber einen Fall von Hysterie und reflektorischer Pupillenstarre. Zeitschr. für prakt. Aerzte. No. 6. 1898.

19. Mamma.

Sideridis, Kystes hydatiques de la glande mammaire. Thèse de Paris. 1898.

20. Technisches. Akiurgie.

Esmarch, Friedrich von, Die aseptischen Instrumente. Zeitschr. für Krankenpfl. No. 4. 1898.

Fessler, Ueber sterile Verbände für den praktischen Arzt. Münch. Med. Woch. No. 14. 1898.

Grad, Herman, A taut catgut ligature. The Am. Gyn. and Obst. Jour. Vol. XII. No. 3. 1898.

Klien, R., Lösliche Silberstäbchen (zur Behandlung der katarrhalischen Endometritis etc.) Centralbl. für Gyn. No. 11. 1898.

Krönig, G., Ein Beitrag zur Infusions- und Punktions-Therapie. Zeitschr. für Krankenpfl. No. 4. 1898.

Morris, Robert T., Something right about catgut. Ann. of Gyn. and Ped. Vol. XI. No. 6. 1898.

Wagner, A v., Technik der Seruminjektionen. Korrespondenz-Bl. für Schw. Aerzte. No. 6. 1898.

21. Darm.

Baldy, J. M., A case of bowel obstruction following an abdominal section. The Am. Jour. of Obst. and Dis. of Wom. and Ch. March. 1898. Vol. XXXVII.

Broca, A., Technique de la cure radicale de la hernie inguinale oblique externe. Red. de Gyn. No. 2. 1898.

Chenzinski, C., Eigentümlicher Fall von einer Darmeinklemmung. Deutsche Med. Woch. No. 14. 1898.

Gally, G., Occlusion intestinale par coudure et étranglement d'une anse intestinale autour du diverticule de Meckel. Résection de l'intestin. Arch. Prov. de Chir. Tome VII. No. 3. 1898.

Gorski, K., Seltener Fall einer inneren Darmeinklemmung. Deutsche Med. Woch. No. 15. 1898.

Halsted, W. S., Inflated rubber cylinders for circular suture of the intestine. Bull. of the Johns Hopkins Hosp. Vol. IX. No. 83. 1898.

Jeannel, Les sutures intestinales. Revue générale. Arch. Prov. Chir. Tome VII. No. 4. 1898.

Goggans, James A., The treatment of appendicitis. Ann. of Gyn. and Ped. Vol. XI. No. 6. 1898.

Digitized by Google

Legueu, F., Beaussenat, M., Appendicites à forme néoplastique. Rev. de Gyn. No. 2. 1898.

Nothnagel, Hermann, Die Krankenpflege bei Obstipation und Diarrhoe. Zeitschr. für Krankenpfl. No. 4. 1898.

Phocas, Appendicite et péritonites appendiculaires. Thèse de Paris 1898.

Shober, John B., Double celiotomy for appendicitis and retroversio uteri; intestinal paresis; recovery. The Am. Jour. of Obst. and Dis. of Wom. and Ch. March. 1898. Vol. XXXVII.

22. Anaesthesie. Anti- und Asepsis.

Briegleb, Karl, Schleich oder Oberst? Kritische Betrachtungen zur regionären bezw. Infiltrationsanästhesie. Zeitschr. für prakt. Aerzte. No. 7. 1898.

Gehrke, W., Versuche über die desinfektorische Wirkung der mit dem Schering'schen Apparat „Aesculap" erzeugten Formalindämpfe. Deutsche Med. Woch. No. 15. 1898.

Kromayer, Ernst, Jodoformogen, ein geruchloses Jodoformpräparat. Berl. klin. Woch. No. 10. 1898.

Reik, H. O., Supplementary report on the sterilization of instruments by formaldehyde. Bull. of. the Johns Hopkins Hosp. Vol. IX. No. 85. 1898.

Thomalla, Ueber eine vollkommen antiseptische Nähseide und antiseptisches Catgut. Berl. Klin. Wochenschr. No. 15 v. 11. IV. 98.

Wilhite, J. O. and *Young, Hugh H.*, Does Wilhite's story of the negro-boy incident in the discovery of anaesthesia „lack probability"? Bull. of the Johns Hopkins Hosp. Vol. IX. No. 85. 1898.

Verantwortlicher Redakteur: Prof. Dr. A. Martin in Berlin.

Digitized by Google

Originalarbeiten.

I.

Aus der deutschen Universitäts-Frauenklinik in Prag.

Ueber die Verwendung der Schleich'schen Anaesthesierungsmethode bei gynäkologischen Operationen.

Von

Dr. FRITZ KLEINHANS,
klin. Assistenten.

Seitdem im Jahre 1894 Schleich eine eigene Methode der Lokalanästhesie als Ersatz der Narkose auf Grund seiner Erfahrungen an einer grossen Reihe von Operationen empfohlen hatte, sind seinem Beispiele seither zahlreiche Operateure gefolgt. Bei Durchsicht der einschlägigen Litteratur finden wir — wenn es erlaubt ist, hieraus einen Schluss zu ziehen — dass Schleich's Verfahren hauptsächlich von chirurgischer Seite, von den Gynäkologen aber in nur geringem Masse Nachahmung gefunden hat.

Suchen wir nach Gründen hierfür, so mögen wohl mehrere Momente in Betracht kommen, zunächst etwa dieses, dass ja dem Chirurgen die grosse Reihe jener kleinen operativen Eingriffe zufällt, zu welchen die Nachteile einer allgemeinen Anästhesierung hinsichtlich ihrer Wirkung auf den Gesamtorganismus in keinem Verhältnisse stehen; andererseits kommt der Chirurg häufiger als der Gynäkolog in die Lage, in desperaten Fällen Hand anzulegen, in welchen sich die Anwendung der Narkose entweder ohne weiteres verbietet oder aus irgend einem Grunde gerne vermieden wird.

Schleich hat in seinem Buche „Schmerzlose Operationen" die Anwendungsweise seiner „Infiltrations-Anaesthesie" auch für gynäkologische Operationen angegeben, deren er selbst eine grosse Reihe ausgeführt hat; er verzeichnet in seinem Buche 10 Ovariotomien und 4 Ventrofixationen, und bemerkt, dass sowohl vordere als hintere Kolporrhaphien, als auch Nähte von Dammrissen unter Anwendung seiner Anästhesierungsmethode vorzüglich gelangen.

In der Folge wurden auch von anderen Operateuren, wenn auch anscheinend in weit geringerer Anzahl gynäkologische Operationen unter Schleich's Infiltrations-Anästhesie ausgeführt.

Im Laufe des vorigen Jahres hatte ich Gelegenheit, diese Methode an einer Reihe von gynäkologischen Operationen anzuwenden und will nun über die dabei gemachten Erfahrungen kurz berichten. In der beigegebenen Tabelle sind die nötigen Daten übersichtlich zusammengestellt.

Digitized by Google

Fortlaufende Tage	Name, Alter	Diagnose	Operation	Verbrauchte Menge der Lösung II	Erfolge der Anästhesie	Nachwirkungen	Heilung
1.	Sch. M., 35 J.	Ruptura perinaei incompl.	Typischer Lawson-Tait	20 cm³	gut	Brennen an der Nahtstelle	glatt.
2.	B. E. 45 J.	Ruptura perinaei incompl. Prolapsus vag. post.	Dammplastik nach Simon-Hegar	25 cm	gut	T. am Nachm. der Op. 38,1, sonst normal	
3.	H. A, 27 J.	Ruptura perinaei incompl.	Lawson-Tait	20 cm³	gut	—	
4.	P. E., 28 J.	Ruptura perinaei incompl. Laceratio cervicis	Schröder-Emmet Perineoplastik nach Lawson-Tait	30 cm³	gut	T. am Abende des Op.-Tages 3°,3, sonst normal	
5.	E. W., 46 J.	Prolapsus uteri	Kolporrhaphia ant. Amputativ colli supravag. Kolpoperineoplastik nach Simon-Hegar	50 cm³	bis auf die Dammnaht gut; bei dieser reichte die Anästhesie nicht mehr vollst. aus, wurde jedoch gut vertragen	T. am Abende des Op.-Tages 38, sonst normal	
6.	P. K, 42 J.	Prolapsus vag. ant. et post	Kolporrhaphia ant. Kolpoperineoplastik nach Simon-Hegar	60 cm³	gut	—	
7.	W. E., 40 J.	Prolapsus vaginae Laceratio cervicis	Schröder-Emmet Kolpoperineoplastik nach Simon-Hegar	45 cm³	gut	—	

Digitized by Google

8.	H. P., 29 J.	Carcinoma ovarii inop.	Probe-Laparotomie	30 cm²	gut	—	glatt.
9.	K. A., 61 J.	Carcinoma ovarii	dto.	20 cm²	Bauchschnitt bis aufs Peritoneum schmerzlos; Durchtrennung des letzteren schmerzhaft	—	
10.	H. F., 34 J.	Kystoma ovarii dermoid. (Stildrehung, teilweise Verwachsung mit dem Netz)	Ovariotomia (Laparotomin.Punction, da die Diagnose anf Kystenoma ovarii gestellt war; Vollzieher des entleerten Sackes, hiebei Lösung des Netzadhäsionen)	35 cm²	gut	—	
11.	Th. M., 84 J.	Kystoma ovarii bilat.	Ovariotomia bilateralis	25 cm²	gut	Nach der Op. bis zum nächst. Tage anhaltende Kopfschmerzen	
12.	L. K., 57 J.	Hernia ventral.	Anfrischung der Brustringe, Naht	30 cm²	Bei der Hautnaht ganz geringe Empfindlichkeit	—	Drainage des ausserord. fettreichen Unterhaut-Zellgewebes.
13.	G. E., 34 J.	Tuberculosis peritonaei	Probe-Laparotomie	20 cm²	gut	—	glatt.

Digitized by Google

Die obschon relativ geringe Anzahl genügte doch, um mich von den grossen Vorteilen, welche das Verfahren auch bei gynaekologischen Operationen gewährt, zu überzeugen.

Eine genaue Wiedergabe der Schleich'schen Methode würde hier zu weit führen, ich verweise hiefür auf das Werk Schleich's; ich will jedoch einige hierbei in Betracht kommende Punkte kurz erörtern.

Zunächst sei bemerkt, dass unter unseren Fällen sich keine acut entzündlichen befanden, somit nach der Schleich'schen Vorschrift Lösung No. II (Cocain 0,10 : 100) in Verwendung kam.

Was die Lösung selbst betrifft, setzt Schleich zu je 100 cm^3 zwei Tropfen 5procentiger Karbolsäure zu. Dies garantiert jedoch nicht die Keimfreiheit. Hofmeister fand trotz Zusatz von 20 Tropfen 5procentiger Karbolsäure nach einigen Tagen zahlreiche Schimmelkulturen; es ist also eine Sterilisation der Lösung notwendig. Schleich und eine Reihe anderer Operateure setzen die Alkaloide erst nach Sterilisierung des destillierten Wassers zu auf Grund der Angaben Schleich's, dass die anästhesierende Wirkung des Cocain durch die Hitze verloren geht. Bei unseren Fällen wurde stets die fertige Lösung sterilisiert; einen Verlust der anästhesierenden Wirkung habe ich nicht beobachten können. Dasselbe bemerkt übrigens auch Reichold in seinem Aufsatze. Mehler sterilisiert seine Lösungen im Soxleth'schen Apparate, wonach sie monatelang steril blieben; andere bereiten die Lösung jedesmal frisch nach dem Verfahren von Schleich resp. Hofmeister.

Dass ein gutes Instrumentarium unbedingtes Erfordernis für rasche Ausführung und guten Erfolg der Infiltrationsanästhesie ist, braucht eigentlich nicht erst erwähnt zu werden. In dieser Hinsicht sind mehrfache Bemühungen zu verzeichnen, sowohl Spritzen, als auch Canülen vollkommen zweckentsprechend zu gestalten.

Schleich benutzt Pravaz'sche Spritzen von $2^1/_2$, 5 und 10 cm^3 Inhalt mit Griffstangen, gerade und gebogene Canülen mit Hartgummimontierung, welche durch Einlegen in 5procentige Karbolsäure und mehrmaliges Durchspritzen mit Karbollösung genügend zu desinficieren sein sollen. Die meisten anderen Operateure ziehen jedoch Spritzen mit Metallbeschlag und Asbeststempel wegen der sicheren Sterilisirbarkeit durch Auskochen vor. Da bei der Injektion oft starker Druck erforderlich ist, um die Flüssigkeit in die Gewebe einzutreiben, erklärt es Ruge für wünschenswert, dass das Spritzenrohr in den Metallbeschlag einzuschrauben und auch die Canüle aufschraubbar sei. Ausserdem fordert Ruge, um den Injektionsdruck gleichmässig wirken zu lassen, eine Vorrichtung, mittels welcher der Stempel tiefer geschraubt werden kann. Auch Braun benutzt ebenso adjustierte Spritzen. Die Canülen sollen, abgesehen von der sonstigen tadellosen Beschaffenheit, kurz angeschliffen sein, um einen möglichst kurzen Einstichkanal zu erhalten.

Digitized by Google

Gebogene Canülen, wie sie Schleich zur Infiltration der Umgebung von kleinen Tumoren u. dergl. angiebt, erwiesen sich mir als besonders vorteilhaft zur Anästhesierung der entsprechenden Vulva- und Scheidenpartien bei Scheiden-Dammplastiken von einer Einstichstelle aus.

Bei unseren Operationen kamen metallmontierte Glasspritzen von 10 cm^3 Inhalt mit aufsteckbaren ebenso montierten Canülen und Asbeststempel zur Verwendung.

Bei Anwendung eines sehr starken Druckes (Narben im Scheideneingange) passierte es allerdings zweimal, dass die Canüle abgehoben wurde und die Injektionsflüssigkeit zwischen Spritze und Canüle herausspritzte; dies wird bei aufschraubbaren Canülen natürlich vermieden.

Nach anderen Vorrichtungen an Spritze oder Griff habe ich kein besonderes Bedürfnis empfunden. Es gelang auch ohne solche, einen recht kräftigen und gleichmässigen Injektionsdruck zu erzielen.

Was die Infiltrationstechnik selbst anbelangt, betont schon Schleich, dass dieselbe nicht immer ganz leicht sei, was auch von den Nachahmern seiner Methode bestätigt wird. „Nicht jeder, der mit einer Pravaz'schen Spritze eine subcutane Injektion machen kann, kann auch „unter Schleich" anästhesieren," bemerkt Reichold in seinem diesbezüglichen Aufsatze.

Ausser guten Spritzen und Canülen gehört hierzu vor allem Sorgfalt und Geduld.

Schleich bewirkt durch Aetherbestäubung einer kleinen entsprechenden Hautstelle sogar für den ersten Einstich Anästhesie; hiervon wird jedoch in vielen Fällen von anderen, besonders beim Operieren in gesundem Gewebe Abstand genommen, da ja der dadurch erzeugte Schmerz so geringfügig ist, dass er ausser bei sehr sensiblen, ängstlichen Patientinnen kaum in Betracht kommt; anderseits hat Braatz einen eigenen Apparat zur Anästhesierung eines ganz kleinen Hautbezirkes für den ersten Einstich konstruiert, bei welchem die Kältewirkung durch eine abgekühlte Metallplatte erzielt wird.

In unseren Fällen wurde eine Anästhesierung des ersten Einstiches nicht vorgenommen, letzterer jedoch — bei Scheiden-Damm-Operationen — nicht in die äussere Haut, sondern in die weniger empfindliche Scheidenschleimhaut (cf. unten) appliciert.

Die Anästhesierung nimmt Schleich bekanntermassen derart vor, dass von der ersten Einstichstelle aus eine cutane Quaddel gebildet wird, nach erneutem Einstich in diese eine zweite, an die erste sich anschliessend, und sofort entsprechend dem ganzen Bezirke, in welchen der Hautschnitt fallen soll. Die tieferen Gewebsschichten werden von Schleich erst nach vollendetem Hautschnitte unempfindlich gemacht (infiltriert). Die Mehrzahl der Nachahmer der Schleich'schen Methode scheinen indess, nach den Litteraturangaben zu schliessen, die einzeitige Anästhesierung des ganzen Operationsgebietes, also auch der

Digitized by Google

tieferen Schichten vorzuziehen, auf Grund der Erfahrung, dass die Infiltration der tieferen Gewebslagen nach Durchtrennung der Haut viel schwieriger ist (u. A. Krecke). Mikulicz modifizierte die Injektion noch insofern, als er wo möglich von einer Einstichöffnung aus das ganze Operationsfeld infiltriert von der Ueberzeugung ausgehend, dass eine grosse Anzahl von Einstichen eher Gelegenheit zur Infektion bieten könne (Gottstein).

Um auf unsere Fälle zurückzukommen, müssen wir bezüglich der Technik der Infiltration unterscheiden zwischen den Operationen an Scheide und Damm und den Laparotomien.

Während sich die Infiltration der Bauchdecken relativ einfach gestaltet und hierbei nicht mehr als 2—3 Einstiche nötig wurden, um sowohl die Haut als auch die tiefereren Schichten unempfindlich zu machen, ist die Infiltration des entsprechenden Bezirkes zur Vornahme einer Scheidendammplastik, insbesondere bei Prolaps der Scheidenwand etwas schwieriger.

Gerade bei den Operationen der letzteren Art schien es mir empfehlenswert, das ganze Operationsgebiet, also sämtliche Schichten auf einmal zu anästhesiren.

Es hat dies meiner Meinung nach den Vorteil, dass durch den Druck der Infiltrationsflüssigkeit die Gewebe bis zu einem gewissen Grade anämisiert werden, infolge dessen die Blutung eine geringere ist und die Operationsdauer hiedurch nicht unwesentlich abgekürzt wird.

Die Anästhesierung des ganzen Gebietes (bei Scheidendammplastiken) gelang in der Regel von 6—8 Einstichstellen aus; die zwei ersten wurden seitlich von der Columna rugarum nahe dem unteren Ende angelegt, wobei der Einstich kaum verspürt wurde; von da aus wurde das Gebiet der Scheide aufwärts durch allmäliches Verschieben der geraden Kanüle zuerst in die oberflächlichen, dann in die tieferen Schichten bis zu einem vorher bestimmten Punkte infiltriert. Die Mitte der Columna rugarum post. liess sich von einem Einstiche in der Mitte ihres unteren Endes aus genügend anästhesieren. Zur Infiltration der seitlichen Vulvapartien sowie des Dammes — so weit sie für die Operation in Betracht kamen — erwiesen sich gekrümmte Kanülen als vorteilhaft. Es gelang meist von zwei Einstichöffnungen aus das Gebiet bis zum unteren Ansatz der kleinen Labien und den Damm zu anästhesieren. Um den Zweck vollständig zu erreichen, möchte ich besondere Sorgfalt bei der Anästhesierung der so empfindlichen äusseren Haut in der Gegend des Ansatzes der kleinen Labien empfehlen; ich nehme dieselbe von der Schleimhautseite hervor, mit der Kanülenspitze allmählich in die Hand vordringend. Auch scheint es mir vorteilhaft — zumal bei einseitiger Infiltration — diesen Teil zuletzt vorzunehmen, weil ja die Anästhesie hier am längsten vorhalten soll.

Bei den Laparotomien wurde eine besondere Anästhesierung innerhalb der Bauchhöhle, wie sie von Schleich angegeben ist, nicht ausgeführt.

Digitized by Google

Bei Durchtrennung des Bauchfelles äusserten die Patientinnen keinen Schmerz mit Ausnahme einer (Fall 9), bei welcher das Peritonäum von metastatischen Carcinomknötchen ganz durchsetzt war.

Auch die Unterbindung und Abtragung der Stiele der Ovarialtumoren war schmerzlos, ohne dass eine Anästhesie der betreffenden Partien vorgenommen worden wäre.

Es entspricht dies der schon so häufig gemachten Erfahrung, dass eine nicht entzündete Stelle des Peritonäum ganz geringe Empfindlichkeit zeigt (u. A. Riedl, Kolaczek).

Die Menge der injicirten Flüssigkeit variirt natürlich sehr, je nach der Grösse des Operationsterrain, als auch nach der mehr oder minder dichten Beschaffenheit des zu infiltrierenden Gewebes. Eine Normalmenge für einzelne Operationen lässt sich wohl nicht gut aufstellen. Um völlige Empfindungslosigkeit zu erzielen, genügt die Injektion einer geringen Menge, wie bei der Cocaïnanästhesierung, nicht, sondern es ist nötig, ganz nach der Schleich'schen Vorschrift die Gewebe ordentlich zu ödemisieren, so dass, um ein Beispiel zu wählen, die commissura post. als fingerdicker Wulst hervortritt.

Noack rät, feuchtwarme Verbände vor der Operation zu vermeiden, weil die Anästhesierung dann oft nicht möglich sei; dies liesse sich am besten bei trockener Epidermis und schlaffer Cutis ausführen. In dieser Hinsicht möchte ich nur bemerken, dass bei unseren Fällen, in denen die Bauchhöhle eröffnet wurde, jedesmal die gewöhnliche Vorbereitung am Tage vorher, nämlich Rasieren, Waschung mit Wasser, Aether, Alkohol und Sublimat und Bedeckung des Abdomen mit einer Sublimat getränkten Kompresse, stattfand, ohne dass ich irgend einen besonderen Einfluss auf die Anästhesierungsfähigkeit der Bauchdecken beobachten konnte.

Als besonders unangenehm wird von einzelnen Operateuren die Infiltration selbst angegeben, so von Hofmeister, Krecke; nach letzterem „geraten viele Patientinnen durch unangenehme Empfindungen bei der Infiltration in einen bedeutenden Erregungszustand und haben für die Schmerzlosigkeit der nachfolgenden eigentlichen Operation kein Verständnis mehr".

Ich konnte derartige Erfahrungen nicht machen, freilich ist die Zahl der Operationen eine relativ kleine; Operationsshok wurde in keinem Falle gesehen.

Schleich, der ja über die grössten Erfahrungen verfügt, konnte diese Schwierigkeiten durch vorsichtiges Manipulieren meist verhindern.

Es ist weiter ein Umstand zu erörtern, der von der Mehrzahl der Operateure als mitunter nicht unwesentlich nachteiliger Faktor in Betracht gezogen wird, nämlich die Erschwerung der anatomischen Orientierung infolge der Infiltration, während Schleich einen Vorteil in der genaueren Differenzierung der einzelnen Schichten in der Tiefe erblickt.

Digitized by Google

Was unsere Fälle anbelangt, ist zu sagen, dass bei Scheidendammplastiken die Unterscheidung der Gewebe infolge Verwischung der Grenzen etwas beeinträchtigt war, aber doch nicht so, dass hierdurch die Operation wesentlich verlängert worden wäre.

Die Dauer der Anästhesierung wird im Allgemeinen auf 20—30 Min. angegeben; diese Regel erleidet jedoch recht häufig ihre Ausnahmen; so konnte Kolaczek bei einer allerdings alten und sehr herabgekommenen Frau eine 2 Stunden dauernde Ausräumung des Abdomen von Myxommassen vornehmen, ohne dass die Frau Schmerz äusserte[1]); Gerhardi berichtet, dass bei Exstirpation eines Lymphadenom die Anästhesie eine volle Stunde vorhielt.

Die Dauer der Unempfindlichkeit ist von folgenden Momenten abhängig:

1) vom Blutgehalt der betreffenden Partien — bei reichlicher Blutversorgung dauert sie natürlich kürzere Zeit,
2) von der exakten Ausführung der Infiltration und
3) sicherlich auch von der individuellen Reaktion der Patientin.

Gewisse Schwierigkeiten können entstehen, wenn die Frauen ganz besonders ängstlich sind; indessen gelingt es auch bei diesen mit Geduld und Zureden, sie bis zur Vollendung des ersten Einstiches zu beruhigen, worauf der Operateur gewonnenes Spiel hat.

Von unangenehmen Nachwirkungen, die allenfalls auf Intoxication zu beziehen wären, wurden bei einer Pat. (Fall 11) bis zum nächsten Tage anhaltende Kopfschmerzen beobachtet, trotzdem aber nur 25 cm ^{3} injiciert worden waren.

In 3 Fällen erfolgte einmalige Temperatursteigerung über 38°, und zwar am Abende des Operationstages.

Was den Heilungsverlauf betrifft, so konnte ich in allen Fällen mit Ausnahme eines einzigen, wo von vornherein drainiert wurde, prima intentio verzeichnen.

Dass die Prima-Heilung durch die Infiltration im allgemeinen keine Störung erleidet, ist eine bereits bekannte Thatsache, die schon Schleich hervorgehoben hat.

Ich finde in der Litteratur nur zwei gegenteilige Bemerkungen; so beobachtete Noack bei zu starker Infiltration in einzelnen Fällen dauernde Ernährungsstörungen mit folgender Necrose. Braatz, sonst ein warmer Verteidiger der Infiltrations-Anästhesie, will dieselbe nicht angewendet wissen bei Carcinom und bei diabetischen Personen wegen Unterernährung der Gewebe und erhöhter Gefahr der Gangrän.

In zwei Laparotomiefällen bei recht ängstlichen Frauen war trotz Beckenhochlagerung das Hervortreten von Darm infolge Pressens der Pat. mitunter störend und konnte erst durch wiederholte Mahnung, nicht zu spannen, behoben werden.

---

[1]) Das dürfte wohl in der allgemeinen Herabsetzung der Empfindlichkeit der marantischen Frau seinen Grund haben.

Digitized by Google

Die Verwendbarkeit der Schleich'schen Infiltrations-Anästhesie ist nicht nur von der anatomischen Beschaffenheit des betreffenden Gebietes, aber auch nicht zum wenigsten von dem psychischen Zustande der Frau abhängig.

Inbezug auf den erstgenannten Faktor findet die Verwendung, wie schon Schleich erklärt, ihre Grenze bei peritonealen Verwachsungen von Tumoren.

In unserem Falle 10 bestanden Verwachsungen der Tumoroberfläche mit dem Netze infolge früher überstandener, durch Stieldrehung verursachter Peritonitis; diese Verwachsungen liessen sich jedoch ziemlich leicht stumpf trennen.

In einem anderen Falle — es handelte sich um ein kolossales Ovarialkystom bei einer alten Frau — musste nach schmerzlosem Bauchschnitt und Punktion des Cystensackes noch nachträglich narkotisiert werden, denn die Cyste war mit ihrem oberen Anteile mit dem Peritoneum parietale, und wie sich weiter zeigte, mit der Unterfläche der Leber verwachsen.

Nach meinen Erfahrungen kann ich sagen, dass die Schleich'sche Infiltrations-Anästhesie bei gynaekologischen Operationen gut zu verwerten ist und eine ausgedehntere Verwendung als bisher verdient.

In erster Linie möchte ich dieselbe für Probelaparotomien, besonders bei alten herabgekommenen Frauen aufs wärmste empfehlen, sodann zu Operationen von Dammrissen, welche sich hierbei gut und leicht ausführen lassen.

Ich zweifle nicht, dass es, wenn auch nur in ausgewählten Fällen, gelingen wird, eine vaginale Hysterectomie[1]) unter Schleich auszuführen; leider hatte ich keine Gelegenheit, eine solche zu versuchen.

Um der Patientin die Unannehmlichkeiten der Operation nach jeder Richtung hin zu ersparen — was wir ja erreichen wollen — möchte ich zum Schluss auf das Erfordernis einer bequemen Lagerung der Frau ganz besonders hinweisen. Namentlich bei alten Frauen fällt dies sehr ins Gewicht. Ausser der Verwendung eines geeigneten Beinhalters ist auch von Seite der Assistenz in diesem Punkte die entsprechende Rücksichtnahme nötig.

Dass man beim Gebrauch von Hacken und Zangen zarter umzugehen hat, als es bei narcotisierter Patientin erlaubt ist, erscheint selbstverständlich, wurde übrigens von anderer Seite betont.

1. Allesandri, XI. Kongress der ital. chirurg. Gesellschaft in Rom (26.—29. Okt. 1896). Ref. Centr. f. Chir. 1896, No. 49, p. 1171.
2. Braatz, Allgemeinanästhesie und Lokalanästhesie. Antrittsvorlesung Berl. Klinik. 1897. Ref. Centr. f. Chir. 1897, No. 49, p. 1334.

[1]) Ceci berichtet über von ihm ausgeführte vaginale Hysterectomien mittels des „Morphin - Cocain - Verfahrens", welches sich allerdings vom Schleich'schen Verfahren wesentlich unterscheidet (s. Litt. No. 1).

Digitized by Google

3. Braun, Ueber Infiltrationsanästhesie und regionäre Cocainanästhesie. Centr. f. Chir. 1897, No. 17, p. 481.
4. Dipper, Ueber Schleich's Infiltrationsanästhesie. Deutsche med. Wochschr. 1896, No. 50, p. 803.
5. Gerhardi, Zur Infiltrationsanästhesie nach Schleich. Münch. med. Wochschr. 1897, No. 6, p. 138.
6. Gottstein, Die Verwendung der Schleich'schen Infiltrationsanästhesie. Berl. klin. Wochschr. 1896, No. 41, p. 904.
7. Hofmeister, Zur Schleich'schen Infiltrationsanästhesie. Beitr. z. klin. Chir. (hrsg. v. Bruns). Bd. XV, H. 2, p. 563.
8. Kreeke, Zur Schleich'schen Infiltrationsanästhesie. Münch. med. Wochschr. 1897, No. 42, p. 1165.
9. Kolaczek, Zur Narcosenfrage. Deutsche med. Wochschr. 1896, No. 12, p. 179.
10. Lund. Recent advances in the methode of local anaesthesia. Med. and surg. Rep. 1896. Ref. Centr. f. Chir. 1896, No. 35, p. 839.
11. Mehler, Ueber Infiltrationsanästhesie. Münch. med. Wochschr. 1896, No. 45 u. 46, p. 1103.
12. Noack, Erfahrungen über Schleich's Infiltrationsanästhesie. Münch. med. Wochschr. 1897, No. 6, p. 135.
13. Parvin, Schleich's local anaesthesia in surgery. Med. and surg. Rep. 1896, 5. Ref. Centr. f. Chir. 1896, No. 21, p. 500.
14. Reichold, Zur Schleich'schen Infiltrationsanästhesie. Münch. med. Wochschr. 1897, No. 42, p. 1167.
15. Ruge, Versuche mit der Schleich'schen Lokalanästhesie und dem Schleich'schen Narcosengemisch. Charité - Annal. 1896, XXI, p. 850.
16. Scharff, Ueber die Verwendbarkeit der Schleich'schen Infiltrationsanästhesie in der Dermat. Ref. Centr. f. Chir. 1895, No. 8, p. 195.
17. Schlatter, Ueber Lokalanästhesie. Corr. Bl. für Schweizer Aerzte. 1896, No. 10.
18. Schleich, Schmerzlose Operationen. Berlin. 1894. Julius Springer.

II.

Ein Beitrag zur Kraurosis vulvae.

Von

Prof. Dr. A. v. MARS

in Krakau.

(Hierzu Tafel VI—VII.)

Die Kraurosis vulvae ist ein Leiden, über das man bis nun noch nicht viel sagen kann. Es ist erst seit kurzem bekannt, denn (1.) Breisky, welcher 12 Fälle beobachtete, machte im Jahre 1885 zuerst darauf aufmerksam. Ausser ihm sahen (2.) Fleischmann 8 Fälle, (3.) Janowsky 6, (4.) A. Martin und Orthmann 5, (5.) Hallowel 2, (6.) Hatchette 3, (7.) Bartels 1, (8.) Reed 6, (9.) Róna 1, (10.) Martin 3, (11.) Peters 1, (12.) Gördes 1, (13.) Czempin 2, (14.) Neumann 1, (15.) Frederick 1, (16.) Veit 1, (17.) Pfannenstiel 1. Ausserdem erwähnen einige Autoren Fälle, welche hier kaum hinzugezählt werden können: (18.) Johnstone beschreibt 6 Fälle, die die der Kraurosis vulvae charakteristischen Symptome

Digitized by Google

nicht gezeigt haben. Auch unter denen, welche wir angeführt haben, sind einige kaum angedeutet (Veit), oder unzuverlässig (Frederick). Da mir nicht die ganze Litteratur zugängig war, so kann ich mich irren, aber auf jeden Fall nicht um vieles, wenn wir annehmen, dass im Ganzen mehr weniger bei 55 Fälle publiziert worden seien.

Die Beschreibungen beziehen sich auf klinische Beobachtungen und das hauptsächlich auf das Krankheitsbild. Keiner der bekannten Fälle wurde seciert und die anatomisch-pathologischen Beobachtungen haben auf mikroskopische Untersuchung Bezug, welche in kaum mehreren Fällen stattfand und das an Stückchen, welche bei Lebzeiten entweder zum Zwecke der Untersuchung, oder aber bei den Operationen entnommen wurden. Daraus geht hervor, dass trotz der ziemlich bedeutenden Zahl der veröffentlichten Fälle die gemachten Beobachtungen nur einseitig und daher auch unzureichend sein können. Wenn wir endlich berücksichtigen, dass die Ansichten der Autoren nicht völlig gleichlautend sind und dass der Unterschied der Meinungen eine Verwirrung herbeiführen müsse, so müssen wir bekennen, dass die Sache noch sehr wenig erforscht und bekannt sei. Das bis jetzt Bekannte kann in kurzen Zügen zusammengestellt werden.

Vom klinischen Standpunkte geben die Autoren ein einheitliches Krankheitsbild. Die Beschreibungen der makroskopischen Veränderungen weichen von der von Breisky zuerst gegebenen nicht um vieles ab und das selbstverständlich, denn in Anbetracht eines unzulänglich erforschten Leidens können nur diese Fälle berücksichtigt werden, welche in den klinischen Erscheinungen übereinstimmen.

Die Patientinnen klagen über ein Gefühl von Fressen und Brennen in der Schamgegend, Drang nach unten, andere über Jucken, die Empfindung von Ziehen und Spannung, welche für dieses Leiden hauptsächlich charakteristisch und am lästigsten (Martin) zu sein scheint, auf Beschwerden bei der Bewegung, Verengerung des Scheideneinganges, Cohabitationsschwierigkeiten, Harnbeschwerden und endlich eine bedeutende Schmerzhaftigkeit der erkrankten Teile, welche in einzelnen Fällen bei der Bewegung, Harn- und Stuhlentleerung als auch beim Coitus eine namhafte Steigerung erfährt.

Die objektive Untersuchung ergiebt: verändertes Aussehen der Vulva, die trockene Haut zeigt weissliche Streifen und Flecken, welche zum Scheidenausgange hin zusammenfliessen und perlmutterähnlich aussehen. Die ganze Vulva ist verschrumpft, an Stelle der Clitoris, welche wie verwachsen erscheint, eine Spur oder auch nur eine Furche.

Die kleinen Labien sind entweder nur angedeutet oder sie fehlen gänzlich. Der Scheideneingang zähe, lässt kaum einen Finger eindringen. Das Betasten und Einführen des Fingers schmerzhaft. Bei stärkerem Auseinanderziehen der Labien entstehen unbedeutend blutende Hautrisse.

Digitized by Google

Abhängig davon, ob wir das Leiden im Anfangs- oder in einem späteren Stadium seiner Entwickelung sehen, wo die Veränderungen weit vorgeschritten sind, erscheinen sie mehr oder weniger deutlich. Als Beispiel des Anfangsstadiums können wir den von Peters aus der Martin'schen Klinik beschriebenen Fall annehmen, während der Grossteil der übrigen Beschreibungen auf Fälle mit späteren, weit vorgeschrittenen Krankheitsveränderungen Bezug haben.

Fast immer begrenzten sich die Veränderungen nur auf die Vulva selbst, endeten in scharfer Grenze am Rande des Haarwuchses der grossen Labien einerseits und an dem Scheideneingange anderseits. Fleischmann beobachtete einen Fall mit diesbezüglichen Veränderungen nur auf einer Seite der Vulva. In dem von Gördes in der Klinik Martin's beobachteten Falle überschritt die Erkrankung die gewöhnliche Grenze und verbreitete sich auf die Umgebung des Anus; dasselbe beobachtete auch Pfannenstiel.

In Rücksicht auf das Alter der Patientinnen, welche diesem Leiden anheimfielen, beobachtete man, dass es vom 20. Lebensjahre angefangen, in verschiedenem Alter vorkomme, sowohl bei Virgines (Veit), wie bei verheiratheten Frauen, während der Schwangerschaft (Breisky, Fleischmann, Elischer (19), als auch bei nicht schwangeren und endlich auch im vorgerückten Alter (Hatchette, Longyear (20.).

Von Complikationen fand man ausser Fluor: in einigen Fällen gonorrhoische und syphilitische Infektion, in einem Falle einen Uterus-Schleimpolypen (Peters), Eczema in den Achselhöhlen (Bartels), paarmal hat man Komplikationen mit Carcinom gesehen, und zwar fand Martin in einem Falle im kraurotisch erkrankten Gewebe zwei carcinomatöse Knötchen, ebenso fand Czempin ein carcinomatöses Knötchen in den excidierten kraurotischen Teilen. Endlich beobachtete Janowski im Anfangsstadium Oedema scleroticum.

Infolge der Verengerung des Scheideneinganges beobachtete man Verletzungen während der Entbindung und sah auch Risse nach dem Coitus.

Ueber die Aetiologie des Leidens wissen wir eigentlich nichts Bestimmtes, es existieren nur Muthmassungen und Hypothesen. Janowski setzt voraus, dass Fluor und syphilitische Geschwüre bedeutsam wären; Orthmann schreibt es der gonorrhoischen Infektion zu; Reed macht auf die entzündlichen Symptome aufmerksam. Martin vermuthet ein anfänglich entzündliches Stadium und behauptet, dass dieses Leiden mit Syphilis im Zusammenhange stehen kann, dass wir aber die eigentliche Ursache nicht kennen. Sänger (21.) spricht von einem Zusammenhange dieses Leidens mit dem krankhaften Jucken der Vulva. Johnstone identificiert es mit dem Trachom der Conjunktiva, Longyear vermutet die Ursache in den centralen Nervenendungen, ähnlich Levin (22.) Róna; Neumann

Digitized by Google

vermutet als Ursache äussere Reizungen. Diese Vermutung stützt er auf die Gruppierung der Veränderungen, die er unter dem Mikroskope beobachtete.

Veit trachtet im III. Bande d. Handb. d. Gynäkologie sehr geschickt Pruritus vulvae mit Kraurosis in ursächlichen Zusammenhang zu bringen. Er behauptet nämlich, dass höchstwahrscheinlich das Kratzen, resp. Reiben in den Fällen von Pruritus den Anlass zu entzündlichen Vorgängen in der Vulva gebe, welche die krankhaften Veränderungen, welche bei Kraurosis vulvae beobachtet wurden, zur Folge hätten. In dieser Art kommt er, vielleicht etwas sophistisch, zu dem konkreten Schlusse: „Die Kraurosis ist also hiernach die Verengerung und Schrumpfung der Vulva, die sich aus der Hautentzündung herausbildet, die nach intensivem Jucken durch das Kratzen bedingt wird."

Daraus geht hervor, dass man über die Ursache der Kraurosis vulvae nichts bestimmtes sagen könne.

Der Verlauf der Krankheit ist ohne Zweifel chronisch und kann sich Jahre lang hinziehen. Frederick behauptet, dass in seinem Falle das Leiden seit 19 Jahren bestand, aber man kann dieser Behauptung nicht viel Vertrauen schenken, denn auch der Fall selbst ist unzuverlässig. Manche Autoren beobachteten mehrere Fälle und die Entwickelung der krankhaften Veränderungen durch längere Zeit (Hatchette). Martin sagt, dass zuweilen anscheinend ein Stillstand eintreten könne. Nach Excision eines Stückchens zur mikroskopischen Untersuchung sah Peter in drei Monaten einen raschen Fortschritt der Krankheitsveränderungen. Am lehrreichsten in dieser Hinsicht ist der Fall Czempin's, welcher bei einer Patientin während 8 Jahren die langsame Ausbildung der Veränderungen zu beobachten Gelegenheit hatte.

Der spontane Ablauf der Krankheit ist unbekannt, denn die beobachteten Fälle entzogen sich entweder der ärztlichen Behandlung, oder sie wurden operiert.

Die erste mikroskopische Untersuchung nahm an einem excidierten Stückchen in einem Falle der Assistent Breisky's, Fischel (23), vor. Präzisere Erfolge verdanken wir eigentlich den angestellten Beobachtungen in der Martin'schen Klinik durch ihn selbst, dann durch Orthmann, Gördes und Peters. Mehr oder weniger übereinstimmende Resultate geben auch andere Autoren; nur Neumann veröffentlichte in letzter Zeit die Erfolge seiner mikroskopischen Untersuchungen, welche ein etwas verändertes Bild zeigen.

Fischel fand unter dem Mikroskope „eine narbenähnliche Beschaffenheit des Papillarkörpers, dessen Bindegewebe stellenweise sklerotisiert, nahezu homogen, nur von wenigen parallelen Streifen durchzogen erschien, während es sonst bekanntlich eine wellenförmige Faserung zeigt. Die Papillen sind ungleich gross, meist niedrig, die Reteschicht der Epidermis stellenweise auf-

Digitized by Google

fallend dünn. Von Talgdrüsen ist auf dem Präparate nichts, von Schweissdrüsen nur an einem Präparate ein Rest zu sehen."

Orthmann beobachtete in einem seiner Fälle:

„Dass sich das Gewebe teils in atrophischem, teils noch in hypertrophischem Zustande befindet. Im ersteren Falle findet sich unter der sehr schmalen Hornschicht das Rete Malpighii sehr stark verschmälert oder nur noch stellenweise in ganz kleinen Resten erhalten, ja selbst in weiter Ausdehnung vollständig verschwunden. An diesen Stellen, wo das Corium direkt bis an die Hornschicht heranreicht, ist von Papillenbildung nichts mehr zu erkennen."

„Das Gewebe des Corium hat seine wellenförmige Anordnung gänzlich eingebüsst. Dasselbe ist straff, stark sclerotisiert. In diesem starren, narbenähnlichen Gewebe sieht man hie und da in strichförmiger Anordnung kleinzellige Infiltration, die in der Tiefe stärker hervortritt."

„An der Randzone, den Uebergang zur gesunden Haut herstellend, sieht man dagegen das Gewebe in dem Zustand der Hyperplasie. Das Stratum corneum der Epidermis ist stark verbreitert, die Zellen liegen in vielfacher Schicht schollenartig dem ebenfalls erheblich verbreiterten Rete Malpighii auf. Die Papillen unter diesen Stellen sind stark in die Breite gezogen, mehr oder weniger stark kleinzellig infiltriert; ebenso das ganze Corium."

In einem anderen Falle wurden Schnitte aus dem oberen Drittel der rechten grossen Labie durch das grosse Ulcus angefertigt.

„Von der anderen Seite an gerechnet, bemerkt man an diesem Präparat zunächst ein hypertrophisches Stadium der Epithelien der Epidermis. Diese Hypertrophie nimmt allmälich ab, bis an der Stelle des Ulcus die Epithelien an der Oberfläche ganz geschwunden sind. Hier findet man nur in der Tiefe noch einige Epithelinseln, die durch kleinzellige Infiltration auseinander gedrängt sind. Die Papillen sind an der ulcerösen Stelle ebenfalls ganz geschwunden. Nach der äusseren Seite zu wiederholt sich das beschriebene Bild in umgekehrter Reihenfolge, indem die Epithelien wieder allmälich zunehmen, bis sie wieder ein ausgesprochen hypertrophisches Stadium zeigen. Entsprechend der allmälichen Abnahme der Epithelzellen zu beiden Seiten des Ulcus nehmen die Papillen zu, an manchen Stellen dringen sie sogar bis an die Oberfläche der Epidermis durch."

„Das subcutane Fett und Bindegewebe ist ebenfalls durchweg kleinzellig infiltriert. Die kleinzellige Infiltration füllt in strichförmiger Anordnung die Spalten des Bindegewebes aus, meist in senkrechter Richtung zur Oberfläche. Dazwischen bemerkt man auch rundliche Anhäufungen der kleinzelligen Infiltration, die sich hie und da bis in die Papillen erstreckt."

„Im Gewebe sind einige spärliche, enge Gefässlumina zu entdecken, die durch die kleinzellige Infiltraton und das hypertrophisch umliegende Bindegewebe komprimiert erscheinen."

„An einem zweiten Schnitt, der durch das untere Drittel der linken grossen Labia geht, wo sich die kleinen ulcerösen Stellen befinden, bemerkt man dasselbe Bild; hypertrophisches Stadium bis zum allmählichen Schwund der Epidermiszellen, Zunahme der Papillen, kleinzellige Infiltration."

„Veränderungen in den Venenendigungen sind in unseren Präparaten nicht gefunden worden", ebenso gab die bakteriologische Untersuchung ein negatives Resultat.

Martin fand:

„Das Stratum corneum in verschiedener Ausdehnung, teils breit, teils schmal, das Rete Malpighii fast durchweg stark verschmälert, so dass oft das Corium bis dicht unter die Hornschicht reichte. Die Papillen zeigten sehr verschiedene Formen; an hochgradig veränderten Stellen waren dieselben, ebenso das tiefer gelegene Bindegewebe des Corium, mit starken kleinen Rundzellen infiltrativ durchsetzt, welche teils in rundlichen Herden, teils mehr streifig zwischen den Bindegewebszügen angeordnet waren. An Stelle der kleinzelligen Infiltration tritt sodann im weiteren Verlauf eine

Digitized by Google

ausgesprochene Sclerotisierung des Corium auf, dasselbe ist von mattglänzender Beschaffenheit, ausserordentlich arm an Zellen und Gefässen. Im subcutanen Fettgewebe sind wenig oder gar keine Drüsen mehr zu erkennen; dagegen ist dasselbe ebenfalls von einer mehr oder weniger starken, kleinzelligen Infiltration durchsetzt."

Peter fand in seinem Falle, in welchem die Krankheitsveränderungen noch nicht weit fortgeschritten waren:

„Das Stratum corneum in mässigem Grade verbreitert, reichlich von Leucocythen und eigentümlich hyalinen Schollen durchsetzt. Das Rete Malpighii stellenweise etwas abgeflacht, doch schien das weniger auf einer Atrophie seiner Zellen, als auf einer seitlichen Verzerrung derselben durch Druck gegen das verhältnismässig feste Stratum corneum zu beruhen. Das Stratum granulosum ist, entsprechend der stärkeren Verhornung, auf ein bis zwei, vielfach unterbrochene Zellagen reduziert. Die Stachel- und Cylinderzellen sind stark gequollen, in ihren obersten Schichten stellenweise in ihrem Zusammenhange gelockert. Zwischen den Zellen besteht eine ungemein reichliche Leukocythendurchwanderung."

„Die Epidermis ist vom Corium auf weite Strecken durch ein Exsudat abgehoben, das Leukocythen, Fibringerinsel, Pigmentschollen und amorphe Massen enthält."

„Die oberen Cutisschichten finden sich stark ödematös gequollen: duch den Druck des Oedems sind die Papillen teilweise verstrichen, das durchtränkte Gewebe ist mit Leukocythen und Fibringerinseln durchsetzt; die Bindegewebsfasern haben ihre Struktur verloren. In den tieferen Schichten der Cutis tritt eine dichte kleinzellige entzündliche Infiltration auf, die aber auf diese Zone beschränkt bleibt, sodass das subcutane Gewebe normal erscheint, namentlich finden sich dort weder in der Umgebung der Gefässe, noch der Schweissdrüsen Entzündungserscheinungen."

„Haarbälge, Gefässe, Talg- und Schweissdrüsen sind wohl erhalten und zeigen keine Abweichung vom Normalen."

„In dem ödematös verquollenen Papillargewebe fand er Nervenendigungen nicht auf, hingegen in den tieferen Schichten reichlich Durchschnitte vollkommen normaler Nevenstämme, die weder frische Entzündungserscheinungen, noch bindegewebige Entartung zeigten."

„Atrophisch fand er in seinem Präparate nur das elastische Gewebe; das elastische Fasernetz bis zur Höhe der kleinzellig infiltrierten Cutisschicht in normaler Stärke, aber in dem darüber liegenden ödematös durchtränkten Bindegewebe vollkommen zu Grunde gegangen."

„Abgesehen von dieser Degeneration des elastischen Gewebes waren in dem Präparate, die einem verhältnissmässig frühen Stadium der Erkrankung entstammten, Zeichen einer Atrophie nicht vorhanden."

„Am auffallendsten waren die Veränderungen in den nach Benda behandelten Schnitten. Das Oedem der oberen Coriumschichten trat hier ganz besonders deutlich hervor, unterhalb derselben sah man an Stelle der entzündlichen Infiltration richtiges Netzwerk bipolarer oder sternförmiger Zellen, die mit ihren protoplasmatischen Ausläufern vielfach unter einander communicieren und stellenweise zu Fasern angeordnet sind." Er schreibt: „„Wir haben hier ein junges, neugebildetes, in narbiger Schrumpfung befindliches Bindegewebe vor uns."" „Eigentümlicher Weise ist in unseren Präparaten dieses Granulationsgewebe auf das mittlere Drittel der Cutis beschränkt, bildet hier aber eine gleichmässige continuirliche Zone."

Gleichzeitig mit der Publikation Peter's stellte Neumann in der k. k. Gesellschaft der Aerzte in Wien einen Fall mit charakteristischen, der Kraurosis vulvae entsprechenden makroskopischen Veränderungen vor.

In den mikroskopischen Präparaten fand er folgendes: „Die Hornschicht der Epidermis bildet bandartige Streifen mit wellenförmigem Verlauf; der Kern der Zellen ist selbt in den unteren Schichten kaum mehr andeutungsweise sichtbar. Die Oehl'sche Schicht ist nirgends zu sehen,

Digitized by Google

während die gekörnte zum grossen Teile erhalten ist. Die Stachelschicht ist sehr deutlich vorhanden und es erscheint diese Schicht wie bei allen hypertrophischen Epidermoidalbildungen besonders deutlich entwickelt. Das Cutisgewebe ist dicht verfilzt, in demselben zahlreiche Kernwucherungen in verschiedener Konfiguration, abgerundet und spindelförmig. Die Papillarschicht erhalten, die Papillen an einzelnen Stellen verlängert, mit Wucherungen, ohne deutliche wahrnehmbare Gefässschlingen, die Gefässe stellenweise ganz von Wucherungen eingeschlossen, an ihren Querdurchschnitten Endothelwucherungen."

Werden nun die bisher gemachten pathologisch anatomischen Beobachtungen resumiert, sei es, dass sie während der klinischen Observation gesammelt oder an mikroskopischen Präparaten gemacht wurden, so wird ersichtlich, dass wir sowohl in dem dem freien Auge sich bietenden Bilde, als auch unter dem Mikroskope gewisse, der Kraurosis vulvae eigentümlichen Merkmale besitzen. Schon mit dem unbewaffneten Auge sehen wir charakteristische Erscheinungen: Sehr bedeutende Schrumpfung der die Vulva ausfüllenden Haut, verbunden mit narbenähnlicher Verhärtung, mit Verstreichung der kleinen Labien, sowie der Clytoris und bedeutender Verengerung des Scheideneinganges.

Von den unter dem Mikroskope sichtbaren Veränderungen muss vor allem der entzündliche Charakter des Leidens hervorgehoben werden und es sind in diesem Entzündungsprocesse zwei Stadien zu unterscheiden (Martin, Peter), namentlich das erste, in welchem wir verhältnissmässig frische Veränderungen sehen, d. i. entzündliches Oedem, Infiltrationen, Exsudate.

Hernach sehen wir bedeutende Neubildungen in manchen Schichten und das hauptsächlich in der epidermoidalen, damit starke Verbreiterung des Stratum corneum und des Rete Malpighii.

Es tritt endlich in diesem Stadium Atrophie des elastischen Gewebes ein, dann Veränderungen der äusseren Gestalt der Papillen und des Baues der Blutgefässe.

Im zweiten Stadium sehen wir ein gänzlich verändertes, man könnte sagen, dem ersteren widersprechendes Bild: Verschmälerung der Hornschicht, des Rete Malpighii, kleinzellige tief in die Unterhautschicht reichende Infiltration, Atrophie der Fasern des elastischen Bindegewebes, Verfilzung und Vernarbung des Corium, Verflachung des Papillarkörpers, Schwund der Blutgefässe, der Schweiss- und Talgdrüsen, dann der Nervendigungen.

Behufs Abrundung der Abhandlung scheint es angezeigt, auch noch einiges über die Prognose und die Therapie beizufügen.

Seit Martin im operativen Wege so durchschlagende Erfolge erzielte, erscheint die Prognose recht günstig. Manche Autoren erwähnen von Heilung durch lokale Anwendung von Medikamenten, wie Jod, Quecksilber, Antiseptica und Bädern. Fehling (24) glaubt, dass sie wenig genutzt haben.

Auch Martin giebt zu, dass er nach einer derartigen Behandlung Besserung eintreten sah, trotzdem ist heute die von ihm gegebene operative Methode vorherrschend und einzig wirk-

Digitized by Google

sam; sie beruht auf der vollständigen Excision der erkrankten Stellen, resp. der ganzen Vulva. Die bisherigen Erfolge sind vorzüglich, die Deformationen infolge Excision der kranken Haut unbedeutend und die Patientinnen fühlen sich gut und wohl, sowie frei von Beschwerden.

Nach jahrelanger Beobachtung sah Martin nur einmal eine Rückkehr des Leidens nach dem operativen Eingriffe und das in dem Winkel zwischen Urethralwulst und der linken Labie und auf der hinteren Scheidenwand. Auch Orthmann erwähnt an einer Stelle von einer Recidive nach der Operation.

Zu obigen Beobachtungen will ich einige hinzufügen, welche in einem sich durch interessante Details auszeichnenden Falle gesammelt wurden.

A. H., 62 Jahre alt; gebar viermal, abortierte dreimal. Sämmtliche Geburten endeten künstlich mit der Zange, die letzte vor 36 Jahren; nach der zweiten Entbindung litt sie an einem Gefühl des Brennens in der Schamgegend: menstruierte regelmässig fünf Tage schmerzlos und im 50. Jahre hörte die Menstruation auf. Vor 20 Jahren erkrankte sie an Geschwüren in der Schamgegend, doch kann sie darüber nichts weiter mitteilen, als dass sie durch einen Monat behandelt wurde und Sitzbäder nahm. Seit zwei Jahren fühlte sie sich krank, leidet an starkem häufig grünlichem oder schmutzigem Fluor.

Anfangs spürte sie durchdringende Stiche in der Schossgegend, gegenwärtig hat sie keine Schmerzen, ebenso hat sie jetzt noch kein Jucken gespürt. Am lästigsten fiel ihr das Zerren und die Spannung und klagt über Schmerzen beim Urinieren, wie auch über Beschwerden bei der Bewegung infolge des Gefühles, als ob sie gefesselt wäre. Ihr Mann soll nach dem zweiten Kinde an einem venerischen Leiden laboriert haben (der Schilderung nach scheint es Lymphadenitis gewesen zu sein).

Körperbau und Ernährung elend, ausgesprochene Blutarmut, die inneren Organe normal. Die äusseren Geschlechtsteile schwach behaart, die grossen Labien sind durch stärkere Pigmentierung und den Haarwuchs kaum angedeutet. Nach dem Auseinanderziehen der Labien zeigt sich die Haut der Vulva an der Grenze des Haarwuchses weisslich-roth, gegen den Scheideneingang übergeht sie in weisse perlmutterähnlich aussehende Flecken. An Stelle der Clytoris eine longitudinale Furche, von den kleinen Labien kaum eine Spur. Nahe an dem Scheideneingange hie und da Hautrisse. In dem unteren Drittteile der linken Labie eine zweihellergrosse gelbliche Stelle von runzeliger Oberfläche, darauf ein gelblicher erbsengrosser Schorf, trocken und kompakt; der Scheideneingang stellt eine klaffende Spalte dar, in der man oben die von normaler Schleimhaut umgebene Harnröhrenmündung sieht; knapp ober ihr verlauft quer die sich scharf markierende Grenze des krankhaft veränderten Gewebes. Unten erscheint die prolabirende hintere Scheidenwand, welche ähnlich wie die Haut der Vulva verändert ist. Die Krankheitsveränderung nimmt nur den sich hervorbauchenden Teil der Scheide ein und endet mit scharfer Abgrenzung auf der Höhe der Bauchung. Der Scheideneingang ist vollkommen starr. (Fig. 1.)

Das Einführen des Fingers in die Scheide ist für die Patientin schmerzhaft und mit Widerstand verbunden, trotzdem es den Anschein haben könnte, dass der Introitus nicht sehr bedeutend verengert sei.

Die Scheide fühlt sich lederartig, sohlenähnlich an und lässt sich nicht zur Seite schieben; doch ist die hintere Scheidenwand nachgiebiger als die vordere. In der oberen Hälfte der vorderen Scheidenwand findet man in der Entfernung von 3 cm vom Scheideneingange im Scheidengewölbe einen kompakten starren Tumor in der Grösse einer grossen abgeflachten Pflaume, welcher quer in die Scheide hineinragt. Oben in der Scheide und im hinteren Scheidengewölbe harte starre knollige Unebenheiten, die Portio vagin. als solche ist nicht zu eruiren gewesen. Infolge

Digitized by Google

der Starrheit des Scheidenkanals ist eine bimanuelle Untersuchung per vaginam nicht möglich. Beim Herausziehen des Fingers fliesst reichlich ein blutig-schmutziger Ausfluss heraus.

Die Untersuchung per rectum lässt eine abgeflachte walzenförmige harte Scheide fühlen, die nach oben breiter und dicker erscheint. Auf der Höhe dieser Verdickung fühlt man einen sehr kleinen atrophischen Gebärmutterkörper, welcher nach Rechts und Hinten gebogen ist.

Die Tuben, Eierstöcke und die Ligamenta rotunda sind normal. Ligamenta lata mit breiter Basis weisen keine Veränderungen auf. Der Harn enthält 0,004 pCt. Albumen, die anderen Bestandteile sind in normaler Quantität, Zucker ist nicht vorhanden.

Es wurde Kraurosis vulvae, nebstdem ein auf die Portio vaginalis und auf den Gebärmutterhals des atrophierenden Uterus übergreifendes unbestimmtes Scheidenneoplasma diagnosticiert, dessen Charakter durch die manuelle Untersuchung nicht festgestellt werden konnte.

Zur Konstatierung einer präciseren Diagnose wurde links unten in der ganzen Breite der Vulva ein 2 cm langer Hautstreifen herausgeschnitten, wie auch aus dem in der Vagina liegenden Tumor mit dem scharfen Löffel Stückchen zur Untersuchung entnommen wurden.

Die Stelle, aus der man Hautstückchen excidierte, wurde mit Catgut vernäht; die Spannung während des Nähens war bedeutend und nur mit Mühe konnten die Wundränder aneinander genähert werden.

Die Untersuchung der aus dem Scheidentumor ausgeschabten Partikeln wies das charakteristische Bild eines Epithelioms auf und damit wurde die Diagnose festgestellt.

Im ersten Augenblicke hatte ich die Absicht, die ganze krankhaft veränderte Vulva in der von Martin gedachten Weise zu excidieren, als sich aber die in der Scheide, in dem Scheidengewölbe und auf die Portio vaginalis verbreitete Neubildung als Carcinom erwies, musste ich von meinem erstgefassten Beschlusse Abstand nehmen. Die Excision der Haut der Vulva allein zur Heilung der Kraurosis selbst schien mir nur eine allzu halbe Massregel und ich musste daher an die Excision der ganzen Scheide und der Gebärmutter denken.

Die Lage des carcinomatösen Tumors in der oberen Hälfte der Vorderwand der Scheide an einer Stelle wo die Harnblase hart an diese anlag, musste befürchten lassen, dass während der Operation eine partielle Resektion der Harnblase hätte stattfinden müssen und das gerade in der Gegend, wo die Harnleitermündungen sich befinden.

Das äusserst elende Allgemeinbefinden der anämischen Patientin berücksichtigend, war das Unternehmen eines so bedeutenden operativen Eingriffes wenig ermunternd und für die Kranke nicht viel versprechend.

In Anbetracht dieses konnte ich auch der Patientin zur Operation nicht sehr zureden. Sie erklärte wieder, als sie von der Notwendigkeit eines operativen Eingriffes erfuhr, darauf absolut nicht einzugehen.

Während ihres zweimonatlichen Aufenthaltes unter ärztlicher Aufsicht wurde sie symptomatisch behandelt, d. i. man spritzte die Scheide mit Lysol und Kreolinlösungen aus.

Bemerkt muss werden, dass die Wunde nach dem zur mikroskopischen Untersuchung aus der Vulva excidierten Hautpartikel nicht per primam heilte, sondern am dritten Tage nach der Excision auseinander ging und sich als reine Wunde vorstellte. Die Ulcerationsränder bildeten eine 2—3 mm breite Zone von perlmutterähnlichem Aussehen, der Boden des Geschwürs zeigte lebendige, rote Granulationen mit scharf abgrenzendem Rande abgeschlossen. Der Heilungsprozess schritt langsam vorwärts, der mit Granulation bedeckte Ulcusboden stellte eine immer kleiner werdende Stelle dar und das machte den Eindruck, als ob sich die Geschwürränder über dem Boden zusammenziehen würden. Die Heilung erfolgte derart, dass fast kein Zeichen an der Stelle, wo die Excision der Haut stattfand zurückblieb; die Vulva sah nach Heilung der Wunde ebenso aus wie vor der Excision.

Während des Aufenthaltes der Kranken im Spitale wurden keine bedeutenderen Veränderungen wahrgenommen. Subjektiv fühlte sie sich besser, die unangenehmen Gefühle in der Schamspalte hörten auf die Patientin zu

Digitized by Google

belästigen, nur zeitweise klagte sie über Beschwerden beim Urinlassen, welcher endlich gegen Ende des Verweilens der Patientin in der Anstalt unwillkürlich tropfenweise abzufliessen anfing. Das Aussehen der Vulva erlitt fast gar keine Veränderung und nur der Ausfluss aus der Vagina veränderte sich.

Bevor ich zur mikroskopischen Untersuchung übergegangen war, entnahm ich, um Material zur Vergleichung zu haben, von verschiedenen Kadavern verschiedenen Alters, und zwar vom 30. bis zum 60. Lebensjahre, ebensolche Hautstücke aus derselben Stelle der Vulva. Das einzige, was ich konstatieren konnte, war, dass so gut wie die Epithelschichten, auch jene des Coriums um vieles dünner waren als an anderen Stellen der Haut. Nur das lockere Bindegewebe und der Panniculus adiposus waren sehr reichlich entwickelt.

Die mikroskopische Untersuchung der aus dem aus der Vulva excidierten Stückchens verfertigten Mikrotomschnitte ergab von der bisher beschriebenen etwas abweichende Veränderungen (Fig. 2).

Die Hornschicht der Epidermis ist bedeutend verdickt und besteht aus ganz platten, verhornten Zellen, die auch in tieferen Schichten keine färbbaren Kerne aufweisen. Das Stratum lucidum ist absolut nicht nachweisbar und unmittelbar an der Hornschicht liegt das Stratum granulosum an. Dasselbe wird von einigen Lagen länglicher, wohlerhaltener Zellen gebildet; gleichzeitig muss bemerkt werden, dass diese Schicht keine gleichmässige Dicke besitzt und stellenweise schmäler oder dicker erscheint. Sehr auffallend ist das Rete Malpighii verdickt, die dasselbe aufbauenden Zellen sind sehr gut färbbar mit äusserst deutlichen Kernen, besonders in den Stacheln. Die geschilderte Wucherung der Epidermis hatte eine Abflachung ihrer unteren Fläche zur Folge. Dieselbe hat ihre wellenartigen Conturen eingebüsst, ist ganz platt und auch das Corium besitzt demgemäss keine Papillen mehr. Die stark wuchernden Epithelien führten eine Abplattung und Schwund des Papillenkörpers herbei. Hie und da sieht man noch unbedeutende Reste der Papillen, die auf sehr schmale Bündel des Bindegewebes reduziert tief in die Epidermis hineindringen.

Nicht weniger ausgesprochene Veränderungen weist auch das Coriumgewebe auf. An Stelle der zu der Epidermisdecke parallel liegenden, wellenartig verlaufenden Bindegewebsbündel finden wir ein dichtes Netzwerk von stark mit einander verfilzten dicken Bindegewebsfasern, so dass wir da mit einem dichten, wenig elastischen, narbenartigen Gewebe zu thun haben. Die mit der Epidermis grenzenden Schichten des Coriumgewebes sind kleinzellig infiltriert, und wir finden da in dem derben, faserigen Gewebe zahlreiche kleine mononuculäre Zellen, die schichtenweise unter dem Epithel angeordnet sind und auch in die tieferen Lagen des Coriums hineindringen.

Von Gefässen ist an meinen Präparaten wenig zu sehen, und ich sah auch nur spärlich einzelne Schweiss- und Talgdrüsen, sodass ich eine Atrophie und Schwund des Drüsenapparates annehmen muss.

Ich muss noch erwähnen, dass man bei entsprechender Färbung in den oberflächlichen Schichten des Coriums zahlreiche Mastzellen wahrnahm.

Was elastische Fasern anbelangt, so war ich bemüht, die Zahl derselben durch besondere Färbungsmethoden festzustellen und fand dieselben recht spärlich vor.

Nervenendigungen und Nervenfasern konnte ich trotz sorgfältiger Untersuchung in meinen Präparaten keine nachweisen.

Auffallend war der Mangel an Fettgewebe im Vergleiche mit der normalen aus derselben Stelle der Vulva entnommenen Haut.

Die unteren Hautschichten bieten ein ungewöhnliches Bild dar, und namentlich im wuchernden Bindegewebe sieht man eine Menge Durchschnitte

Digitized by Google

in verschiedener Richtung verlaufender glatter Muskelfasern, hie und da der Länge nach gehende glatte Muskelfasern. Diese Fasern scheinen in dem Netze des Bindegewebes eingebettet, d. h. wir haben da ein Bild der Neubildung von glatten Muskelfasern, Leiomyoma fibrosum (Fig. 3).

Unseren Fall den bisher beschriebenen anreihend, müssen wir sagen, dass wir zweifellos mit Kraurosis vulvae zu thun hahen, wofür sowohl die mit unbewaffnetem Auge sichtbaren charakteristischen Veränderungen auf der Haut der Vulva deutlich sprechen, als auch die tieferen Veränderungen, welche unter dem Mikroskope konstatiert wurden.

Makroskopisch unterscheidet sich unser Fall von den bis nun beobachteten dadurch, dass die Veränderungen sich nicht auf die Vulva selbst beschränkten, sondern sie verbreiteten sich auf die sich aus der Schamspalte herausbauchende hintere Scheidenwand auf ca. 3 cm weit. Ein solches Ueberschreiten der Grenze der Vulva beobachteten Gördes und Pfannenstiel, aber es handelte sich hier um die Haut um den After. Auf der hinteren Wand der Scheide sah nur Martin ein Knötchen, welcher es als Recidiv nach der Operation betrachtete. Unwillkürlich drängt sich die Bemerkung auf, dass diese Grenze in den Fällen Gördes und Pfannenstiel's in der Richtung des aus der Schamspalte aussickernden Ausflusses überschritten war. Hinwieder fällt in meinem Falle der Umstand auf, dass jener Teil der hinteren Wand der Vagina ergriffen war, welcher infolge ihrer Ausbauchung aus der Schamspalte in steter Berührung mit den krankhaft veränderten Stellen der Vulva verblieb.

Ferner muss der Umstand angedeutet werden, dass das, was Martin und Czempin sahen, d. i. gleichzeitiges Auftreten des Krebses, wir in unserem Falle gleichfalls vorfinden, jedoch mit dem Unterschiede, dass das Carcinom an entfernter Stelle lokalisiert ist in der vorderen Scheidenwand getrennt von den in der Vulva beobachteten krankhaften Veränderungen durch einen 3—4 cm breiten Abstand gesund aussehender Scheidenwand.

Was die mikroskopischen Bilder anbelangt, so nähern sich diese dem von Peter beobachteten, wie auch jenem von Neumann.

Mit Peter besteht die Gemeinschaft in der überaus deutlichen Sklerotisierung der Epidermisschichten, in der Locirung des kleinzelligen Infiltrates knapp unter dem Rete Malpighii im Papillarkörper. (Peter sah an dieser Stelle frische Exsudate).

Neumann betreffend scheint mir, obwohl mir seine Präparate unbekannt sind, daher eine Komparation unmöglich ist, nach der gegebenen Beschreibung doch gemeinschaftlich zu sein: Sklerose der Epidermisschichten, sowie die Verlängerung der Papillen der Papillarschicht.

Wie die Verdickung der Epidermisschichten zu erklären sei, erwies hinreichend Peter, und seine Erklärung acceptiere ich vollkommen. Nicht so leicht kann die Verlängerung der Papillen erklärt werden.

Digitized by Google

Ohne die Absicht Hypothesen zu gründen, beschränke ich mich nur auf den Eindruck, den ich während der Beobachtung der Schnitte von meinem Falle gewann.

Wie schon höher angedeutet wurde, dringen die stark verdünnten Papillen hoch in das Rete Malphighii hinein. Diese Atrophie der Cutispapillen mit gleichzeitiger Verlängerung derselben kann ich nicht anders aufklären, als wie auf die Weise, dass hier die, in den zwischen den Papillen liegenden, in starker Wucherung begriffenen Epithelzellen von allen Seiten das Papillengewebe verdrängen und zugleich in die Tiefe dringend eine Atrophie und Verlängerung derselben verursachen.

Wenn die Deutung der betreffenden Bilder richtig wäre, so sollte man voraussetzen, dass das Wachstum des Rete Malpighii nicht gleichmässig stattfinde, sondern vielmehr, dass die tieferen näher den Papillen liegenden Schichten rascher und bedeutender sich verbreiten, als die näher der Hornschicht befindlichen. Dafür, dass an diesen Stellen am deutlichsten die Krankheitsveränderung hervortritt, würde der Umstand zeugen, dass hier und nicht wo anders Peter die deutlichsten entzündlichen Vorgänge entdeckte.

Jedenfalls spricht die Sclerose der Epidermisschichten, die Veränderungen in den Papillen, sichtbare Ueberbleibsel von Exsudaten, Anwesenheit von Schweiss- und Talgdrüsen dafür, dass unser Fall in das erste Stadium der Krankheit einzureihen wäre, oder aber es wäre dieser Fall wenigstens in die Uebergangszeit von einem Stadium in das andere zu leiten.

Es scheint mir, dass diese Zusammenstellung richtig wäre, dass Peter's Fall Veränderungen des frühesten Stadiums zeige, wo frische entzündliche Vorgänge vorwiegen, Oedeme, Exsudate, Anwesenheit von Leukocythen im Gewebe, wo es zur Sclerose der Epidermisschichten kam, wo der Verlust der elastischen Fasern schon sichtbar ist, wo es jedoch noch nicht zur endlichen Verbreiterung des Rete Malpighii kam, zu bedeutenden Veränderungen in der Papillarschicht und tiefere Coriumschichten noch keine Veränderung aufweisen, die Drüsen und Gefässe noch unverändert sind.

Der Fall Neumann's und meiner wären jenem Stadium beizuzählen, wo die ersten Symptome der Entzündung vergingen, wo die Wucherung des Rete Malpighii noch weiter fortschritt und in der Papillarschicht atrophische Veränderungen herbeiführte mit relativer Verlängerung der Papillen, wo Veränderungen schon in tieferen Lagen der Cutis aufzutreten beginnen, endlich beginnende Atrophie der Schweiss- und Talgdrüsen.

Den Rest der Fälle, in denen man deutliche Atrophie der Epidermisschichten, Atrophie der Gefässe, der Nerven, völlige Abwesenheit von Drüsen vorfand, wären in jenes Stadium zurückzuführen, in welchem die Veränderungen den Höhepunkt ihrer Entfaltung erreicht haben.

Eigentümlich ist in unserem Falle zweifellos die Neubildung der glatten Mukeln im Corium.

Digitized by Google

Die Anwesenheit des Leiomyoma kann als zufällige betrachtet werden oder man könnte annehmen, dass der ursächliche Faktor einen reizenden Einfluss auf verschiedene Hautgewebe ausüben und Verwickelungen verschiedener Art erzeugen könne.

Interessant wäre die Lösung der Frage: wovon geht diese Wucherung der glatten Muskelzellen aus?

Diese Frage ist schwer entscheidend zu beantworten, auf Grund aber unserer Präparate könnte man vermuten, dass vielleicht diese Wucherung der glatten Muskelzellen von der Muskelschicht der Gefässe ausgeht. Diese Voraussetzung könnte man darauf stützen, dass auf einigen Durchschnitten der Muskelzellenbündel sich Spalten befinden, in denen rote Blutkörperchen zu sehen sind.

Litteratur.

1. Breisky, Zeitschrift für Hlkde. B. VI. p. 69, Centralbl. für Gyn. 1885 p. 358.
2. Fleischmann, Prager med. Wochschrft. 1888 No. 36, Centralbl. f. Gyn. 1887 p. 663.
3. Janowski, Monatschrft. f. pr. Derm. 1888 p. 951, Centralbl. für Gyn. 1889 p. 367.
4. Orthmann, Zeitschrft. f. Geb. und Gyn. Bd. XIX. p. 283.
5. Hallowel, Centralbl. f. Gyn. 1892 p. 743.
6. Hatchette, Frommel's Jahresber. 1893 p. 206.
7. Bartels, Inaug. Diss. 1892, Centralbl. f. Gyn. 1893 p. 822.
8. Reed, Frommel's Jahresb. 1894 p. 239.
9. Rona, Frommel's Jahresb. 1894 p. 240.
10. Martin, Sammlg. klin. Vortr. N. F. 102.
11. Peters, Monatsschrft. f. Geb. u. Gyn. Bd. III. 297.
12. Gördes, Monatsschrft. f. Geb. u. Gyn. Bd. III. 305.
13. Czempin, Zeitschrft. f. Geb. u. Gyn. Bd. 34 pag. 460.
14. Neumann, Wiener klin. Wochenschrft. 1896 p. 211.
15. Frederick, Frommel's Jahresb. 1891 p. 795.
16. Veit, Handb. der Gyn. 1898 Bd. III. p. 144.
17. Pfannenstiel, Allgem. med. Centralztg. 1896. No. 36. Centralbl. f. Gyn. 1897. p. 1535.
18. Johnston, Centralblatt f. Gyn. 1895, p. 1143.
19. Elischer, Frommel's Jahresb. 1894 p. 240.
20. Longyear, Frommels Jahresb. 1895, p. 242.
21. Sänger, Centralbl. f. Gyn. 1894 p. 310.
22. Lewin, Centralbl. f. Gyn. 1894 p. 311.
23. Fischel, Centralblatt f. Gyn. 1885 p. 358.
24. Fehling, Lehrb. d. Frauenkrkhtn. S. 87.

Erklärung der Abbildungen.

Fig. I. Kraurosis vulvae. Im Scheideneingange sieht man die prolabierende hintere Scheidenwand.

Fig. II. Mikrotomschnitt aus der Haut der erkrankten vulva (Hartnack 20c 2.)
a) Stratum corneum.
b) Rete Malpighii.
c) Ausgezogene Hautpapillen.
d) Schiefe Durchschnitte der Hautpapillen.
f) Talgdrüse.
g) Kleinzelliges Infiltrat.
h) Durchschnitte der glatten Muskelbündel.
k) Corium.

Fig. III. Durchschnitte der glatten Muskelbündel bei stärkerer Vergrösserung. (Hartnack 80cc 4).

Digitized by Google

III.

(Aus der geburtshülfl.-gynäkolog. Abteilung der Augusta-Kranken-Anstalt zu Bochum. Dr. Everke.)

Ueber vier Fälle von Sectio caesarea nach Porro bez. mit Totalexstirpation wegen Osteomalacie.

Von

Dr. L. SIEBOURG,

Frauenarzt in Barmen, früherem I. Assistenten.

Obwohl Bochum und seine Umgebung gute Wasser- und Bodenverhältnisse hat, auch speziell die Wohnungsverhältnisse der arbeitenden Bevölkerung sehr günstige sind, so ist hier die Osteomalacie doch eine verhältnissmässig häufige Erkrankung. Wir bekommen fast in jedem Jahre 1 bis 2 Fälle zu sehen, und kann ich in folgendem über 4 schwere Fälle von Osteomalacie berichten, die wir im Verlaufe von wenigen Jahren zu operieren Gelegenheit hatten. Man kann daher wohl mit Recht einen spezifischen Einfluss dieser Momente bestreiten. In wie weit sie einen disponierenden Einfluss ausüben können, mag dahin gestellt sein.

In unseren Fällen hat die Erkrankung bei allen langsam in den ersten Schwangerschaften mit Schmerzen in den Beinen, im Kreuz und mit Gehbeschwerden begonnen. Die Knochen waren auf Druck schmerzhaft. Die Beschwerden nahmen mit den folgenden Schwangerschaften progressiv zu. Sie bekamen eine gebückte Körperstellung, und die Körpergrösse hat bei verschiedenen um 1 bis $1^1/_2$ Kopflänge abgenommen. Alle waren Mehrgebärende und einige besonders fruchtbar.

Was nun die Therapie betrifft, so können auch wir bestätigen, dass die Kastration in unseren Fällen dauernde, gute Erfolge erzielt hat. Wir haben 3 mal Sectio caesarea nach Porro und einmal den Kaiserschnitt mit anschliessender Totalexstirpation gemacht.

Ueber die Einzelheiten will ich in den nun folgenden Krankengeschichten berichten:

I. Fall. Frau Trute Elise, 26 Jahre alt, aus Bochum, wurde am 5. 1. 96 aufgenommen. Sie ist stets normal menstruiert, hat mit 19 Jahren als gesundes, grosses Mädchen geheiratet und hat bis jetzt schon 6 Geburten durchgemacht. Das erste Mal gebar sie Zwillinge ohne besondere Hülfe. Sie hat dann noch 2 mal ohne Kunsthülfe geboren. Während der dritten Schwangerschaft aber bekam sie Schmerzen im Kreuz und in den Beinen, womit eine Unsicherheit im Gehen verbunden war. Der Gang wurde damals schon, wie sie sagte, etwas watschelnd. Die Knochen waren auf Druck schmerzhaft, doch ging die nun folgende 4. Geburt noch ohne Kunsthülfe von statten. Nach dem Wochenbett trat eine wesentliche Besserung ein,

Digitized by Google

die aber in der nun bald folgenden Schwangerschaft einer heftigen Exacerbation des alten Leidens weichen musste. Die Schmerzen steigerten sich, die Verkrümmung des Körpers nahm wesentlich zu: sie war ganz gebückt, und bei der Geburt stellten sich solche Beschwerden ein, dass sie durch die Hülfe eines Arztes beendet werden musste. Der Frau Tr. behandelnde Arzt, Herr Dr. Seyfert, zog nun einige Zeit nachher Herrn Dr. Everke mit zu Rate. Bei der gemeinschaftlichen Untersuchung fand sich, dass schon wieder eine Graviditas bestand. Es wurde daher beschlossen, die Frau am Ende der Schwangerschaft durch Sectio caesarea zu entbinden und nach Porro zu operieren. Die Beschwerden der Kranken wurden allmählich so gross, dass sie allein nicht mehr stehen konnte. Sie lag entweder zu Bett oder sass auf einem Stuhl. Am 5. 1. 96 kam sie dann mit guten Wehen in unsere Klinik. Die Person sah sehr geschwächt aus und machte in ihrer gebückten Stellung, mit 2 Stöcken sich stützend, trotz ihren 26 Jahren den Eindruck eines alten Mütterchens. In den letzten Wochen hat sie stark gehustet und starken Auswurf gehabt. Bei der Auskultation waren über beiden Lungen überall feuchte Rasselgeräusche und Giemen und Pfeifen zu hören. Patientin stammt aus einer tuberkulös belasteten Familie.

Bei der internen Untersuchung erkannte man sofort die charakteristische Form des osteomalacischen Beckens: das Promontorium war leicht zu erreichen, Symphyse schnabelförmig zugespitzt, Schambogen eng genähert. Das Kreuzbein, innen stark konkav gebogen, ins Becken gedrückt, so dass absolute Indikation zur Sectio caesarea vorlag. Es wurde daher auch diese Operation und zur Heilung der Erkrankung die Exstirpation beider Adnexe mit Amputation des Uterus beschlossen.

Kurz vor der Operation hatten wir folgenden Befund: Muttermund 5 Markstück gross erweitert, Blase steht noch. Schädellage; hinten ist die Nabelschnur vorgefallen. Herztöne des Kindes gut zu hören.

Nach gehöriger Desinfektion der Vagina (Seife und Lysol), sowie der Bauchdecke (Abseifen, Aether, Sublimat, Alkohol) wurde die Bauchhöhle in der unteren Hälfte der Linea alba geöffnet, der Uterus hervorgeholt und die Gedärme mit einem grossen, platten Schwamm zugedeckt. Nachdem die Blutzufuhr durch Andrücken der Parametrien an die Cervix unterbrochen war, wurde schnell ein Längsschnitt in der Mitte des Fundus gemacht, aus welchem wir dann ein kräftiges, lebendes Kind entwickelten.

Wir pflegen das Kind zwischen die Beine der Mutter, die mit sterilen Tüchern bedeckt sind, zu legen, entfernen die Placenta und Eihäute aus dem Uterus und übergeben die ganze Frucht einem Assistenten und der Hebamme.

Während nun Herr Dr. Everke die Ligamenta lata schichtenweise schnell unterband und dementsprechend nahe am Uterus abtrennte, suchte ich die Blutung durch Kompression der Parametrien zwischen Zeige- und Mittelfinger, soviel mir möglich war, zu stillen. Stark an der Schnittfläche des Uterus blutende Gefässe schliessen wir vorübergehend mit Schieber oder Péan. Sobald nun die Hauptgefässe unterbunden, der Uterus zum grössten Teil von seinen Adnexen befreit war, konnten wir denselben weit aus der Bauchhöhle hervorziehen. Wir trennten ihn vorn in der Höhe des inneren Muttermundes von der Cervix ab und nähten den Stumpf in den unteren Winkel der Bauchwunde so, dass Bauchfell an Bauchfell kam. Ebenso wurde hinten verfahren, der Uterus entfernt und die hintere Wand des Stumpfes an die Bauchwunde angenäht. Die noch bestehende Blutung aus dem Uterusstumpf stillten einige Nähte durch Uterus- und Bauchwand, die die betreffenden Stellen zusammenpressten. Den übrigen Teil der Bauchwunde schlossen wir dann mit einigen tiefen Entspannungsfäden, mit besonderer Peritonealnaht (Catgut) und mit oberflächlichen Suturen. Dann wurde ein Jodoformgazestreifen mittels grosser gekrümmter Kornzange von der Vagina her in den Genitalschlauch gezogen und der Verband angelegt.

Die Operation verlief glatt, ohne grossen Blutverlust und dauerte circa 45 Minuten.

Digitized by Google

Die Wundheilung wurde gestört durch eine heftige Verschlimmerung des Lungenleidens mit hohem Fieber, was die Patientin noch mehrere Wochen ans Bett fesselte.

Die Fäden entfernten wir vom 10. Tage ab; diejenigen am Uterusstumpf raten wir baldigst bei jedem Verbandswechsel nach und nach zu beseitigen. Dabei kann die Scheere nach Küchenmeister, deren eine Branche einen Hacken hat, gute Dienste leisten. Denn das Auffinden derselben ist manchmal sehr schwer, und je länger man wartet, desto mehr füllt sich der Wundtrichter mit Granulationen, um so weniger sind die Fäden dem Auge sichtbar,. Ein einzelner Faden aber kann monatelang eine Fistel unterhalten, wodurch die Patienten sehr ungehalten und unzufrieden werden. Häufig können auch die Fäden, wie teilweise in in obigem Falle, wenn das umfasste Gewebe necrotisch geworden ist, einfach durch Zug entfernt werden. Bei Frau Trute liessen sich mehrere male ganze Fetzen aus dem Granulationstrichter entfernen, wodurch der noch restierende Genitalschlauch zwischen Bauchdecke und Vagina lange Zeit offen blieb. Dabei verbreitete die Wunde einen sehr üblen Geruch, wogegen Baden mit Vorteil angewandt wurde.

Inbetreff der Entfernung der Nähte möchte ich hier einen Fall kurz anführen, der gewiss von Interesse ist.

Im Herbst vorigen Jahres operierte ich eine Frau wegen eines schweren Uterusprolapses, wobei ich wegen der Schwere des Falles den Uterus per vag. exstirpierte und dann die beiderseitige Kolporrhaphie und Perineoplastik nach Hegar anschloss.

Wir arbeiten bei der Totalexstirpation nur mit Knopfnähten und pflegen die Fäden nachher möglichst durch Zug an denselben zu entfernen.

Als die gesunde und wieder arbeitende Frau nun im Dezember wieder in die Sprechstunde kam, wollte Herr Dr. E. einen noch sitzenden Faden durch Zug entfernen. Dabei entstand aber eine solche Blutung, dass sie beinahe im Zimmer verblutet wäre. Sie wurde in die Klinik geschafft, wo dann die Blutung durch Aneinandernähen der Vaginalwände vor dem Gewölbe gestillt wurde. Es ist also grosse Vorsicht dabei zu beobachten und dürfen nur ganz locker sitzende Fäden so entfernt werden.

Ende Januar wurde Frau Trute mit gut gebessertem Leiden und zufrieden entlassen.

Im Dezember vorigen Jahres, also zwei Jahre post operationem, besuchte ich die Frau wieder und fand dieselbe lustig und munter bei der Arbeit. Die alten Schmerzen und Beschwerden sind geschwunden. Sie geht mit Hülfe eines Stockes. Der Oberkörper ist vollständig nach vorne gebeugt, so stark, dass die untersten Rippen auf dem Darmbein aufruhen. Zuweilen hat sie noch Schmerzen im Kreuz, die wohl durch die gebückte Stellung hervorgerufen werden. Im Vergleich zum Oberkörper fällt die Länge der Beine auf. Letztere lassen eine früher grosse Figur vermuten. Das rechte Bein, worin am meisten Schmerzen vorhanden waren, ist verkürzt, so dass Frau Tr. an dieser Seite eine erhöhte Fusssohle tragen muss. Der Gang ist watschelnd. Sie hat schon zweimal am Arme ihrer Mutter die Kirche wieder besucht. Der Husten ist kaum noch vorhanden, und sieht sie gut genährt aus. Zuweilen klagt sie über Kopfschmerzen. Die Bauchwunde war vollständig vernarbt, in ihrem unteren Teil etwas verbreitert. Bei der gebückten Stellung hatte sich ein kleiner Hängebauch ausgebildet. Bei der inneren Untersuchung fühlte man einen Strang von der Bauchnarbe zur Vagina hin. Der Beckeneingang ist stark verengt; die Schambeinbogen sind so stark genähert, dass die digitale Untersuchung dadurch sehr erschwert ist. Die Symphyse ist schnabelförmig verkrümmt,

Digitized by Google

das Promontorium leicht zu erreichen, ebenso das stark gekrümmte Kreuzbein leicht abzutasten. Die rechte Darmbeinschaufel ist stark verkrümmt, und ihre Crista nach innen gebogen. Die Beckenmasse waren folgende:

Dist. crist. = 28 cm; spin. = 26 cm; Troch. = 31 cm; Beaudeloque = 19 cm; Conj. diag. = 10 cm.

II. Fall. Frau Dina Finke, 37 Jahre alt aus Hofstede wurde am 12. 11. 96 nachts 1 Uhr aufgenommen. Der hinzugezogene Arzt, Herr Dr. Cruismann, teilte mir später mit, dass die Person schon seit circa 6 Jahren zunehmend an Osteomalacie litt. Anfangssymptome waren: ziehende Schmerzen, Schmerzhaftigkeit bei allen Bewegungen und Berührungen. Die Gehfähigkeit liess mehr und mehr nach — watschelnder Gang — bis zuletzt nur noch Bewegungen im Zimmer möglich waren. Mir sagten die Verwandten der Frau noch, dass sie schon seit drei Jahren zu Bett liege, und zwar, wie sie glaubten, infolge eines Unfalles, bei welchem sie überfahren worden sei; sie hätte aber schon vorher schlecht gehen können. Die unteren Extremitäten waren verkrümmt; an den Vorderarmen bestand Muskelcontraction. Die blass und erschöpft aussehende Frau hat früher dreimal ohne ärztliche Hülfe leicht geboren und ist nun wieder gravida Ende des 9. Monats. Seit vorgestern bestehen starke Wehen. Bei den schlechten Familienverhältnissen wurde erst nach zwei Tagen der Arzt gerufen, der dann die Ueberführung auf unsere Station anordnete. Nachts 1 Uhr untersucht der du jour habende III. Assistent. Er findet gute Herztöne, gute Wehen; der Muttermund ist vollständig geöffnet; Kopf steht fest im Beckeneingang; das Promontorium schwer, aber noch zu erreichen. Wegen dieser Conj. diag., und da die früheren Geburten gut von statten gegangen waren, glaubte der Kollege auch jetzt die Beendigung derselben der Natur überlassen zu müssen. Sie bekam etwas Morphium zur Ruhe. Da nun bis morgens gegen 8 Uhr die Geburt noch gar nicht vorwärts geschritten war, nahm ich ebenfalls eine Untersuchung vor und fand folgendes: Herztöne des Kindes rechts vom Nabel gut zu hören, Muttermund vollständig erweitert, II. Schädellage; Conj. diag. 11 cm, dagegen Querdurchmesser stark verengt, die Symphyse schnabelförmig vorgebuchtet, Schambeinäste stark genähert; kurz die Zeichen des osteomal. Beckens, und zwar so stark, dass das Kind nur durch Embryotomie von unten hätte geboren werden können.

Ich teilte deshalb den Befund Herrn Dr. Everke telephonisch mit, der dann gegen 9 Uhr den Kaiserschnitt mit nachfolgender Totalexstirpation ausführte.

Wir operierten, wie gewöhnlich, ohne Beckenhochlagerung. Nachdem die übliche Desinfektion stattgefunden, die Harnblase entleert war, wurde mit einem Schnitt in der Linea alba bis über den Nabel reichend der Uterus freigelegt. Dann entwickelten wir schnell, während die Blutgefässe in den Ligamenten comprimiert wurden, durch einen Längsschnitt in der Mitte der vorderen Funduswand das Kind. Eine geringe Asphyxie konnte bald durch künstliche Atembewegungen beseitigt werden; der Uterus contrahierte sich gut, so dass die Blutung eine geringe war. Jetzt wurden wieder schnell die Adnexe und Ligamenta lata von oben nach unten durch feste Seidennähte unterbunden und dementsprechend dicht am Uterus mit der Cooper'schen Schere abgetrennt. Die Compression der Gefässe dauerte mit geringen Unterbrechungen fort. Während ich nun den Uterus stark nach vorne und unten aus der Bauchwunde hervorzog, drängte der II. Assistent das hintere Scheidengewölbe von der Vagina her mit zwei Fingern — der Fritsch'sche Scheidenhalter ist ebenso gut — vor, so dass Herr Dr. Everke dieses bequem mit einer Kugelzange fassen und dann durchtrennen konnte. Wir legten dann kräftige Seidennähte durch die ganze Dicke der hinteren Scheidenwand parallel der Schnittfläche und befreiten den Uterus vom ganzen hinteren Vaginalgewölbe. Dann wurden die Blase und der Peritonealüberzug mit der Cooper'schen Scheere vom Uterus abpräpariert — die nicht gefüllte Harnblase liegt direkt nach der Geburt fast ganz auf der Scheide und berührt die Cervix nur eben —, die vordere Scheidenwand mit dicken Fäden durchnäht, der Uterus ganz abgetrennt und

Digitized by Google

die noch vorhandene Blutung sorgfältig gestillt. Da nun durch Zug an den Seidenfäden die Blutgefässe im Operationsstumpf — auch manchmal solche, welche keine Ligatur haben — komprimiert werden, so versäumen wir es nie, den in das kleine Becken gelegten schlaffen Stumpf noch einmal sorgfältig zu kontrollieren und jegliche Blutung, namentlich nach einer Totalexstirpation nach der Geburt, wo die Gewebe schwammig und sehr blutreich sind, sehr sorgfältig zu stillen. Die Fäden der Adnexstümpfe wurden kurz geschnitten, die übrigen mittels einer Kornzange von der Vagina her in diese hineingezogen; dann legten wir noch einen dünnen Jodoformgazestreifen, der die Wundränder im kleinen Becken bedeckte, in die Scheide hinein.

Obwohl der Blutverlust verhältnissmässig gering war, die Narkose 50 Minuten gedauert hatte, sah die Patientin direkt nach der Operation schlecht, anämisch aus. Der Puls war sehr schwach und wurde immer schwächer. Es trat ein Collaps ein, der sich trotz Kampher, Sect und subkutaner Injektion von physiolog. Kochsalzlösung nicht hob. An der Vulva zeigte sich kein Blut. Gegen 1¼ Uhr trat der Tod ein.

Bei der Sektion fanden wir ca. ¼ Liter Blut in der Bauchhöhle. Es hatte also eine Nachblutung stattgefunden, welche die Frau, geschwächt durch dreitägige Wehen, durch die Operation und dadurch, dass sie 3 Jahre ans Bett gefesselt war, nicht mehr überstanden hat. Wäre die Frau eher zur Operation gekommen, so wäre die Prognose sicherlich eine viel bessere gewesen. Ein reiner Verblutungstod war es nicht. Zu verwundern war, dass obgleich ein dünner Tampon vom kleinen Becken aus in die Vagina gelegt war, sich kein Blut an der Vulva zeigte.

Wir haben das Becken aus dem Kadaver entfernt. Der Beckeneingang zeigte die stark ausgeprägte, regelmässige Form eines Herzblattes mit spitzer Symphyse. Die Schambeinäste waren äusserst dünn, so dass sie in heissem Wasser nach kurzer Zeit an der rechten Seite zerbrachen. Es hätte nur eines geringen Druckes bedurft, um sie auch an der anderen Seite abzubrechen. Schambein und Sitzbein bildeten mit ihren Aesten beiderseits fast parallele Linien. Das Promontorium war nur wenig nach vorn unten gerückt, was sich durch das stete Liegen im Bett erklären lässt. Dagegen war auch der übrige Körper von einer grösseren Verkrümmung verschont geblieben. Das Becken war leicht; seine Knochen an manchen Stellen sehr dick und porös, an anderen sehr und biegsam. Das Becken ist uns leider beim Wechsel eines Wärters abhanden gekommen.

Fall III. Frau Möcklinghoff Maria, 39 Jahre alt, aus Datteln, wurde am 15. XI. 97 aufgenommen. Die Menstruation der früher gesunden und starken Frau nahm ihren normalen Anfang und regelmässigen Verlauf. Sie ist in der jetzt 13jährigen Ehe 11 mal schwanger gewesen. Die ersten 4 Geburten gingen gut ohne Kunsthülfe von statten. Während der 3. Schwangerschaft litt sie jedoch an grosser Müdigkeit, hatte plötzlich auftretende Schmerzen in den Beinen, Schmerzen im Rücken, konnte aber vollständig gerade gehen. Die Knochen thaten auf Druck weh. Die Schmerzen in den Beinen kamen manchmal so blitzartig schnell — 3 bis 4 mal am Tage —, dass Patientin dabei umfiel. Nach der Geburt besserten sich diese Leiden so sehr, dass sie ihre häuslichen Arbeiten wie früher wieder verrichten konnte. Bald jedoch wurde sie zum 4. Male schwanger, womit eine heftige Verschlimmerung der alten Krankheit verbunden war. Jetzt zeigten

Digitized by Google

sich auch die ersten Spuren der Knochenerweichung. Der Körper bekam allmählich eine gebückte Stellung und die Frau war gezwungen, wenn sie es nicht vorzog, im Bett zu liegen, sich mit Hülfe eines Stockes umherzubewegen. Es traten Hindernisse bei der Geburt ein. Das 5. Kind war tot und musste durch die Wendung geboren werden. Sie hat damals 6 Wochen zu Bett gelegen. Bei den nun folgenden Schwangerschaften hat Patientin meist gesessen. Liegen konnte sie schlecht. In der Zeit, wo sie nicht schwanger war, trat periodische Besserung ein. Der sie behandelnde Arzt leitete in der Folgezeit die Frühgeburt resp. Abort ein, das erste Mal nach 7 Monaten, die folgenden nach 5 bis 6 Monaten, so dass es zu einer heftigen Exacerbation nicht mehr kam. Sie konnte sich mit dem Stock noch mässig einherbewegen; im letzten Sommer hat sie sich sogar einige Zeit ohne Stütze fortbewegt. Doch waren die Schmerzen im Kreuz und in den Beinen noch sehr stark vorhanden. Jetzt ist sie, wie ihr Herr Dr. Everke schon vor Monaten riet, am Ende des IX. Monats schwanger zu uns gekommen, um definitive Heilung ihres Leidens zu suchen. Das Becken ist so stark verengt, dass eine absolute Indikation zur Sectio caesarea vorliegt.

Die Beckenmasse waren folgende:

Dist. crist. 26½ cm; spin. = 24 cm; Troch. = 28 cm; Baudelocque = 19½ cm; Conj. diag. = 9 cm.

Der Querdurchmesser ist stark verengt. Das Promontorium springt stark vor. Das Kreuzbein ist nur wenig gekrümmt. Sonst sind alle bekannten Folgen der Knochenerweichung am Becken sofort zu erkennen, und entschliessen wir uns daher, die Sectio caesarea zu machen, und wenn möglich die Totalexstirpation anzuschliessen.

Am 16. XI. legte sich Patientin zu Bett, da sie wehenartige Schmerzen verspürt, die aber bei Bettruhe wieder vergehen. Am folgenden Morgen wird dann die Operation ausgeführt. Die Herztöne des Kindes waren gut; der Muttermund 1 Markstück gross erweitert. Schädellage.

Nachdem die Frau gebadet, Bauchdecken und Vagina wie üblich desinficiert waren, wurde in Chloroformnarkose Schnitt in der Linea alba gemacht, der Uterus hervorgewälzt und das Kind durch einen Querschnitt von ca. 10 cm Länge auf der Höhe des Fundus uteri in der Richtung von Tube zu Tube sehr leicht entwickelt.

Wir haben jetzt 2 mal den Querschnitt ausgeführt und gefunden, dass sich das Kind sehr leicht entwickeln lässt. Die Blutung ist wohl ebenso stark wie beim Längsschnitt und hängt diese ja stets von einer geübten Assistenz und von dem Kontraktionsvermögen des Uterus ab. Die Schnittführung ist für den Operateur nicht so angenehm wie beim Längsschnitt. Wir haben uns vorgenommen, den Querschnitt einstweilen nur beim Porro oder bei der Totalexstirpation zu machen. Bei dieser Operation ist auch eine vollständige Kompression der Gefässe mit den Händen nicht möglich. Hier wäre ja der Querschnitt, wenn er wirklich weniger Blutung verursachte, — wir haben es bei unseren Fällen nicht gefunden — abgesehen von der schnellen Entwicklung des Kindes, auch dieserhalb von Nutzen. Ich möchte hier noch hervorheben, dass Herr Dr. Everke den Querschnitt schon am 6. V. 96 ausübte[1]), also ca. 1 Jahr vor der Veröffentlichung von Fritsch.[2])

Das Kind schrie sofort. Alsdann wurde wie früher der Uterus mit Adnexen so tief wie möglich von den Lig. lata nach vorheriger Naht

[1]) Ueber Anlegung des Uterusschnitts bei Sectio caesarea. Everke. Monatsschrift für Geburtshülfe und Gynäkologie. Bd. VI. Heft 1. 1897.

[2]) Fritsch, Centralblatt für Gynäkologie. No. 20. 1897.

Digitized by Google

abgetrennt. Die Vagina war aber so kurz und die Beckenverhältnisse waren so eng, dass das Operieren in der Tiefe sehr erschwert war. Wir änderten daher unsern Entschluss, amputierten den Uterus und nähten den Stumpf in den unteren Winkel der Bauchwunde ein.

Wir pflegen auf gradem Tisch die Sectio zu machen. Bei Beckenhochlagerung wäre die Totalexstirpation wohl möglich gewesen. Diese Lagerung dürfte dann aber wohl wegen der Blutzufuhr erst nach Entwicklung des Kindes gemacht werden. Die horizontale Lage ist im ganzen für Operateur und Assistent bequemer.

Die Bauchwunde schlossen wir nun folgendermassen, wie wir sie überhaupt in letzter Zeit ausführen. Zunächst legten wir 3 tiefe Seidenfäden in symmetrischer Entfernung, ohne sie zu knüpfen. Dann wurde das Peritoneum mit dünnen Seidennähten aneinandergebracht, und zwar so, dass die Fäden nach innen geknüpft wurden. Die Bauchfascie wurde ebenfalls mit Seidennähten vereinigt und hierauf die tiefen zugeknüpft. Zum Schluss wurden noch oberflächliche Nähte gelegt. Der Uterusstumpf wurde wieder von den Bauchdecken her nach der Vagina hin mit Jodoformgaze drainiert. Der Wundverlauf war ein guter. Einige Male trat hohes Fieber bei gutem Allgemeinbefinden ein, das sich durch eine bestehende Bronchitis und Verdauungsstörungen erklären liess. Sie hat ihr Kind vom zweiten Tage an an der Brust genährt, wie wir stets, wenn die Mutter kräftig ist, diese selbst nähren lassen, selbst an Fiebertagen.

Nach circa drei Wochen wurde die Frau mit ihrem Kind gesund entlassen. Der Genitalkanal war vorne an der Bauchdecke noch offen, so dass beim Ausspülen des Stumpfes von der Vagina her das Wasser an der Bauchwunde hervorsprudelte. Jetzt, beim Verlassen der Klinik, wundert sich Patientin, dass die alten Schmerzen in den Beinen noch nicht wiedergekommen sind. Sie kann wieder gut mit Hülfe des Stockes längere Zeit gehen.

Der IV. Fall ist von Herrn Dr. Everke schon veröffentlicht[1]) und erlaube ich mir denselben hier noch kurz zusammenzufassen.

Frau Dina Tepel aus Bochum hatte sieben normale Geburten durchgemacht. Nach der sechsten Geburt vor fünf Jahren erkrankte sie mit Schmerzen in allen Gliedern, welche sich steigerten und ihre Gehfähigkeit behinderten. Sie wohnte in dieser Zeit in einer feuchten Kellerwohnung. In der siebenten Schwangerschaft musste sie meist das Bett hüten. Die Geburt ging noch ohne Kunsthülfe von statten, dauerte aber lange. Sie konnte in der Folgezeit nicht mehr gehen. Im September 1890 war sie wieder Ende des 9. Monats schwanger. Herr Dr. Everke, der zur Konsultation hinzugezogen wurde, fand sie im Bett; beim Druck auf die Becken- und Schenkelknochen klagte sie über heftige Schmerzen und war nicht imstande, die Beine auseinander zu machen. Das Kreuzbein war tief ins Becken hineingesunken. Der Beckenring hatte Herzblattform. Schambeinäste stark genähert.

Am 25. Oktober 1890 stellten sich Wehen ein und wurde abends um 9 Uhr der Kaiserschnitt nach Porro ausgeführt. In diesem Falle wurde ein fester Gummischlauch unterhalb des leicht beweglichen Kopfes angelegt. Der Uterus wurde circa 3 cm über diesem Schlauch mit seinen Anhängen amputiert, der Stumpf mit tiefen und oberflächlichen Seidensuturen in einer sagittalen Linie vereinigt, und, nachdem der Schlauch gelöst, in den unteren Winkel der Bauchwunde eingenäht.

Die Bauchwunde heilte per pr. i., der Granulationstrichter aber nur langsam zu. In den ersten Tagen klagte Patientin über Schmerzen in den

[1]) Everke, Ein Fall von Porro-Operation wegen Beckenenge infolge von Osteomalacie. Deutsche med. Wochenschrift. 1892. 4.

Digitized by Google

Beinen; es war ihr, als wenn was hineinschösse. Bei der Entlassung konnte sie noch keinen Schritt gehen. Sie spürte dann von Woche zu Woche Besserung. Nach wenigen Monaten war sie wieder arbeitsfähig, und jetzt, nach sieben Jahren, ist sie wieder vollständig gesund und ohne irgendwelche Beschwerden.

Wir haben also in drei Fällen durch die Exstirpation der Adnexe Heilung der Osteomalacie erreicht, und zwar in zwei Fällen eine über zwei Jahre schon andauernde. Frau Möckling-hoff ging gesund und sehr zufrieden mit ihrem Zustand nach Hause. Die Heilung wird sicher eine dauernde sein. Die Folgen der Knochenerweichung, die gebückte Körperstellung etc. werden natürlich bleiben, und werden sich Frau Tr. und M. auch wohl ihr ganzes Leben bei längerem Gehen eines Stockes bedienen müssen. Fall II hat leider ein trauriges Ende genommen. Die Blutstillung ist eine exacte gewesen. Möglich ist ja, dass beim Transportieren vom Operationstisch zum Bett ein Faden sich gelöst oder gelockert hat. Ich glaube aber eher annehmen zu dürfen, dass aus dem Operationsstumpf eine parenchymatöse Nachblutung stattgefunden hat. Da die Frau schon drei Tage in Wehen lag, der Muttermund schon längere Zeit verstrichen, so war beim Operieren die genaue Grenze zwischen Vagina und Uterus nicht zu erkennen. Es mögen wohl kleine Uterusreste am Vaginalstumpf sitzen geblieben sein und diese bluten gerne bei der Hyperämie nach der Geburt parenchymatös langsam weiter. So habe ich schon mehrere Male Nachblutungen bei extraperitonealer Stielversorgung einige Stunden nach der Operation mittels Naht an die Bauchdecken stillen müssen. Jedenfalls war die Frau durch die Osteomalacie, die sie schon drei Jahre andauernd ans Bett fesselte, sehr geschwächt. Dazu kam, dass sie schon drei Tage in der Geburt lag, ihre Kräfte also vollständig erschöpft waren. Da kein Blut aus der Scheide abfloss, obwohl diese durch einen losen Tampon mit dem Operationsfeld in Verbindung stand — es blutete eben so langsam, dass, bevor der Tampon saugen konnte, das Blut schon geronnen war —, wir uns andrerseits den Collaps durch die grosse Schwäche erklären konnten, so war für einen nochmaligen operativen Eingriff keine Indikation vorhanden.

Die günstige Einwirkung der Kastration auf die Osteomalacie besteht nun im wesentlichen in folgenden Punkten:

1. Schon kurze Zeit nach der Operation sind die Schmerzen in den Beinen und die Knochenschmerzen geschwunden. Die Schmerzen im Kreuz dauern gewöhnlich in vermindertem Masse noch fort. Sie entstehen wohl durch Ermüdung des betreffenden Muskel- und Bandapparates, da ja der Schwerpunkt des Körpers durch die gebückte Stellung stark nach vorn verlegt ist.

2. Die Erweichung der Knochen hat aufgehört, und somit die fortschreitende Deformation derselben. Sie werden wieder hart und bekommen ihre alte Bestimmung wieder, den Körper zu stützen. Die betreffenden Personen können wieder gehen und ihre Arbeit in mehr oder minder grossem Masse verrichten.

Digitized by Google

3. Durch die Ausschaltung der Ovulation, und somit einer neuen Schwangerschaft, wird ein erneutes Entfachen der Erkrankung verhindert.

Wenn somit der günstige Erfolg der Kastration ausser Zweifel steht, so frägt es sich jetzt, nach welcher Methode am besten operiert wird. Es ist vorgeschlagen:

1. der klassische Kaiserschnitt nach Sänger mit nachfolgender Exstirpation der Adnexe. Hiergegen kann man die lange Dauer der Operation ins Feld führen. Denn die exakte Naht des Uterus — diese halten wir für unbedingt nötig — nimmt, namentlich, wenn der Schnitt etwas lang ausfällt oder starke Blutung das Operationsfeld unübersichtlich macht, geraume Zeit in Anspruch. Da es sich aber meist um schwache Personen handelt, so muss möglichst schnell operiert werden. Dies ist nach unserer Erfahrung in vielen Fällen durch

2. die Amputation des Uterus und seiner Adnexe nach Porro mit extraperitonealer Stielversorgung zu erreichen. Herr Dr. Everke will in diesem Jahre über seine Fälle von Sectio caesarea, deren Zahl jetzt 34 beträgt, von denen ich über 20 assistieren und drei selbst operieren durfte, berichten, und möchte ich bezüglich des oben Gesagten schon jetzt darauf verweisen. Für die zweite Methode spricht ferner, dass keine Wundfläche in der Bauchhöhle sich befindet und letztere ganz abgeschlossen ist, während bei der ersten drei darin zurückbleiben. Die Infektionsgefahr ist also eine geringere; und in der That lehrt uns die Statistik vieler Operateure, dass der Porro eine bessere Prognose giebt, als der klassische Kaiserschnitt mit Exstirpation der Adnexe. Weiterhin nützt man der Person noch dadurch, dass man ein Organ wenigstens zum grössten Teil aus dem Körper entfernt, das durch Erkrankung in Zukunft noch vielen Schaden verursachen kann. Der Uterus ohne Ovarien hat keinen Zweck. Freilich dauert der Heilprozess sehr lange, und oft gehen Monate dahin, ehe sich die Fistel am Bauch geschlossen hat. Der Teil der Bauchnarbe, wo der Stiel sitzt, wird, da hier die Bauchfascie nicht geschlossen ist, meist dünn und lässt häufig hier einen Bruch entstehen. Frei von diesen Nachteilen ist

3. Die Sectio caesarea mit anschliessender Totalexstirpation. Diese ist ganz entschieden die idealste, eleganteste und vorteilhafteste Operation. Sie ist wohl noch zu wenig ausgeübt, um über die Gefahr derselben ein abschliessendes Urteil zu gewinnen. Wenn in dem einen der obigen Fälle der Exitus eintrat, so kann ich dagegen berichten, dass wir in einem anderen Fall von rhachitischem Becken, wo wir zum 2. Male die Sectio caesarea machten, die Totalexstirpation mit glänzendem Erfolg anschlossen. Ebenso haben wir bei Myomotomien, deren grosse Gefahr allgemein feststeht, wenn der Uterus in toto myomatös war, die abdominale Totalexstirpation seit zwei Jahron in

Digitized by Google

der grossen Mehrzahl mit gutem Erfolge angewendet. Die Vorteile der Totalexstirpation bestehen darin, dass der ganze unnütze Uterus wegkommt, dass die ganze Bauchwunde fest geschlossen wird, dass die Wundheilung eine glatte und von sehr kurzer Dauer ist und, dass nötigenfalls eine gute Drainage von der Wundfläche nach der Vagina geschaffen wird; wenn man es nicht vorzieht, den Vaginalstumpf ganz zu schliessen. So operieren wir in Zukunft, wenn Zeit und Zustand der Patientin es gestatten. Alsdann muss man aber dafür sorgen, dass die Wundflächen in der Bauchhöhle möglichst mit Peritoneum durch Lambert'sche Nähte überdeckt werden. In dieser Weise ausgeführt, nimmt die Operation längere Zeit in Anspruch.

Es lässt sich nun nicht in allen Fällen die Totalexstirpation schnell und leicht ausführen, wenigstens nicht bei Horizontallagerung. Der Operateur muss sich da eben im Einzelfall bei der Operation zum Porro oder zur Totalexstirpation entschliessen. Bei geschwächten Personen ist von vornherein der Porro am Platze. Entschliesst man sich vorher zur Totalexstirpation, so muss man möglichst frühzeitig operieren, damit man Uterusgewebe gut von der Vagina unterscheiden kann. Jedenfalls halten wir die beiden letzten Methoden für die besten. Die Totalexstirpation birgt vielleicht eine grössere Gefahr in sich.

Hier möchte ich noch eine kurze Mitteilung über die Bauchnaht anschliessen. In der ersten Zeit wurde sie wohl allgemein so geübt, dass man mehrere tiefe, die Bauchdecke in ihrer ganzen Dicke fassende Entspannungsnähte legte und in den Zwischenräumen genügend kleinere Suturen anbrachte. Hierbei kommen nun die einzelnen Schichten der Bauchwunde nie genau aneinander, besonders nicht Peritoneum und Fascie und die sich bildende Narbe ist leicht geneigt, dem fortwährenden Druck der Bauchpresse nachzugeben, sich zu erweitern und so einen Bauchbruch entstehen zu lassen. Deshalb übten denn auch die meisten Operateure in der Folge die sogenannte Etagennaht und diese wird jetzt in der verschiedensten Art ausgeführt. Wir machen sie, wenn eben Operation und Zeit es gestatten, seit einem Jahre in folgender Weise:

Zunächst werden cirka 3 dicke Entspannungsfäden in regelmässiger Entfernung gelegt, ohne vorab geknüpft zu werden. Dann nähen wir sorgfältig das Peritoneum mit dünner Seide nud zwar so, dass die Nadel die eine Seite des Bauchfells zuerst von innen nach aussen durchbohrt, die andere Seite dann von aussen nach innen. So liegen die beiden Enden des Fadens nach der Bauchhöhle hin, und wird jetzt der Faden nach innen geknüpft. Derselbe wird erst dann gekürzt, wenn der zweitfolgende Faden gelegt wird, da man den letzten Faden zum Emporheben des Bauchfells gut verwerten kann. Nach Schluss des Bauchfells wird die Fascie sorgfältig mit seidenen Knopfnähten aneinandergefügt. Hierauf

Digitized by Google

werden die Entspannungsfäden mässig locker geknüpft und die noch klaffenden Teile der Wunde mit oberflächlichen Nähten geschlossen.

Mit dieser Bauchnaht erreichen wir ein an allen Punkten festes Aneinanderliegen des Peritoneums; ferner kann letzteres sich nicht in die Wundfläche hineinstülpen und der nach innen liegende Knoten geniert nicht in der Wunde selbst, sondern reizt hier das Peritoneum zu kräftiger, produktiver Entzündung, also zu einer festen Narbe, welch letztere dann den ersten festen Schutz gegen die sich vordrängenden Eingeweide bildet.

Von grosser Wichtigkeit ist ferner die sorgfältige Naht der Bauchfascie. Diese halte ich für das wichtigste Moment zur Verhütung von Bauchbrüchen. Bassini hat uns gezeigt, dass der Leistenbruch durch ein richtiges Verbinden der Bauchfascien mit dem Ligam. Ponpartii meist sicher zu beseitigen ist. So müssen wir auch umgekehrt, wenn wir die Bauchhöhle geöffnet haben, die Entwickelung eines Bauchbruches durch eine gute Naht und somit späteren guten Narbe der Bauchfascien zu verhüten suchen.

Als Nähmaterial verwenden wir bei allen gynäkologischen Operationen fast ausschliesslich Seide. Wir haben nie einen Nachteil davon bemerkt. Sie ist für den Operateur das angenehmste Nähmaterial und wir sahen bei sehr vielen Scheiden- und Dammoperationen, wo zahlreiche Fäden versenkt wurden, stets primäre Heilung. Die Entfernung der Fäden aus der verengten Scheide ist freilich manchmal sehr unbequem.

IV.

Aus der geburtshilflich-gynäkologischen Klinik der Krakauer Jagiellonischen Universität des Prof. Dr. v. Jordan.

Adenom der Harnblase und am Scheideneingange.

Von

Dr. L. SWITALSKI

klinischer Assistent.

(Mit 3 Abbildungen).

Am 19. Mai 1897 wurde Frau A. W., 44 Jahre alt, in die hiesige Klinik aufgenommen.

Sie soll vor drei Monaten an den äusseren Geschlechtsteilen eine kleine Wunde bemerkt haben, welche ihr nach jedem Urinieren Brennen verursachte. Die Wunde wollte von selbst nicht heilen, sondern vergrösserte sich allmählich, was die Patientin bestimmte, sich nach ärztlicher Hilfe umzusehen. Sie hatte drei normale Geburten durchgemacht, die letzte vor neun Jahren. Menstruation normal.

Die Untersuchung am Aufnahmstage ergab: Patientin von schwachem Körperbau und schlechter Ernährung. Lungen und Herz normal. Urin

Digitized by Google

trübe, etwas Eiweiss enthaltend. Die Inguinaldrüsen deutlich fühlbar, mehr links, schmerzlos. Die Schamspalte offen, die grossen Schamlippen normal, die kleinen überragen etwas die grossen.

Hat man die kleinen Schamlippen etwas auseinandergelegt, so ist das normale Orificium urethrae, im etwas erweiterten Scheideneingange der Harnröhrenwulst und der untere Teil der hinteren Scheidenwand sichtbar. Von der hinteren Commissur bis auf 2 cm rückwärts erstreckt sich eine schräg nach links verlaufende Narbe in der hinteren Scheidenwand. Im linken oberen Teile des Scheideneinganges befindet sich ein 17 mm langes Hymenalläppchen, so breit, dass es die linke obere Hälfte des Scheideneinganges umgiebt. An der inneren Oberfläche desselben, $^1/_2$ cm vom Orificium urethrae sieht man ein Geschwür mit hervorragenden Rändern. Der Rand des Läppchens selbst (2 mm breit) und die äussere Oberfläche desselben, welche der kleinen linken Schamlippe anliegt, sieht makroskopisch normal aus.

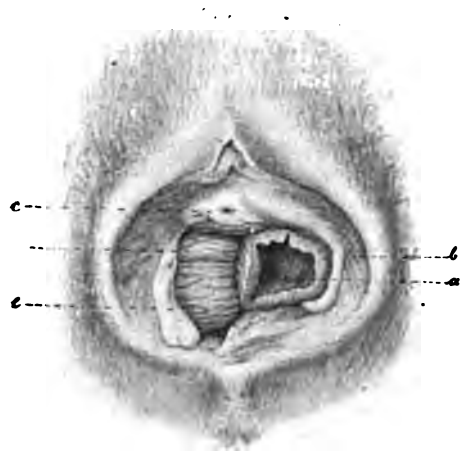

Fig. 1. Die Aussicht des Neoplasma nach dem stärkeren Auseinanderlegen der kleinen Schamlippen. $^3/_4$ natürl. Grösse.
a) Neoplasma.
b) Hymenalläppchen.
c) Orificium urethrae.
d) hintere Scheidenwand.

Nach innen verliert sich das Geschwür hinter dem Scheideneingange.

Bei stärkerem Auseinanderlegen der kleinen Schamlippen, sieht man das Geschwür ganz (siehe Fig. 1). Die Configuration desselben ist eine unregelmässige, die Länge beträgt $1^1/_2$ cm, die grösste Breite gerade so viel; die dunkelrote Färbung des uneben kleinkörnigen Bodens giebt demselben ein besoderes Aussehen. Auf dem Hymenalläppchen ist das Geschwür oberflächlich, vertieft sich aber gegen den Scheideneingang zu und bildet in der Scheide selbst eine kraterförmige Vertiefung. Die Umgebung des Geschwüres ist hart infiltriert, schmerzhaft, scharf begrenzt, verschiebbar. Der linksseitige Bartholini'sche Drüsenkanal ist für die Sonde auf $1^1/_2$ cm leicht durchgängig. Sonst ist der Befund der Scheide, der Gebärmutter und der Adnexe ein normaler.

Die Diagnose wurde auf Epithelioma gestellt. Es wurde ein kleines Stückchen zur mikroskopischen Untersuchung ausgeschnitten und diese ergab, dass wir uns in der Diagnose getäuscht haben, da die Geschwulst einem Adenom entspricht. Am 24. 5. 97, wurde in der Chloroformnarkose die radikale Excision der Geschwulst vorgenommen. Am vierten Tage nach der Operation entleerte die Patientin blutigen Harn. Die Untersuchung desselben erwies: Urin blutig, sp. G. 1:024. Reaktion alkalisch, Eiweissspuren, Chloride normal. Das Sediment: sehr zahlreiche Blutkörperchen, die Zahl der weissen ist grösser als dieselben in dem normalen Verhältnisse zu den roten im Blute vorgefunden wird, Plattenepithel, zahlreiche Bakterien.

Darauf wurde die Untersuchung der Blase vorgenommen und die ergab, dass im oberen Teile der hinteren Wand sich Neubildungswucherungen vorfinden. Excochleirte Stückchen derselben wurden mikroskopisch untersucht und die Struktur derselben als indentisch mit der der Vaginohymenal-

Digitized by Google

geschwulst gefunden. Die wenig intelligente Patientin wollte sich, nachdem die Operationswunde per primam geheilt war, nicht einer zweiten Operation an der Blase unterziehen, ja nicht einmal sich der weiteren Observation ergeben; weil sie gar keine subjektive Beschwerden der Blase hatte glaube sie sich ganz gesund und verliess die Anstalt.

Die mikroskopische Untersuchung der ausgeschnittenen Geschwulst ergab folgendes:

Sie besteht aus drüsigen sich mehrfach verzweigenden Gebilden; selten sieht man neben den verzweigten Drüsenschläuchen auch einzelne quer oder schräg durchschnittene Drüsenlumina. Sie sind alle von einem gut erhaltenen hohen einschichtigen Cylinderepithel mit deutlichem ovalen Kerne ausgebettet (siehe Fig. 2).

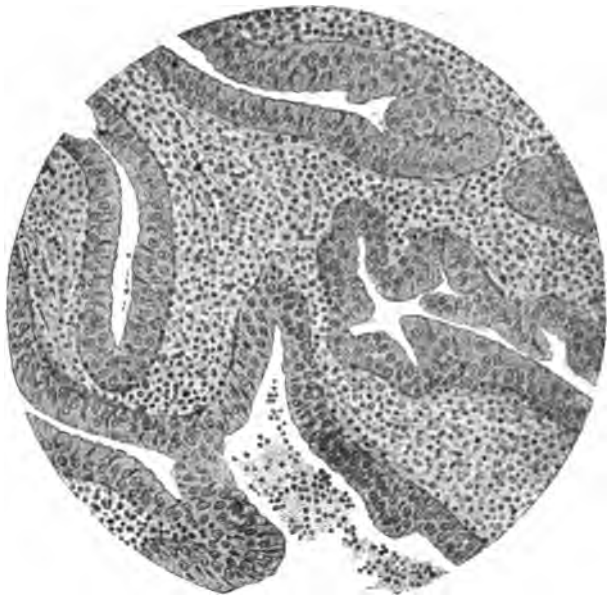

Fig. 2. Neoplasma bei stärkerer Vergrösserung Zeiss D D oc 2.

Das Epithel hält sich streng an die Grenzen der drüsigen Gebilde und nimmt nirgends ein Hineinwachsen des Epithels in das umliegende Bindegewebe wahr; die Epithellage bleibt auch überall einschichtig.

Stellenweise, besonders in den der Peripherie näher liegenden Partien der Geschwulst, findet man einzelne Drüsenzweige, deren Wände so nahe aneinander gedrückt sind, dass sich die beiden gegenüberliegenden Epithelschichten berühren, und bei einer kleinen Vergrösserung glaubt man solide Epithelzapfen zu sehen.

Uebrigens sind die meistenteils weiten Drüsenlumina leer und nur hie und da findet man in ihrem Innern eine feinkörnige Masse.

Die beschriebenen drüsigen Gebilde sind in ein bindegewebiges Stroma, das teils aus jungen runden Zellen besteht, teils aber dem fibrösen Gewebe näher steht, eingelagert. An manchen Stellen findet es sich so sparsam, dass die Drüsengebilde nebeneinander zu liegen scheinen.

Hie und da findet man rings um die einzelnen Drüsenschläuche kleinzellige Infiltration, welche besonders an der Grenze der Neubildung sehr deutlich sichtbar ist.

Das Hymenalläppchen ist durch die Neubildung fast ganz angegriffen worden, da auf der äusseren Seite desselben blos die oberflächlichen Schich-

Digitized by Google

ten der Epidermis unberührt blieben. Von der Scheidewand erstreckte sich die Geschwulst bis in die Nähe der linken Bartholini'schen Drüse.

Der mikroskopische Befund der aus der Blase entnommenen Stückchen war dem obigen Bilde gleich, nur das bindegewebige Stroma überall spärlicher, so dass die scharf begrenzten drüsigen Gebilde nahe einander zu liegen kamen und das ganze Gewebe spongiöses Aussehen darbietet.

In der Struktur der exstirpierten vergrösserten Inguinaldrüsen konnte nichts pathologisches nachgewiesen werden. — Das mikroskopische Bild entspricht ganz dem eines reinen Adenoms, für die Bösartigkeit desselben aber spricht deutlich seine schnelle Entwickelung und Zerfall. Wir hatten es also zweifellos mit einem Adenom zu thun, welches sich in der hinteren Wand der Harnblase und am Scheideneingange gebildet hatte.

Um zu entscheiden, in welchem Zusammenhange die Geschwulst der Blase zu der des Scheideneinganges steht, müssen wir folgendes berücksichtigen:

In der Harnblase selbst kann das Adenom vorkommen. Es gehört aber jedenfalls zu den seltenen Neubildungen derselben. Küstner beschuldigt die von Kölliker beschriebenen Drüsen als Ausgangspunkt dieser Neubildung. Die erwähnten Drüsen mit Cylinderepithel ausgebettet, befinden sich öfters in der Blasenschleimhaut und zwar in der unteren Gegend der Blase nahe der Harnröhre, seltener im Fundus. Sie sind kryptenartig rund oder oval, manchmal bilden sie Aggregate von Drüsenschläuchen.

In der mir zugänglichen Literatur konnte ich vier Fälle von Adenom und einen Fall von Adenocarcinom der Harnblase auffinden.

Kaltenbach[1]) beschrieb im Jahre 1883 ein Neoplasma der vorderen Wand der Harnblase bei einer 44 J. alten Frau, welche Boström mikroskopisch untersuchte als papillöres Adenom anerkannte und es den gutartigen einreihte.

Die mikroskopische Schilderung desselben unterscheidet sich von der meinigen nur insofern, als dort Cylinderepithel an vielen Stellen schleimig entartet war.

Cahen[2]) schilderte einen Fall von einem Cystadenom der Harnblase bei einem 42 J. alten Manne. Die Wucherungen der Neugeschwulst waren meistens im mittleren Teile der Harnblase lokalisiert.

Witzak[3]) beschreibt ein Adenom der Harnblase bei einem 58jährigen Kranken an der Grenze des Fundus und der breiteren Blasenwand. Die Grösse und Gestalt desselben war die einer Kirsche von glatter Oberfläche.

Ausserdem führt Witzak noch zwei Fälle an, und zwar einen von Albarran, wo das Adenom eine walnussgrosse Geschwulst in der Gegend von Trigonum Lieutodi bildete. Es betraf einen 51jährigen Mann. Der zweite von Alexander, welcher die Geschwulst bei einem 39 Jahre alten Mulatten gefunden hat. Dieselbe sass oberhalb der Trigonum Lieutodi und wurde als Adenocarcinoma anerkannt.

---

[1]) Archiv für klinische Chirurgie von Langenbeck 1889, B. XXX, S. 689.

[2]) Archiv für patholog. Anatomie und Physiologie von Virchow, Bd. CXIII, 1888, S. 468.

[3]) Centralblatt für die Krankheiten der Harn- und Sexualorgane 1894, Bd. V, H. 9, S. 459.

Digitized by Google

Dank der Freundlichkeit des Herrn Kollegen Dr. Rutkowski kann ich noch einen Fall erwähnen, der bis nun nicht veröffentlicht wurde. Dr. Rutkowski hatte nämlich die Gelegenheit einen Kranken auf der chirurgischen Abteilung des Herrn Prof. Dr. Obalinski wegen einer Neubildung zu operieren. W. D., 54 Jahre alt, giebt an, dass sich bei ihm seit März d. J. blutiger Urin vorfindet. Am 7./VII. 97 meldet sich der Kranke in's Spital wegen Unmöglichkeit des Urinierens. Die Untersuchung mittels Sonde ergab, dass in der Blase sich eine Geschwulst vorfindet. Am 28./VII. wurde die Sectio alta gemacht und aus dem unteren Teile der vorderen Blasenwand ein hühnereigrosser Tumor exstirpirt. Die Abschälung der Geschwulst von der Blasenwand war sonst leicht, denn die Geschwulst beschränkte sich blos auf die Schleimhaut. Die im hiesigen pathologischen Institute von Doc. Dr. Nowak ausgeführte mikroskopische Untersuchung ergab, dass neben adenomatösem Gewebe auch carcinomatöse Epithelwucherungen vorkommen. An manchen Stellen sah man nämlich, dass das die Drüsenlumina auskleidende Epithel wucherte und teils im Lumen der Drüse, teils in das umliegende Gewebe vordrang. Es gab auch Stellen, wo von Drüsenschläuchen nichts mehr zu bemerken war und nur solide im Bindegewebe liegende Epithelzapfen wahrnahm.

Wir sehen also, dass in der Harnblase Adenom vorkommen und das Adenom in ein Adenocarcinom übergehen kann. Was den Ausgangspunkt der Geschwulst in unserem Falle betrifft, so glaubte ich anfangs, bevor ich noch das Begriffensein der Blase vermuten konnte, dass vielleicht die Bartholini'sche Drüse es sein wird, wo zuerst das Neoplasma sich bildete. Die Auskleidung der drüsigen Tubula dieser Drüse mit Cylinderepithel und die Erstreckung der Geschwulst gegen die linke Drüse hin, führten mich auf diesen Gedanken. Um sich darüber Gewissheit zu verschaffen, wurden mikroskopische Präparate (Serienschnitte) aus dem exstirpierten Tumor samt Bartholini'scher Drüse gemacht, welche zeigten, dass die Neubildung durchaus nicht mit der Drüse im Zusammenhang stehe, sondern dass überall Bindegewebe (siehe Fig. 3) die Drüse von der Geschwulst trenne.

Wo die Geschwulst zuerst zu wuchern begann, ob an der Scheidenwand, ob im Vorhofe, lässt sich mit Sicherheit nicht entscheiden. Da die Geschwulst gleich hinter dem Scheideneingang am tiefsten reichte, könnte man vermuten, dass dieselbe hier zuerst zu wuchern anfing. Für den Fall sogar, dass die Geschwulst sich primär in der Scheidenwand entwickeln sollte, wüsste ich nicht, welche Drüsengebilde ich sonst als Ausgangspunkt heranziehen dürfte, da doch bei normalen Verhältnissen der untere Teil der Vagina drüsenlos ist. Viele Autoren (Rokitansky, Mandl, Klebs, Ruge) behaupten, dass es in der Scheidenschleimhaut gar keine Drüsen gebe und diejenigen (Litzmann, Lebedeff, Henle, Birch-Hirschfeld), welche solche gefunden haben, lokalisieren selbe in der oberen Gegend der

Digitized by Google

Vagina. Höchstens müsste ich annehmen, dass etwa so manche Drüsengebilde aus der Embryonalzeit hieher versprengt wurden.

Das gleichzeitige Zusammentreffen des Adenoms an zwei verschiedenen Stellen in der Blase wie auch an dem Scheideneingang lässt die Vermutung nicht zu, dass embryonale Gebilde den Ausgangspunkt für dieses sein sollten.

Dass das Neugebilde sich primär nicht am Scheideneingange entwickelt hat, dafür spricht nur die Seltenheit des Vorkommens dieser Geschwulst an diesem Orte, konnte ich doch in der mir zugänglichen Literatur keinen einzigen hieher gehörigen Fall finden,

Fig. 2. Reichert a. II 2.
a) Neoplasma.
b) Bartholini'sche Drüse.

und nur Schauta erwähnt beiläufig in seinem Lehrbuche (1896), dass in der Vulvargegend Adenocarcinome vorkommen können.

Und dann, wenn ich auch zugebe, die Geschwulst habe sich am Scheideneingange primär entwickelt, so kann ich die Sekundärbildung desselben Adenoms in der Blase gar nicht erklären, da wir die Metastase von dieser Gegend in die Blase ganz ausschliessen können.

Wenn wir aber annehmen, die Geschwulst habe sich in der Blase primär entwickelt, so liesse sich das Entstehen des Neoplasma am Scheideneingange durch Einimpfung erklären.

In der Blase also, und zwar auf der hinteren Wand, hat sich das Adenom primär entwickelt. Die mit dem Harne abge-

Digitized by Google

schwemmten Stückchen sind wahrscheinlich in die Umgebung des Scheideneinganges inplantiert worden und hier hatte sich das Adenom sekundär entwickelt. Etwaige Rhagaden oder Excoriationen kann man hier als Aufnahmestelle annehmen.

Dafür spricht auch die Aussage der Patientin: sie habe zuerst eine kleine Wunde wahrgenommen, die immer grösser wurde, dass also die Geschwulst von der Oberfläche sich entwickelt hat.

Die mikroskopische Untersuchung in unserem Falle ergab überall ein dem Adenom entsprechendes typisches Bild. Carcinomatöses Gewebe, trotzdem danach vielfach gesucht wurde, konnte nirgends vorgefunden werden. Ungeachtet dessen muss ich dasselbe zu den malignen Neubildungen zählen.

Die Möglichkeit der Impfmetastase sowie das äussere Aussehen des am Scheideneingang inplantierten Neoplasma, d. h. das Tiefgreifen desselben mit oberflächlichem Zerfall, wie auch seine weite Ausbreitung bestimmen den bösartigen Charakter des Neoplasma.

Es ist das nur ein Beweis, dass die Blasenadenome zu den malignen Neubildungen gezählt werden müssen, wenn auch die mikroskopische Untersuchung noch keine für das Adenocarcinoma charakteristischen Merkmale aufzufinden im Stande ist.

V.

37 Fälle von Verdoppelung der äusseren Geschlechtsteile.

Von

FRANZ L. NEUGEBAUER

Vorstand der gynaekologischen Klinik des Evangelischen Hospitals in Warschau.

(Mit 7 Abbildungen im Texte.)

(Schluss.)

15. und 16. C. Taruffi: „Due casi nella specie umana del genere Syncephalus dilecanus (Diphallus Gurlt)“ (Memorie della R. Academia delle Scienze dell' Istituto die Bologna. Ser. IV, Vol. IX. p. 189—1889). —

Die erste dieser beiden Beobachtungen ist von T. Valeriani beschrieben (Archivio di Ortopaedia. No. 5 und 6. 1887). Bei einem 42monatigen Knaben fand man 2 Penes und ein aus 2 Hälften bestehendes Scrotum; der eine Penis steht von dem andern 9 cm weit ab, beide sind normal gross und nach innen zu gerichtet. Der einzige Unterschied beruht darauf, dass die Eichel des rechten Penis vollständig von der Vorhaut bedeckt ist. Im rechten Scrotum tastete man 2 Hoden, im linken dagegen nur einen. — Statt einer Afteröffnung existierten zwei, „quite distinct but rather narrow; each of these was situated to the inner side of its respective scrotum, from which it was distant $1^1/_2$ cm.

Digitized by Google

Becken übermässig breit, Os sacrum auffallend breit. Distantia trochanterum 18,5 statt 16,5 cm, Dist. bispin. ant. sup. 16,5 statt 13,5 cm, Diastasis ossium pelvis 3 cm (Pelvis fissa, Spaltbecken). Zwischen den beiden Schambeinstümpfen ein elastischer, beweglicher, subcutaner Tumor; drückt man auf denselben, so entleert sich aus beiden Harnröhren Harn. Zuweilen tritt auch spontan Harnen aus beiden Urethrae zugleich auf. Nach Taruffi nehmen Becken, Geschlechtsteile und Mastdarm an der Doppelbildung teil.

Die zweite Beobachtung verdankt Taruffi dem Arzte Antonio Seganti: Ein 40jähriger Mann, der zeitlebens die Anomalie seiner Geschlechtsteile streng geheim gehalten hatte, unterzog sich ärztlicher Behandlung wegen chronischer Stuhlverstopfung. Bei der Untersuchung fand man einen doppelten Penis — „those was an osseous projection in the middle line of the pelvis behind the bladder." Gleichzeitige Erection beider Penes. Becken und Kreuzbein ungewöhnlich breit. Dieser Mann hat bis jetzt nicht geheiratet, um seinen anomalen Bau nicht zu verraten.

17. J. D. Cole: „A case of double Penis and imperforate Anus" (Nashville Med. and Surg. Jour. T. XXVI. p. 159—1894). Cole war zugegen bei der Geburt eines mit doppeltem Penis behafteten Knaben. Die Harnröhre spaltete sich in der Höhe des Dammes in 2 Kanäle, der Harn wurde gleichzeitig durch beide entleert. Auf dem Scrotum 2 Raphe, also dasselbe dreigeteilt; ein jedes laterale Drittel desselben enthält je einen Hoden, das mittlere Drittel enthält ein hodenähnliches Gebilde. Am Tage nach der Geburt Uebelkeit und Erbrechen. Ol. Ricini ruft keinen Stuhlgang hervor, bei der Untersuchung findet sich Meteorismus, Cyanose und Defectus ani. Cole machte einen Einschnitt in loco deficientis ani, traf in der Höhe von 3 Zoll auf den Darm und eröffnete ihn. Das Kind wurde durch diese Operation einem sicheren Tode entrissen. Als es 30 Tage alt war, musste der künstliche Anus erweitert werden. Cole sah den Knaben, als er 3 Monate alt war, wieder und fand ihn völlig gesund.

18. Ballantyne und Scot Skirwing (Teratologia. Vol. II. April 1895. No. 2. July 1895. No. 3, ss.: „Diphallic terata with Notes of an Infant with a double Penis"). Im Herbste 1894 untersuchte Scot Skirwing in der Praxis seines Collegen Donald Mac-Lachlan ein am 14. September mittelst der Zange entwickeltes Kind. Ziemlich elend bei der Geburt, erholte sich dasselbe allmählich. Scrotum durch eine tiefe Falte in 2 Hälften geteilt, auf den ersten Blick ähnelte es mehr den Labia majora pudendi muliebris als 2 Hodensackhälften. Nach vorn zu flossen die beiden Hodenhälften in ein Ganzes zusammen, nach hinten zu divergierten sie bedeutend. In jeder Hodensackhälfte ein dem Alter des Kindes entsprechender Hode. Zwischen den hinteren Enden der beiden Scrotalhälften eine von normaler Haut bedeckte Erhabenheit, aus der zwei kurze, aber regelrecht geformte Penes entspringen (s. Fig. 5), jeder Penis besitzt nur eine sehr kurze Vorhaut, so dass die Eicheln entblösst sind. Zwei Harnröhren, deren linke blind endigt. Nach hinten von jener Erhabenheit, zwischen ihr und dem After, fehlt an einer Stelle der Mittellinie das häutige Integument.

Digitized by Google

Diese Stelle ist an ihren seitlichen Rändern von der benachbarten normalen Haut durch je eine seichte Rinne (g und h) getrennt, in der Mitte jener Stelle sieht man granulierendes Gewebe; während des Hustens sickert aus diesem Gewebe etwas Harn hervor; gleichzeitig entleert sich aber auch aus dem rechten Penis Harn. Anus normal. Länge einer jeden Hodensackhälfte $2^1/_2$, eines jeden Penis ungefähr $^1/_2$ Zoll. Die von Haut entblösste Stelle ist 1 Zoll lang und $^3/_4$ Zoll breit und beginnt $^3/_4$ Zoll nach vorn vor der Afteröffnung.

Dr. Mac Lachlan veröffentlichte zunächst eine kurze Notiz über dieses Kind im Brit. Med. Journ. am 27. Okt. 1892, p. 964 und zugleich Dr. Scot Skirwing im Edinburgh Med. Journ., p. 660. January 1895.

19. Max Lange: „Ueber Duplicitas penis, vesica urinaria septa, atresia ani" — Berichte d. med. Ges. zu Leipzig, 27. Nov. 1894 — siehe Schmidt's Jahrb., Bd. 245. No. 2, p. 215—1895). Man brachte ein 14tägiges Kind zu Prof. Karg wegen Atresia ani.

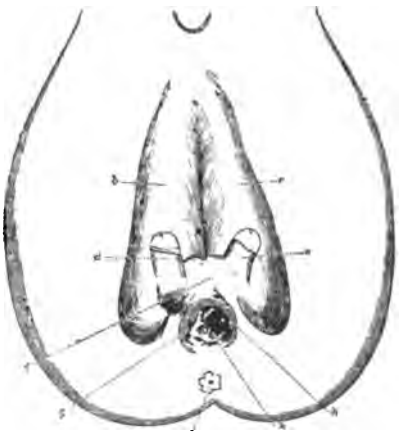

Fig. 5. Ballantyne u. Skirving: Duplicitas penis.

Nach vergeblichem, operativem Aufsuchen des Rectum legte man einen Anus praeternatur alis inguinalis an, das Kind starb jedoch bald. Penis duplex, jeder der beiden wohlgeformten Penes kommuniciert mit der durch eine senkrechte Falte in 2 Hälften geteilten Harnblase, obwohl diese Zweiteilung der Harnblase sich an den äusseren Integumenten durch nichts verrät. Urachus einfach. Scrotum durch zwei Raphe in 3 Teile geteilt, jedes der seitlichen Drittel enthält je einen Hoden. Jede Raphe geht nach hinten zu in eine Analfalte über, ohne dass sich eine Spur eines Anus fände. Der Operateur durchschnitt die Analfalte. Zu Lebzeiten des Kindes entleerte sich Meconium aus den beiden Penes. Man setzte eine Kommunikation im Sinus urogenitalis voraus zwischen der Pars membranacea urethrae und dem Mastdarme. Man fand weder an der Wirbelsäule noch am Becken eine Spur von Verdoppelung noch sonstwo an den inneren Organen. Die Harnleiter waren normal.

Lange erklärt die Aetiologie in seinem Falle „durch eine Spaltung des Genitalhöckers in sehr früher Zeit, wodurch eine Verdoppelung des männlichen Gliedes entstehen könnte, also isolierte Verdoppelung der äusseren Genitalien infolge der Spaltung der ektodermalen Anlage, — monstrum per excessum —; die Abnormitäten in der Bildung der Blase und der Analöffnung sind als sekundäre, durch die Spaltung des Genitalhöckers bedingte aufzufassen".

Ballantyne und Skirwing erbrachten in ihrer fleissigen Arbeit 2 tierische Beobachtungen: „double penis in a diphallic calf," reported

Digitized by Google

by Prevost 1827 und Laho: „Monstre diphallien“ in a calf (Bullet. de l'Acad. de Méd. de Belgique XXXI. p. 303. — 1882) und fügen hinzu, dass nach Geoffroy Saint-Hilaire bei einigen Marsupialien und Reptilien eine Verdoppelung des Penis normal sei.

Zu diesen 19 Beobachtungen, welche ich im Auszuge aus der sehr eingehenden und umfangreichen und ebenso gründlichen Arbeit der Herren Ballantyne und Skirving wiedergeben habe, füge ich meinerseits noch einige weitere hinzu:

20. T. A. Stefanis: „Sfuczaj dwojstwjennawo urodztwa“ Uniwersitjetskija Izwiestja. Kijew 1895. No. 2. (Referat: Journal f. Geb. u. Fr. [russisch] 1895. p. 600). Stefanis entband bei der 6. Entbindung eine 30jährige Moldauerin, es wurde ein Knabe mit Verdoppelung der Geschlechtsteile geboren. Das Kind hatte nur zwei untere Extremitäten, jedoch vier obere und zwei Köpfe (Dicephalus tetrabracchius). Halten wir uns an das von Ballantyne aufgestellte Prinzip, dass zur Gruppe der „Diphallic terata“ sämmtliche Kinder gehören, die nicht mehr als zwei untere Extremitäten bei Verdoppelung des Penis besitzen, so kann auch die Beobachtung von Stefanis hierher gerechnet werden. Leider ist mir der Originalaufsatz von Stefanis nicht zugänglich, so dass ich nicht anzugeben weiss, ob das Becken einfach war oder in seiner Anlage verdoppelt.

21—23. Kaufmann (Verletzungen und Krankheiten der männlichen Harnröhren und des Penis [Stuttgart 1886, p. 176]) schreibt, es seien bis jetzt nur drei Beobachtungen von Penis duplex bekannt, und zwar beschrieben

a) von Is. Geoffroy Saint-Hilaire;
b) von Velpeau,
c) von William und Acton. (v. Ammon giebt in seinem Atlas, Taf. 18, Fig. 19, eine Abbildung, diese Beobachtung betreffend.)

Der Fall Velpeau's betraf jedoch ein mit drei unteren Extremitäten behaftetes Individuum. Der Abstand zwischen der Basis des einen und des anderen Penis betrug 4 cm, das Scrotum fissum enthielt jederseits je einen Hoden. Der Harn floss gleichzeitig aus beiden Penes ab, es existierten also zwei Harnröhren und aller Wahrscheinlichkeit nach nur eine Harnblase. Kaufmann erwähnt leider keinerlei Details. Es ist demnach fraglich, ob die Beobachtung Velpeau's hierher zu rechnen ist oder nicht.

Steckwitz hat eine Arbeit veröffentlicht: „Zur Casuistik seltener Missbildungen und Erkrankungen des Penis“ (Archiv f. klin. Chirurgie. XVII. 2. 3. 98), da mir jedoch der Aufsatz nicht zugänglich ist, weiss ich nicht, ob auch eine Beobachtung von Diphallus dort vorliegt.

Einzelne Journale erwähnen eine von Lannelongue beschriebene Beobachtung von Penis duplex (Congrès de Bordeaux 1875. Le Bulletin Médical 22. 9. 1895. — Referat: Wracz 1895. No. 60. S. 1122). L. sah am 30. Januar 1891 ein dreimonatliches Kind mit doppeltem Penis: es wurde der Harn nicht nur durch den Penis entleert, sondern auch durch den Nabel resp. offen gebliebenen Urachus. Es soll voraussetzlich anfangs eine Nabelhernie existiert haben, die Harnfistel soll sich erst nach Abfall des Nabel-

Digitized by Google

schnurstumpfes gebildet haben. Das Kind starb bald infolge von Lungenentzündung. Da es sich hier offenbar um etwas ganz Anderes handelt, als um Verdoppelung des Penis, führe ich die betreffende Beschreibung wörtlich an:

Lannelongue: „Pénis double en apparence". Annales d'Orthopédie et de chirurgie pratique. Sept. 1885. No. 9, p. 271. (Congrès de Pédiatrie de Bordeaux): „Il y a quelques années; une mère nous amena son enfant à la consultation de l'hôpital, et quand elle le découvrit, nous le vîmes uriner à la fois par un appendice ombilical comparable à un pénis et par la vraie verge qui était à sa place. Il s'échappait par les deux organes un véritable jet d'urine, le jet ombilical décrivait une courbe de plus de 30 centimètres de diamètre. La surprise passée, la reflexion me fit faire un diagnostic rapide que l'autopsie a du reste confirmé. En réalité cet enfant avait une hernie ombilicale, produite par la persistance de l'ouraque; de là une fistule urinaire remontant à une époque qu'il était indispensable de bien établir pour en tirer une conséquence pratique. La mère, en effet, nous raconta que chez cet enfant, âgé de trois mois au moment où elle nous le présentait, la fistule ne s'était produite qu'à la chute du cordon ombilical, fait important au point de vue pathologique.

L'enfant ayant sucombé à une broncho-pneumonie au bout de quelques jours, j'en fis l'autopsie. La vessie fut injectée et je constatais ainsi qu'elle se continuait par un canal large comme l'index, qui était l'ouraque, jusqu'à l'ombilic; ce canal se prolongait dans l'appendice extérieur, où il s'ouvrait par un méat oblique, ressemblant à un méat ordinaire. En voyant les pièces que j'ai conservées, on comprend aisément, que les contractions vésicales pour la miction pussent déterminer un courant dans les deux sens, ombilical et uréthral-de là, le double jet qu'offrait cet enfant de temps en temps. On peut s'expliquer aussi facilement que l'anneau musculo-élastique de l'ombilic ait pu remplir l'office d'un sphincter et empêcher la miction de se faire par cet orifice dans la plupart des cas où le sujet éprouvait le besoin d'uriner par l'urèthre normale.

Cette observation montre une fois de plus la nécessité de ne procéder à la ligature du cordon qu' après s'être bien assuré qu'il n'y a aucune hernie dans la tige funiculaire".

Ich füge hier noch eine interessante Beobachtung von Englisch hinzu: „Angeborene Spaltung des Penis und Hypospadie". (Centralbl. d. Krankh. d. Harn- u. Sexualorgane, her. von Oberländer, Leipzig, Bd. VI S. 166—176), die Ballantyne und Skirving mit zu den Fällen Penis duplex gezählt haben, ich aber aus jener Gruppe ausschalten möchte. Am 8. 2. 1894 meldete sich bei Professor Englisch in Wien ein 40jähriger Mann mit doppeltem Penis. Von Geburt an bis zum 7. Lebensjahre Enuresis. Sub statu flaccido sieht man an der Eichel und dem peripheren Teile des Penis eine mediane Furche. Auf der Mitte der Eichel verrät diese Furche eine elliptische Delle, während die hinteren Partien der Eichel einander anliegen, weiter nach hinten zu wird die Rinne wieder deutlicher und 2 cm weit, die Furche wird dort von unebenen gezackten Rändern begrenzt. Statt der Vorhaut findet sich eine Hautfalte ohne Spur von Narbenbildungen, welche direkt in die Bekleidung der Eichel übergeht. Die häutigen Bedeckungen des Penis auffallend gefaltet. Die Harnröhre ist bis an ihre Basis, d. h. bis an den Hodensack gespalten und endigt nach hinten zu mit einer trichterförmigen Grube, in deren Grunde die Harnröhrenöffnung liegt. Bei der leisesten Berührung schon divergieren die beiden Penishälften, sub erectione geht die Divergenz bis auf 5 cm Abstand, so dass dieser Mann beim Beischlafe einen Condom benutzte, dessen Kopfende abgeschnitten war. Mit Hülfe dieser Vorrichtung hatte dieser Mann trotz Hypospadie der Urethra bis an das Scrotum, seine Frau fünfmal geschwängert. E. vollzog 3 Operationen zum Zweck der vollständigen Vereinigung der peripheren Penisspaltung. Seine Bemühungen hatten den Erfolg, dass dieser Mann am 28. 2. 1895, also nach einer über ein Jahr dauernden Behandlung, die Klinik befriedigt verliess. (Penis fissus s. bifidus.)

Englisch führt hier 2 Beobachtungen von erworbener Spaltung des Penis an; 1. Chopart, welcher einen 41jährigen Mann sah, der seit dem

Digitized by Google

15. Jahre der Masturbation verfallen war. Behufs einer Steigerung der Libido hatte sich dieser Mann mit einem Federmesser den Penis bis an den Hodensack in 2 Theile gespalten und hinterher wegen starker Blutung die Peniswurzel mit einem Bande unterbunden. 10 Jahre später unterlag er einer vesicalen Lithotomie. 2. Bollinger: B. beschrieb einen alten Mann, der behufs Steigerung der Libido sich die Glans penis durch Messerschnitt spaltete und unter die Falten der Vorhaut Kieselsteinchen ante coitum einlegte.

Demarquay: Maladies de Penis. (Paris, 1877. p. 588) erwähnt die Bifidität des Penis als Complikation der Hypospadie.

Foerster: („Die Missbildungen des Menschen". Tafel 21 Fig. 1) giebt die Abbildung der Spaltung der Eichel und des peripheren Teiles des Penis wieder, in der Tiefe öffnet sich die Harnröhre zwischen den getrennten Penishälften.

Im Musée Dupuytren in Paris sah ich sub. No. 351 ein Präparat: „Portion de la vessie avec la verge; bifidité du gland avec hypospadiasis du gland et fistules urétro-perinéales" beschrieben von Poumet (1884): die gesamte Eichel ist zweigetheilt, die Harnröhre öffnet sich versus basin glaedis. Am Damm finden sich 3 Harnfisteln.

24. Endlich kenne ich noch einen von Le Cat im Jahre 1745 beschriebenen Fall; „Le monstre de Beauvais", wo ein einfaches Becken mit Verdoppelung der äusseren männlichen Geschlechtsorgane vorlag (citiert nach Arnaud).

25. Bellert (Russkaja Medicina 1891. XV. p. 476) beschreibt (l. c. p. 325) ein Kind mit doppeltem Penis (siehe Index Medicus, s. Ballantyne l. c. p. 267).

26. J. H. Morgan: Double penis and malformation of genitals. Clin. Soc. of London, 22. XI. 1895. s. Laecet 1895. Vol. II p. 1362.

John H. Morgan (Clinical Soc. of London — s. Lancet, 30. Nov. 1895. p. 1363) demonstrierte einen 18 monatlichen Knaben mit folgender Missbildung der Geschlechtsteile: Oberhalb beider Scrotalhälften, die je einen wohlgebildeten Hoden mit Annexis, Vas deferens u. s. w. enthielten und am oberen Ende getrennt waren, oder vielmehr zwischen den obersten Teilen der Scrotalhälften lagen 2 wohlgeformte Penes von mehr als $^3/_4$ Zoll Länge. Der linke Penis war etwas länger als der rechte. An jedem Penis fehlt das Frenulum und die Corona glandis ist nur schwach angedeutet. Beide Penes sind imperforiert, Symphyse und Schambeinäste anscheinend normal. Unterhalb der Basis der beiden Penes befand sich eine etwa $^3/_4$ Zoll lange prominente Gewebsmasse, die aus einer häutigen Tasche und Unterhautfettgewebe bestand, in deren Centrum sich ein mehr fibröses Gebilde befand, das unterhalb der Basis der harten beiden Penes mitten zwischen den beiden erhabenen Scrotalwülsten lag, jederseits von einer tiefen Furche begrenzt.

„Posteriorly to this fingerlike process was a mass of skin and subcutaneous tissue covered by epithelium resembling that of skin except upon its posterior surface, where is was more like mucous membrane. This projected forward about half an inch and looked like a small mamma on which was a prominent bluish nipple. The left part of it was a small pedunculated body, which stuck out like a small pea and was attached to the fingerlike body. Below this, lying in the middle of the perinaeum and in front of the anus, was a prominent mass of mucous membrane measuring about one inch and a quarter from before backwards and $3^3/_4$ inches from side to side. This was very red and vascular and protruded, when the child

Digitized by Google

cried. Along its right attachment was a slit about 1/2 an inch long which admitted a probe into a long narrow cavity pussing vertically upwards for about two inches, in which the probe could not be moved laterally. This was evidently the mucous membrane of the bladder, as the urine drained. From this surface when the child was at rest, and when it cried, was driven in jets from the orifices of the ureters, which could then be seen. Behind this protruding mucous membrane lay the anus, which easily admitted the little finger, but no abnormality could be detected in the rectum." Das Kind wies sonst keinerlei Abnormitäten auf bis auf je eine knorpelige Erhabenheit an jedem Ohrläppchen. Keinerlei Anomalie des Herzens, aber Cyanose beim Schreien.

27. Küttner: „Ueber angeborene Verdoppelung des penis". Beiträge zur klin. Chirurgie. 1896. Bd. XV, Heft 2.

28. Emilio Coffi, (Journal de méd. de Paris, 2. 1. 1898). Der italienische Kollege aus Sala Consilina beschreibt eine Verdoppelung des Penis mit Atresia ani zugleich. Jeder Penis, gut ausgebildet mit Eichel, Vorhaut, normaler Urethralöffnung und cc. cavernosa. Ein Penis steht mit einem Hoden in Verbindung, der andere nur mit dem Hodensack. Harn und Stuhl entleeren sich aus beiden Harnröhren zugleich. Die Eltern des Knaben verweigerten jeden operativen Eingriff.

B. Drei Beobachtungen von Vulva duplex, also von Verdoppelung der äusseren weiblichen Geschlechtsteile.

Oft hat man Verdoppelung der weiblichen Schamteile beobachtet bei miteinander verwachsenen Zwillingen, bei Duplicitas anterior oder posterior, Pygopagie u. s. w. Ahlfeld („Die Missbildungen des Menschen", Leipzig. 1880, p. 75—99) zählt eine ganze Reihe derartiger Beobachtungen auf, wie z. B. l. c. p. 85: Die beiden ungarischen Schwestern Helene und Judith, die in der Kreuzbeingegend miteinander verwachsen waren (Pygopagia) bei gemeinsamer Vulva, aber Gegenwart von 2 Scheiden, 2 Harnröhren und 4 kleinen Schamlippen. — l. c. p. 89: Blanche Dumas behaftet mit Verdoppelung des Beckens, vier unteren Extremitäten und doppelter Vulva (Dipygia). — l. c. S. 90: 9tägiges Mädchen mit doppelter Vulva und doppeltem Anus, bei Gegenwart von 4 unteren Extremitäten (Beobachtung von Moores). — l. c. S. 89: 2 am Kreuzbeinende miteinander verwachsene Mädchen mit gemeinsamem Perineum, 2 Afteröffnungen, 3 grossen Schamlefzen (eine aus 2 konfluirenden gebildet) und 4 kleinen Schamlippen (Walter's Beobachtung)[1]).

Derartige Beobachtungen finden sich in der Litteratur ziemlich zahlreich, jedoch, wenn wir uns an das Einteilungsprinzip von Ballantyne und Skirwing halten, gehören dieselben nicht zur Gruppe der isolierten Verdoppelung der äusseren weiblichen Geschlechtsteile, der Vulva.

---

[1]) Tarler beschrieb ein Mädchen mit doppeltem Becken und vier unteren Extremitäten, welches überhaupt keine ausgebildete Vulva besass, sondern nur eine Art Vertiefung am Damm ohne irgend welche Geschlechtscharaktere (s. Ahlfeld l. c.).

Metterheimer (Archiv f. Gyn. Bd. 50, Heft II): „Unvollkommene Duplicität der Geschlechtsorgane bei einem neugeborenen Kinde weiblichen Geschlechts mit Atresia ani."

Digitized by Google

Ich habe in der Literatur nur drei hierhergehörige Beobachtungen bisher ausfindig gemacht:

29. Le Cat „Le Monstre de Rouen" beschrieb 1765 ein Mädchen mit einfachem Becken und Verdoppelung der äusseren Geschlechtsteile (siehe: Arnaud: Dissertation sur les hermaphrodites. Paris 1768, p. 325).

30. Giuseppe Chiarleoni: „Duplicita genitale esterna e mancanza di ano in una bambina di 33 mesi". (Annali de Ostetricia e Ginecologia. Agosto 1894. No. 3.) „Un caso teratologicamente importante e forse unico del genere imporge argomento a questa breva note", schreibt der Verfasser, und weiter:

„Vor einigen Wochen wurde mir ein Mädchen vorgestellt, genannt Santa Giuffrida, Tochter der Gatten Salvator und Agata Genesi. Das Kind war 33 Monate alt und 75 cm hoch, ziemlich proportional gebaut. Die Muskulatur war namentlich an den unteren Extremitäten ziemlich schwach entwickelt, woraus eine gewisse Erschwerung des Ganges resultierte. Das Kind hatte erst mit etwa 30 Monaten zu gehen begonnen. Gesichtsausdruck intelligent, Gesichtszüge regulär. Erste Zahnung normal. Brüste gut konformiert, Rumpf gerade und regelrecht gebildet. Brusthöhle und Bauchhöhle normal.

Geschlechtsorgane: Schamgegend unsymmetrisch veranlagt; Abstand zwischen dem Sulcus genitocruralis und Mitte der Schamfuge rechts 3, links aber $3^1/_2$ cm. Tiefer nach unten teilt sich die Schamgegend gleichsam in drei Abschnitte, zwei seitliche, durch erhabene Hautwülste gebildete (die grossen Schamlefzen) und einen mittleren X-förmigen, tiefer liegenden, versteckten, abgeflachten Abschnitt von höchstens 12 ccm Fläche; dieser Abschnitt der Schamgegend senkt sich nach Bedeckung der Symphyse hinab, um unten mit dem Nachbargewebe der linken Gesässhälfte zu confluieren und bildet die Scheidewand zwischen den beiden Vulvae.

Die rechtsseitigen äusseren Geschlechtsteile haben dieselbe Richtung wie der Sulcus genito-ano-coccygeus, während die linken äusseren Geschlechtsteile schräg von innen nach aussen und von vorn nach hinten zu verlaufen und in eine kaum einige Centimeter lange Furche übergehend weiter unten mit der Rundung der linken Gesässhälfte confluieren.

Die linke Vulva wird im oberen Teil in kurzer Ausdehnung von der linken grossen Schamlefze begrenzt, während die zugehörige rechte grosse Schamlefze fehlt. Die kleinen Schamlippen von gewöhnlichem Bau, Clitoris, Glans, Praeputium normal. Die linke Nymphe der linksseitigen Vulva endigt in der halben Höhe des Vestibulum vaginae, die rechte reicht bis nach unten herab. Zieht man die Nymphen voneinander ab, so sieht man das über 1 cm tiefe Vestibulum, unten teilweise durch die Hymenalfalte geschlossen. Zwischen der „Fourchette" und jener Falte sieht man die Fossa navicularis. Unterhalb des Frenulum clitoridis vertieft sich das Vestibulum trichterförmig und umgiebt eine rundliche Oeffnung, aus der unwillkürlich Faeces und willkürlich Harn entleert werden.

Digitized by Google

Keine Spur von Scheide oder distincter Harnröhrenöffnung zu sehen. Die rechte Vulva besitzt lateralwärts eine grosse Schamlefze, medianwärts fehlt eine solche. Nymphen mit Clitoris, Frenulum, Praeputium gut geformt. Vestibulum ziemlich tief, endigt unten mit einer normalen Oeffnung, unterhalb welcher in der Mittellinie sich ein schwer zu beschreibendes zungenförmiges Gebilde findet. Aus dieser Oeffnung gehen ebenfalls unwillkürlich Faeces ab, ab und zu auch Harn, der an der Innenwand des Vestibulum (?) abfliesst.

Im Sulcus genito-analis findet sich auch keine Spur von Hinweis auf eine der normalen Analöffnung entsprechende Stelle. Dasselbe gilt von der von der linken Vulva aus nach hinten zu verlaufenden Rinne.

Es muss hier erwähnt werden, dass im Abstande von 2 cm von der Commissura posterior Narbenspuren sich finden: rechterseits eine geradlinige, linkerseits aber strahlenförmige. Diese Narben sind jedoch, wie festgestellt, erst post partum entstanden, nach vergeblichen chirurgischen Bemühungen, eine Analöffnung zu bilden.

Diese Bemühungen waren vergebliche und dennoch hatte das Mädchen 2—3 Tage nach der Geburt, nachdem man von allen operativen Eingriffen Abstand genommen, plötzlich spontan Stuhlentleerung. Nach Aussage der Eltern konnte das Kind nach einigen Monaten schon willkürlich den Stuhl zurückhalten, erst nach einem Jahre begann unwillkürlicher Abgang der Faeces.

Zwei Sonden, jede in je eine Schamspalte eingeführt, berührten sich; wieder herausgezogen erwiesen sie sich beide mit Fäkalien besudelt, woraus hervorgeht, dass die geräumige Ampulla recti sich in beide Schamspalten hinein öffnet.

Gleitet man mit einem Katheter längs der medianen Seitenkante des Vestibulum der linken Schamspalte entlang, so gelangt man mit Leichtigkeit in die Harnblase, selbst bei Sondeneinführung rinnt der Harn in der Sondenrinne herab. Es gelingt jedoch nicht, auf dieselbe Weise von der rechten Vulva aus in die Harnröhre zu gelangen.

Zieht man die ausserordentliche Kleinheit der als vestibulo-rectal bezeichneten Oeffnungen in Betracht, so war eo ipso jede Digitalexploration ausgeschlossen. Es lässt sich also absolut nichts Positives darüber sagen, ob Scheide, Uterus, Tuben und Ovarien existieren oder nicht.

Die Schamfuge erscheint bedeutend abgeflacht, die absteigenden Schambeinäste verlaufen normal seitlich von den beiden Vulvae.

Der dem Coccyxende entsprechende Punkt trifft den Sulcus genito-analis der rechten Vulva.

Chiarleoni fügt seiner kurzen Beschreibung folgende Bemerkungen hinzu:

„Die klassischen Autoren gehen in der Erklärung der Bildung der äusseren weiblichen Schamteile von der Prämisse aus, dass dieselben aus einer Umbildung des Geschlechtshöckers und der Geschlechtsfalten hervorgehen. Alle sind darüber einig, dass diese Gebilde nur einfache seien, unsere Beobachtung lehrt jedoch, dass eine Verdoppelung des Geschlechtshöckers möglich ist. Aber das ist nicht die einzige Ursache,

Digitized by Google

weshalb dieser Fall den Teratologen interessieren wird. Der Fall scheint zu beweisen, dass im Fötalleben die Bildung der von oben nach unten zwischen Allantois und der Kloake herabwachsenden Falte ausbleiben kann, welche den Sinus urogenitalis vom Enddarme trennt und schliesslich den Damm bildet. Für diese Deutung spricht die Thatsache, dass es kurz nach der Geburt nicht gelang, operativ an der normalen Stelle den Enddarm zu eröffnen, und zweitens der zweifellose Umstand, dass sich nirgends in der Tiefe der beiden Vestibula ein Endstück des Enddarmes nachweisen liess. Wahrscheinlich dürften auch die Scheiden hier ganz fehlen. Wäre es anders mit Uterus und Eileitern? Nichts berechtigt zu einer solchen Annahme.

„Endlich ist diese Beobachtung wichtig, indem sie die Möglichkeit einer ursprünglich doppelten Anlage des Geschlechtshöckers am Körper eines einzelnen Individuums nachweist, dessen übrige anatomischen Charaktere keine Doppelbildung aufweisen."

(Die Uebersetzung des Aufsatzes von Chiarleoni aus der italienischen Sprache verdanke ich Herrn Kollegen Marczewski, das Photogramm des Kindes der kollegialen Gefälligkeit des Herrn Chiarleoni.)

31. Ahlfeld („Die Missbildungen des Menschen." Leipzig 1880, Fig. 8, Tafel XIV) reproduciert eine nach der Natur (1877) aufgenommene Abbildung der doppelten Vulva der am 26. Mai 1876 in Winikon im Kanton Luzern geborenen Katharina Krescentia Kaufmann. Die detaillierte Beschreibung entnimmt er einem Aufsatze von Suppinger (Correspondenzblatt für Schweizer Aerzte. 1876. No. 14 und 1878, No. 24, p. 744). Fig. 6 stellt die doppelte Vulva dieses Kindes dar.

Katharina besass zwei nebeneinander gelagerte, durch eine Raphe von einander getrennte Vulvae. Jederseits fanden sich 2 grosse und zwei kleine Schamlippen, je 1 Clitoris, je 1 Hymen, je 1 Harnröhre, je 1 Scheide, je 1 Mastdarm. Der Mastdarm öffnete sich in Fossa naviculari, ähnlich wie in meiner Dwojra D. betreffenden Beobachtung. An der Stelle der normalen Afteröffnung findet sich keinerlei Vertiefung. Beide Mastdarmöffnungen entleeren Fäces, beide Harnröhren Harn. Die Processuss spinosi columnae vertebralis sind einfach bis zum letzten Lendenwirbel, unterhalb desselben aber scheint eine Verdoppelung der Wirbelsäule resp. des Kreuzbeines vorzuliegen, indem eine Furche in der Kreuzbeingegend darauf hindeutet. Die Schamfuge erscheint verbreitert und weist eine Vertiefung von 1 cm Tiefe auf. Jederseits wurde nur je 1 Tuber ischii getastet. Der klinischen Untersuchung folgte bald die anatomische, indem das Kind im Februar 1878 infolge einer Pneumonie starb. Der Leichnam wurde im pathologisch-anatomischen Institute in Basel obduciert.

Aeusserlich sieht man 2 normal entwickelte Vulvae in Juxtaposition. Der rechte Mastdarm öffnet sich in die rechte Vulva hinein, der linke in die linke Vagina mit sehr enger Oeffnung. Das 9 cm im inneren Querdurchmesser breite Becken erscheint in seiner Höhle durch eine Peritonealfalte in 2 Hälften geteilt, in jeder Hälfte liegt eine Harnblase, je 1 einhörniger Uterus mit je 1 Tube und 1 Ovarium. Der Dickdarm ist bis zum Blinddarm verdoppelt. Nur 2 Nieren fanden sich.

Digitized by Google

Die Wirbelsäule ist vom 3. Lendenwirbel an abwärts gespalten, d. h. verdoppelt, die beiden Ossa coccygea weisen einen Abstand von 3,5 cm auf. Das Rückenmarksende teilt sich in 2 Partes sacrales. Das Becken ist nicht genau beschrieben: statt des Schamfugenknorpels fand man eine 4,4 cm breite Knorpelmasse. Nach Ahlfeld (l. c. p. 88—89) handelt es sich in diesem Falle um Verdoppelung der Geschlechtsorgane bei Verdoppelung des unteren Endes der Wirbelsäule und des Beckens (Dipygie).

Sollten nicht einst durch Nekropsie ähnliche Verhältnisse in dem von Chiarleoni beschriebenen Falle erhärtet werden?

C. 6 Fälle von heterosexueller Doppelanlage der äusseren Geschlechtsteile. — Juxtapositio organorum externorum sexualium utriusque sexus.

Wie ich schon im Vorhergehenden erwähnte, erwähnen alle Autoren, die sich mit Teratologie beschäftigen, Beschreibungen einschlägiger Fälle stets mit einem Fragezeichen, verhalten sich ihnen gegenüber mehr als skeptisch und wagen es zum Teil überhaupt nicht, solche Beobachtungen zu erwähnen. Sagt doch auch Nagel (Handb. d. Gyn., herausg. von J. Veit. I. Bd. Wiesbaden 1897, p. 617): „Ein gleichzeitiges Vorkommen von äusseren männlichen und weiblichen Genitalien ist bisher nicht bewiesen, auch nicht, wie es mir scheint, durch den Fall Neugebauer."

Meckel lenkt die Aufmerksamkeit darauf, dass auch bei Missgeburten mit Verdoppelung der unteren Körperhälfte und auch der äusseren Geschlechtsteile letztere stets gleichen Geschlechtes, also homosexuelle sind, was ja auch leicht verständlich erscheint, angesichts der Entstehung einer solchen Frucht, so wie ja auch Zwillinge von gemeinsamem Amnion umschlossen stets einerlei Geschlechts sind. Fand man aber verschiedenes Geschlecht, so sollte nach Meckel ein Fehler der Beurteilung vorliegen, indem man homosexuelle Organe infolge ungleichmässiger Entwickelung derselben für heterosexuelle ansah (z. B. einen Penis hypospadiacus für eine hypertrophische Clitoris und umgekehrt etc.).

32. Coelius Rhodigin („Leçons antiques". Liv. XXIV c. IV) erzählt, dass in Ferrara in der Lombardei „naquit un corps monstrueux, qui outre qu'il avait deux testicules, se trouvait fourni des natures tant d'homme que de femme, situées coste à coste l'un de l'autre.

33. Ahlfeld (l. c. p. 85) erwähnt nur eine Beobachtung dieser Art: 1486 wurden in Rohrbach bei Heidelberg Zwillingsknaben geboren, die mit dem Rücken und der Steissgegend verwachsen waren. Jedes dieser Kinder besass männliche und weibliche äussere Geschlechtsorgane (siehe Fig. 2, Taf. XIV in Ahlfeld's Atlas, und auch: Paré; Opera 1582, p. 743 (Fig. 6) und auch Licetus: De monstris. Amsterdam 1665; p. 80, und auch: Arnaud l. c. p. 259. C. III, und auch Bauhin: „De hermaphroditorum monstrosorumque partium natura". Francofurti 1609. p. 361 (s. Fig. 6).

Digitized by Google

34. In dem Buche unter dem Titel: „Garczon et fille hermaphrodites." (Paris 1772. Commerc. Lipsiae. Vol. XX. p. 632) ist nach dem Citate Günther's („Commentatio de hermaphroditismo" Lipsiae 1846. p. 55) der 1752 in der Gegend von Rouen geborene Ludwig Heinault beschrieben, der 1773 starb. Schuster von Beruf, wurde er infolge seines männlichen Aussehens allgemein für einen Mann angesehen: „Genitalia externa utriusque sexus perfectissima, in regione pubis juxta se invicem posita, ad latus dextrum muliebria, ad latus sinistrum virilia exhibebant. Partes muliebres labiis, clitoride normali, vagina et utero constabant. Os uteri (i. e. vagina) circiter pollicem et lineas quinque aequans ad penem recipiendum aptissimum esse videbatur. Genitalia virilia penem satis magnum, perforatum, glande et praeputio instructum, scrotum cum testibus ostendebant. Utriusque generis organa sulco laevi ab umbilico usque ad pubes descendente a se invicem separata erant." Nach Günther hat auch Hesselbach eine ähnliche Beobachtung beschrieben (Hesselbach: Salzburger Med. Ztg. Bd. II. 1808. Beschreibung der pathologischen Präparate zu Würzburg. Giessen 1824, p. 221 u. 222, s. auch: Friedreich's Beiträge der Natur- und Heilkunde. Würzburg. Bd. I. 1825), aber G. konnte, da er nicht im Besitze der Hesselbach'schen Arbeit war, nichts Positives angeben. In Betreff der Beobachtung aus Rouen bezweifelt Günther die Genauigkeit der Beschreibung, weil dort die Beschreibung der inneren Geschlechtsorgane ganz fehlt.

Fig. 6. Zwillinge mit Juxtaposition heterosexueller Geschlechtsteile (nach A. Pare).

35. Arnand (Mémoires de chirurgie. Première partie. Londres et Paris. 1768. 4°. p. 239: Dissertation sur les hermaphrodites) giebt S. 392, Pl. VII nach Columbus (siehe Fig. 7 u. 8) das Bildnis von zwei Wesen beiderlei Geschlechtes wieder, bei denen die heterosexuellen Geschlechtsteile nebeneinander und übereinander gelagert sind — und zwar unter dem Titel: Hermaphroditismus (Fig. 7 weiblich, Fig. 8 männlich).

36. Moostakow (Medicina [Lowecz in Bulgarien], p. 32. Juni und Juli 1894) beschrieb ein hermaphroditisch gebildetes Kind. Kopf und Brustkorb normal, Mangel der Schamfuge, Hernia perinealis; rechterseits eine Vulva mit weiblicher Urethra, durch welche der Harn

Digitized by Google

entleert wird, linkerseits jedoch ein Penis imperforatus, Praeputium, ein leeres, also hodenloses Scrotum. Nach hinten zu von der weiblichen Scham eine normale Afteröffnung.

Dieses Citat fand ich am 20. 11. 1895 in dem von Ballantyne höchst sorgfältig redigierten Journal: Teratologia (Nr. 3, July 1895.

Fig. 7 u. 8. 2 Hermaphroditen mit übereinander (Fig. 1) u. nebeneinander gelegenen äusseren Geschlechtsteilen (nach Columbus).

Vol. II, p. 234) und bedaure unendlich, nicht die ausführliche Beschreibung Moostakow's zu besitzen, dessen Beobachtung der meinigen in mancher Beziehung ähnlich ist.

37. Meine eigene, Dwojra D. betreffende Beobachtung von Juxtaposition äusserer heterosexueller Geschlechtsteile.

Dies ist das Verzeichnis sämtlicher von mir in der Litteratur vorgefundenen Beobachtungen von Verdoppelung der äusseren Geschlechtsorgane, seien die Anlagen homo- oder heterosexuell. Ich habe mich in der Klassifikation an das Prinzip von Ballantyne und Skirwing gehalten, sämtliche Fälle auszuschliessen, wo drei oder vier untere

Digitized by Google

Extremitäten gefunden wurden, bezweifle jedoch, dass dieses Kriterium der beiden englischen Autoren ein erschöpfendes sein kann, denn, wenn auch nur zwei untere Extremitäten da sind, so fand man doch, wie z. B. bei Katharina Krescentia Kaufmann bei der Nekropsie eine Zweiteilung — Verdoppelung — des untersten Abschnittes der Wirbelsäule, also ein Analogon der Duplicitas posterior: Dipygia.

Die einfache Verdoppelung der Schamteile, also homosexuelle Duplicität, erklärt sich einfach durch „Keimspaltung". Giebt man diese Möglichkeit der Verdoppelung durch Keimspaltung zu, so lässt sich auch verstehen, wie einerseits von der Mittellinie des Körpers männliche äussere Geschlechtsteile sich entwickelten, auf der anderen Seite jedoch die eine niedere Entwickelungsstufe repräsentierenden weiblichen. Dwojra D. wäre demnach entweder ein Mädchen mit doppelter Vulva, deren rechtsseitige Vulva mehr oder weniger normal ist, deren linke Vulva jedoch den Anschein männlicher Geschlechtsorgane trägt, oder aber ein Knabe mit doppelten äusseren Genitalien, von denen die linksseitigen annähernd normal entwickelt sind, während rechterseits eine Hypospadiasis peniscrotalis mit rudimentärer Scheide und scheinbarer Vulva und Hymen vorliegt.

Wenn Gründe dafür vorliegen, in den doppelten Schamteilen der Dwojra D. nicht einfach homosexuelle doppelte Organe mit verschiedener Stufe der Entwickelung zu sehen, so erübrigt nichts anderes als der Theorie Waldeyer's folgend, nach der jeder menschliche Fötus ursprünglich hermaphroditisch veranlagt ist, eine Verdoppelung der Schamteile anzunehmen durch Keimspaltung und später eine heterosexuelle Entwickelung der beiden ursprünglich identischen Anlagen (aus jeder von ihnen konnten sowohl männliche als weibliche äussere Geschlechtsteile entstehen. Weshalb jedoch eine heterosexuelle Entwickelung erfolgte, auf diese Frage giebt uns die Wissenschaft keine Antwort.

Streng genommen, ist es ohne Nekropsie in keinem der letzten 6 Fälle, weder bei den von Rhodigin und Columbus beschriebenen Fällen, noch bei den 1786 in Rohrbach geborenen Zwillingen noch bei dem Schuster Heinault, dem von Moostakow beschriebenen Kinde oder Dwojra D. möglich zu entscheiden, ob die Entwickelung der nebeneinander gelagerten äusseren Schamteile wirklich oder nur scheinbar eine heterosexuelle ist, infolge ungleichmässiger Entwickelung ursprünglich gleichartiger Teile, wie sie z. B. wahrscheinlich ist für den Fall Mostakow's, wo neben den weiblichen Schamteilen angeblich männliche lagen, aber der Penis (Clitoris hypertrophica) imperforiert war, das Srotum (Synechia labiorum pudendi majorum) leer, also keine Hoden enthielt. Ist der in der linken grossen Schamlefze resp. des rechten Hodensackhälfte der Dwojra D. getastete Körper eine Geschlechtsdrüse und welche: ein Hode oder aber ein ektopischer Eierstock? Ist der von einem Kanale durchsetzte linksseitige Penis wirklich ein solcher oder eine hypertrophische Clitoris, ist das linksseitige Scrotum wirklich ein solches oder nur vorgetäuscht durch Verwachsung zweier grossen Schamlefzen? Nur die Nekropsie kann diese höchst wichtige Frage ent-

Digitized by Google

scheiden. Meiner Ansicht nach spricht alles dafür, dass auch eine wirkliche Heterosexualität unter diesen Bedingungen gemäss der von Waldeyer („Eierstock u. Ei", Leipzig 1870. p. 351—360) vertretenen physiologischen bisexuellen Anlage des menschlichen Embryo vorkommen kann.

Am Schlusse dieses Aufsatzes erlaube ich mir unter Hinweis auf meinen in polnischer Sprache veröffentlichten Beitrag zur Lehre von Pseudohermaphroditismus". (Przeglad Chirurgiczny Bd. II, Heft I S. 82—150, 1894 — Heft IV S. 539—618, 1895 — Bd. III, Heft III, S. 431—482, 1897, Heft IV, S. 578—610 und ff.), in welchem eine Kasuistik von 628 Fällen zusammengestellt ist, die Herren Fachgenossen um die ausführliche Mitteilung ihrer neuen einschlägigen Beobachtungen zu ersuchen.

Bericht.

Finnländische geburtshülflich-gynaekologische Litteratur 1895, 1896 und 1897.

Sammelbericht

von

Dr. G. v. NUMERS
in Helsingfors.

Da viele Aufsätze und Arbeiten aus Finnland auch in deutscher und französischer Sprache erschienen sind, referieren wir hier bloss die, welche in den Landessprachen veröffentlicht wurden.

Zur Orientierung schicken wir folgende Daten voraus. Die finnländische Universität befindet sich in der Hauptstadt des Landes Helsingfors, die zur Zeit etwa 80 000 Einwohner zählt. Der Unterricht in der Entbindungskunst und Gynaekologie wird den Kandidaten der Medizin an der geburtshülflich-gynaekologischen Klinik der Universität erteilt, woselbst jeder Kandidat der Medizin fünf Monate zu practicieren hat. In erwähnter Klinik kommen jetzt jährlich etwa 1000 Entbindungen vor; die gynaekologische Klinik zählt 25 Betten. Als Vorsteher dieser Klinik fungiert der ordentliche Professor der Entbindungskunst und Gynaekologie an der hiesigen Universität, seit 1890 Professor G. Heinricius. Mit der geburtshülflichen Klinik ist auch eine Lehranstalt zur Ausbildung von Hebammen verbunden. Als Lehrer an dieser Anstalt ist Docent Dr. Törngren angestellt.

Ausserdem erteilt Prof. Engström, ausserordentlicher Professor der Gynaekologie, Unterricht in diesem Fach an einer 20 Betten zählenden Klinik, die von ihm im Jahre 1895 eingerichtet wurde und eine jährliche Staatsunterstützung auf 10 Jahre geniesst.

Digitized by Google

Der Unterricht an der Universität wird in den beiden Landessprachen, Schwedisch und Finnisch, erteilt; der Lehrer darf jedoch nach Belieben bestimmen, in welcher der beiden Sprachen er unterrichten will. An der medizinischen Fakultät wird beinahe ausschliesslich in schwedischer Sprache unterrichtet.

In Finnland werden zwei medizinische Zeitschriften herausgegeben: Finska Läkaresällskapets Handlingar, Verhandlungen der Finnischen Aerztegesellschaft[1]), seit 1841, in schwedischer Sprache, und „Duodecim", seit 1885, in finnischer Sprache. Ausserdem giebt es in beiden Sprachen populäre medizinische Zeitschriften und seit 1896 in finnischer Sprache auch eine Zeitschrift für Hebammen.

Litteratur-Uebersicht.

1895.

1. C. von Heideken. Fran barnbördshuset i Åbo. Årsberättelse för 1894. Finska Läkaresällskapets Handlingar. 1895, No. 4.

2. Heinricius. Den 6. tyska gynäkologiska Kongressen i Wien. 1895. Ibidem 1895, No. 1—6.

3. Engström. Ett fall af interstitielt hafvandeskap. Ibidem No. 11.

4. Boije. Bidrag till endometritens etiologie och natur. Ibidem No. 11.

5. Engström. Öfvertaliga ovarier. Ibidem No. 12.

6. Heinricius, Törngren, Engström, Clopatt, Oker-Blom, v. Heideken Kasuistik.

. .

1. C. von Heideken. Bericht aus der Entbindungsanstalt in Åbo für das Jahr 1894.

349 Weiber waren aufgenommen, darunter 41 gynaekologische Fälle. Geburtshülfliche Operationen: Incisio stricturae cicatricatae vaginae einmal, Wendung viermal, Zange zwölfmal, Perforation dreimal. Einmal wurde der vorgefallene Arm reponiert, einmal der Foetus extrahiert, viermal wurde die Nachgeburt aus der Gebärmutter herausgenommen, 23 mal nach Credé herausgepresst. Leichte puerperale Krankheiten sieben. Todesfälle infolge ausserhalb der Anstalt acquirirte Sepsis zwei. 37 gynaekologische Operationen, darunter sieben Ovariotomien.

2. Heinricius. Der 6. deutsche gynaekologische Kongress in Wien. 1895.

Referat der Vorträge und Verhandlungen des Kongresses.

3. Engström. Ein Fall von interstitieller Tubenschwangerschaft. Siehe Centralblatt f. Gyn. 1896, No. 5.

4. Boije. Zur Aetiologie und Natur der chr. Endometritis. Siehe Mitteilungen aus der gynaekologischen Klinik des Prof. O. Engström. Berlin. 1897. (S. Karger.) Bd. I, H. 1.

---

[1]) Gegründet 1835.

Digitized by Google

5. Engström. Ueberzählige Ovarien. Siehe Mitteilungen aus d. gyn. Klinik des Prof. O. Engström. Bd. I, Heft 1. 1897.

Aus dem Protokoll der Gesellschaft Finnländischer Aerzte für das Jahr 1895.

6. Heinricius (Finska Läkäresällskapets Handlingar. 1895, No. 1, S. 38) beschreibt einen von ihm mit Erfolg operierten Fall von Tubenschwangerschaft mit Haematocele retrouterina.

7. Törngren (Ibidem No. 2, S. 100) zeigte einen von ihm mit Alkoholinjektionen behandelten Fall von Carcinoma uteri.

8. Heinricius (Ibidem No. 2, S. 100) referierte einen sehr schnell verlaufenen Fall von Cancer uteri bei einem 23 Jahre alten Weibe.

9. Heinricius (Ibidem No. 3, S. 171) beschreibt zwei Fälle von Enterocele posterior. Siehe Centralblatt f. Gynaekologie. 1895, S. 441.

10. Heinricius (Ibidem No. 4, S. 220) referiert einen von ihm mit Erfolg operierten Fall von Tubenschwangerschaft mit Haematocele retrouterina.

11. Engström (Ibidem No. 4, S. 222) referiert einen von ihm mit Erfolg operierten Fall von Tubenschwangerschaft, wo er mit gutem Erfolge einen nekrotischen Darm mit einem Stücke des Netzes überkleidete.

12. Engström (Ibidem No. 5, S. 268) beschreibt die Mackenrodt'sche Vaginäfixation bei Retroflexio Uteri. Nach dieser Methode hat er fünfmal operiert. Zwei Frauen wurden schwanger.

13. Engström (Ibidem No. 6, S. 320) zeigte eine von ihm mit Erfolg operierte Parovarialcyste mit gedrehtem Stiele.

14. Törngren (Ibidem No. 6, S. 336) referiert einen von ihm mit Erfolg durch die vaginale Laparotomie nach Dührssen operierten Fall von Ovario-salpingitis. Er beschreibt die Operation, hebt ihre Vorteile und Nachteile hervor.

15. Heinricius (Ibidem No. 6, S. 338) zeigte ein aus einer im 4. Monate schwangeren Gebärmutter durch Laparotomie entferntes Fibrom. Die Schwangerschaft dauerte fort.

16. Engström (Ibidem No. 6, S. 342) zeigte ein von ihm exstirpiertes Uterusmyom.

17. Clopatt (Ibidem No. 10, S. 581) referiert einen von ihm mit Erfolg operierten Fall von Tubenschwangerschaft. Der Tubarsack apfelgross; Ruptur der hinteren Wand. Reichlich coaguliertes Blut in Fossa Douglasi und Excavatio vesico-uterina. Der Foetus, 2 cm lang, wurde in der Fossa Douglasi gefunden.

18. Heinricius (Ibidem No. 10, S. 583) beschreibt sechs von ihm mit Erfolg ausgeführte Ovariotomien bei jungen noch nicht menstruierten Mädchen im Alter von 13 bis 18 Jahren. I. 13 J. Faust

Digitized by Google

grosse Dermoïdcyste. II. 13 J. Kindskopfgrosse Colloïdcyste. III. 18 J. Dermoïdcyste. Gewicht 5737 Gramm. IV. 17 J. Mannskopfgrosses Kystoma proliferum papillare. Gewicht 4140 Gramm. Blutiger Inhalt. In der Bauchhöhle 3800 ccm Flüssigkeit. Bald nach der Laparotomie entwickelte sich Cancer peritonei. Tod nach drei Monaten. V. 14 J. Dermoïdcyste. Gewicht 285 Gramm. VI. 17 J. Kystoma ovarii. Gewicht 350 Gramm. Cystenflüssigkeit 2000 ccm.

19. Oker-Blom (Ibidem No. 11, S. 637) referiert eine von ihm ausgeführte Laparotomie wegen eines malignen Ovarialtumors von 6 Kilo Gewicht.

20. Clopatt (Ibidem No. 11, S. 643) referiert sechs Fälle von Laparotomie wegen Krankheiten der weiblichen Geschlechtsorgane. I. Kystoma ovarii dextr. Graviditas mens. II. Ovariotomie. Der Tumor von der Grösse eines Gänseeies. Die Schwangerschaft nicht unterbrochen. II. Kystoma ovarii sin. Ovariotomie. Der Tumor apfelgross. III. Kystome ovarii dextr. Ovariotomie. Der Inhalt des Tumors 5 Liter. IV. Myoma uteri. Myomotomie. Gestieltes subseröses Myom von 225 Gramm Gewicht. V. Pyosalpinx sin. Der Tubensack wurde an die Bauchwunde genäht, geöffnet und drainiert. VI. Pyosalpinx dextr. Salpingitis sin. Salpingectomie bilateralis. Die Frauen genasen.

Aus dem Protokoll des ärztlichen Vereins in Åbo.

21. v. Heideken (Ibidem No. 5, S. 274) zeigte ein Fibrom von 450 Gramm Gewicht, das er per vaginam aus der vorderen Wand der Gebärmutter enucleïrt hatte. Guter Erfolg.

22. Nordberg. Ein Fall von vereiterter Ovarialcyste. Duodecim. 1895. S. 63.

24jährige Frau. Drei Wochen nach der Entbindung Frost, Fieber, Schmerzen im Bauche. Eine Woche später bemerkte die Pat. in der linken unteren Bauchseite einen Tumor, der unter Fiebererscheinungen schnell zunahm. 13. Juni 1895. Die Kuppel des Tumors zwei Querfinger vom Proc. xiph., Bauchschnitt. Punktion der Cyste. 7000 ccm übelriechende eitrige Flüssigkeit. Die Cystenwand wurde an die Bauchwand genäht, weil die Exstirpation wegen ausgebreiteter Adhäsionen mit den Gedärmen, der Bauchwand und der Organe des kleinen Beckens unmöglich war. 22. Juni. Incision. Drainage. 22. Febr. 1896. Eine kurze kleine Fistel; die Frau sonst gesund.

1896.

1. Heinricius. Om symfyseotomi. Finska Läkaresällskapets Handlingar. 1896. No. 1.

2. Graufelt. Om myomotomi, särskildt för grund af erfarenheten från gynäkologiska Kliniken i Helsingfors. Ibidem No. 3 und 4.

3. Heinricius. En 3^{die} serie af 100 laparotomier. Ibidem No. 7.

4. v. Heideken. Fran barnbördshuset i Åbo. Årsberättelse för 1895. Ibidem No. 7.

Digitized by Google

5. Essen Möller. Idiopatisk hypertrofi af portio vaginalis uteri. Ibidem No. 8.

6. Forsström. Upprepadt tubarkafvandeskap hos samma quinna. Ibidem No. 9.

7. Lindholm. Ett fall af gonorrhoisk cystit. Ibidem No. 10.

8. Tennberg. Bidrag till kännedom om kongenitale missbildningar af quinnans könsorgan. Ibidem No. 10.

9. Engström. Tarmparalysi efter operativa ingrepp i bukhålan. Ibidem No. 11.

10. Engström. Uterint hafvandeskap efter förutgangen tubargraviditet. Ibidem No. 12.

11. Heinricius. Om indikationerna för myomotomi.

12—24. Heinricius, af Schultén, Lindholm, Boije, Engström, Kasuistik und Vorträge.

1. Heinricius. Ueber die Symphyseotomie. Siehe Monatsschrift f. Geb. u. Gyn. Bd. III. 1896. April. Ein Fall von Symphysiotomie nebst Bemerkungen über die Operation von J. Heinricius.

2. Graufelt. Ueber die in der gynaekologischen Universitätsklinik von Helsingfors ausgeführten Myomotomien.

In dem Zeitraum vom 8. April 1895 bis 1. Januar 1896 wurden in der gynaekologischen Universitätsklinik zu Helsingfors 158 Operationen wegen Myoma uteri ausgeführt und zwar: 84 Laparomyomotomien, 20 Kastrationen, 44 Polypenoperationen von der Scheide her, 10 vaginale Enucleationen submuköser Myome. Die Laparomyomotomien wurden nach folgenden Operationsmethoden ausgeführt: Extraperitoneale Stielversorgung 5 (mit 1 Todesfall); intraperitoneal nach Schröder 18 (5 Todesfälle); intraperitoneal mit Versenkung der elastischen Ligatur 1 (1 †); retroperitoneal nach Chrobak 24 (2 †); totale Entfernung der Gebärmutter 3 (1 †); Enucleation des Tumors nach Martin 15 (2 †); Entfernung gestielter subseröser Geschwülste 18 (3 †). Von den 20 Kastrationen starb 1, von 44 vaginalen Polypenoperationen 1, von den 10 vaginalen Geschwulstenucleationen keine. Die 158 Operationen werden in tabellarischer Form mitgeteilt. 18 Laparomyomotomien und Kastrationen sind von Pippingsköld, die meisten von den übrigen von seinem Nachfolger Heinricius ausgeführt.

Der Verfasser giebt eine Darstellung der historischen Entwickelung der verschiedenen Methoden der Laparomyomotomie.

3. Heinricius. Eine dritte Serie von 100 Laparotomien.

Kurzer Bericht über 100 in dem Zeitraum vom 22. Sept. 1894 bis 22. Febr. 1896 in der gynaekologischen Universitätsklinik zu Helsingfors ausgeführten 40 Ovariotomien (wegen Geschwülsten) mit 3 Todesfällen (1 an Ileus, 1 unvollendete Operation, Tod von sekundärer Sepsis sechs Wochen nach der Operation, 1 Krebs des Bauchfells), 3 Oophorektomien, 15 Salpingo-Oophorektomien, 1 Entfernung einer Pankreascyste, 30 Myomotomien, und zwar 5 Entfernungen subseröser Myome, 3 Enucleationen, 2 Totalexstirpationen per laparot. (1 Todesfall), 20 supravaginale Amputationen nach Chrobak (2 Todes-

Digitized by Google

fälle Sepsis) und 11 Ventrofixationen (wegen Prolapsus uteri und Retroflexio uteri).

Der Verfasser spricht seine Ansichten besonders über die Technik der Myomotomie und der Ventrofixatio uteri aus.

4. v. Heideken. Bericht aus der Entbindungsanstalt in Abo für das Jahr 1894.

364 Weiber wurden aufgenommen, darunter 51 gynaekologische Fälle. Geburtshülfliche Operationen: Extraktion bei Fuss- und Steisslage 10 mal, Wendung 4 mal, Zange 18 mal, Perforation 2 mal, Entfernung der Nachgeburt mit der Hand 3 mal, Credé 33 mal, Tamponade der Gebärmutter nach der Entbindung 1 mal. Leichte puerperale Erkrankungen 13 mal, schwere 3 mal. 3 Todesfälle (Tuberculosis pulm. Pyelitis, Eklampsie), 50 gynaekologische Operationen, darunter 5 Ovariotomien, 4 Myomotomien und 1 transperitoneale Nephrectomie.

5. Essen-Möller. Idiopathische Hypertrophie der Portio vaginalis uteri. Siehe Mitteilungen aus der gynaekol. Klinik von Prof. Engström. Bd. 1, Heft 1. 1897.

6. Forsström. Wiederholte Tubenschwangerschaft bei derselben Frau. Ibidem Bd. I, Heft 1. 1897.

7. Lindholm. Ein Fall von Cystitis gonorrhoica.

Nach einer Darstellung der Lehre von der gonorrhoischen Cystitis beschreibt der Verf. einen in der gynaekol. Universitätsklinik beobachteten Fall, wo bei der bakteriologischen Untersuchung der Harnröhre und des Cervicalkanals Gonokokken entdeckt wurden. Intensiver Blasenkatarrh. Im Cystoskop zeigte sich die Blasenschleimhaut heftig gerötet, mit einigen oberflächlichen Substanzverlusten. Im Deckglaspräparat sieht man charakteristische Gonokokken, bei Reinkultur des Harns (Glycerinagar und sterile Kystomflüssigkeit) entwickelten sich Gonokokken. Keine Mischinfektion. Der Fall wurde mit Erfolg mit intravesicalen Instillationen einer Lapislösung behandelt.

8. Tennberg. Beitrag zur Kenntnis der angeborenen Missbildungen der weiblichen Geschlechtsorgane. Siehe Monatsschrift f. Geb. u. Gyn. Bd. V. 1897. April. (Arbeit aus der gynaekologischen Universitätsklinik in Helsingfors.)

9. Engström. Ueber Darmlähmung nach operativen Eingriffen in der Bauchhöhle. Siehe Zeitschrift für Geburtshilfe und Gynaekologie. Bd. XXXVI, Heft 3.

10. Engström. Ueber uterine Schwangerschaft nach vorhergegangener operativ behandelter Tubenschwangerschaft. Siehe Mitteilungen aus der gynaekologischen Klinik des Prof. Engström. Bd. I, Heft 3. 1897.

11. Heinricius. Ueber die Indikationen der Myomotomie.

Die Myomotomie wird nach der Ansicht des Verfassers durch das schnelle Wachstum des Tumors, starke durch andere Mittel unstillbare Blutungen, Ascites, Druckerscheinungen, bedeutende Grösse oder Degeneration der Geschwulst, Schwangerschaft, wenn Entbindungsstörungen vorausgesetzt werden, durch den Tumor verursachte

Digitized by Google

Schmerzen indiciert. Die sociale Stellung der Kranken hat auch Einfluss. Beschränkt man den operativen Eingriff auf die Fälle, wo strenge Indikationen vorliegen, wird man selten in die Lage kommen, sich mit Enucleation der Geschwülste zu begnügen, sondern muss fast immer zur Amputatio uteri supravaginalis oder zur Totalexstirpation seine Zuflucht nehmen.

Aus dem Protokoll der Gesellschaft Finnländischer Aerzte für das Jahr 1896.

12. Heinricius. (Finska Läkaresällskapets Handlingar. 1896, No. 2, S. 132). Zwei Fälle von Ileus post laparatomiam.

Unter 300 Laparotomien hat H. zwei Fälle von Ileus beobachtet. In einem Fall starb die Kranke plötzlich am 23. Tage post oper.; bei der Autopsie fand man eine Einziehung des Mesocolons des Colon asc. in der Mitte abgeknickt. In dem anderen Falle wurde bald nach dem Einsetzen der Symptome die Bauchwunde wieder geöffnet und die Verwachsungen zwischen Stiel (Ovariotomie) und Darmschlingen gelöst; der Exitus trat aber dessenungeachtet einige Stunden später ein.

13. Heinricius. Die Sterblichkeit durch Puerperalfieber in der geburtshülflichen Klinik zu Helsingfors 1834—1895. Ibidem No. 3, S. 235. Siehe Verhandlungen der deutschen Gesellschaft für Gynaekologie. Sechster Kongress in Wien. 1895. S. 709.

14. Heinricius (Ibidem No. 5, S. 472) referiert einen Fall von Ruptura uteri sub partu, wo er die supravaginale Amputation des Uterus gemacht hatte. Siehe Centralblatt für Gynäkologie 1896, S. 1040. Ruptura uteri sub partu — Amputatio uteri supravaginalis.

15. Nyberg (Ibidem No. 5, S. 472) referiert einen Fall von Zwillingsgeburt, wo erst ein macerierter Foetus von 17 cm. Länge und 33 Gramm Gewicht und 2 Stunden nachher ein lebendes Kind von 3000 Gramm Gewicht geboren wurden. Zwei verschiedene Placenten von ungleicher Grösse.

16. af Schultén (Ibidem No. 5, S. 475) zeigte einen von ihm operierten Ovarialtumor von 21 Kilo Gewicht.

17. Heinricius (Ibidem No. 6, S. 570) hielt einen Vortrag über die Morbilität der geburtshülflichen Klinik in Helsingfors und über die verschiedenen Arten der prophylaktischen Behandlung der Geburt, die früher und gegenwärtig in der Klinik in Anwendung gekommen sind. Siehe Verhandlungen der deutschen Gesellschaft für Gynaekologie. Sechster Kongress in Wien 1895, S 709.

18. Heinricius (Ibidem No 10, S. 837) zeigte ein 19 jähriges Mädchen mit Defectus vaginae und Uterus rudimentarius. Die äusseren Geschlechtsteile normal entwickelt.

19. Heinricius (Ibidem No. 10, S. 838) referiert einen Fall von einer grossen Dermoidcyste des Ovariums bei einem 22jährigen Mädchen. Die Cyste konnte wegen starken Verwachsungen mit der Bauchwand nicht exstirpiert werden, sondern wurde teilweise entfernt. Die Höhle wurde durch die Bauchwunde dräniert. Gewicht der entfernten

Digitized by Google

Teile des Tumors 2200 Gramm. Inhalt der Cyste 9 Liter. Die Kranke starb 6 Wochen nach der Laparotomie in Folge sekundärer Sepsis.

20. Heinricius (Ibidem No. 10, S. 842) referiert einen von ihm mit Glück operierten Fall von im Puerperium verjauchter Ovarialcyste.

21. Heinricius (Ibidem No. 11, S. 953) beschreibt eine Laparotomie wegen tubo- abdominaler Schwangerschaft und zeigt das Präparat. Der tubo-abdominale Fruchtsack von der Grösse eines Strausseneies enthält einen 10 cm langen Foetus und 5 cm breites Placentar (decidual) Gewebe mit cirkumskripten Blutergüssen. Die Frau genas.

22. Lindholm (Ibidem No. 11, S. 955) beschreibt die Mikuliczsche Drainage. Bei dieser Gelegenheit referieren Heinricius und Engström ihre Ansichten und Erfahrungen über die Drainage nach Laparotomien.

23. Boije (Ibidem No. 12, S. 1061) referiert einen von ihm mit Erfolg operierten Fall von Tubenschwangerschaft, wo der Processus vermiformis mit dem linksseitigen Fruchtsack verwachsen war.

24. Engström (Ibidem No. 12, S. 1069) giebt eine kurze Beschreibung über 100 von ihm ausgeführte abdominale Enucleationen von Myomen des Uteruskörpers.

25. Oker-Blom. Ein Fall von Uterus duplex. Duodecim 1896, S. 160. 34jährige Frau. Zwei vollständig getrennte Uteri. Die rechte Gebärmutter grösser als die linke. Keine Portio vaginalis. Im Fundus vaginae zwei Oeffnungen, die eine grösser, die andere kleiner; durch diese dringt die Sonde 7 cm ein, durch jene 5 cm. 3 Entbindungen ad terminum, 5 Aborte II., IV. Schwangerschaft in der rechten, III., V., VI., VII und VIII in der linken Gebärmutter. I unbestimmt in welcher. Die menstruelle Blutung gleichzeitig aus beiden Uteris.

26. Parviainen. Der internationale gynaekologische Kongress in Genf 1895, Beschreibung der Verhandlungen des Kongresses.

1897.

1. Caroline Eskelin. 150 fall af eklampsi. Finska Läkaresällskapets Handlingar 1897. No. 1.

2. Engström. Abdominal enukleation af myomer ur lifmoderkroppen. Ibidem No. 2.

3. Heinricius och Mellberg. Om de på barnbördshuset i Helsingfors 1834—1895 utförda 1073 tangförlossningarna. Ibidem No. 2 und 3.

4. Heinricius och Lindholm. Om infektion of ovarialcystor. Ibidem No. 4.

5. v. Heideken. Fran barnbördshuset i Åbo. Årsberättelse för 1896. Ibidem No. 5.

Digitized by Google

6. Grönholm. Bidrag till kännedomen om genitalprolaps, med särskild hänsyn till resultaten af dess operativa behandling. Ibidem No. 7 und 8.

7. Lindholm. Ett fall af pneumokockinfektion med ovanligt förlopp. Ibidem No. 7—8.

8. Bouchè. Två fall af s. k. narkosförlamning. Ibidem No. 7—8.

9. Boije. Dubbel quinlig vesica och dubbel urethra. Ibidem No. 10.

10. Lönnqoist. Om ovarialtumorernas förhallande till hafvandeskap, förlossning al barnsäng. Ibidem No. 11.

11. Engström. Exstirpation af uterus och resektion af vagina vid total prolaps. Ibidem No. 11.

12. Engström. Perityphlit al högersidig Perisalpingo-Oophorit. Ibidem No. 12.

13—29. Heinricius, Engström, Clopatt, Lindholm, Törngren, Kasuistik.

1. Caroline Eskelin. 150 Fälle von Eklampsie. Eine ausführliche Zusammenstellung der in der geburtshilflichen Klinik in Helsingfors in der Zeit vom 19. Nov. 1833 bis 1. Nov. 1896 beobachteten Fälle von Eklampsie. Die Fälle sind tabellarisch angeordnet und hauptsächlich in klinischer und therapeutischer Hinsicht beschrieben.

2. Engström. Abdominale Enukleation der Myome des Uteruskörpers. Siehe Mitteilungen aus der gynaekologischen Klinik des Prof. Engström. Bd. 1, Heft 1 1897.

3. Heinricius und Mellberg. Ueber die in der geburtshilflichen Klinik in Helsingfors während der Jahre 1834—1895 mit der Zange ausgeführten 1073 Entbindungen. Diese ausführliche Arbeit umfasst eine Zusammenstellung aller Zangengeburten, welche in der geburtshilflichen Klinik in Helsingfors seit ihrer Stiftung 1834 bis 1895 vorgekommen sind. 1834—1860 kamen auf 3881 Entbindungen 83 Zangengeburten = 2,14 pCt., 1861—1869 1735 Entbindungen 63 Zangen = 3,63 pCt., 1870—1878 2268 Geburten 120 Zangen = 5,29 pCt., 1879—1895 (die neue Klinik) 12196 Geburten, 800 Zangen = 6,50 pCt., 1834—1895 20080 Geburten 1066 Zangen = 5,31 pCt. In einer kleinen geburtshilflichen Abteilung, welche 1855—1860 bestand kamen auf 291 Geburten 7 Zangen = 2,40 pCt. Die Verfasser vergleichen ihre Fälle in Hinsicht der Frequenz, der Indikationen, der Folgen für Mutter und Kind, des Geschlechts der Kinder, der Kindeslagen u. s. w. mit den von Münchmeyer, Wahl, Schmid, Schick, Hasemann, Christel, Sichler, Winternitz, Darras, Schwab, Belorusoff, Ditzel u. a. publizierten Fälle.

4. Heinricius und Lindholm. Ueber die Infektion der Ovarialcysten. Diese Arbeit ist auch in Annales de Gynécologie April 1897 (De l'infection des Kystes de l'ovaire) publiziert.

5. v. Heideken. Bericht aus der Entbindungsanstalt in Åbo für das Jahr 1896. 427 Weiber waren aufgenommen, darunter 60 gynaekologische Fälle. Geburtshülfliche Operationen: Punctio lab. maj.

Digitized by Google

oedemat 1 mal, Zange 18 mal, Wendung 8 mal, Extraktion nach der Wendung 5 mal, Perforation 5 mal, Partus arte praematurus 2 mal, Credé 38 mal, manuelle Entfernung der Nachgeburt 3 mal. 13 leichte und 5 schwere puerperale Erkrankungen, darunter 3 Todesfälle (2 Eklampsie und 1 Placenta praevia centralis). Gynaekologische Operationen 55, darunter Ovariosalpingectomia 5 mal, Myomotomia 2 mal, Hysterectomia supravaginalis 1 mal, Ovariotomia 9 mal, Castratio 1 mal.

6. Grönholm. Beitrag zur Kenntnis des Genitalprolapses, besonders mit Hinsicht der Resultate der operativen Behandlung.

Diese Arbeit umfasst alle Fälle von Genitalprolaps, welche in der gynaekologischen Universitätsklinik in Helsingfors von 1874 bis 1896 aufgenommen und behandelt resp. operiert worden sind. Nach einer ausführlichen Beschreibung der verschiedenen Operationen wegen Prolapsus, resp. Descensus uteri et vaginae, teilt der Verfasser sein Material in verschiedene Gruppen.

		Anzahl der Fälle.	Bekanntes Resultat.
I.	Keine operative Behandlung	17	1
II.	Amputatio cervicis	9	2
III.	Colporrhaphia ant. . . . . (in 6 Fällen mit Amputatio cervicis.)	15	8
IV.	Colporrhaphia post. . . . . (in 4 Fällen mit Colporrhaphia ant. und Amputatio cervicis).	6	3
V.	Episiorrhaphia und Colporrhaphia post. (ältere Fälle)	2	1
VI.	Perineoplastik nach Lawson-Tait . . (in 4 Fällen Colporrhaphia ant., in 2 Kolporrhaphia post., in 2 Amputatio cervicis, in 3 Kolporrhaphia ant. und Amputatio cervicis).	11	5
VII.	Colpoperineorrhaphia nach Hegar. . . (in 15 Fällen Colporrhaphia ant., in 5 Kolporrhaphia ant. und Amputatio cervicis, in 4 Amputatio cervicis, in 1 Colporrhaphia ant. et lateralis).	28	17
VIII.	Colpoperineorrhaphia nach Simon . . .	1	1
IX.	Perineauxesis nach Martin	1	1
X.	Cloisonnement du vagin nach L Fort .	2	1
XI.	Cirkuläre Silbernaht nach Freund . .	1	1
XII.	Ventrofixatio uteri	21	17
XIII.	Vaginofixatio uteri	2	2
		116	60

In 37 Fällen, wo das Resultat der hauptsächlich plastischen Operationen (III.—X.) bekannt ist, trat Recidiv in 22 Fällen = 59,5 pCt. auf. Der Verfasser hat aus der Litteratur, 1070 Fälle von Prolapsus resp. Descensus uteri et vaginae, zusammengestellt und hat gefunden, dass in 268 = 25,1 pCt. Recidiv aufgetreten ist. Der Verfasser betrachtet dann die Umstände, die Grösse des Vorfalls, das Alter des Vorfalls, die vorausgegangenen Geburten, die Bedeutung der

Digitized by Google

Amputatio colli und die Elongatio (hypertrophica) colli — welche einen Einfluss auf die Häufigkeit der Recidive ausüben können.

In 11 Fällen von Ventrofixatio uteri ohne plastische Operationen trat Recidiv in 3 = 26,2 pCt. auf; in 6 Fällen von Ventrofixatio mit plastischen Operationen kamen 3 Recidive vor = 50 pCt.

7. Lindholm. Ein Fall von Pneumokokken-Infektion mit ungewöhnlichem Verlauf.

Verf. giebt erst eine Zusammenstellung der während der letzten Jahre publicierten Fälle von Oophoro-salpingitis mit Pneumokokken und referiert nachher einen in der gynaekologischen Universitätsklinik in Helsingfors behandelten Fall mit multiplen periuterinen Pneumokokkenabscessen. Die Kranke, eine 44jährige Frau erkrankte eine Woche vor der Aufnahme plötzlich mit Fieber und Bauchschmerzen. Bei der Untersuchung wurde ein schmerzhaftes Genital, welches das hintere Scheidengewölbe herabdrückte gefunden. Incision. Retrouterine-Ansammlung von Eiter. Tod 9 Tage nach der Operation. Bei der Sektion wurde gefunden: hochgradige periuterine Vereiterung in Gestalt einer harten, multiple Abscesse einschliessenden Masse; die Tuben und Ovarien waren nicht zu unterscheiden; septische Peritonitis, Abscesse der Tonsillen, der Leber und der Nieren. In diesen Abscessen und in der retrouterinen Eiteransammlung waren virulente Pneumokokken nachweisbar. Verfasser meint, dass die pathologischen Veränderungen des periuterinen Gewebes eine Folge einer anamnestisch nachweisbaren Infektion nach einer Entbindung vor 10 Jahren seien. Die tötliche Pneumokokkeninfektion sei von den Abscessen der Tonsillen her entstanden. Die Pneumokokken seinen als Metastasen in die periuterinen Gewebe eingedrungen und haben dort eine akute Vereiterung hervorgebracht.

8. Bocht. Zwei Fälle von sogenannter Narkosenlähmung. Siehe Mitteilungen aus der gynaekologischen Klinik des Prof. Engström. Bd. I, Heft 3. 1897.

9. Boije. Doppelte weibliche Harnblase und doppelte Urethra. Ibidem Bd. I, Heft 2. 1897.

10. Lönnqoist. Ueber das Verhalten der Ovarialtumoren zu Schwangerschaft, Geburt und Wochenbett. Nach Berücksichtigung der Litteratur teilt Verf. die 8 in der gynaekologischen Universitätsklinik zu Helsingfors operierten Fälle von Ovarientumoren während der Schwangerschaft (2 von Pippingsköld 1879 und 1884, 1 von Törngren 1888, 2 von Engström 1888 und 1889 und 3 von Heinricius 1889, 1892 und 1896) mit. In 2 Fällen trat Abortus bald nach der Operation ein. In 1 Fall erfolgte Tod in Folge von Sepsis. Verfasser giebt eine Zusammenstellung von 205 Fällen von Ovariotomie während der Schwangerschaft (bis 1897). Die von Dsirne 1892 (Archiv f. Gyn.) publizierten Fälle sind ausgeschlossen.

11. Engström. Exstirpation des Uterus und Resection der Vagina bei totalem Vorfall. Siehe Mitteilungen aus der gynaekologischen Klinik des Prof. Engström. Bd. I, Heft 2. 1897.

Digitized by Google

12. Engström. Perityphlitis und rechtseitige Peri-Salpingo-Oophoritis. Ibidem Band 1, Heft 3.

Aus dem Protokoll der Gesellschaft Finnländischer Aerzte für das Jahr 1897.

13. Heinricius (Finska Läkaresällskapets Handlingar. 1897, No. 1, S. 192) beschreibt eine von ihm mit gutem Erfolg ausgeführte Laparotomie wegen Tubenschwangerschaft und acute Haematocele mit beginnender Kapselbildung. Der Fall zeigt, wie eine Blutung durch die abdominelle Oeffnung des Eileiters bei Tubenabort ohne heftige Symptome und ohne Erscheinungen von Collaps eintreten kann.

14. Heinricius (Ibidem No. 1, S. 193) referiert einen Fall von Ovariotomie. Die sehr schnell wachsende Cyste wurde 12 Wochen nach der Entbindung exstirpiert. 20 Liter Inhalt, colloïd. Die Frau genas.

15. Heinricius (Ibidem No. 1, S. 194) referiert einen Fall, wo er mit gutem Erfolg eine grosse Colloïdcyste des Eierstocks von einer im 4. Monate schwangeren Frau entfernt hatte.

16. Heinricius (Ibidem No. 1, S. 194) beschreibt 40 von ihm ausgeführte Myomotomien mit retroperitonealer Stielversorgung nach Chrobak. Bei dieser Gelegenheit giebt Engström an, dass er bei der supravaginalen Amputation der myomatösen Gebärmutter die beiden Eierstöcke zurücklässt.

17. Engström (Ibidem No. 1, S. 196 und No. 3, S. 496) zeigt ein von ihm exstirpiertes Uterusmyom von 16,5 Kilo Gewicht, welches teils in Eiterung, teils in Gangrän übergegangen war. Die Frau, 50 Jahre alt, hatte schon 1876 einen faustgrossen Tumor rechts von der Gebärmutter. Die Menses hörten auf im 50. Lebensjahre, aber die Geschwulst wuchs weiter. Im August 1896 traten Fröste und Fieber auf, die Kräfte nahmen ab. Die Frau wurde sehr blutarm und schwach. Laparotomie 4. Dez. 1896. Die Geschwulst füllt beinahe die ganze Bauchhöhle aus, geht von dem oberen, rechten Teil der Gebärmutter mit einem zweifingerbreiten Stiel aus, hat sich zwischen den Blättern des Lig. latum, unterhalb Coecum und des unteren Teiles des Colon ascendens entwickelt. Schwere Enucleation, starke Blutung. Das Bauchfell wird mit fortlaufender Catgutnaht wieder vereinigt. Tod nach zwei Tagen. Die Nieren, die Milz und die Leber verändert infolge lange dauernder Infektion. Das Herz etwas fettig degeneriert. Keine frische Infektion des Bauchfells, keine Blutung, kein Exsudat.

18. Heinricius (Ibidem No. 3, S. 499) referiert eine von ihm mit gutem Erfolge ausgeführte Ovariotomie bei einer 72jährigen Frau. Der Tumor war ein papilläres Kystom. Der Inhalt 12 Liter.

19. Heinricius (Ibidem No. 3, S. 500) referiert zwei von ihm mit gutem Erfolge ausgeführte Ovariosalpingektomien. In beiden Fällen waren die Tuben verdickt, mit Eiter gefüllt; in dem ersten Falle waren ausserdem die Ovarien mit kleinen Eiterhöhlen durchsetzt.

Digitized by Google

Die bakteriologische Untersuchung des Eiters in beiden Fällen ergab sehr virulente Streptokokken. In dem ersten Falle wurde die Drainage der Fossa Douglasii nach der Methode von Mikulicz gemacht. In beiden Fällen hatte die Krankheit sich nach der Entbindung, 1 resp. 7 Jahre vor der Operation, entwickelt.

20. Clopatt (Ibidem No. 3, S. 506) zeigt eine Hydrosalpinx, die er mit gutem Erfolge durch Laparotomie entfernt hatte. Der Sack mit wasserklarem Inhalt wog 130 Gramm; der aus Lig. latum gebildete Stiel war zweimal gedreht.

21. Heinricius (Ibidem No. 4, S. 595) zeigt ein durch Laparotomie entferntes subseröses Uterusmyom von 525 Gramm Gewicht. Die Geschwulst hatte blos eine fibröse Kapsel, sonst war der Inhalt weich und flüssig (s. g. Pseudo-Cyste); weder Eiterbildung noch Gangrän kam vor.

22. Heinricius (Ibidem No. 4, S. 597) zeigt eine durch supravaginale Amputation entfernte Gebärmutter mit vielen intramuralen, subserösen und ein taubeneigrosses submuköses Myom.

23. Lindholm (Ibidem No. 4, S. 598) zeigte Reinkulturen von Gonokokken aus dem Tubensacke und dem Uterinsekret derselben Person.

24. Lindholm (Ibidem No. 6, S. 731) referiert einen Fall, wo er mit gutem Erfolge wegen Eiterung der Uterusadnexe durch Laparotomie doppelseitige Oophorosalpingektomie und Totalexstirpation der Gebärmutter ausgeführt hatte.

25. Engström (Ibidem No. 6, S. 737) referierte einen Fall von Enucleation eines mannskopfgrossen Myoms aus der im 5. Monate schwangeren Gebärmutter.

26. Engström (Ibidem No. 6, S. 783) referiert einen Fall, wo er mit gutem Erfolge viele subseröse und intramurale Myome von der Gebärmutter einer 50jährigen Frau enucleïrt hatte. Er spricht seine Ansichten über die Enucleation der Uterusmyome durch Laparotomie aus.

27. Törngren (Ibidem No. 6, S. 786) referiert einen Fall, wo eine narbige Strictur, verursacht von einer vor drei Jahren wegen Carcinom ausgeführten Amputation des Cervix uteri die Entbindung komplicierte.

28. Engström (Ibidem No. 12, S. 1757) zeigte einen Tumor, Ovarialsarkom, von 26 Kilo Gewicht, welcher sich beinahe vollständig retroperitoneal entwickelt hatte.

29. Engström (Ibidem No. 12, S. 1757) referierte drei neue Fälle von Graviditas uterina nach operativ behandelter Tubenschwangerschaft.

30. Sipilä. Die Operationstechnik bei der Exstirpatio uteri totalis per vaginam. Duodecim. 1897, S. 236. Beschreibung der in der gynaekologischen Klinik von Engström üblichen Technik.

Digitized by Google

Dissertationen.

von Numers. Kliniska Studier öfer placenta praevia. (Klinische Studien über Placenta praevia). Helsingfors 1896.

Eine Studie über Placenta praevia, gegründet auf 62 in der geburtshülflichen Klinik zu Helsingfors während des Zeitraums von 1846 bis Februar 1896 behandelten Fällen. Eine deutsche Bearbeitung der Arbeit wird bald erscheinen.

Boije. Zur Aetiologie und Natur der chronischen Endometritis. Publiciert in Mitteilungen aus der gynaekologischen Klinik des Prof. Engström. Bd. I, Heft 1. 1897.

Parviainen. Zur Kenntnis der senilen Veränderungen der Gebärmutter. Ibidem Bd. I, Heft 2. 1897.

Im Jahre 1892 wurde ein nordischer chirurgischer Verein gegründet, dem solche Aerzte in Dänemark, Norwegen, Schweden und Finnland angehören, die chirurgische Praxis ausüben, oder sich für Chirurgie interessieren. Dieser Verein, der sich alljährlich in einem der genannten Länder versammelt, hatte den 12., 13. und 14. August 1897 seine dritte Zusammenkunft in Helsingfors.

Unter den Diskussionsfragen war aueh eine von gynaekologischem Interesse, nämlich „Ueber die operative Behandlung des Genitalprolapses und deren Resultate". Referenten waren Prof. Heinricius aus Helsingfors, und Dr. Westermark aus Stockholm.

In den einleitenden Vorträgen der Referenten wurden hauptsächlich die Resultate der operativen Behandlung in den von den Ref. behandelten oder ihnen bekannten Fällen berührt. Vorträge von geburtshilflichem resp. gynaekologischem Interesse wurden gehalten von Prof. Heinricius: Ueber Myomotomie mit retroperitonealer Behandlung des Stumpfes" und „Ueber Ventrofixatio uteri mit Berücksichtigung speziell des schliesslichen Resultats und eventueller Entbindung"; von Prof. Engström: Ueber „Appendicitisand Perioophoro-parametritis" von Dr. von Heideken, Ueber „Exstirpation des Steissbeins bei lumbosakral-kyphotischem Becken, kompliziert durch Ankylose des os coccygis"; von Dr. Lindholm Ueber „Drainage der Bauchhöhle nach Mikulicz. Die bei dieser Zusammenkunft gepflogenen Verhandlungen werden im „Nordiskt medicinsk Archiv" veröffentlicht.

Digitized by Google

Sitzungsberichte.

Sitzungsbericht der Gesellschaft für Geburtshülfe und Gynäkologie zu Köln a. Rh.

Sitzung am 14. Januar 1898.

Vorsitzender: Herr Bayer.
Schriftführer: Herr Brohl.

I. Herr Frank: Ueber Transplantation der Ovarien.

Nach einer geschichtlichen Einleitung über die Kastration im Allgemeinen kommt Vortragender auf die Endresultate zu sprechen. Diese sind ganz verschieden je nach der Ursache, welche zur Operation Veranlassung gegeben hat.

Mussten die Ovarien entfernt werden wegen einfacher Cysten ohne entzündliche Veränderungen in der Nachbarschaft, so haben die Ausfallserscheinungen eine ganz geringe Bedeutung; ebenso wenn die Frau kastriert wird bei einem Fibrom: die Ovarien lassen sich dann leicht wegnehmen, ohne dass sie aus Adhäsionen gelöst zu werden brauchen. Etwas anderes ist es, wenn der ganze Nervenapparat des Beckens in Mitleidenschaft gezogen wird. Frank macht aufmerksam auf die wertvolle Arbeit von Kehrer über die Zusammenziehung des weiblichen Genitalkanales, bei deren Studium es so recht klar wird, wie Entzündungsprozesse im Verlaufe der Nerven, welche ihre Entstehung den erkrankten Genitalien verdanken, die ganze menschliche Maschine in Disharmonie bringen müssen. Mit der Ausrottung der Genitalien kann unmöglich auch die Erkrankung der Nerven beseitigt werden, ja diese Erkrankungen müssen viel schwerere Symptome machen, wenn Kreislaufsstörungen hinzutreten und bei den Wallungen nach den Beckenorganen die Entlastung durch die periodische Blutung nicht mehr eintritt.

Frank geht dann zur Besprechung der mit den Genitalien in Verbindung stehenden Nervenbahnen über, die schon von Galen, Vesal beschrieben worden sind. Den Ursprung sucht zuerst Eustachius in den Lendenganglien des Grenzstranges des Sympathicus und den Kreuzbeinnerven. Frank bespricht dann die Arbeiten Tiedemanns und verfolgt die von ihm beschriebenen Nerven: 1. den Plexus spermaticus internus in Zusammenhang mit den Nervengeflechten und in seiner Verbreitung um die Aorta, spermaticae internae, die Tuben und Ovarien, 2. den Plexus uterinus communis, der vor dem 5. Lendenwirbel gelegen, wiederum mit den Nervengeflechten und dem Lumbalteil des Grenzstranges in Verbindung steht. Mit dem Plexus ut. comm. hängen wieder im engen Zusammenhang die Plexus uterini laterales und diese werden wieder von Zweigen der Sakralganglien verstärkt. In direkter Verbindung mit dem Plexus uterinus lateralis stehen wieder die dichten Nervengeflechte um das Scheidengewölbe, die Cervix und die Blase (Plexus hypogastrici laterales infer.), welche ihrerseits von den untersten Sakralnerven verstärkt werden und auch von Ganglien durchsetzt sind. Wenn jeder Gynäkologe diese Nervenbahnen selbst präpariert und sich überzeugt hätte von den dichten Nervengeflechten, welche die inneren Genitalien umgeben, so würde manche lokale Behandlung des Uterus und manche Operation unterbleiben, weil der Hauptsitz der Beschwerden nicht in den Genitalien, sondern in den Nervensträngen des Beckens sich befindet. Frank zeigt ein Präparat der Hauptnerven des Genitalapparates und rät dringend, bei jeder gynäkologischen Untersuchung auf diese Nervengeflechte zu achten und besonders auch die Foramina sacralia zu palpieren. Bei der geringsten Berührung schreien die Patienten oft, während die Palpation des Uterus und der Ovarien oft kaum Schmerzen macht. Sehr häufig werden die Nerven-

Digitized by Google

stränge in den Kreuzbeinlöchern selbst gedrückt, wenn dieselben durch vorausgegangene Periostitis des Kreuzbeins verengt sind. Achtet man auf diese Dinge, dann würde manche Adnexoperation unterbleiben und der Operateur vor Enttäuschung bewahrt bleiben. Man hat nun das Heer von nervösen Erscheinungen, welche vor der Operation da waren und nach der Operation in verstärktem Masse auftreten, durch Essen von Eierstockssubstanz zu bekämpfen gesucht. Frank hat von diesen Substanzen, mögen sie aus Deutschland oder aus England stammen, keine wirklichen Resultate gesehen. Anfangs glaubten die Patientinnen wirklich an Besserung, bald aber schwand dieser Glaube und die Suggestion hörte auf. Nach der Ansicht des Vortragenden wird es nicht mehr lange dauern und man wird sich wundern über die Naivität, mit der wir schwere Nervenerkrankungen heilen wollten.

Frank bespricht die Erfahrungen von Zweifel, von Rosthorn, Glaevecke, Keppler über die Endresultate nach der Kastration und hebt auf diesem Gebiet besonders die Verdienste Martin's hervor. Nach den Ansichten Frank's muss man, um die Ausfallserscheinungen möglichst zu vermeiden, auch den Uterus mit den Tuben entfernen, wenn man sich zur Wegnahme beider Ovarien entschlossen hat; denn der Uterus ohne Ovarien hat keinen Zweck mehr und ist die Ursache vieler Störungen. Ferner wird die Operation durch die gleichzeitige Wegnahme des Uterus nicht gefährlicher, da die Infektion von restierenden Tubenstümpfen wegfällt. Lässt man den Uterus zurück, so soll man auch Ovarialsubstanz zurücklassen und die Operation so gestalten, dass die Möglichkeit einer Konception nicht ausgeschlossen ist. Das Bewusstsein, nicht verstümmelt zu sein, und das Gefühl, noch voll und ganz zum weiblichen Geschlecht zu gehören, wirkt erhebend auf die Patientin. Von Ausfallserscheinungen wird dieselbe wenig belästigt sein.

Frank ist immer konservativer geworden auf dem Gebiete der Adnexerkrankungen und stellt heute den Satz auf, dass trotz der Häufigkeit der Adnexerkrankungen die Wegnahme beider Ovarien zu den grössten Seltenheiten gehören müsse. Das Streben muss sein,

1. lebensfähiges Ovarialgewebe zu erhalten,
2. den Eiern die Möglichkeit, befruchtet zu werden, nicht zu nehmen,

denn es ist heute möglich Ovarialsubstanz in den meisten Fällen so zu erhalten, dass die Rekonvalescenz dadurch nicht gestört wird. Frank ist der Meinung, dass die Wege, wie sie von Schröder, Olshausen, Martin vorgezeichnet sind, ausgebildet werden müssen, und dass jeder Beitrag konservativer Chirurgie des Uterus und der Adnexe willkommen sein muss. Bei der Erhaltung von Eierstocksubstanz hält Frank das Abtrennen und Abschnüren für nicht richtig, sondern bekennt sich zur Ansicht derjenigen, welche einen Lappen aus der Tunica propria präparieren und denselben über den Eierstockstumpf sorgfältig vernähen. Beim Excidieren legt Frank besonders Gewicht darauf, dass der Hilus ovarii geschont werde wegen Erhaltung der Gefässe, welche den Stumpf ernähren sollen. Der Stumpf soll nicht an Ort und Stelle liegen bleiben, weil er dann zu leicht in frische Adhäsionen eingeschlossen werden kann. Der Stumpf soll in das Ostium ut. tubae oder in den Isthmus tubae eingepflanzt werden, vorausgesetzt, dass die Tuben selbst krank sind und reseciert oder excidiert werden müssen. Auf diese Art können noch viele Fälle von Sterilität geheilt werden, wenn die Ursache derselben liegt in Erkrankung der Tuben (Stenose, Atresie, Pyosalpinx) bei Erkrankung der Ovarien. In Bezug auf die Technik verfährt Frank folgendermassen:

1. Kann ein Stück der Tuben ohne Gefahr erhalten werden, so wird ein Katgutfaden dicht am Uterus locker um die Tube gelegt, um zu verhüten, dass Sekret aus dem Uterus ausfliesst.

2. Wird das Tubenstück in der ganzen Ausdehnung gespalten und in diese Rinne der Ovarienstumpf transplantiert.

3. Muss die ganze Tube und die Uterusecke excidiert werden, so wird der Ovarienrest in diese Ecke eingeheilt.

Digitized by Google

Frank referierte über drei derartig operierte Fälle.

1. Frl. R., 20 J., Puella publ. Am 9. III. 95 Operation eines doppelseitigen Pyosalpinx. Linkes Ovarium cystisch degeneriert und mit dem Eitersack so verwachsen, dass es mit demselben entfernt werden musste. Rechtes Ovarium ebenfalls mit dem Eitersack verwachsen. Ein kleines Stückchen Ovarialsubstanz kann zurückgelassen werden. Die Tube wird dicht am Uterus mit einem Katgutfaden leicht geschnürt und ein ca. $1^1/_2$ cm langes Stück Tube am Uterus zurückgelassen, der Eitersack (gänseeigross) entfernt, das Lumen des zurückgelassenen Tubenstückes der Länge nach incidiert, das Ovarienstückchen hineingenäht, die Bauchhöhle geschlossen. Verlauf nicht ganz fieberfrei. In der dritten Woche abends 38,5—38,8. Seit dem 20. IV. 95 fieberfrei. Am 21. 5. 95 geheilt entlassen. Periode regelmässig, stärker als früher, aber frei von den früheren Beschwerden.

Seit dem 1. August 1895 fortwährende Blutungen, Brüste angeschwollen und Entleerung von Colostrum, kein Fieber, Schmerzen in der linken Seite. Es findet sich ein faustgrosser Tumor dicht am Uterus in der linken Seite, der von der Vagina und am 23. VIII. 95. incidiert werden konnte. Entleerung von Blut und Blutgerinnseln, Tamponade des Sackes mit Jodoformgaze. Verlauf fieberfrei. Entlassen am 11. IX. 95. gesund.

2. Frau S., 28. J., Rheydt. Schwächliche Person. Im Douglas eingekeilte Ovarialcyste links — Ovariotomie. Rechts Hydrosalpinx mit cystisch degeneriertem Ovarium. Das resecierte Ovarium wird in das restierende Tubenende eingepflanzt. Reaktionsloser Verlauf. Die Patientin ist im letzten Monate gravid.

3. Frau P., 25 J. Doppelseitige Pyosalpinxsäcke, kinderlos.

Operation am 17. VII. 96. Ein Stückchen des rechten Ovarium bleibt erhalten und wird in das Ostium ut. tubae transplantiert. Am 11. VIII. 96 geheilt entlassen. Seitdem Periode regelmässig und schmerzlos. Abort im dritten Monat.

In diesen drei Fällen ist also die Periode regelmässig wiedergekehrt ohne Beschwerden; die eine Frau hat ein ausgetragenes Kind geboren, die andere wahrscheinlich abortiert; bei der dritten bestand Verdacht auf Extrauterinschwangerschaft.

Diskussion: Herr Koetschau hat, wie andere, wiederholt gute Wirkung von Ovarientabletten gesehen, die er freilich erst kurze Zeit angewandt hat. Aber er ist doch der Ansicht, dass man konservierend vorgehen müsse. Er bespricht die Ovarientransplantationen Knauers bei Kaninchen und hält solche Versuche, besonders die Frank'sche Methode für erfolgreich.

Herr Frank bemerkt, um nicht missverstanden zu werden, dass er nur von seinen Erfahrungen mit Ovarialsubstanz hat sprechen wollen.

II. Herr Brohl demonstriert:

1. ein grosses malignes Ovarialkystom,
2. ein grosses gutartiges Ovarialkystom,
3. eine gänseeigrosse Ovarialcyste und bespricht dann drei interessantere Laparotomien.

1. Ein 22 Jahre altes Fräulein hat, im Anschluss an eine Geburt, unter Fiebererscheinungen eine die rechte Beckenhälfte fast vollständig ausfüllende, harte, höckerige Geschwulst bekommen, die äusserst heftige Darm- und Menstruationsbeschwerden bedingt. Probeschnitt parallel dem rechten Lig. Poup. — Loslösen des Proc. vermiformis von dem Tumor, Verschluss der Peritonealhöhle, extraperitoneale Spaltung der äusserst harten Narbenmasse bis tief ins kleine Becken hinein, Tamponade. Langsame, aber vollständige Heilung ohne Hernie.

2. Denselben Erfolg erzielte die Probeloparatomie bei Jcterus (25. VIII. 96) bei einer 37 Jahre alten Patientin, die zweimal an cirkumskripter Bauchfellentzündung in der Lebergegend gelitten haben wollte und seit Monaten an unstillbarem Erbrechen, heftigem Zucken und starkem Jcterus

Digitized by Google

litt. Nach Eröffnung der Peritonealhöhle im Bereiche der Gallenblase zeigten sich sowohl strangförmige, wie flache Narbenmassen in solcher Zahl und Ausdehnung, dass an eine Fortsetzung des Eingriffes nicht zu denken war. Gallenblase nur schwach gefüllt; keine Gallensteine. Naht des Peritoneum. Tamponade. Schnelle, vollständige, dauernde Heilung.

In diesen beiden Fällen wurde durch den Einschnitt allein die Resorption der Narbenmassen angeregt und so die Heilung erzielt.

3. Bei einer jetzt 54 Jahre alten Frau am 2. IV. 92 rechtsseitige Ovariektomie wegen eines kindskopfgrossen, gutartigen Ovarialkystoms, das drei Jahre lang heftige Metrorrhagien bedingt hat. Die Blutung bleibt seitdem aus. Aber zwei Jahre nachher beginnen heftige Schmerzen in der Lebergegend, 1896 unerträglich, auch bei Morphiumgebrauch. Patientin verlangt dringend, operiert zu werden. 30. Mai 1896 bei der sehr korpulenten Patientin in der Gegend der Gallenblase ein Tumor eben fühlbar, in der Narkose leicht zu palpieren. Nach Eröffnung der Abdominalhöhle zeigte sich ein weissgrauer, höckriger, harter, von der Leber auf Gallenblase, Netz, Darm übergehender Tumor und ausserdem zahlreiche Knötchen von demselben Aussehen an all den zu Gesicht kommenden Organen, Deckenorgane frei. Aus Rücksicht auf den hochgradigen Schwächezustand der Patientin wird die Probeexcision unterlassen, was um so mehr gerechtfertigt war, als die makroskopische Untersuchung es zweifellos erschienen liess, dass es sich um Sarkom handelte. Bald nach der Operation war die Patientin frei von Beschwerden und ist das auch geblieben. Tumor nicht mehr nachzuweisen.

Dieser Bericht zeigte, dass man in verzweifelten Fällen, in denen weder die unblutige Behandlung zum Ziele führt, noch die Radikaloperation möglich erscheint, sich zur Probelaparotomie entschliessen und Erfolg hoffen darf, ähnlich, wie bei der Peritonealtuberkulose.

III. Herr Geuer, Ueber Tubargravidität. Die Veranlassung zu diesem Vortrage bot folgender Fall. Bei einer 37 Jahre alten Frau, die früher an Pelviperitonitis gelitten und seit 9 Jahren nicht mehr geboren hatte, trat 14 Tage nach dem Ausbleiben der Periode eine schwere Blutung auf. Die völlig kollabierte Patientin wurde wohl nur dadurch gerettet, dass während der Vorbereitungen zur Laparotomie über 2 Liter Kochsalzlösung über dem Brustbein infundiert wurden. Die Laparotomie ergab ein weitgeöffnetes Ostium tubae abd.. Aus dem Ostium ragte ein kleiner Rest der Eihülle hervor. Der Verlauf war ein günstiger, abgesehen von einem von der Infusion herrührenden Pektoralabszess.

In der Diskussion empfehlen die Herren Frank, Koetschau, Wehm, Geuer ihren Erfahrungen zufolge, die möglichst frühzeitige operative Behandlung der Extrauterinschwangerschaft, während Herr Noé mehr zu dem abwartenden Verfahren anregt, da er mehrfach in Fällen, die als verloren angesehen wurden, Heilung eintreten sah.

IV. Herr Krautwig demonstriert:

1. Eine Frau, die von 1 Monat wegen geplatzter Extrauterinschwangerschaft laparotoniert wurde, sodann das gewonnene Präparat,

2. eine Frau, an der nach der Frank'schen Methode der Kaiserschnitt gemacht wurde.

Geburtshilfliche Gesellschaft zu London.

Sitzung vom 5. Januar 1898.

Vorsitzender: C. D. Cullingworth.

I. Präparate: Dr. Mc Cann. 1. malignes Cervixadenom; mikroskopische Präparate. 2. Uterusmyom.

Dr. John Philipps: Placenta einer ausgetragenen Extrauterinschwangerschaft; Kind abgestorben und 5 Monate später durch Bauchschnitt entfernt; Patientin befindet sich bis jetzt wohl (7. Tag post operat.).

Digitized by Google

Dr. Remfry: Hydrocele canalis Nuckii.
Dr. Cullingworth: Bösartige Tubengeschwulst. —

II. Diskussion über den Vortrag von Dr. Mc Kerron: „Die Beeinflussung der Wehenthätigkeit durch im Becken befindliche Eierstocksgeschwülste."

Dr. Herbert Spencer berichtet über eine Ovariotomie während der Geburt, wegen im Becken eingekeilter Dermoidcyste. In dem betreffenden Falle war die zwanzigjährige Patientin früher ohne Schwierigkeit von einem toten Kinde entbunden worden, beim zweiten Kinde war jedoch die Geburt durch eine 500 g schwere im Becken eingekeilte Dermoidcyste behindert. Da die Geschwulst nicht nach oben verlagert werden konnte, wurde die Coeliotomie gemacht, der Uterus aus der Bauchhöhle herausgehoben, der Tumor entfernt und das Kind in Rückenlage der Frau mittelst Zange entwickelt. Mutter und Kind lebend. Was die Behandlung der Ovarialgeschwülste als Geburtshinderniss betrifft, so ist er der Ansicht, dass man dieselben aus dem Becken empordrängen müsse, verwirft dagegen die Wendung, Zange, Craniotomie, sowie die einfache Incision oder Punktion des Tumors mit Rücksicht auf die Gefahr dieser Eingriffe. Der Kaiserschnitt sei sicherlich sehr selten notwendig, wenn sich der Uterus aus der Bauchhöhle herausheben lasse. Redner kommt dann auf die gegenseitigen Vorzüge der vaginalen und abdominellen Ovariotomie zu sprechen und bekennt sich zu der Ansicht, dass im Grossen und Ganzen die letztere den Vorzug verdiene.

Dr. Herbert Spencer demonstrierte ein Ovarialdermoid, das durch Einkeilung im Becken die Geburtsthätigkeit behinderte. Der Tumor liess sich in Chloroformnarkose aus dem Becken herausdrängen; das Kind wurde mittels Zange entwickelt; sieben Monate später wurde die Ovariotomie gemacht. Mutter und Kind blieben am Leben. Vorzeigung eines Skiagramms des Tumors.

Dr. Robert Boxall demonstrierte ein Ovarialdermoid, das nach vorheriger am Ende der 1. Geburtsperiode ausgeführter Sectio caesarea entfernt wurde. Mutter und Kind am Leben.

Dr. Herman erklärt den Bericht des Vortragenden über die Komplikation der Geburt mit Ovarialtumoren für den vollständigsten, der bis jetzt gegeben worden sei. In der Hauptsache stimme er mit Dr. Mc Kerron's Vorschlägen überein. Aber eine Methode, die wir, so viel er wisse, Fritsch zu verdanken hätten, verdiene mehr Beachtung und Empfehlung, als Mc Kerron ihr zu teil werden liess, nämlich die Eröffnung der Cyste von der Scheide aus und die Vernähung der Ränder der Cystenöffnung mit den vaginalen Wundrändern. Auf diese Weise kommt der Cysteninhalt mit dem Peritoneum nicht in Berührung. Handle es sich, wie vielfach, um eine Dermoidcyste, so sei die einfache Punktion, wie sich gezeigt habe, deshalb sehr bedenklich, weil der Cysteninhalt sich leicht in die Bauchhöhle ergiesse. 24 von 43 Patienten, die Mc Kerron's Bericht zufolge mittels Punktion oder Incision behandelt wurden, seien gestorben. Dieser Gefahr könne man durch Fritsch's Verfahren vorbeugen. Er empfehle dasselbe weder bei Tumoren, die sich aus dem Becken hervorschieben liessen, noch bei solchen, die erfahrenen Operateuren unter Verhältnissen zu Gesichte kämen, welche der Ausführung einer Ovariotomie günstig seien. Aber viele derartige Fälle kämen in der Praxis von Geburtshelfern vor, die in der Ausführung von Ovariotomien wenig oder keine Erfahrung besässen.

Dr. Playfair: Es sei nun 20 Jahre her, dass er in dieser Gesellschaft über dasselbe Thema einen Vortrag gehalten habe. Damals verfügte er über 35 Eälle, die Dr. Mc Kerron den seinigen zufügte. Er habe Angaben über 126 weitere Fälle — im Ganzen sind es 183 — aufgezeichnet. Daraus ergäbe sich zweifellos, dass diese ernste Komplikation des Geburtsvorganges keineswegs so selten sei, als man annehmen möchte. Sehr merkwürdig und wichtig sei die Thatsache, dass das Vorhandensein eines Ovarialtumors nur in 18 pCt. der Fälle vor dem Beginne der Geburt bemerkt worden sei. Jetzt würde es natürlich bei Diagnose eines solchen während der Schwangerschaft als Regel gelten, ohne Verzug die Ovariotomie zu

Digitized by Google

machen; aber leider sei dies, wie die Erfahrung zeige, nur ausnahmsweise möglich. Dieser Umstand erkläre sich wohl dadurch, dass es sich nur um kleine und gut bewegliche Tumoren handele, die im Becken verblieben und darin durch den vorliegenden Kindesteil eingekeilt würden. Darum halte er es für das Beste und Sicherste, falls die Verhältnisse es gestatten, den Tumor, sei es durch abdominelle, sei es durch vaginale Ovariotomie, zu entfernen. Der Grund, warum er dieses Verfahren nicht bereits in seinem früheren Vortrag empfohlen habe, sei einfach der, dass die Ovariotomie vor 20 Jahren einen ganz anderen Stand einnahm wie heute. Damals war die Antisepsis unbekannt oder noch in der Entwicklung begriffen und der Bauchschnitt war ein bedeutend ernsterer Eingriff als er es heute ist. Einen solchen gar während der Geburt selbst vorzunehmen, erschien damals als ein Ding der Unmöglichkeit. Redner schilderte einen Fall, wo die Geburt künstlich eingeleitet wurde, anstatt den Bauchschnitt zu machen, leider mit ungünstigem Ausgang. Wenn er auch die Ovariotomie für das beste Verfahren ansehe, so gebe es aber doch auch Umstände, wo sie vernünftigerweise nicht gemacht werden solle. Die Operation erfordere eigene Erfahrung und geeignete Pflegeverhältnisse. Wie müsste dem praktischen Arzt zumute sein, der in der Bauchchirurgie keine Erfahrung habe, wenn er plötzlich vor die Ausführung einer solchen Operation gestellt würde? Wir müssen uns deshalb die Frage vorlegen, was das Nächstbeste sei, falls die Ovariotomie nicht möglich bzw. unthunlich sei. Fest stehe das eine, was man nicht thun dürfe, nämlich den Fall sich selbst zu überlassen, in der Hoffnung, dass der Foetus den im Wege liegenden Tumor hinwegdrängen werde. Dr. Mc Kerron zeigte, dass für diese Fälle die Mortalität 50 pCt. betrug. In seinem früheren Vortrage habe er die vaginale Punktion des Tumors empfohlen, um ihn so viel als möglich zu verkleinern. Nachdem dieser Weg vorgeschlagen worden sei, seien die Resultate viel besser geworden; die Mortalität habe nur 18 pCt. betragen.

Dr. Heywood Smith untersuchte im Jahre 1885 ein 24jähriges Mädchen und fand einen kleinen Ovarialtumor rechts und hinter dem Uterus. Sie heiratete und wurde schwanger. Während der Schwangerschaft habe er einige Male den Tumor über den Uterus emporgeschoben. Während der Geburt rückte die Geschwulst aber doch wieder herab und bildete ein Hinderniss für das Vorrücken des Kopfes. Nach Punktion der Cyste wurde ein lebendes Kind geboren. Als sie wieder schwanger wurde, machte Redner im 3. Monat die Ovariotomie; die Frau schenkte dann einem voll ausgetragenen Kinde das Leben.

Dr. Horrocks erkannte den grossen Wert des Vortrages an, meinte aber, dass die Statistik der gesammelten Fälle mehr historisches Interesse darbiete, als dass sie für die Grundsätze moderner Behandlung zu verwerten sei. Die Thatsache, dass man heutzutage im Zeitalter der Asepsis den Leib ohne Schaden öffnen könne, lasse die Frage, was bei Tumoren, welche ein Geburtshindernis abgeben, zu thun sei, ganz anders beantworten. Vor 20 Jahren und auch noch vor kürzerer Zeit sei es Unrecht gewesen, in solchen Fällen den Bauchschnitt zu machen, weil in der Mehrzahl der Fälle sich darnach Sepsis einstellte. Er könne nicht einsehen, warum Dr. Boxall in seinem Falle den Kaiserschnitt gemacht habe; das von Dr. Spencer eingeschlagene Verfahren sei wissenschaftlicher und für die Patientin auf jeden Fall vorteilhafter gewesen. Was die Frage, ob der vaginale oder abdominale Eingriff den Vorzug verdiene, betrifft, so bekenne er sich zu letzterem, da es ja schon im nicht schwangeren Zustand oft sehr schwer und verwickelt sei, eine vaginale Ovariotomie auszuführen. Bedenke man, dass in der Schwangerschaft alle Gefässe erweitert seien, so könne es leicht zu einer beunruhigenden Blutung kommen und es würde schwer, wenn nicht unmöglich sein, die Blutung von der Vagina aus zu beherrschen.

Dr. Spencer drückte seine Freude über die allseitige Zustimmung aus, dass die beste Behandlung eingekeilter, nicht reponibler Eierstocksgeschwülste die Ovariotomie sei. Die Sectio caesarea bedeute einen sehr schweren Eingriff, der gewöhnlich ganz unnötig sei, obwohl sie in dieser Gesellschaft sowohl jetzt, wie 1892 empfohlen worden sei. Er denke, die

Digitized by Google

Ansicht der Gesellschaft neige sich dahin, dass die Ovariotomie, wenn möglich, das eigentlich richtige Verfahren darstelle.

Der Vorsitzende drückte sein lebhaftes Bedauern darüber aus, dass der Vortragende selbst verhindert war, der Diskussion persönlich beizuwohnen. Er stimme mit Dr. Horrocks darin überein, dass man bei den Schlussfolgerungen aus alten Erfahrungsthatsachen stets die so sehr verschiedenen Bedingungen berücksichtigen müsse, unter denen die operativen Eingriffe vor und nach der Einführung der Antisepsis ausgeführt wurden. Da ein grosser Prozentsatz der ein Geburtshinderniss abgebenden Ovarialtumoren sich als Dermoidcysten herausstellte, sei es zweifelhaft, ob die Punktion stets eine solche Verkleinerung bewirken könne, dass die Behinderung dadurch beseitigt werde. Zweifellos sei es am idealsten, den Tumor auf abdominellem Wege zu entfernen. Wo dies unthunlich sei, müsse man sich, falls der Tumor nicht reponiert werden könne, bemühen, ihn vorerst durch Punktion oder vaginale Incision zu verkleinern, die Ovariotomie aber dann nach Beendigung der Geburt sobald als möglich anschliessen. Seiner Ansicht nach könne die Wahl der Sectio caesarea nicht empfohlen werden. Zum Schluss verweist er noch auf einen in dem St. Thomas' Hospital-Reports vom Jahre 1887, p. 143, von ihm veröffentlichten Fall einer Patientin, bei welcher er 19 Wochen post partum durch Bauchschnitt eine vereiterte Dermoidcyste des Ovarium entfernte, die ein Geburtshinderniss abgegeben hatte. Es bestand dabei ein Riss in der hinteren Cervixwand, durch welchen sich Eiter und Cysteninhalt nach aussen entleerten.

(Nach dem Manuskript übersetzt von Kutz-Leipzig.)

Ausserordentliche Wahlsitzung der Wiener gynaekologisch-geburtshilflichen Gesellschaft.

Sitzung vom 17. Mai 1898.

Vorsitzender: Lott. Schriftführer: Regnier.

Lott: Ich habe Ihnen die erfreuliche Mitteilung zu machen, dass Dank dem Entgegenkommen des Herrn Prof. Schauta und den im Vorjahre mit diesem aus unserer Gesellschaft ausgetretenen Mitgliedern einerseits und des Herrn Prof. Breus andererseits, und nach gegenseitig ausgetauschten befriedigenden Erklärungen nunmehr von seiten des Herrn Prof. Schauta und der mit ihm ausgetretenen Mitglieder die Geneigtheit ausgesprochen wurde, wieder in den Schoss unserer Gesellschaft zurückzukehren.

Der Vorstand hat dies für die Gesellschaft gewiss erfreuliche Ereignis zum Anlass genommen, eine ausserordentliche Wahlversammlung für den heutigen Tag einzuberufen, da er der Meinung war, dass der Wiedereintritt der Ausgeschiedenen nicht zu sehr verzögert werden sollte.

Der Vorstand erlaubt sich nun in Folge einstimmigen Beschlusses folgende Herren zur Wahl als wirkliche Mitglieder unserer Gesellschaft vorzuschlagen und bittet Sie auf dieselben Ihre Stimme vereinigen zu wollen. Es sind die Herren: F. Schauta, E. Wertheim, S. Wojer, J. Neumann, H. Schmit, L. Mandl, L. Skorscheban, J. Thenen. Mit Ausnahme des Herrn Dr. Pfeiffer, welcher sein ständiges Domicil in Wien verlassen hat und daher nicht wieder wählbar ist, sind dies sämtliche seinerzeit mit ausgetretene Mitglieder. Ausser diesen Herren sind noch folgende Herren zur Neuwahl vorgeschlagen: J. Halban, M. Scheinpflug, H. Wimmer und R. v. Kundrat.

Bei der sofort vorgenommenen Wahl wurden sämtliche vorgeschlagenen Herren gewählt.

Digitized by Google

Lott: Meine Herren! Nachdem Sie nun auch Ihrerseits die im Vorjahre ausgetretenen Mitglieder unserer Gesellschaft wieder gewählt, gestatten Sie mir, dass ich meiner Befriedigung darüber Ausdruck gebe, dass nunmehr die uns Allen bedauerliche Secession behoben ist. Hieran knüpfe ich die bestimmte Hoffnung, dass fortan ein Zusammenwirken aller berufenen Fachgenossen statthaben werde, wenn auch nicht immer in gleicher Meinung, so doch in gleicher Gesinnung und einem Triebe, dem der Förderung unserer Wissenschaft und deren Vertreter zum Gedeihen unserer Gesellschaft.

Buchanzeigen.

Veit's Handbuch der Gynaekologie. Band III. 1. Hälfte. Die Erkrankungen des Eierstocks und des Nebeneierstocks. Von J. Pfannenstiel.

Eine hervorragende Arbeit, welche einerseits auf weitestgehender Beherrschung der anatomischen und histologischen Verhältnisse andererseits auf reicher klinischer Erfahrung basiert ist und welche infolge der umfassenden und alles berücksichtigenden Darstellung und der Uebersichtlichkeit und Klarheit der Einteilung als grundlegend bezeichnet zu werden verdient.

Anatomie, Lageveränderungen und Ernährungsstörungen bilden den Anfang. Bei Einteilung der Entzündungen wird die Aetiologie thunlichst berücksichtigt. Bezüglich der Therapie der acuten Oophoritis weist Pf. darauf hin, dass die Eiterentleerung durch vaginalen Einschnitt durch die verbesserte Technik der radikalen Operationen mit Unrecht in den Hintergrund gedrängt worden sei. Von der Leistungsfähigkeit der vaginalen Coeliotomie glaubt er, dass sie speciell behufs Entfernung entzündlicher und verwachsener Uterusadnexe der abdominalen Coeliotomie bedeutend nachstehe. Namentlich zum Zwecke der Exstirpation einseitig erkrankter Adnexe hat er dieselbe wieder verlassen. Der Resection des Ovariums bei den infectiösen Formen der Oophoritis steht Pf. ablehnend gegenüber; für die chronische Oophoritis anerkennt er ihre fallweise Eignung.

Unter den Ernährungsstörungen werden auch die Follikelcysten und die Corpus-luteum-Cysten abgehandelt.

Den weitaus grössten Teil des Werkes nehmen naturgemäss die Neubildungen des Eierstockes ein, ein Gebiet, zu dessen Bearbeitung Pf. in erster Linie berufen erschien. Nach allgemeinen Bemerkungen über Bau, Insertion, Lagerung in Becken- und Bauchhöhle, über Adhaesionen, Metastasenbildung und Ascites tritt Pf. an die Besprechung der einzelnen Arten der Neubildungen heran. Die Implantationen müssen streng von den echten Metastasen getrennt werden; jene kommen auch bei Geschwülsten vor, deren Wachstum kein destructives sei. Bösartigkeit in klinischem und anatomischem Sinne sei auseinander zu halten.

Pf. klassifiziert die Neubildungen in parenchymatogene, stromatogene und Combinationsgeschwülste. Die ersteren teilt er in epitheliale und vom Ovulum ausgehende ein. Zu den epithelialen rechnet er ausser den Adenomen und Carcinomen auch diejenigen bisher als Hydrops folliculi bezeichnetenCysten, welche mit Epithel ausgekleidet sind: Kystoma serosum simplex. Ihre Entstehung leitet er von den Eifollikeln her. Das Follikelepithel ändere seine Gestalt, während das Ei zu Grunde gehe. Von den Adenomen unterscheiden sie sich durch den Mangel an proliferierenden drüsenschlauchähnlichen Bildungen der Wandung und durch die Gestalt der Epithelien. Zweifellos gebe es aber Uebergangsformen.

Wenn auch die Abtrennung der papillären Kystadenome von den glandulären infolge gewisser klinischer Eigenschaften vom rein praktischen Standpunkte aus sich rechtfertigen lasse, sei doch eine nahe genetische

Digitized by Google

Verwandtschaft vorhanden. Abgesehen von den Uebergangsformen könne jede Gruppe der Kystadenome papilläre Wucherungen erzeugen. Das Oberflächenpapillom als secundäres Produkt, hervorgegangen aus intracystischen Papillomen, aufzufassen, sei in der Regel nicht berechtigt; dasselbe entstünde vielmehr gewöhnlich durch primäre Wucherung des Keimepithels, und eine genetisehe Verschiedenheit zwischen intracystischen und oberflächlichen papillären Wucherungen sei nicht vorhanden.

Je nach der Beschaffenheit des den Kystadenomen eigentümlichen, durchwegs einschichtigen Epithels komme es zu den charakteristischen Verschiedenheiten. Gestalt und Funktion der Epithelzelle prägen jeder Geschwulstart ihre charakteristische Beschaffenheit auf, welche sich schon makroskopisch durch die Qualität des Cysteninhaltes äussern. Darnach sei zu unterscheiden das Kystadenoma pseudomucinosum und das Kystadenoma serosum. Die Verschiedenheiten dieser beiden Formen in anatomisch-mikroskopischer, chemischer und klinischer Hinsicht werden scharf auseinandergesetzt. Zu Implantationsmatastasen können beide Arten führen: Abbröckelung von Geschwulstteilen, Operation, Ruptur mit Erguss des Inhaltes geben die Veranlassung hinzu. Das Pseudomyxoma peritonei hält Pf. mit Olshausen für eine solche Implantationsmatastase; dass daneben in manchen Fällen gleichzeitig eine Fremdkörperperitonitis (Werth) bestehe, sei nicht zu leugnen. Der Netzel'schen Anschauung von der myxomatösen Degeneration des Banchfells kann sich Pf. nicht anschliessen.

Specielle Würdigung findet das klinische Verhalten der papillären Tumoren. Der so oft vorhandene Ascites, die Neigung zu doppelseitiger Entwicklung, die Häufigkeit der peritonealen Implantationen seien Eigentümlichkeiten, die diese Tumoren trotz des verhältnismässig langsamen Wachstums, des Mangels destructiver Eigenschaften und des Ausbleibens kachectischer Erscheinungen an die Grenze der Bösartigkeit rücken.

Die carcinomatöse Degeneration der Kystadenome ist nach Pf. nicht häufig. Gegenteilige Anschauungen basieren darauf, dass primäre Carcinomentwicklung und carcinomatöse Degeneration nicht genügend auseinandergehalten werden. Namentlich die Fälle von Carcinomentwicklung nach Exstirpation von Kystadenomen müssen sehr vorsichtig beurteilt werden: Zum Teile handle es sich um Neubildungen, die sich im anderen zurückgelassenen Ovarium entwickeln, zum Teile liege Entstehung von selbstständigen, mit dem exstirpirten Ovarialtumor in keinerlei Zusammenhang stehenden Carcinomen des Magens, der Mamma, der Haut etc. vor, zum Teile endlich seien es Fälle, bei denen wahrscheinlich das Ovarialkystom schon ein Carcinom war. Wirklich erwiesen sei eine secundäre krebsige Degeneration von Implantationen nur in wenigen Fällen von Pseudomucinkystom.

Bezüglich der Histogenese der Adenome und Carcinome sei heute die Erklärung wohl allgemein anerkannt, dass ihre adenomartigen Vorstadien nicht mit den Valentin-Pflüger'schen Schläuchen identisch, vielmehr selbst schon Neubildungen seien, und zwar hervorgegangen aus dem Keim- oder Follikelepithel. Das seröse Kystadenom leitet Pf. vom Keimepithel ab, welches sich unter pathologischen Verhältnissen in Flimmerepithel umwandeln könne, während er für das Pseudomucinkystom die Entstehung aus dem Follikel, und zwar aus dem noch wenig differenzierten Epithel des Primärfollikels für wahrscheinlich hält. Für Carcinome sei wohl dieselbe Genese anzunehmen, wenigstens sei ihr Vorstadium dasselbe, id est ein adenomatöses.

Die Beschreibung der Dermoide und Teratome, welche Pf. als die vom Ovulum ausgehenden Geschwülste des Eierstockes zusammenfasst, rührt vom Cand. med. Krömer her und stützt sich auf die bezüglichen Arbeiten von Wilms und Pf. In dem von Pf. selbst bearbeiteten Abschnitte über die Histogenese spricht sich der Autor dahin aus, dass nur ein Bestandteil der weiblichen Keimdrüse fähig sei, solche Bildungen zu producieren, nämlich das Ei des Primardialfollikels. Auf parthenogenetischem Wege entstehe aus demselben ein Gebilde, welches in unvollkommener Entwicklung und in atypischer Anordnung Teile des menschlichen Körpers enthalte. Die häufige Combination von Dermoid mit Kystadenom erkläre sich so, dass die verschiedenen Bestandteile des Follikels, nämlich das Ei einerseits und das

Digitized by Google

Epithel andererseits, gleichzeitig von dem die Geschwulstbildung anregenden Reize betroffen werden; indem jeder dieser Bestandteile in der ihm eigenen Weise hierauf antworte, werde die Eizelle zum Dermoid, das Follikelepithel zum Pseudomucinkystom.

Die zweite grosse Gruppe von Neoplasmen ist die der stromatogenen, zu welchen Fibrom und Fibromyom, Sarcom und Endotheliom, Angiom und andere gehören. Bezüglich der Histologie der Endotheliome acceptiert Pf. die Aufstellungen Pick's.

Nachdem Pf. im Anschlusse an diese Systematik der Eierstocksneubildungen der Besprechung der Parovarialgeschwülste ein eigenes Kapitel gewidmet, kommt er auf die Theorien der Geschwulstbildung im allgemeinen zu sprechen. Die Cohnheim'sche Theorie hält er für völlig unzureichend, sowohl aus klinischen als aus histologischen Gründen. Die Theorie der parasitären Ursache stehe noch auf schwachen Füssen, doch habe sie wenigstens für die heteroplastischen Neubildungen grosse Wahrscheinlichkeit für sich. Ueber hereditäre Veranlagung, Einfluss des Lebensalters und des Geschlechtslebens sei absolut nichts erwiesen. Für homöoplastische Neubildungen könnte wohl chronische Entzündung und Hyperämie in Betracht kommen.

Nach Besprechung der Complikationen (Stieltorsion, Entzündung und Vereiterung, Ruptur der Cysten, Schwangerschaft, Geburt und Wochenbett) wendet sich Verfasser zur Diagnose. Die diesbezüglichen Bemerkungen sind ausserordentlich treffend. Sehr zweckmässig erscheint hierbei die Sonderung in kleine, mittelgrosse und grosse Tumoren. Besonders betont wird, dass die Diagnose der einzelnen Geschwulstarten nur bis zu einem gewissen Grade möglich sei; in vielen Fällen decke erst die mikroskopische Untersuchung des exstirpierten Tumors den wahren Sachverhalt auf. Auch die Complikationen seien nicht immer mit Sicherheit festzustellen, am ehesten noch die Stieltorsion.

Von der allgemein anerkannten Indikationsstellung, dass jeder Ovarialtumor, ob klein oder gross, zu exstirpieren sei, sobald die Diagnose gestellt sei, könnten nur die einfachen serösen Eierstockscysten und die Parovarialcysten eine Ausnahme bilden. Aber einerseits sei die Diagnose in der Regel nicht so sicher, dass nicht eine andere Art von Cyste vorliegen könnte, und andererseits seien bei diesen Arten dieselben Complikationen möglich wie bei jedem anderen Ovarialtumor. Nur in der Wahl des Zeitpunktes habe man freiere Hand. Eine Minimalgrösse lasse sich nicht feststellen. Bei raschem Wachstum oder bei Eintritt gefahrdrohender Complikationen werde die Indikation zur Ovariotomie dringend.

Die früher so grosse Zahl von Contraindikationen sei auf ein Minimum reduciert. Das Lebensalter an sich verdiene keine Rücksicht; sowohl im Greisen- als im Kindesalter könne die Ovariotomie gute Erfolge geben. Technische Schwierigkeiten habe man überwinden gelernt, und auch bei malignen Tumoren sei oft der Versuch der Exstirpation gerechtfertigt respektive geboten.

Unter den allgemeinen Principien für die Technik der Ovariotomie hebt Pf. hervor, dass cystische Geschwülste, wenn möglich, uneröffnet zu entfernen seien. Wegen der Gefahr der Implantation sei besonders bei den halbsoliden Geschwülsten und den Pseudomucinkystomen mit gallertartigem Inhalte vor einer Zerkleinerung dringend zu warnen. Niemals sei die Betrachtung des anderen Ovariums zu versäumen. Auch die Technik bei Adhäsionen, bei Stieltorsion, bei intraligamentärem Sitz findet entsprechende Würdigung. Bei entzündeten und vereiterten Geschwülsten komme viel darauf an, dass von der Cystenflüssigkeit nichts in den Bauchraum gelange, und es könne hier unter Umständen die zweizeitige Operation in Betracht kommen. Wenn trotz aller Vorsicht Eiter auf das Bauchfell gelange, oder wenn Darm respektive Blase zur Eröffnung kämen, müsse drainiert werden, eventuell durch die Scheide, wenn dieselbe leicht zu eröffnen sei. Die Drainage der Bauchhöhle, welcher Pf. keineswegs ablehnend gegenübersteht, werde am zweckmässigsten mittelst Gaze (Mikulicz, Fritsch) durchgeführt.

Digitized by Google

Für das Verhalten bei Metastasenbildung und direktem Uebergreifen des Tumors auf die Nachbarorgane könne man allgemein gültige Grundsätze nicht aufstellen. In der Regel werde man sich mit der Entleerung des Ascites begnügen. Die Exstirpation selbst habe wenig Berechtigung, wenn auch damit mitunter ein schöner temporärer Erfolg erzielt werden könne. Bei direktem Uebergreifen auf nicht lebenswichtige Organe (Uterus, Tube etc.) werde man unter Umständen durch Mitexstirpation derselben eine radikale Operation anzustreben haben. Zu Darm- oder Blasenresection werde man sich wohl nur entschliessen, wenn das Ergriffensein dieser Organe erst während der Operation konstatiert werde. Die Operation müsse da zu Ende geführt werden, so gut es eben angehe. (Ref. hat in einem solchen Falle eine Dickdarm- und Ureterenresection ausgeführt. Der Verlauf war günstig bis auf den Umstand, dass die Implantation des Ureters in die Blase nicht hielt und eine Ureterenscheidenfistel entstand.

Wenn die maligne Natur des Tumors während der Operation nicht festgesellt werden könne, so solle man jedenfalls so radical wie möglich vorgehen: der primäre Tumor sei zu exstirpieren, Implantationen seien abzuschaben und zu verschorfen, eventuell zu excidieren.

Bei der grossen Neigung zu doppelseitiger Entwicklung übe man heutzutage bei allen malignen Neubildungen (inclusive papilläre Geschwülste) fast allgemein die prophylactische Entfernung des anderen Eierstockes, und Pf. selbst erweitert auf Grund seiner Studien und Erfahrungen diese Indikation dahin, dass er auch bei den vollkommen gutartigen Kystadenomen und bei allen wirklichen Neubildungen die Exstirpation des anderen Ovariums empfiehlt, sobald die Patientin das 40. Lebensjahr überschritten habe. Die Entscheidung darüber, welcher Art die Neubildung sei, müsse in zweifelhaften Fällen unmittelbar nach Abtragung derselben durch Untersuchung seitens eines Unbeteiligten geschehen. Genüge die blosse Betrachtung nicht, so könne ein Gefrierpräparat angefertigt werden. Sei das andere Ovarium schon erkrankt, so müsse man darauf achten, ob nicht etwa bloss eine harmlose Follikelkyste vorliege, was zu entscheiden nicht immer leicht sei.

Die Ovarialresektion sei wohl nur in seltenen Fällen berechtigt, für gewöhnlich ständen die Gefahren, die mit einer erneuten Geschwulstbildung verbunden seien, nicht im Verhältnis zu den Vorteilen, welche die conservative Resection gewähre.

Bei Complikation mit Schwangerschaft sei, sobald die Diagnose feststeht, die Ovariotomie auszuführen. Sind bereits Wehen vorhanden, so habe man bei kleineren, im Becken liegenden Tumoren zunächst die Reposition anzustreben. Punktion sei zu verwerfen. Die vaginale Incision könne gute Resultate geben. Auch die vaginale Ovariotomie komme in Betracht. Ist der vorgelagerte Tumor solid, so sei nach vergeblichem Repositionsversuch die Laparotomie (Kaiserschnitt mit folgender Ovariotomie) am Platze.

Von der vaginalen Ovariotomie hält Pf. nicht viel. Die Diagnose der Eigenschaften, welche den vaginalen Weg zuliessen, sei durchaus nicht immer mit der nötigen Zuverlässigkeit möglich und die Fälle, welche sich in der That für diesen Weg eigneten, seien solche, bei denen die abdominale Operation heutzutage eine Mortalität von nahezu 0% ergebe, jedenfalls keine grössere als bei der vaginalen Operation.

Ref. kann sich dem nicht vollständig anschliessen. Der vaginale Weg hat vor der Laparatomie immer und immer den grossen Vorteil voraus, dass die Bauchdecken nicht durchtrennt werden, und wird daher unter sonst gleichen Umständen vorzuziehen sein. In einer gewissen Anzahl von Fällen aber seien die Umstände sonst gleiche, nämlich bei vollkommen beweglichen, kugeligen, an der Oberfläche glatten, dünnwandigen und deutlichst fluctuierenden Cysten, in deren Wandung nirgends festere und derbere Anteile sich konstatieren lassen. Es ist selbstverständlich, dass man bei der Feststellung dieser Eigenschaften sehr vorsichtig sein muss und, wenn nur irgend ein Bedenken obwaltet, ist vom vaginalen Wege a priori abzugehen. Geht man so vor, so hat man auch die Gefahr der Impfimplantation nicht zu befürchten. Die Erfahrung des Ref. geht dahin, dass in solchen glatten Fällen bei vaginalem Vorgehen viel eher jede Verunreinigung des Peritoneums mit Cysteninhalt zu vermeiden ist als bei der abdominalen Ovariotomie. Bei

Digitized by Google

sorgfältigster Auswahl der Fälle — aber auch nur unter dieser Voraussetzung — wird sich die vaginale Ovariotomie nach Ansicht des Ref. wohl bewähren.

Mit der Besprechung der Prognose der Ovariotomie schliesst die umfangreiche Arbeit, welche Ref. versucht hat, im Vorstehenden auszugsweise wiederzugeben.

E. Wertheim-Wien.

Felice La Torre, Rom. Une nouvelle classification des bassins viciés. Paris, Imprimérie F. Levé, Rue Casette 17.

Während die früheren Einteilungen der Becken von ätiologischem oder pathogenetischem Prinzipe ausgingen und nur Martin den rein mathematisch-anatomischen Gesichtspunkt vertritt, glaubt La Torre, obgleich er dem letzteren Standpunkte sehr nahe steht, auch diese Einteilung verwerfen zu müssen. Er sagt: „In allen Zweigen der Naturwissenschaft sind fast alle Klassifikationen auf das Element der „Form" gegründet. Die moderne Zoologie stützt sich in ihren Klassifikationen nur auf die vergleichende Anatomie*), das heisst auf die Vergleichung der verschiedenen Formen". „Alle Einteilungen haben nach meiner Meinung den Fehler, das wichtigste pathologisch-anatomische Element zu übersehen; nämlich, die Form des Beckens, welche gleichzeitig auch diagnostisch die grösste Wichtigkeit besitzt." „In der Praxis hat für uns die Kenntnis der Ursache der Beckenverengerung gar keinen Wert, ebensowenig die Kenntnis nur eines verkürzten Durchmessers (Ref.: Martin), sondern nur die Kenntnis aller Faktoren (d'un ensemble de choses): nämlich des verkürzten Durchmessers, des Grades und des Sitzes der Verengerung und der Form des Beckens."

Um die Ueberlegenheit der Betrachtung der plastischen Formen im Ganzen gegenüber der Messung von nur einzelnen Durchmessern darzuthun, weist er auf die Erfolge der Anthropologie hin, welche dieselbe durch den Uebergang von der Kraniometrie zur Betrachtung der Schädelformen als Ganzes erzielt hat: „La forme en somme est tout!"

Die Summe aller Durchmesser, die plastische Form, die der Erfahrene sich — allerdings meist wohl unbewusst — aus einem oder wenigen Durchmessern geistig konstruiert, der Anfänger aber sich schwer nach wenigen Durchmessern vorstellen kann, sie sollte nicht nur hier, sondern noch vielen anderen unserer Klassifikationen zu Grunde gelegt werden! Man sollte sich stets zunächst auf den rein descriptiv morphologischen Standpunkt der „Form" stellen. Dieser wird mit dem praktischen Standpunkte auch meist übereinstimmen, besonders bei den Beckenformen, da ja der Geburtsakt ein von rein morphologischen und physikalischen Faktoren abhängiger Vorgang ist.

Betrachten wir nun die Einteilung La Torre's von diesem, von ihm aufgestellten uns höchst sympathischen Gesichtspunkte der „Form" aus, so scheint er doch in manchen Punkten sein Ideal nicht erreicht zu haben.

Er teilt die „fehlerhaften" Becken in drei Hauptgruppen:

1. ovale, 2. triangulăre, 3. unregelmässige Formen.

Hiermit verlässt er von Anfang an den Boden der reinen Form. Er spricht nur ven „fehlerhaften" Becken, von „pathologischen", worin also doch schon wieder der Begriff der Aetiologie, der Krankheit oder der Folge der Form der Dystokie liegt. Eine rein morphologische, descriptive Einteilung, eine naturwissenschaftliche, muss alle Formen umfassen.

Wenn Dohrn in seiner Einteilung von dem pathologischen Becken sagt: „Nun wollen wir aber, wo es sich um Vorkommnisse auf dem Naturgebiete handelt, nicht vergessen, dass jede unserer Einteilungen den beobachteten Vorkommnissen einen gewissen Zwang anthut, dass die Natur so scharf abgeschnittene Grenzen nicht kennt, wie wir sie abgliedern", so gilt dies nicht nur für die Arten der „pathologischen" Becken unter sich, sondern auch für ihre Grenze von den „normalen" Becken. Der reine Standpunkt der Form kennt nichts pathologisches. So kommt es denn auch, dass la Torre das vom geburtshilflichem Standpunkte normale, respektive

*) Ref. Ebensosehr allerdings auch auf die Entwickelungsgeschichte.

Digitized by Google

zu günstige, von rein morphologischem Standpunkte abnorme allgemein zu grosse Becken nicht unterzubringen vermag und daher einfach ausschliesst. Wie er aber nicht nur nicht vom rein morphologischen Gesichtspunkte ausgeht, so erfüllt er auch sein Prinzip, die „Form", „die Gesamtheit aller Verhältnisse" seiner Einteilung zugrunde zu legen, nicht.

Wenn Martin nur eine beschränkte Anzahl von Durchmessern des Beckeneinganges seiner Einteilung zugrunde legt, so thut dies La Torre nur für die Form der Beckeneingangsebene, (die Summe aller Durchmesser nur des Beckeneinganges). Er bleibt also in der Ebene, in einem Durchschnitte, und die von ihm selbst verlangten Faktoren, Sitz der Verengung und Form des (ganzen, Ref.) Beckens, bleibt unberücksichtigt. So fehlen ihm des weiteren die in der Beckenenge und im Beckenausgange verengten Becken, deren Wichtigkeit in der Neuzeit immer mehr erkannt wird.

Verfolgen wir seine Einteilung weiter, so teilt er die erste Gruppe, die ovalen Becken, ein in

1. quer-ovale: Sagittaldurchmesser verkürzt. Hierzu rechnet er die durch Entwickelungshemmung, einfache Knochenerweichung und Rachitis, sowie durch doppelte Oberschenkelluxation verursachten Formen;

2. schrägovale: ein schräger Durchmesser ist verkürzt. Hierzu gehören die durch Entwickelungshemmung eines Ileo-sakralgelenkes, Verletzung eines Schenkels und Scoliose bedingten Becken;

3. längsovale: im Querdurchmesser verkürzt. Aetiologisch: Entwickelungshemmung im allgemeinen, Synostose beider Ileo-sakralgelenke, Kyphose, einfache Knochenerweichung. Spondylolizem (längsoval? Ref.).

Zu der zweiten Gruppe, den „triangulären" (plusieurs diamètres rétrécies), gehört die hochgradige Knochenerweichung durch Osteomalacie oder Rachitis.

La Torre glaubt also in der Form der Beckeneingangsebene als Grundform das „Oval", die Eiform, zu erkennen.

Dohrn fährt an der vorhin citierten Stelle fort: „Unsere Einteilungen können nur die Absicht verfolgen, die Uebersicht des Gegenstandes zu erleichtern, indem sie die Hauptmerkmale jeder Gattung als Unterscheidungsgrund herausheben."

Das Hauptmerkmal der normalen sowie der gradverengten Formen der Beckeneingangsebenen ist aber bedingt durch das Vorspringen des Promontorium. In allen Lehrbüchern wird die hierdurch bedingte Form als herzförmig oder nierenförmig bezeichnet. Ein unwesentlicher Moment, eine „quantité négligeable" ist aber das Promontorium für die Eingangsebene doch gewiss weder für den rein formellen, noch für den praktischen Standpunkt. Die allgemein übliche Bezeichnung „Herzform" beizubehalten, wäre wohl richtiger gewesen, kann sich doch auch der Anfänger hieraus sofort klar machen, dass in den Seiten und Herzohren für das breitere Hinterhaupt am meisten Raum ist.

Eine Einteilung in kurz, lang und schief-herzförmig scheint mir daher die morphologischen Verhältnisse der Eingangsebene richtiger zu treffen.

Ausserdem verstehen wir unter „eiförmig" eine Figur, welche an einer Seite spitziger ist als an der anderen; bei dem „querovalen" Becken La Torre's sind aber die beiden Seiten gleich und nur die Mitte einseitig eingeschnürt, also die Form einem Ovale gar nicht ähnlich, sondern, wie allgemein anerkannt, eine Nieren- oder Herzform.

Dass, um das Schema nicht zu zerstören, die allgemein verengten Becken unter die querovalen gerechnet werden, weil stets der gerade Durchmesser relativ stärker verkürzt sei, sei nur erwähnt, und doch ist praktisch gerade die Verkürzung aller Durchmesser wichtig.

So scheinen mir auch dieser Einteilung, trotz des guten Grundgedankens, noch so viele Mängel anzuhaften, dass ich nicht glaube, dass sie die übrigen Systeme verdrängen wird. Eine möglichst vollkommene Ein-

[1]) Cf. S. 96, p. 418.

Digitized by Google

teilung muss alle Durchmesser des Beckens, seine plastische Gestalt und alle Formen, grosse und kleine, normale und pathologische ungezwungen aneinander reihen. A. Mueller-München.

R. Pichevin-Paris: Ueber die Total-Exstirpation des Uterus auf vaginalem Wege. Paris 1897. Maloine, 204 S kl. 8°.)

Wer in der vorliegenden Schrift eine monographische Bearbeitung des Themas erwartet, dürfte sich vielleicht etwas enttäuscht fühlen. Der Verfasser hat eine solche auch offenbar gar nicht beabsichtigt; dafür spricht das Wort „Ueber" im Titel und der weitere Zusatz in demselben: „Geschichte und Technik usw." Die Arbeit bildet vielmehr eine interessante Studie über diese beiden Punkte, in welcher P. seinen Standpunkt auf diesem Gebiete darlegt.

Das Ganze zerfällt in zwei Hauptteile: Geschichte und Technik.

Der erste Teil enthält nach einigen allgemeinen historischen Betrachtungen zunächst eine ausführliche Darstellung der Geschichte dieser Operation in alter, neuer und neuester Zeit. In der vorantiseptischen Zeit fallen hier neben Sauter die Hauptehren Récamier zu. Aus der neuesten Zeit werden die Verdienste der deutschen Operateure, besonders Czerny's, um die Wiederaufnahme der Operation voll gewürdigt. Die ersten, die in Frankreich die Operation wieder ausführten, allerdings sehr viel später, waren Demons in Bordeaux und Péan, beide unabhängig von einander fast zu gleicher Zeit.

Im folgenden Kapitel werden wieder ein Mal (zum wie vielten Male?) eine Anzahl von Prioritäts-Ansprüchen behandelt. Zur Entscheidung dieser stellt P. den gewiss im allgemeinen richtigen Satz als Regel auf, dass die historische Kritik sich nur um das Datum der Publikation, nicht um dasjenige der ersten Operation kümmern könne. Und doch möchte Ref. meinen, dass auch diese Regel nicht ganz ohne Ausnahme gelten sollte. Denn man kann sich doch recht wohl vorstellen, dass die Veröffentlichung einer Arbeit oft aus rein äusseren, lediglich durch Zufälle bedingten Umständen, an denen der Verfasser ganz unschuldig ist, sich verzögert und so erst das Licht der Welt erblickt, nachdem eine andere, vielleicht erheblich später abgefasste und abgelieferte bereits längere Zeit erschienen ist. Wenn nun durch persönliche oder sachliche Zeugnisse über jeden Zweifel nachgewiesen werden kann, dass es in einem Falle so ist, warum soll der Autor dafür, dass er so lange auf das Erscheinen seiner Arbeit hat warten müssen, nun auch noch mit dem Verluste seiner Priorität büssen?

Auf Grund dieses strengen Gesetzes werden denn auch Leopold's diesbezügliche Ansprüche kurzer, vielleicht etwas zu kurzer Hand abgethan. Weniger leicht wird dies schon dem Verfasser bei anderen (Richelot, Ségond), noch schwerer bei Doyen. Man fühlt hier förmlich beim Lesen der Schrift, wie schwer es ihm selbst wird, seinen Grundsatz konsequent durchzuführen. Wie auf diese Weise die Priorität auf dem ganzen Gebiet gesichert wird, lässt sich nun schon per exclusionem schliesen: Es ist Péan, jedoch nicht, ohne dass die grossen Verdienste Doyen's anerkannt und wiederholt hervorgehoben werden.

Auch der zweite Teil, der die Technik behandelt, beginnt mit historisch-kritischen Betrachtungen (P. Müller, Quénu), die so annähernd ein Drittel des ganzen Werkes in Anspruch nehmen. Es folgt nun ein Kapitel über die allgemeine Technik, in dem die Blutstillungs-Methoden, Morcellement, Vorbereitung zur Operation, Anaesthesie, Antisepsis und Lagerung der Pat. besprochen werden

Als Blutstillungs-Methode werden vor Allem die Klemm-Methode und deren Vorteile gegenüber dem Ligatur-Verfahren hervorgehoben, welch letztere in rascherer Beendigung der Operation bestehen, ferner in der vorzüglichen Drainage und (gegenüber dem abdominellen Verfahren) in dem bei vaginaler Methode, welche vielfach erst durch das Klemm-Verfahren möglich wurde, weit geringerer Shock.

Beim Morcellement kommen zwei Haupt-Verfahren in Betracht, Mediane Spaltung ohne vorgängige Abklemmung und Weiter-

Digitized by Google

arbeiten in rein fibrösem Gewebe, möglichst in der Mitte, weit von den Uterus-Rändern (Doyen), sowie präventive Forcipressur und nachheriges Morcellement auch der seitlichen Partieen im abgeklemmten Gebiet (Péan).

Vor der Operation werden die Beine der Pat. mit Watte umwickelt, die Scheide von manchen Operateuren einige Tage durch Kolpeurynter dilatiert.

Als Anaestheticum benützt P. Aether.

Die Antisepsis, speziell Reinigung der äusseren und inneren Genitalien, ist eine sehr gründliche. Um den Anus aus dem Operationsgebiet zu bringen, wird eine die untere halbe Circumferenz der Vulva umgebende antiseptische Schürze mit Klemmen an den grossen Labien befestigt. Operiert wird in Steiss-Rückenlage.

Im nächsten Kapitel werden die einzelnen Verfahren bei Metritis, Adenom, Krebs und myomatösem Uterus geschildert, und zwar das von Péan, A. Martin, Doyen, Richelot, J. L. Faure und ihm selbst eingeschlagene. Hervorzuheben wäre hier seine Methode der vaginalen Incision. Er macht keinen zirkulären Schnitt, sondern zunächst hinten einen Querschnitt, hoch über dem Scheidenansatz, wodurch oft mit einem Schlage auch der Douglas eröffnet wird. Stets breite Eröffnung des Peritoneums. Dann Transversalschnitt auf der vorderen Lippe, etwa $1^1/_2$ cm über dem orif. cxternum. Die beiden Schnitte werden dann nicht direkt vereinigt, sondern es wird von den Endpunkten derselbeu aus schräg nach hinten und unten, resp. oben incidiert, so dass sie unter spitzem Winkel auf einander treffen. Dann wird der ganze Uterus frei gemacht — gestielt — und nach vorne umgekippt und vor die Scheide gebracht.

Werden die Ligamente nicht abgeklemmt, sondern ligiert, was Verf. bei leichten Fällen empfiehlt, so bedient er sich hierzu einer Partieen-Ligatur, die mit der von Zweifel für die Amputation des myomatösen Uteres angegebenen identisch ist. Die einzelnen Fäden reiten auf einander.

Die Scheidenwunde wird nicht geschlossen.

Beim Doyen'schen Verfahren soll der Douglas stets eröffnet werden. Gelingt die Eröffnung des Peritoneums vorne, zwischen Blase und Uterus nicht gleich, so lässt man es zunächst und eröffnet erst im Laufe der Operation während der medianen Spaltung. Das Ligament. lat. wird bei dieser Operation mit einem grossen, starken, von oben nach unten über dasselbe angelegten Forceps abgeklemmt. Doch wird „zur Sicherung" noch eine zweite ebensolche, nur weniger starke Klemme nach aussen von der ersten angelegt.

Das Faure'sche Verfahren ist folgendes: Auslösung des Collum und succesive vordere Medianspaltung des Corpus, wie bei Doyen. Der ganze Uterus ist dann vor der Vulva. Nun wird auch die hintere Wand vom Fundus aus etwa 2—3 cm median, dann vom unteren Spaltungs-Winkel aus nach einer Seite hin transversal bis 2—4 cm in das Ligament hinein gespalten, nun Ligament sammt Tube und Ovarium abgeklemmt oder ligiert und abgetragen. Ebenso auf der anderen Seite und ebenso in weiteren 2, bezw. 4 Partieen der übrige Uterus. Mit Recht sagt P. diesem Verfahren, das ganz unnützer Weise die Gefahr einer starken Blutung im Ligament. lat. geradezu herausfordert, keine Zukunft voraus.

Es folgt nun ein Kapitel über Hysterektomie bei Salpingo-Oophoritis, resp. periuterinen Eiterungen. Zuerst wird das Doyen'sche Verfahren geschildert, das wohl als bekannt gelten darf, sodann das von Quénu (totale mediane Spaltung), bei dem nach Ansicht seines Erfinders die Stielung rascher und leichter vor sich geht, als bei einfacher vorderer Medianspaltung.

Péan, dessen Methode dann angegeben wird, klemmt bekanntlich zunächst die Basis der Ligamente ab, spaltet dann das Collum seitlich und amputiert die beiden Lippen quer. Dann klemmt er partieenweise von unten nach oben weiter ab und morcelliert den Uterus. Ségond hat ein modifiziertes Verfahren angegeben, das sich aus den beiden von Péan und

Digitized by Google

Doyen kombiniert. Er klemmt das Collum präventiv ab, amputiert es, dann wird nach vorderer Medianspaltung des Corpus der Fundus nach vorne herausluxiert und die Ligamente partieenweise von oben nach unten abgeklemmt, d. h. also: Das Collum wird nach Péan, das Corpus nach Doyen behandelt. Pichevin selbst hat für gewisse Fälle ebenfalls eine Modifikation angegeben: Man versucht zunächst das Doyen'sche Verfahren. Kommt man damit, nachdem die vordere Wand bereits gespalten ist, nicht weiter, so geht man dann zu dem Péan'schen über.

Als Operation der Wahl soll gelten: Bei beweglichem Uterus und nicht oder nur wenig veränderten Adnexen das Doyen'sche Verfahren (bei Carc. corporis soll nicht gespalten, sondern versucht werden, den Uterus in toto vor die Vulva zu bringen). Bei Fehlen von periuterinen Eiterungen und bes. bei Uterus-Carcinom werden die angelegten Klemmen mit Vorteil durch Ligaturen ersetzt, noch besser wird gleich direkt ligiert!

In schwierigen Fällen von fixiertem Uterus, wenn sich der Fundus nicht nach vorne herausluxieren lässt, ist die Péan'sche Operation mit präventiver Abklemmung und Morcellement das Verfahren der Wahl.

Geht der Fundus uteri nicht herunter, so wird mit Vorteil die totale mediane Spaltung nach Müller-Quénu versucht. In Ausnahmefällen, bei völlig unbeweglichem Uterus, muss man an Ort und Stelle morcellieren und Péan's Verfahren zur Anwendung bringen.

Das Verfahren von Ségond bietet keinen Vorteil.

Hysterektomie wegen Fibrom: In diesem Kapitel, das die grossen Fibrome (von Kindskopfgrösse) in sich begreift, werden die Verfahren von Péan, Doyen und Quénu besprochen. Dieselben sind sammt dem bei ersterem üblichen Ausschneiden konischer Stücke aus dem Tumor und dem V- und Y-förmigen Morcellement Doyen's bekannt. Auch hier empfiehlt P. bei vollkommener Auslösung und Herabziehung des Uterus die Ligatur an Stelle der Abklemmung. Sind die Adnexe gesund, so bleiben sie zurück; müssen sie mitgenommen werden, so klemmt man sie mit Vorteil gleich mit ab, nicht erst die Ligamente und erst dann die Adnexe. Die Forderung Landau's, dass stets die Adnexe mitgenommen werden sollen, geht P. zu weit.

Für die Heilung der totalen Uterus-Jnversion wird zunächst ein Verfahren von Vérchère angegeben; empfohlen wird aber ebenfalls die vordere mediane Spaltung.

Muss wegen totalen Prolapses — ausnahmsweise! — der Uterus exstirpiert werden, so wird nach Auslösung und Vorwälzung abgebunden und exstirpiert. Die beiden Ligament-Stümpfe werden mit einander und mit der Scheidenwunde vernäht. Vorher muss aber eine grosse vordere Kolporrhaphie (Fehling) und eine sorgfältige Kolpo-Perineorrhaphie (Hegar) gemacht werden.

Nachbehandlung: Bei verlässlichem Personal alle 3 Stunden Katheterismus; anderen Falles 3—4 Tage ein Dauerkatheter. Injektion von künstlichem Serum nur nach schwierigen, lange andauernden Operationen und grossem Blutverlust. Bei momentaner Verblutungs-Gefahr intravenöse Injektion. Die Klemmen werden nach 48 Stunden abgenommen. Vorher darf die Umwicklung derselben mit Jodoformgaze, dürfen auch die Tampons in der Scheide nicht berührt werden. Bei Abnahme der Klemmen möglichste Vorsicht, keine Zerrung. Praktisch geht Quénu hierbei vor. Er öffnet zunächst nur die Klemmen, und zwar nur auf einer Seite und wartet dann 5—10 Minuten. Blutet es, dann werden sie sofort wieder geschlossen.

Wechsel der Gaze am 5.—6. Tage. Hierbei keine Scheiden-Irrigation, sondern erst nach dem 2. Verbandwechsel am 8. Tage.

Das Schluss-Kapitel behandelt die Zufälle und Komplikationen. Hier giebt P. Eingangs unumwunden zu, dass in einer gewissen Anzahl von Fällen oft heftige Blutungen vorkommen durch Abgleiten oder Zerbrechen von Klemmen. Die angegebenen recht zweckmässigen Anordnungen zur Stillung einer derartigen Blutung bieten nichts besonders Erwähnenswertes. Wie auch Verf. selbst sagt, kommt es hier vor Allem auf Ruhe und Kalt-

Digitized by Google

blütigkeit des Operateurs an. Interessant und zugleich ein Beweis für die vielfach zu Tage tretende Objektivität P's. ist wieder der Schluss dieses Abschnittes. Der Verf. sagt hier ganz offen, dass nach seiner Ansicht „die französischen Gynäkologen einen zu häufigen Gebrauch von den Klemmen machen und dass es in einer bestimmten Anzahl von Fällen vorteilhafter wäre, Ligaturen anzuwenden." Wenn er aber weiter meint, die fremden Operateure verhielten sich im Gegensatze hierzu zu ablehnend, und prophezeit, „dass die Zeit kommen werde, wo man nicht zögern werde, sich für die totale Kastration auf vaginalem Wege zu erklären", so muss man das eben abwarten. Vielleicht, vielleicht aber auch nicht!

Ueber die weiteren Komplikationen, nämlich die an Blase, Ureter, Rectum und übrigem Darmtraktus vorkommenden Nebenverletzungen, sowie die Darm-Occlusion ist nichts besonderes zu sagen, höchstens dass er im letzteren Falle zu baldiger Koeliotomie rät.

Die 28 Original-Figuren erleichtern zum Teil das Verständniss recht sehr. Ihre Wiedergabe jedoch ist zum Teil schlecht, zum Teil mässig. Mässig ist auch die übrige Ausstattung. In dieser Beziehung könnten sich die französischen Verleger an der neuen Pozzi'schen Revue ein Beispiel nehmen.

Eiermann-Frankfurt a. M.

Tagesnachrichten und Notizen.

Tjalling H. Halbertsma †.

Am 29. April 1898 starb in Utrecht Professor Dr. T. H. Halbertsma; ein Schlaganfall traf ihn am Arbeitstisch sitzend; wie im Freundeskreis bekannt war, bereitete er eine grössere gynaekologische Arbeit vor, die seine reiche Erfahrung zusammenfassen sollte.

Er war am 15. Juli 1841 in Sneek geboren, studierte in Leiden und beendete 1865 seine Studien daselbst, nachdem er längere Zeit in Wien und Paris besonders in den geburtshülflichen Kliniken weitere Ausbildung gesucht hatte. Er muss schon früh die Aufmerksamkeit seiner Lehrer auf sich gelenkt haben; nachdem er kurze Zeit in seiner Vaterstadt prakticiert hatte, wurde er auf warme Empfehlung von Simon Thomas 1866 nach Groningen berufen. Kaum hatte er sich in seinen akademischen Wirkungskreis eingelebt, so wurde Halbertsma 1867 zum Nachfolger Gusserow's in Utrecht ernannt, als dieser von dort nach Zürich übersiedelte. So erreichte er in jugendlichem Alter die Stellung, in der er über 30 Jahre segensreich thätig blieb. Mancherlei schweres Geschick — er verlor früh durch den Tod seine Gattin — mancherlei Störungen in seinem körperlichen Befinden überwand er durch den Trost, den er in der Befriedigung durch die akademische Lehrthätigkeit fand. In dieser erwarb er sich die grösste Liebe seiner Schüler; verstand er es doch wie wenige durch seinen Vortrag, durch Mitteilungen aus seiner Praxis, durch die Freundlichkeit seines Wesens zu fesseln. Jedes Hervordrängen seiner Person war ihm ebenso fremd wie Berichte über glänzende Erfolge von Operationen; still und ruhig ging er seinen Weg; er war sich bewusst Gutes zu leisten, daher suchte er äussere Anerkennung nicht; sie ward ihm freiwillig zu Teil.

Seine Bedeutung lag in erster Linie in seinem Unterricht; die praktische Ausbildung in der Geburtshülfe verlangt in Holland, dass jeder Student ausser einer grösseren Zahl von Beobachtungen normaler Geburten auch ein Zeugnis über zwei andere an der Lebenden ausgeführte geburtshülfliche Operationen besitzt, ehe er zum Arztexamen zugelassen wird. Es ist eine sehr weise Einrichtung, die aber von dem akademischen Lehrer mancherlei Mühe verlangt. Ist es auch bequemer durch geschulte Assistenten die Operation

Digitized by Google

machen und den Studenten zusehen zu lassen, Halbertsma musste jeden, nicht nur die besonders geschickten, operieren lassen; so hat er oft genug selbst die Ausführung überwacht, und mit Dankbarkeit gedenken seine Schüler der wertvollen Lehren, die sie hierbei erhielten.

Eine grosse consultative Praxis verhinderte ihn nicht am wissenschaftlichen Arbeiten. Schon früh ist er mit deutschen Collegen in nähere Beziehung getreten; im Juni 1869 trug er in der Berliner Gesellschaft für Geburtshülfe eine Arbeit über das Verhalten des Cervix in der Schwangerschaft vor, mehrfach sah man ihn auf deutschen Gynaekologen-Congressen; bei der Jubelfeier der Universität Halle war er Vertreter Utrechts. Am meisten lenkte seine Ansicht über die Entstehung der Eclampsie durch Ureterencompression die Aufmerksamkeit auf ihn, besonders nachdem er unter dem Einfluss der verbesserten Processe unserer Operationen den Kaiserschnitt principiell bei Eclampsie in wiederholten Publikationen empfahl. Waren zuerst seine Indicationen sehr ausgedehnt, so hat er sich durch die Beschränkung der Operation, wie er sie 1896 in Genf empfahl, viele Anhänger gewonnen. Weitere Erfahrung muss zeigen, wie weit Halbertsma's Vorschlag allgemein angenommen werden kann. Er hoffte es noch zu erleben, dass man allgemein zustimmen würde. Leider setzte der Tod seiner Arbeit ein Ziel; zu früh entriss er ihn seinen Schülern, seinen Collegen und Freunden. Von Allen wird das Andenken an seine liebenswürdige Persönlichkeit gern gewahrt bleiben!

J. Veit-Leiden.

Im Anschluss an diese Würdigung des verstorbenen Utrechter Klinikers Halbertsma kann ich es mir nicht versagen, ihm noch ein Wort persönlicher Erinnerung zu widmen.

Unsere persönliche Bekanntschaft datiert aus der Zeit von Halbertsma's Aufenthalt in Berlin im Wintersemester 1867.

Der jugendliche Professor von Groningen hat das Wintersemester 1867/68 hier in Berlin zugebracht, um unter E. Martin gynaekologischen Studien obzuliegen, bevor er die Utrechter Professur antrat.

Wir waren oft auch ausserhalb der klinischen Räume zusammen. Der liebenswürdige junge Professor verschmähte es nicht, sich im Kreise fröhlicher Studenten von des Tages ernster Arbeit zu erholen.

Seit jener Zeit sind wir in lebhaftem Verkehr geblieben. Immer wieder hat seine persönliche Liebenswürdigkeit und der Ernst seines Strebens uns zu ihm hingezogen.

Erst in reiferen Jahren verheiratet, litt er schwer unter dem frühzeitigen Verlust seiner Lebensgefährtin. Seitdem lag ein Schatten auf ihm, der andauernd den rastlos thätigen Mann umfing und seinem ganzen Wesen den Stempel einer ihm sonst fremden Schwermut aufdrückte.

Ich bin überzeugt, dass Halbertsma nur gute Freunde hinterlässt, und dass ihm auch besonders der Kreis der deutschen Gynaekologen ein wehmütiges Gedenken bewahren wird.

Have! have!

A. Martin.

Eduard Anton Krassowsky †.

Am 28. April ist in seinem 77. Lebensjahre Professor Krassowsky, Kaiserlicher Leibacchoucheur und Direktor der Petersburger Gebäranstalt zu St. Petersburg gestorben.

Geboren im Jahre 1821 zu Huzk, wo er auch seine Schuljahre verbrachte, machte Krassowsky seine medizinischen Studien an der Kaiserlichen Medico-Chirurgischen Akademie und trat nach der Beendigung derselben in die von Kitter geleitete geburtshilfliche Klinik als Assistent ein. 1851 verteidigte er seine Inaugural-Dissertation „Meletaemata de uteri ruptura". 1854 wurde Krassowsky zum Adjunktprofessor der Geburtshilfe, Gynaekologie und Paediatrie gewählt. 1856 ging er auf Kosten der Akademie nach dem Auslande, wo er die bekanntesten Kliniken Deutschlands und Frankreichs besuchte. 1858 übernahm Krassowsky die Stelle seines

Digitized by Google

vormaligen Lehrers und behielt dieselbe bis zum Jahre 1874/75. 1870 wurde er zum Direktor der St. Petersburger Gebäranstalt ernannt und leitete dieselbe bis zu seinem Tode.

Krassowsky's Verdienste um die Entwickelung der Geburtshilfe und Gynaekologie in Russland sind unvergesslich. Er war der Erste, der einen systematischen Unterricht in den obengenannten Disziplinen einführte. Sein Jahrbuch der operativen Geburtshilfe, geschrieben auf Grund eigener Untersuchungen und reicher Erfahrung, blieb bis jetzt das Nachschlagebuch eines jeden russischen Geburtshelfers.

Auch im Bereiche der Gynaekologie war die Thätigkeit Krassowsky's bahnbrechend; er war der Erste, der in Russland die Ovariotomie mit günstigem Erfolge ausführte und damit die Bauchchirurgie auf russischen Boden verpflanzte. Er hatte am Ende seiner Thätigkeit die Befriedigung zu sehen, dass die von ihm eingeführte Bauchchirurgie in kurzer Zeit zur höchsten Entwickelung gelangte.

Von der litterarischen Thätigkeit Krassowsky's kann man sagen „non multa, sed multum." Alles, was aus seiner Feder kam, war streng bedacht und peinlichst bearbeitet. Ausser dem obengenannten Lehrbuch wollen wir hier nur an den Atlas der Ovariotomie erinnern. Als Lehrer begnügte sich Krassowsky nicht mit der Thätigkeit in der Akademie. Er öffnete breit die Thüren der von ihm geleiteten Gebähranstalt für jeden Arzt, der etwas lernen wollte, und nicht nur Geburtshilfe und Gynaekologie konnte man bei Kr. lernen. Wie sein ehemaliger Lehrer Pirogoff war Kr. ein Menschenfreund im weitesten Sinne des Wortes. Mit Rat und That war er immer an der Seite des Bedürftigen, und manche Frau, die zu ihm krank und elend kam, kehrte nicht nur gesund, sondern auch getröstet zurück. Das Ansehen und die Liebe, die Kr. in den weitesten Kreisen Russlands genoss, kam am prägnantesten zum Vorschein bei der Feier des 25jährigen Jubiläums seiner Thätigkeit als Direktor der St. Petersburger Gebäranstalt.

Nicht nur seine zahlreichen in ganz Russland zerstreuten Schüler und alle medizinischen Vereine, sondern auch eine ganze Schaar Patientinnen jeden Standes nahmen wärmsten Anteil an der Huldigung.

Das Gedächtnis an Krassowsky als Menschen, Arzt und Kollegen wird nie aus dem Sinne derjenigen, die mit ihm zusammenkamen, verschwinden.

D. v. Ott, St. Petersburg.

Am 10. Mai beging die **Gynäkologische Gesellschaft zu Dresden** das **25jährige Jubiläum** ihrer Begründung. Der Mittelpunkt der Feier war die Festsitzung in der Kgl. Frauenklinik. Die von Leopold gehaltene Festrede führte eine Geschichte der Entstehung der Gesellschaft, ihrer Arbeiten und Bestrebungen vor, die er mit den Errungenschaften unserer Faches in dem gleichen Zeitraume zusammenhielt und mit Ausblicken in die Zukunft schloss; sie gedachte in warmen Worten des leider am Erscheinen verhinderten Gründers der Gesellschaft, v. Winckel und endete mit der Verkündigung von Ehrenmitgliedern, zu welchen ernannt wurden: Gusserow, Olshausen, Fritsch, Zweifel, Sänger.

Als Abgeordnete der Berliner Gynäkologischen Gesellschaft waren Gusserow und Olshausen erschienen, welch Letzterer deren Glückwünsche darbrachte zugleich mit seinem persönlichen Dank. Dasselbe that für die Gesellschaft für Geburtshülfe zu Leipzig (sowie für sich selbst) Zweifel, unter Ueberreichung ihres Jahresberichts für 1897. Hennig überbrachte „als Dresdener Kind" seine Abhandlung „Ueber einkammerige Ovarialcysten und über deren Arten des Lebensendes" als Festschrift. Glückwünsche wurden ferner ausgedrückt von dem Vertreter des Landes-Medizinal-Collegium, der Gesellschaft für Natur- und Heilkunde in Dresden. Leopold dankte einzeln, noch besonders dem Mitglied der Gesellschaft Karl Joh. Grosse für seine derselben gewidmete Festgabe einer neuen Biographie von Semmelweis.

Hieran schlossen sich die wissenschaftlichen Vorträge. Leopold sprach „Ueber Organismen im Carcinomgewebe des Menschen mit monatelanger Eigenbewegung."

Digitized by Google

In Fortsetzung der mit P. F. Rosenthal begonnenen Untersuchungen (cf. Arch. f. G. Bd. 51. H. 1) berichtet er über dank dem weiter vervollkommneten thermostatisch heizbaren Mikroskope ermöglichte Beobachtungen höchst eigentümlicher Erscheinungen von Bewegung, Teilung, Sprossung jener Organismen, über deren Beziehungen zur Aetiologie des Carcinoms er sich indessen sehr zurückhaltend äussert.

Dr. Maiss, Assistenzarzt der Frauenklink, demonstriert zahlreiche, prächtige Röntgen-Aufnahmen von engen Becken der Lebenden und des Skelettes, von ectopischen Foeten, von Fremdkörpern in den äusseren Geschlechtsteilen etc. —

Als Festschrift der Gesellschaft selbst, gewidmet ihrem Gründer und Ehrenmitglied v. Winckel, wurde verteilt das erste Heft vom 56. Bande des Archivs. Nichts zeugt gewiss mehr von der hohen Tüchtigkeit und frischen Leistungsfähigkeit der Gesellschaft, als dieser stattliche Band von 263 Seiten, ausschliesslich bestehend aus Beiträgen von ihren Mitgliedern.

Ein fröhliches, zu weiteren Beglückwünschungen und Huldigungen Gelegenheit gebendes, von heiteren Reden, Gesängen und Aufführungen gewürztes Festmahl im Kgl. Belvedere schloss die so glänzend vorbereitete und durchgeführte Jubiläumsfeier ab.

Die **66. Jahresversammlung der British Medical-Association** findet vom 26. bis 29. Juli in Edinburgh statt, unter dem Vorsitz von Grainger Stewart, Edinburgh. Vorsitzender der Abteilung für Geburtshülfe und Gynäkologie ist A. R. Simpson, als Vice-Vorsitzende sind aufgestellt: Charles E. Underhill, George Ernest Hermann, D. Berry Hart, A. H. Freeland Barbour.

Zu Discussions-Themen sind bestimmt:

1. Die chirurgische Behandlung der Beckeneiterung. — Referent Cullingworth (London).
2. Brauch und Missbrauch der Geburtszange. — Referent Milne Murray (Edinburgh).
3. Die Behandlung der Eclampsia parturientium. — Referent Halliday Croom (Edinburgh).

Persönliche Einladungen zur Teilnahme an den Verhandlungen der B. M. A. sowie deren gynäkologischer Abteilung sind an eine Anzahl deutscher Gynäkologen ergangen, welchen bei den innigen Beziehungen der deutschen und englischen Gynäkologie recht zahlreich entsprochen werden möge!

Privatdocent Dr. Karl Gebhard in Berlin ist nach Greifswald abgeordnet worden, um sich an Stelle von Prof. v. Preuschen, der aus Gesundheitsrücksichten einen einjährigen Urlaub angetreten hat, an dem geburtshilflich-gynäkologischen Unterricht an der dortigen Universität zu beteiligen.

Geh. Med.-Rat Dr. Abegg, der verdiente Danziger Gynaekologe und Direktor der Provinzial-Hebammen-Lehranstalt in Danzig, feierte sein 50jähriges Doktorjubiläum.

Dr. O. Trettenero hat sich als Privatdocent für Geburtshülfe und Gynaekologie an der Universität Padua habilitiert.

Ernennungen: Privatdocent Dr. Anton Felsenreich in Wien zum ausserordentl. Professor.

Geheimrat Dr. H. Tarnowski in St. Petersburg zum stellvertretenden Director der Entbindungsanstalt dortselbst.

Dr. Zaleski, Professor am St. Petersburger weiblichen medicinischen Institut, zum wirklichen Staatsrat.

Die von dem verstorbenen Theophilus Parvin am Jefferson medical College in Philadelphia innegehabte Professur ist geteilt worden. Zum Professor der Geburtshülfe wurde ernannt Dr. E. P. Davis, zum Professor der Gynäkologie Dr. E. E. Montgommery.

Digitized by Google

Litteratur-Verzeichniss.

I. Geburtshilfe.

1. Bücher. Monographien. Berichte.

Cohn, Ludwig, Die willkürliche Bestimmung des Geschlechts. Würzburg. 1898. A. Stuber's Verlag (C. Kabitsch).

Edgar, John, Address on Semmelweis. The Scott. Med. and Surg. Jour. Vol. II. No. 4. 1898.

Grosse, Johannes, Ignaz Philipp Semmelweis, der Entdecker der Ursache des Kindbett-Fiebers. Franz Deuticke. Leipzig-Wien. 1898.

Schenk, Leopold, Einfluss auf das Geschlechtsverhältniss. II. Aufl. Magdeburg. 1898. Schallehn und Wollbrück.

2. Allgemeines.

Bouchacourt, Dispositif permettant de radiographier facilement la symphyse pubienne en se servant de la machine statique Carré. Présentation de l'appareil et de planches radiographiques. Bull. de la Société d'Obstétrique de Paris. No. 2. 9. Mars. 1898.

Gardini, P. L., La responsabititá della levatrice davanti alla legge. — Conferenza. „Lucina". Per Mens. di Ost. No. 5. 1898.

Kehrer, Ueber Schwangerschaftsdiagnose. Zeitschr. für prakt. Aerzte. No. 9. 1898.

Mars, A. v., Ueber die Verhütung des Wochenbettfiebers in Lehranstalten. Wien. klin. Woch. No. 18. 1898.

Mars, A. v., Ueber die Vermeidung von Puerperalinfektion in den zum Unterricht bestimmten Anstalten. Przcylad lekarski. 1898. No. 14 u. 15. (polnisch.)

Perret, Présentation d'un céphalomètre permettant la mensuration de la tête au-dessus du détroit supérieur; presentation d'un pelvimètre. Bull. de la Société d'Obstétrique de Paris. No. 2. 9. Mars. 1898.

Walker, Norman, Midwives' registration. The Scott. Med. and Surg. Jour. Vol. II. No. 4. 1898.

3. Physiologie und Pathologie der Schwangerschaft, der Geburt, des Wochenbetts.

Ballantyne, J. W., Non-allantoic or vitelline placenta in the human subject. The Scott. Med. and Surg. Jour. Vol. II. No. 4. 1898.

Bonnaire, Goître et grossesse; auto-intoxication thyroïdienne. Présentation de malade. Bull. de la Soc. d'Obst. de Paris. No. 1. 1898.

Bonnaire et *Mercier*, Tuberculose méningée et grossesse. Bull. de la Société d'Obstétrique de Paris. No. 2. 9. Mars. 1898.

Budin, Rupture spontanée de l'utérus pendant le travail. Présentation de malade. Bull. de la Société d'Obstétrique de Paris. No. 2. 9. Mars. 1898.

Dischler, Ueber subperitoneales Emphysem nach Ruptura uteri. Arch. für Gyn. LVI. Band. 1. Heft. 1898.

Fyfe, W. Westwood, A case of placenta praevia. Brit. Med. Jour. No. 1945. 1898.

Grauert, Aug., Ueber Retroflexio uteri gravidi cum incarceratione mit besonderer Berücksichtigung von zwei in der Greifswalder Universitäts-Frauenklinik behandelten Fällen. Diss. Greifswald. 1898.

Gregor, Alexander, Puerperal vomiting. Brit. med. Jour. No. 1945. 1898.

Huppert, Die Bedeutung der Walcher'schen Hängelage. Arch. für Gyn. LVI. Band. 1. Heft. 1898.

Digitized by Google

Johnston, Alex., Two cases of puerperal fever treated with antistreptococcus-serum. The Scott. Med. and Surg. Jour. Vol. II. No. 4. 1898.

Porter, William D., Prophylaxis of puerperal sepsis. The Am. Jour. of Obst. and Dis. of Wom. and Ch. Vol. XXXVII. No. 244. 1898.

Satullo, S., Studio anatomo-sperimentale sull infarto della placenta in relazione colle malattie infettive della madre. Arch. di Ost. e Gyn. No 4. 1898.

Schatz, Die Gefässverbindungen der Placentarkreisläufe eineiiger Zwillinge, ihre Entwickelung und ihre Folgen. Arch. für Gyn. LV. Bd. III. Heft. 1898.

Singer, Thrombose und Embolie im Wochenbett. Arch. für Gyn. LVI. Bd. I. Heft. 1898.

Spencer, Herbert R., Incarcerated ovarian dermoid obstructing labour: manual elevation; removal seven months later. Transact. of the Obst. Soc. of London. Vol. XL. Part 1. 1898.

Spencer, Herbert R., Incarcerated ovarian dermoid obstructing labour; ovariotomy during labour. Transact. of the Obst. Soc. of London. Vol XL. Part. 1. 1898.

Sprigg, William Mercer, Puerperal infection and its prevention. The Am. Journ. of Obst. and Dis. of Wom. and Ch. Vol. XXXVII. No. 244. 1898.

Tate, Magnus A., Puerperal gangrene. The Am. Jour. of Obst. and Dis. of Wom. and Ch. Vol. XXXVII. No. 244. 1898.

Wallage, Henry, A device to simulate the fetal heart sounds in obstetric manikin instruction. The Am. Jour. of Obst. and Dis. of Wom. and Ch. Vol. XXXVII. No. 244. 1898.

4. Enges Becken.

Klien, Zur Kasuistik der Geburt beim kyphotischen Becken. Arch. für Gyn. LVI. Band. I. Heft. 1898.

5. Geburtshilfliche Operationen. Abortus. Operationen im Wochenbett.

Arens, Beitrag zur Decapitation. Arch. für Gyn. LVI. Band. I. Heft. 1898.

Boissard, Opération césarienne: mère et enfant vivants. Bull. de la Soc. d'Obst. de Paris. No. 1. 1898.

Caruso, F., Del taglio cesareo sul fondo col processo proprio. Arch. di Ost. e Gyn. No. 4. 1898.

Daumenlang, Kuno, Beiträge zur Casuistik der Entbindungen unter besonderer Berücksichtigung der Perforation. Diss. Würzburg. 1898.

Huzarsky, J., Ein Fall von konservativem Kaiserschnitt mit glücklichem Ausgang für Mutter und Kind. Medycyna. 1898. No. 8. (polnisch.)

Leopold und *Haake*, Ueber 100 Sectiones caesareae. Arch. für Gyn. LVI. Band. I. Heft. 1898.

Lepage, G., Huit observations de symphyséotomie. Ann. de Gyn. et d'Obst. Tome XLIX. Mars. 1898.

Olszewski, A., Die Durchschneidung der Wirbelsäule bei verschleppten Querlagen behufs Entwicklung des Kindes. Gazeta lekarska. 1898. No. 13. (polnisch.)

Pinard, A., De la symphyséotomie à la Clinique Baudelocque du 7. décembre 1896 au 7. décembre 1897. Ann. de Gyn. et d'Obst. Tome XLIX. Avril. 1898.

Raebiger, Adalbert, Die Anwendung der Zange in der kgl. Universitäts-Frauenklinik zu Greifswald in den Jahren 1887 bis 1896. Diss. Greifswald. 1898.

6. Ektopische Schwangerschaft.

Dorland, Newman, Repeated extrauterine pregnancy. The Am. Jour. of Obst. and Dis. of Wom. and Ch. Vol. XXXVII. No. 244. 1898.

Falk, Otto, Zweimalige Laparotomie wegen recidivierter Tubengravidität. Zeitschr. für Gebh. und Gyn. XXXVIII. Bd., 2. Heft 1898.

Digitized by Google

Fehling, H., Die Bedeutung der Tubenruptur und des Tubaraborts für Verlauf, Prognose und Therapie der Tubarschwangerschaft. Zeitschr. f. Gebh. nnd Gyn. XXXVIII. Bd. I. Heft. 1898.

Goebel, Beitrag zur Anatomie uud Aetiologie der Graviditas tubaria an der Hand eines Präparates von Tubarmole. Arch. für Gyn. LV. Bd. III. Heft 1898.

Barton Cooke Hirst, The history of pain and the menstrual history of extra-uterine pregnancy. The Am. Jour. of Obst. and Dis. of Wom. and Ch. Vol. XXXVII. No. 244. 1898.

Janczewski, St., Ein Fall von Extrauterinschwangerschaft. Entwickelung eines lebenden und lebensfähigen Kindes durch Bauchschnitt. Heilung. Medycyna 1898, No. 2 (polnisch).

Bar et *Mercier*, Rupture spontanée d'une corne utérine à la fin de la grossesse; grossesse tubo- utérine. Présentation de pièce. Bull. de la Soc. d' Obst. de Paris. No. 1. 1898.

Niewerth, A., Ueber einen Fall von 18 jährigem Lithopädion mit teilweiser Ausstossung desselben nach spontanem Durchbruch in den Mastdarm. Deut. Med. Woch. No. 19. 1898.

7. Eklampsie.

Bar, Menu et *Mercier*, Faits pour servir à l'étude de la perméabilité rénale au bleu de méthylène, à la fin de la grossesse, dans l'albuminurie gravidique et dans l'éclampsie. Bull. de la Société d'Obstétrique de Paris. No. 2. 9. Mars. 1898.

Davis, Edward P., Eclampsia, ante partum and postpartum. The Am. Journ. of Obst. and Dis. of Wom. and Ch. Vol. XXXVII., No. 244. 1898.

Moraweck, Johannes, Ueber Eklampsie. Diss. Breslau. 1898.

Siedentopf, Ueber Eklampsie mit besonderer Berücksichtigung der in Magdeburg beobachteten Fälle. Festschrift zur Feier des fünfzigjährigen Bestehens der med. Gesellsch. in Magdeburg. 1898.

Thomson, Arnold J., Uraemic eclampsia, coma, recovery. Brit. Med. Jour. No. 1947. 1898.

Wendt, Ein Beitrag zur Lehre vom Icterus gravis in der Schwangerschaft und zur Eklampsie. Arch. für Gyn. LVI. Band. 1. Heft. 1898.

8. Foetus. — Neugeborenes. — Laktation.

Ballantyne, J. W., The pathology of ante — natal life. Glasgow Med. Journ. April. 1898.

Bernheim, Molluscums multiples et malformations congénitales de l'oreille d'origine hérédo-syphilitique ou nerveuse. Bull. de la Société d'Obstétrique de Paris. No. 2. 9. Mars. 1898.

Both, H. v., Ein Fall von Hernia funiculi umbilicalis besonderer Art. Zeitschr. für Gebh. und Gyn. XXXVIII. Band, 1. Heft. 1898.

Clarke, J. Michell, Two cases of congenital syphilitic cirrhosis of the liver in infants. The Am. Jour. of the Med. Scienc. Vol. CXV. No. 4. 1898.

Courant, Zur Zerreissung der Nabelschnur. Aerztl. Sachverst. Zeitg. 8. 1898.

Dubrisay, Louis, Foetus atteint de proencéphalie et d'hémimélie, issu d'une mère syphilitique. Présentation de pièces et de photographies radiographiques. Bull. de la Société d'Obstétrique de Paris. No. 2. 9 Mars. 1898.

Fry, Henry D., The treatment of asphyxia neonatorum by the hypodermatic injection of strychnia. The Am. Jour. of Obst. and Dis, of Wom. and Ch. Vol. XXXVII. No. 244. 1898.

Hadfield, Edward J., Placenta previa with malformed fetus. The Am. Jour. of Obst. and Dis. of Wom. and Ch. Vol. XXXVII. No. 244. 1898.

Helm, Ueber Thymustod. Deut. Med. Woch. No. 16. 1898.

Kosminski, F., Zur Frage der Pflege beim Neugeborenen. Przeglad lekarski 1898 No. 1, 2, 3, 4. (polnisch).

Digitized by Google

v. Mangold, Ueber einen Fall angeborener Gliederverkrümmung. Arch. für Gyn. LVI. Band. I. Heft. 1898.

Maygrier, Foetus célosomien et hydrocéphale. Présentation de moulages et photographies. Bull. de la Soc. d'Obst. de Paris. No. 1. 1898.

Maygrier, Faetus atteint d'éventration. Bull. de la Soc. d' Obst. de Paris. No. 1. 1898.

Maygrier, Présentation d'un foetus atteint de malformation du crâne (porencéphalie) et des extrémités (syndactilie) par hérédosyphilis. Bull. de la Soc. d'Obst. de Paris. No. 1. 1898.

Schein, Moritz, Anregung der Milchsekretion durch Massage der Bauchdecken. Wien. klin. Woch. Nr. 18. 1898.

Thoyer-Rozat, Monstre notencéphale avec ectromélie des mains es des pieds; alcoolisme invétéré chez le père. Présentation de planches radiographiques. Bull. de la Société d'Obstétrique de Paris. No. 2. 9. Mars. 1898.

Wallich, Recherches d'anatomie pathologique chez le nouveau-né. Ann. de Gyn. et d'Obst. Tome XLIX. Mars. 1898.

II. Gynaekologie.

9. Bücher. — Monographien. — Berichte.

Löhlein, H., Gynäkologische Tagesfragen. V. Heft. Erfahrungen über vaginale Bauchschnitt-Operationen. — Die manuelle Beckenschätzung. — Wann sind Falschlagen der Gebärmutter Gegenstand der Behandlung? Wiesbaden. Verl. v. J. F. Bergmann. 1898.

Terrier, Félix, Statistique des opérations pratiquées à l' Hôpital Bichat, (Service des consultations et service hospitalier) pendant l'année 1897. Le Prog. Med. 2e Serie VIII. 1897.

Weber, Léon, Contribution à l' Étude des Kystes vulvaires (Kystes Wolffiens). Paris, 1898. Georges Carré et C. Noud.

Wide, Prof. A., Directeur de l' Institut orthopéd. de l' état à Stockholm, Traité de Gymnastique médicale Suédoise, traduit, annoté et augmenté de plusieurs chapitres sur les affections abdominales et gynécologiques, par le Dr. M. Bourcart, Privat-Docent à l'univ. de Genève. Basel und Genf, 1898. Georg u. Co.

10. Allgemeines.

Bael, De l'hydrastis canadensis dans le traitement des métrorragies. Thèse de Paris. 1898.

Baudouin, Marcel, La psychologie du chirurgien. Le Prog. Méd. No. 18. 1898.

Deville, Indications actuelles de l'opération conservatrice ou non. Thèse de Paris. 1898.

Hohl, A. L., Einige Bemerkungen zu dem im Verlage von J. Alt in Frankfurt erschienenen Bericht des Herrn Prof. Dr. Flesch über die Thätigkeit seiner Poliklinik für Frauenkrankheiten in Sachsenhausen-Frankfürt. Centralbl. für Gyn. No. 17. 1898.

Kleinwächter, Ludwig, Der Diabetes, vom gynäkologischen Standpunkt aus betrachtet. Zeitschr. für Geburtsh. und Gyn. XXXVIII. Band 2. Heft. 1898.

Macnaughton-Jones, H., The position of gynecology to-day. Am. Med.-Surg. Bull. Vol. XII. No. 6 1898.

Ross, James F. W., Lacerated and punctured wounds of the genital tract. The Am. Jour. of Obst. and Dis. of Wom. and Ch. Vol. XXXVII. No. 244. 1898.

Rousac, T., New researches upon the therapeutic and physiological action of hydrastinine, hydrochlorate. Am. Med.-Surg. Bull. Vol. XII. No. 6. 1898.

Still, G. Cardus, Intermenstrual pain. (Mittelschmerz). Brit. Med. Jour. No. 1943. 1898.

Vlaccos, De, Menstruation précoce chez une enfant de six mois. Ann. de Gyn. et d'Obst. Tome XLIX. Mars. 1898.

Digitized by Google

11. Anatomie und pathologische Anatomie. — Entwicklungsgeschichte. — Missbildungen.

Albert, Beiträge zur Pathologie der Placenta. Arch. für Gyn. LVI. Band. 1. Heft. 1898.

Bode und *Schmorl*, Ueber Tumoren der Placenta. Arch. für Gyn. LVI. Band. 1. Heft. 1898.

Eisler, Zur Anatomie der Regio inguinalis des Weibes. Münch. Med. Wochschr. No. 16. 1898.

Friedländer, Friedrich v., Abnorme Epithelbildung im kindlichen Uterus. Zeitschr. für Geburtsh. und Gyn. XXXVIII. Bd. 1. Heft. 1898.

Gerald, F. Charles Titz, A case of atresia ani vaginalis. Brit. Med. Jour. No. 1945. 1898.

Meyer, Robert, Ueber die fötale Uterusschleimhaut. Zeitschr. für Geburtsh. und Gyn. XXXVIII. Band. 2. Heft. 1898.

Meyer, Robert, Zur Entstehung des doppelten Uterus. Zeitschr. für Geburtsh. und Gyn. XXXVIII. Bd. 1. Heft. 1898.

Neugebauer, Fr., Eine Reihe neuer Beobachtungen über männliche Behaarung bei Weibern und über einige andere Anomalien der Behaarung und Entwicklung. Kronika lekarska 1898 (polnisch).

Pretti, Pietro, Beitrag zum Studium der histologischen Veränderungen der Scheide. Zeitschr. für Geburtsh. und Gyn. XXXVIII. Bd. 2. Heft. 1898.

Roquet, Études sur les sarcomes de la paroi abdominale antérieure. Thèse de Paris. 1898.

Schlutius, K., Uterus semibipartitus cum vagina duplice. Centralbl. für Gyn. No. 17. 1898.

Stankiewicz, C., Beitrag zur Lehre von den bösartigen Neubildungen des Chorion (Exochorioma malignum). Gazeta lekarska. 1898. No. 3 u. 4. (polnisch).

Williams, H. L., Chorio-epithelioma, the so-called deciduoma malignum. The Am. Jour. of Obst. and Dis. of Wom. and Chr. Vol. XXXVII. No. 244. 1898.

12. Vulva. Scheide. Damm. Beckenbindegewebe.

Arcangelis, E. de, Un caso di imene atipico. Arch. de Ost. e Gin. No. 4. 1898.

Finkielkraut, Ein Fall von „Ruptura vaginae sub coitu". Gazeta lekarska. 1898. No. 7 (polnisch).

Gerlach, Ernst, Ueber Haematokolpos und Haematometra im Anschluss an zwei in der Greifswalder gynaekologischen Klinik beobachtete Fälle. Diss. Greifswald. 1898.

Labusquière, R., De la technique opératoire dans le traitement du prolapsus. Ann. de Gyn. et d'Obst. Tome XLIX. Mars. 1898.

Mond, R., Eine einfache Dammplastik. Centralbl. für Gyn. No. 18. 1898.

13. Uterus und Operationen an demselben.

Bode, Intraperitoneale Verkürzung der Ligamenta rotunda zur Heilung der Retroflexio uteri durch Laparotomia vaginalis anterior. Arch. für Gyn. LVI. Band. 1. Heft. 1898.

Brothers, A., Accidental perforation of the uterus. The Am. Jour. of Obst. and Dis. of Wom. and Ch. Vol. XXXVII. No. 244. 1898.

Buschbeck, Ueberblick über 100 vaginale Totalexstirpationen wegen Uterusmyomen und Nachprüfung der Enderfolge dieser Operationen. Arch. für Gyn. LVI. Band. 1. Heft. 1898.

Duret, H., Cysto-fibromes et cysto-sarcomes de l'utérus; transformations des fibromes. La Sem. Gyn. No. 17. 1898.

Franqué, Otto v., Ueber Endometritis, Dysmenorrhoe und Abrasio mucosae. Zeitschr. für Geburtsh. und Gyn. XXXVIII. Bd. 1. Heft. 1898.

Gouilloud, Pincement des artères utérines pour fibrome. Ann. de Gyn. et d'Obst. Tome XLIX. Avril. 1898.

Digitized by Google

Hartmann, *H.* et *Fredet*, *P.*, Les ligatures atrophiantes dans le traitement des tumeurs utérines. Ann. de Gyn. et d'Obst. Tome XLIX. Avril. 1898.

Herff, *O. v.*, Die Gefässversorgung bei den Totalexstirpationen des Uterus. Centralbl. für Gyn. No. 18. 1898.

Hojnecki, *W.*, Beitrag zur operativen Erweiterung des äusseren Muttermundes und Gebärmutterhalses. Przeglad lekarski. 1898. No. 17 (polnisch).

Lindfors, *A. O.*, Fall von wiederholter Ventrofixatio uteri gegen Prolaps. Eigentümlicher Fund von Verschiebung des früheren Fixationspunktes an der Gebärmutter. Darmeinklemmung, am 9. Tage durch Laparotomie glücklich gehoben. Centralbl. für Gyn. No. 16. 1898.

Martin, *Franklin H.*, De la ligature vaginale des ligaments larges contre les tumeurs fibreuses de l'utérus. Ann. de Gyn. et d'Obst. Tome XLIX. Avril 1898.

Neugebauer, *Fr.*, Beitrag zur Lehre von den Fremdkörpern in der Gebärmutter. Kronika lekarska 1898. No. 2 u. 3 (polnisch).

Preiss, *Ed.*, Zur Operation des retroflektirten Uterus. Centralbl. für Gyn. No. 16. 1898.

Schultze, *B. S.*, Ueber Axendrehung des Uterus durch Geschwülste. Zeitschr. für Geburtsh. und Gyn. XXXVIII. Band. 2. Heft. 1898.

Switalski, *L.*, Ueber Carcinomentwicklung in Fibromyomen und über den Zusammenhang zwischen Carcinoma und Myoma uteri. Przeglad lekarski. 1898. No. 6, 7, 8 (polnisch).

Thiele, *Friedrich*, Ein Fall von Fibromyom der hinteren Muttermundlippe. Diss. Greifswald. 1898.

Thumim, *L.*, Ueber 104 mit Totalexstirpation behandelte Fälle von Krebs der Gebärmutter. Berl. Klinische Wochschr. No. 19. 1898 v. 9. Mai.

Tissier, *M.*, Utérus fibromateux, gravide; avortement; menace d'infection; hystérectomie. Bull. de la Soc. d'Obst de Paris. No. 1. 1898.

Warszawski, *M.*, 14 überaus seltene Fälle von Gebärmutterfisteln. Gazeta lekarska. 1898. No. 17 u. 18 (polnisch).

14. Ovarien. Tuben. Ligamente.

Bluhm, Zur Pathologie des Ligamentum rotundum uteri. Arch. für Gyn. LV. Bd. III. Heft 1898.

Buschbeck, Nachprüfungen über die Dauererfolge der in den Jahren 1885—1897 wegen schwerer chronischer Adnexerkrankungen ausgeführten Totalexstirpation des Uterus und der Adnexe. Arch. für Gyn. LVI. Band. 1. Heft. 1898.

Et. Cestan et *Aug. Pettit*, Note sur un cas de cysto-carcinome papillaire de l'ovaire. La Sem. Gyn. No. 14. 1898.

Fränkel, *L.*, Placentarpolypen der Tube. Arch. für Gyn. LV. Bd. III. Heft. 1898.

Hennig, *C.*, Die Schicksale der einkammerigen Eierstockskystome. Centralbl. für Gyn. No. 18. 1898.

Jouin, Contribution à l'étude des tumeurs solides de l'ovaire. Thèse de Paris. 1898.

Pichevin, *R.*, A propos du traitement opératoire des salpingo-ovarites. La Sem. Gyn. No. 17. 1898.

Rudolph, Beitrag zu den Fibromen der Tube. Arch. für Gyn. LVI. Band. 1. Heft. 1898.

Strobell, *Charles*, *W.*, Salpingo-oophorectomy by the infrapubic route. The Am. Jour. of Obst. and Dis. of Wom. and Ch. Vol. XXXVII. No. 244. 1898.

15. Bauchhöhle. Bauchschnitt. Scheidenbauchschnitt.

Brink, *K. B. M. ten*, Ueber die Bedingungen der Entstehung peritonealer Adhäsionen durch Brandschorfe. Zeitschr. f. Geb. h. und Gyn. XXXVIII. Band. 2. Heft. 1898.

Freund, *H. W.*, Ueber Leber- und Gallenblasenadhäsionen bei Geschwülsten der weiblichen Geschlechtsorgane. Deut. Med. Woch. No. 18. 1898.

Digitized by Google

Nassauer, Zur Frage der Heilung der tuberkulösen Peritonitis durch die Laparotomie. Münch. Med. Woch. No. 16. 1898.
Neumann, A., Die Verwendung des Fritsch-Bozemann'schen Katheters als Dauerdrain bei Beckeneiterung. Centralbl. für Gyn. No. 17. 1898.
Sarwey, O., Ein Fall von retroperitonealer Chyluscyste bei einem 11jährigen Mädchen. Exstirpation, Heilung. Centralbl. für Gyn. No. 16. 1898.
Schramm, Ueber einen acht Jahre beobachteten Fall von geheilter Peritonealtuberkulose. Arch. für Gyn. LVI. Band. 1. Heft. 1898.
Wendeler, P., Zur Hebung des Beckenbodens durch Kolpeuryse der Scheide. Centralbl. für Gyn. No. 18. 1898.
Zweifel, P., Ueber Colpotomia anterior. Centralbl. für Gyn. No. 16. 1898.

16. Harnorgane. Fisteln.

Edebohls, George M., The other kidney in contemplated nephrectomy. Ann. of Surg. April. 1898.
Laroyenne, Traitement opératoire de la cystocèle, cystopexie guidée par le doigt introduit dans la vessie. La Sem. Gyn. No. 16. 1898.
Lindesay, V. E. H., Suprapubic cystotomy without the rectal bag. Brit. Med. Jour. No. 194 7. 1898.
Morris, Henry, The Hunterian lectures on the surgery of the kidney. Brit. Med. Jour. No. 1943. 1898.
Purslow, C. E., Nephrectomy and pregnancy. Brit. Med. Jour. No. 1943. 1898.
Schiller, Hermann, Drei Fälle von Darmscheidenfisteln entstanden bei Klemmenbehandlung und ihre Verhütung. Zeitschr. für Geb. h. und Gyn. XXXVIII. Bd. 1. Heft. 1898.
Stankiewicz, C., Ueber die Heilung von Blasenfisteln durch isolierte Naht der Blase. Gazeta lekarska. 1898. No. 8. (Polnisch).
Vandrey, Hydatid of liver and pelvis, obstruction of ureters, cardiac hypertrophy, uraemia, necropsy. Brit. Med. Jour. No. 1946. 1898.

17. Gonorrhoe.

Cattaneo, Alfonso, La congiuntivite purulenta dei neonati. Conferenza. „Lucina". Per. Mens. di Ost. No. 5. 1898.
Feilchenfeld, H., Die Behandlung der gonorrhoischen Ophthalmie der Erwachsenen. Deut. Med. Woch. No. 18. 1898.
Hecking, Sectio caesarea conservativa und Gonorrhoe. Arch. für Gyn. LVI. Band. 1. Heft. 1898.
Kopytowski, Wl., Das Aufsuchen von Gonokokken im eitrigen Sekret der Geschlechtsorgane bei Prostituierten. Kronika lekarska. 1898. No. 6. (Polnisch).

18. Nervöse Erkrankungen, Hysterie etc.

Champs, Nature de l'hystérie. Arch. Gén. de Med. No. 4. 1898.
Mathieu, Neurasthenie und Arteriosklerose. St. Petersb. Med. Woch. April. 1898.
Rachford, B. K., Relationship of migraine to epilepsy. The Am. Jour. of the Med. Scienc. Vol. CXV. No. 4. 1898.
Trénel, Délires menstruels périodique. Ann. de Gyn. et d'Obst. Tome XLIX. Mars. 1898.

19. Mamma.

Cheyne, W. Watson, Two cases of oophorectomy for inoperable breast cancer. Brit. Med. Jour. No. 1949. 1898.

20. Technisches. Akiurgie.

Stratz, C. H., Zwei Specula. Heisse Irrigationen. Centralbl. für Gyn. No. 17. 1898.

21. Darm. — Hernien.

Bardet, De quelques cas anormaux d'appendicite. Thèse de Paris. 1898.
Borelius, Jaques, 200 radikaloperationer för brack, utförda på Karlskrona lasarett. 1891—1897. (200 radikale Bruchoperationen.) Nord. Med. Ark. Bd. IX, Häft 1. 1898.

Digitized by Google

Colby, Frank E. A., A mesenteric cyst causing intestinal obstruction: abdominal section. Brit. Med. Jour. No. 1943. 1898.
Duke, Alexander, Villious tumour of rectum. Brit. Med. Jour. No. 1946. 1898.
Eccles, W. McAdam, Umbilical hernia. Brit. Med. Jour. No. 1946. 1898.
Edebohls, George M., The inguinal operation for femoral hernia. The Post Grad. February. 1897.
Goldbach, L., Zur Casuistik der Colica vermicularis (Breuer). Prag. Med. Wochschr. No. 16. 1898.
Grimm, Alois, Die Radikaloperation der Leisten-Hernien nach dem Bassinischen Verfahren. Prag. Med. Wochschr. No. 14. 1898.
Halliday, J. C., Record of one hundred consecutive cases of appendicitis treated at Prince Alfred Hospital Sydney. Brit. Med. Jour. No. 1949. 1898.
Horrocks, W. H., Cases of hernia. Brit. Med. Jour. No. 1946. 1898.
Mackay, N. E., Villous tumour of rectum. Brit. Med. Jour. No. 1943. 1898.
Raschkow, Historische und klinische Beiträge zur örtlichen Behandlung der Hämorrhoiden. Diss. Breslau. 1898.
Stratmann, Alex., Die Radikaloperation der recidivierenden Perityphlitis. Diss. Greifswald. 1898.

22. Anaesthesie. Anti- und Asepsis.

Braun-Fernwald, R. v, Bemerkungen zu dem in No. 13 d. Bl. erschienenen Artikel: „Ein Beitrag zur Aseptik der geburtshilflichen und gynaekologischen Operationen" von Prof. Dr. A. v. Mars. Centralbl. für Gyn. No. 17. 1898.
Dreyfuss, Combinat. d. Infiltrationsanaesthesie u. Orthoform. Münch. Med. Wochschr. No. 7. 1898.
Foulis, James, Mechanical impediment to respiration during anaesthesia etc. Brit. Med. Jour. No. 1947. 1898.
Goenner, A., Der Wert des Alkohols als Desinfektionsmittel. Centralbl. für Gyn. No. 18. 1898.
Lewin, L., Ueber eine angebliche Carbolsäurevergiftung. Ein gerichtliches Gutachten. Deutsche Med. Wochschr. No. 16. 1898.
Pezzoli, Ueber Largin. (Eine neue Silbereiweissverbindung.) Wien. klin. Wochschr. No. 11 u. 12. 1898.
Simpson, F. F., Mercurous iodide poisoning resulting from the use of iodoform as a surgical dressing and calomel internally: with report of a case-recovery. The Am. Jour. of Obst. and Dis. of Wom. and Ch. Vol. XXXVII. No. 244. 1898.
Waller, Augustus D., Remarks on the dosage of chloroform. Being the substance of a communication to the society of anaesthetists. Brit. Med. Jour. No. 1947. 1898.

23. Bakteriologie.

Sippel, A., Die Specifität des Erysipelstreptokokkus. Deutsche Med. Wochschr. No. 16. 1898.
Kottmann, Beitrag zur Bakteriologie der Vagina. Arch. für Gyn. LV. Bd., 3. Heft. 1898.
Kerez, Ein Beitrag zum Streptokokken - Serum. Korresp.-Blatt für Schw. Aerzte. No. 9. 1898.
Zajaczkowski, A., Bakteriologische Studien über Silbergaze (Crédé). Pozeglad chirurgiczny. Heft IV (polnisch).

24. Verhandlungen etc.

Verhandlungen der Gesellschaft für Geburtshülfe und Gynaekologie zu Berlin vom 9. Juli bis 26. November 1897. Zeitschr. für Geburtsh. und Gyn. XXXVIII. Bd., 1. Heft. 1898.

Verantwortlicher Redakteur: Prof. Dr. M. Sänger in Leipzig.

Digitized by Google

Sach-Register.

Die **fettgedruckten** Zahlen bedeuten Original-Artikel, die nicht besonders hervorgehobenen Zahlen Berichte, Sammelberichte oder Sitzungsberichte. B. = Bericht, Sb. = Sammelbericht, Bz. = Buchanzeige, N. = Nekrolog, Tn. = Tagesnachrichten.

A.

Abort, Blutungen nach, veranlasst durch Placentarpolypen und Endometritis (Winternitz). Bz. bespr. v. Sarwey. 474.
Achsenzugzange (Stadfeldt). 119.
— modificierte (Kjær). 120.
Adenofibroma cysticum sarcomatodes carcinomatosum (Iwanoff). **295.**
Adenoma cervicis malignum (Klein). 132.
— uteri (Klein) 256, (Everke) 463.
— der Harnblase und am Scheideneingange (Switalski). **639.**
Adnexe, Abdomino-vaginale Oophoro-Salpingo - Hysterektomie wegen schwerer chronischer Entzündung der (Truzzi) **18.**
Aethermaske, Vorrichtung, den Aether tropfenweise zu verabfolgen (Linkenheld). 464.
Anaesthesie, Infiltrations- (H. Braun) 589.
— Schleich'sche, bei gynaekol. Operationen (Kleinhans). **607.**
Antisepsis (in Rosenstein's Sb.) 327.
— (Prior). 458.
Arthritis deformans (Badt). 595.
Asepsis (Kaarsberg) 458, (Prior) 458.
— (in Rosenstein's Sb.). 327.
— Ursachen des Misslingens der (Landerer). 588.
Auszeichnungen vid. Personalien.
Autointoxikation, Intestinale und Darmantisepsis (Müller, Brieger). 594.

B.

Bäder, heisse, bei Chlorose (Rosin). 595.
Balneotherapie, Lehrbuch der (Glax). Bz. bespr. v. Kisch. 475.
Bauchnaht, bei Laparotomie (Everke). 464.
Becken, Classification der fehlerhaften (La Torre). Bz. bespr. v. A. Mueller. 684.
Berufungen vid. Personalien.
Blasenscheidenfistel (Bergh). 130.
Blut, eosinophile Zellen und Myelocyten im B. bei Erkrankung der inneren Geschlechtsorgane (Voswinckel). **413.**
Blutstillung, Heissluftapparat zur (Petersen, Holländer). 592.
Blutungen nach Abortus, veranlasst durch Placentarpolypen und Endometritis. Bz. bespr. v. Sarwey. 474.
Buchanzeigen:
— Biedert, Kinderernährung im Säuglingsalter. 141.
— Currier, Menopause. **261.**
— Döderlein, Geburtshülflicher Operationskurs. **258.**
— Eiermann, Deciduoma malignum. 260.
— Einhorn, Krankheiten d. Magens. 597.
— Fehling, Physiologie u. Pathologie d. Wochenbetts. 469.
— Glax, Lehrbuch d. Balneotherapie. 475.
— Herzfeld, Praktische Geburtshülfe. 257.
— Hofmeier, Grundriss d. gynaekol. Operationen. 471.
— Howitz u. L. Meyer, Lehrbuch d. Gynaekologie. 459.
— v. Leyden, Handbuch d. Ernährungstherapie u. Diätetik. 351.
— Meyer, L. u. Howitz, Lehrbuch d. Gynaekologie. 459.
— Olshausen, Abdominale Myom-Operationen. 134.
— Pfannenstiel, Erkrankungen des Eierstocks u. des Nebeneierstocks. 680.

Digitized by Google

Buchanzeigen:
— Pichevin, Ueber die Totalexstirpation d. Uterus auf vaginalem Wege. 686.
— Pinard et Wallich, Traitement de l'infection puerpérale. 348.
— Runge, Lehrbuch d. Geburtshülfe. 595.
— Stratz, Die Frauen auf Java. 349.
— La Torre, Une nouvelle classification des bassins viciés. 684.
— Veit, Handbuch der Gynaekologie. 134, 680.
— — Palliative Behandlung u. vaginale Operationen der Uterusmyome. 134.
— Wallich, Traitement de l'infection puerpérale. 348.
— Wille, Die Psychosen d. Pubertätsalters. 596.
— Winternitz, Blutungen nach Abortus, veranlasst durch Placentarpolypen und Endometritis. 474.

C.

Carcinom vid. Krebs.
Catgut, Sterilisation des (Bloch). 461.
Cervix, Fibromyom der (Dirner) 345.
— Pyometra bei Carcinom der (Tate). 346.
Chlorose, Heisse Bäder bei (Rosin). 595.
Chorionepithel, Maligne Tumoren des (A. Mueller). 252.
Clitoris, Carcinom der (Lovrich). 344.
— Elephantiasis der (Bergh). 130.
Congressberichte:
— 27. Chirurgencongress (Lindner) 587.
— 16. C. für innere Medizin (Jacoby) 592.
Congressnachrichten:
— British Medical-Association. 692.
— 27. Chirurgencongress, Tagesordnung. 479.
— II. C. für Gynaekol., Geburtshülfe und Kinderheilkunde in Marseille. 263.
— 16. C. für innere Medizin. 358.
— II. Internationaler Gynaekologen-C., Verhandlungen. 146.
— Italienische Gesellschaft für Geburtshülfe und Gynaekologie, Verhandlungen. 357.
— 70. Naturforscherversammlung zu Düsseldorf 1898 — 479.
Curettage des puerperalkranken Uterus (in Prochownicks B.) 318, 441.
Cystitis gonorrhoica (Lindholm). 664.
Cystosarkoma ovarii (Lovrich). 344.
Cystoskopie (Just). 461.

D.

Darmantisepsis und intestinale Autointoxication (Müller, Brieger). 594.
Deciduoma malignum (Trantenroth). 7.
— (Karström und Vestberg). 126.
— (Petersen). 122.
— (Eiermann) Bz. bespr. v. Keller. 260.
Dermoid, (Heinricius). 665.
— Vereiterte D. cyste (Kaarsberg). 460.
— Zwei seltenere Formen von (Bäcker). 345.
Desinfection, Neuere Arbeiten über (Rosenstein). Sb. 322.
Diabetes, Behandlung des (Leo). 594.
Diät, Ein Fall von „schwerer Entbindung" behandelt durch (Pradon). 124.
Diätetek und Ernährungstherapie, Handbuch der (v. Leyden) Bz. bespr. von Freyhan. 351.
Drüsenschläuche in den Myomen d. Uterus (v. Lockstädt) 188.

E.

Eierstock, Carcinom und Sarkom des (Wehmer) 114.
— Cystosarkom des (Lovrich) 344.
— E. cyste (Brohl) 675.
— E. cyste mit Stieldrehung, Gravidität (Naumann) 130.
— E. cyste, geplatzte (Tóth) 344.
— E. cyste, vereiterte (Nordberg) 662.
— Dermoidcyste des (Heinricius) 665.
— Endotheliome des (Fraenkel) 253.
— Erkrankungen des (Pfannenstiel) Bz. bespr. v. Wertheim. 680.
— Kystom des (Brohl) 675.
— Perithelioma ovarii (Pollak) 179.
— Sarkoma tubulare des (Elischer) 343.
— Transplantation der (Frank) 673.
— E.-tumor, solider bei einem 14jähr. Mädchen (Amann jr.) 131.
— E.-tumoren, Beeinflussung d. Wehenthätigkeit durch die im Becken befindlichen (Kerron) 347, (Diskussion) 677.
— E.-tumoren, Verhalten der zu Schwangerschaft, Geburt und Wochenbett (Lönnquoist) 669.
Eklampsie (L. Meyer). 457.
— Pseudo-E. im Wochenbett (Burckhard). 375.
Ektopische Schwangerschaft (vid. auch Tubenschwangerschaft (Studsgaard). 120.

Digitized by Google

Ektopische Schwangerschaft.
— Anatomie und Therapie der (von Maslowsky). **300.**
— Syncytiumbildung in den Drüsen der Uterusschleimhaut bei (Martin B. Schmidt). 1.
— Tubo-abdominale Schw. (Heinricius). 666.
Elephantiasis clitoridis et labii minoris (Bergh). 130.
Endometritis, Zur Anatomie der chronischen (Amann). 337.
— Blutungen nach Abortus, veranlasst durch E. (Winternitz) Bz. bespr. v. Sarwey. 474.
Endotheliome des Eierstocks (Fraenkel). 253.
Entbindungsanstalt in Abo, Bericht aus der (v. Heideken) für das Jahr 1894—660, für 1895 — 664; für 1896—667.
Entbindungs- u. Findelanstalt in Kopenhagen, Bericht aus der (Esmann). 461.
Enteroptose (Faltin). 582.
Eosinophile Zellen u. Myelocyten im Blut bei Erkrankung d. inneren weiblichen Geschlechtsorgane (Voswinkel). **418.**
Ernährungstherapie und Diätetik, Handbuch der (v. Leyden) Bz. bespr. v. Freyhan. 351.
Ernennungen vid. Personalien.
Eucain B. (H. Braun). 590.
Extrauterinschwangerschaft vid. Ektopische Schwangerschaft.

F.

Fibromyoma (Kaarsberg) 460.
— F. cervicis (Dirner). 345.
— F. uteri, supravaginale Hysterektomie bei (E. Müller). 122.
— F. vaginae (in Klien's Sb.) 564.
— F. cysticum (Tóth). 345.
— F. sarcomatosum (Pick). 114.
Frauenkleidung, Ausstellung für verbesserte Tn. 598.
Fundalschnitt, querer (Schröder). **157.**

G.

Gebärmutter Adenoma corporis uteri malignum (Everke). 463.
— Anzeigestellung zur chirurgischen Behandlung der puerperalkranken (Prochownick). B. 310, 438.
— Doppelte Schwangerschaft bei Doppelbildung der (v. Guérard). **288.**
— Uterus duplex (Oker-Blom). 666.
Gebärmutter Diagnose des Carcinoma corporis uteri (E. Müller). 461.
— Drüsenschläuche in den Myomen der (v. Lockstaedt). **188.**
— Drüsiges cystenhaltiges Fibromyom der, compliciert durch Sarcom und Carcinom (Iwanoff). **295.**
— Fibromyom der, supravaginale Hysterektomie wegen (E. Müller). 122.
— Fibromyoma cysticum der (Tóth). 345.
— Fibromyoma der (Kaarsberg). 460.
— Maligne serotinale Geschwülste der im Anschluss an Schwangerschaft (Lönnberg u. Mannheimer). 126.
— Maligne Erkrankung d. Uteruskörpers (Lovrich). 344.
— Myom der (Heinricius). 671.
— Sarkom der (Klien) Sb. 102.
— Uterus rudimentarius, Defectus
— vaginae (Heinricius). 665.
— Sarkom der (Klien) Sb. 102.
— Supravaginale Amputation der puerperalkranken (in Prochownicks B.). 319.
— Uterus unicornis dexter, Defectus vaginae (Borelius). 130.
— Krebs d. vorgefallenen (W. Schmidt). **506.**
— Vaporisation bei Blutungen der (Dührssen). 591.
Gebärmutterexstirpation (vid. auch Hysterektomie).
— Behandlung von Totalprolaps des Uterus durch (Fuchs). **528.**
— Supravaginale bei Fibromyoma uteri (E. Müller). 122.
— vaginale bei Puerperalfieber (Baldy) 442, 446.
— auf vaginalem Wege (Pichevin) Bz. bespr. v. Eiermann. 686.
Gebärmutterknickung, Eine besondere nervöse Erscheinung bei der (O. Schaeffer). **58.**
Gebärmutterkrebs, compliciert mit Sarkom (Emmanuel, Niebergall). 114.
— Diagnose des Carcinoma corporis uteri (E. Müller). 461.
— bei Gebärmuttervorfall (W. Schmidt). **506.**
Gebärmutterschleimhaut, Syncytiumbildung in den Drüsen der bei ektopischer Schwangerschaft (Martin B. Schmidt). 1.
Gebärmuttervorfall vid. Prolaps.
Gebärmutterzerreissung (Orthmann). **399.**
Geburt, Haematoma vulvae et vaginae post partum (Wettergren). 125.

Digitized by Google

Geburt, Geburts-Lager, Modifikation des Howitz'schen (Tvedegaard). 120.
— Kolpaporrhexis in der (Everke). **233.**
— Verhalten der Ovarialtumoren zur (Lönnquoist). 669.
— Pathologie der (Stadfeldt und Ingerslev). 120.
— Verlauf der bei Verengerungen der Scheide (Esmann). 119.
— Ein Fall von „schwerer Entbindung", behandelt durch Diät (Pradon). 124.
— Drei Jahre nach Symphysiotomie (Hansen). 119.
— Störungen der durch Tumoren (Brünings). **512.**
— bei Ventrofixatio uteri (Esmann). 458.
Geburtshülfe, Lehrbuch d. praktischen (Herzfeld). Bz. bespr. v. Donat. 257.
— Lehrbuch der (Runge). Bz. bespr. v. Klien. 595.
— Geburtshülflicher Operationskurs (Döderlein). Bz. bespr. v. Donat. 258.
— Gynaekologie und (Ingerslev). 459.
Geschlechtsorgane, Eosinophile Zellen und Myelocyten im Blut bei Erkrankung d. inneren (Voswinckel). **413.**
— 37 Fälle von Verdoppelung der äusseren (Neugebauer). **550, 645.**
Gesellschaftsberichte vid. Sitzungsberichte.
Gonokokkentoxine (Calmann). B. 248.
Gravidität vid. Schwangerschaft.
Gynaekologie, Handbuch der, herausgegeben von Veit. Bz. bespr. von Wertheim. 134, 680.
— und Geburtshülfe (Ingerslev). 459.
— Lehrbuch der (L. Meyer u. Howitz). Bz. bespr. v. Le Maire. 459.
— Gynaekologische Operationen (Hofmeier). Bz. bespr. v. Krukenberg. 471.

H.

Habilitationen vid. Personalien.
Haematocele bei Tubenschwangerschaft (Heinricius). 670.
Haematoma vulvae et vaginae post partum (Wettergren). 125.
Hände, Desinfektion der (in Rosenstein's Sb). 328.
Haftpflichtansprüche an den Operateur (Roesger). 331.
Halbertsma, N. für H. (J. Veit u. A. Martin). 689.
Hansen, N. für H. (Le Maire). 462.
Harnblase, Adenom der (Switalski). **639.**
Harnleiter, Katheterismus der (Just). 461.
Harnröhre, Krebs der (Bergh) 130, (Lovrich) 344.
— Tumor der (Bergh). 130.
Hinterhauptslagen und Scheitellagen (A. Mueller). **382, 534.**
Hydrosalpinx (Clopatt). 671.
Hysterektomie, Abdominale bei Myoma uteri (Sutton). 466.

I.

Java, Die Frauen auf (Stratz). Bz. bespr. v. Prochownick. 349.
Ileus nach Laparotomien (Heinricius). 665.
Infektion, Peritoneale (Nötzel). 591.
Infiltrations-Anaesthesie (H. Braun). 589.
Injektionsspritze (Bang). 461.
Intrauterine Anwendung d. Kolpeurynters (Kleinhans). **167.**
Inversio uteri (Josephson). 125.
— (Netzel). 125.
Jodoformgazetamponade (in Prochownick's B.). 317.
Irrigationen des puerperalkranken Uterus (in Prochownick's B.). 314, 441.

K.

Kaiserschnitt, nach Porro bez. mit Totalexstirpation wegen Osteomalacie (Siebourg). **629.**
— Teilweise Verdünnung einer alten K.-Narbe b. wiederholter Schwangerschaft (Brünings). **286.**
Kinderernährung im Säuglingsalter (Biedert). Bz. bespr. von Feis. 141.
Kolpaporrhexis vid. Scheidenzerreissung.
Kolpektomie zur Beseitigung des Prolapses älterer Frauen (Wormser). **867.**
Kolpeurynter, Intrauterine Anwendung des (Kleinhans). **167.**
Krankenheber (Mendelsohn). 595.
Krassowsky, N. für K. (v. Ott). 690.
Kraurosis vulvae (v. Mars). **616.**
Krebs (vid. auch Gebärmutterkrebs).
— Primärer der Scheide (in Klien's Sb.). 567.
— des Rectum und d. Vagina (Thorén). 130.
— der Urethra, d. Nymphen und der vordern Scheidenwand (Bergh). 130.

Digitized by Google

Krebs des Uteruskörpers, Diagnose des (E. Müller). 461.
— der vorgefallenen Gebärmutter (W. Schmidt). **506.**

L.

Labien vid. Schamlippen.
Laparotomie, Bauchnaht bei (Everke). 464.
— Bericht über 100 L. (Heinricius). 663.
— Ileus nach (Heinricius). 665.
Laporte, Der Fall L. — Tn. 478.
Leiomyoma malignum (Marpurgo) 113.
Litteraturberichte aus dem Ausland:
— Dänemark (L. Maire) [1896] 118, [1897]. 457.
— Finnland (v. Numers) [1895, 1896, 1897]. 659.
— Schweden [1896] (Josephson) 123.
Litteraturverzeichnis. 148, 263, 358, 480, 599, 693.
Luftinfection (Flügge). 323.
Lymphangioendothelioma haemorrhagicum cavernosum (Klien). 581.

M.

Magen, Krankheiten des (Einhorn) Bz. bespr. v. Langerhans. 597.
Mastdarm Krebs des (Thorén). 180.
— Operationen am (Martin). **489.**
Menopause (Currier) Bz. bespr. v. Feis. 261.
Myelocyten im Blut bei Erkrankung der inn. weibl. Geschlechtsorgane (Voswinkel). **413.**
Myom, Abdominale Operationen (Olshausen) Bz. bespr. v. Wertheim. 138.
— Abdominale Hysterektomie bei (Sutton). **466.**
— Drüsenschläuche in den M. d. Uterus (v. Lockstaedt). **188.**
— Palliative Behandlung und vaginale Operationen (Veit) Bz. bespr. v. Wertheim. 134.
— des Uterus (Heinricius). 671.
— des Uterus von 16,5 Kilo Gewicht (Engström). 670.
Myoma myxo-sarcomatosum (Pick) 114.
Myoma sarcomatodes (Williams). 114.
Myomotomie, Bericht über die in der gynaekol. Univers.-Klinik zu Helsingfors ausgeführten (Graufeld) 663.
— Indicationen der (Heinricius). 664.

N.

Nabelstrang, Vorfall des (Rosing-Hansen). 459.
Nebeneierstock, Erkrankungen des (Pfannenstiel) Bz. bespr. v. Wertheim. 680.
Nebenhorn schwangeres, rudimentäres (Gummert). 468.

O.

Oophoro-Salpingo-Hysterectomie, Abdomino-vaginale wegen schwerer chronischer Entzündung der Uterusadnexe (Truzzi). **18.**
Operationshandschuhe. (Perthes) 588.
— (in Rosenstein's Sb.). 330.
— Bacteriologische Untersuchungen über (Döderlein). **588.**
Osteomalacie, Sectio caesarea nach Porro, bez. mit Totalexstirpation wegen (Siebourg). **629.**
Ovarien vid. Eierstock.
Ovariosalpingektomie (Heinricius) 670.
Ovariotomie bei jungen, noch nicht menstruierten Mädchen (Heinricius) 661.

P.

Pankreascyste (Thorén) 129.
Papilla urethralis (Bergh) 459.
Parvin, N. für P. (Martin) 477.
Péan, N. für P. (Martin). 353.
Perithelioma ovarii (Pollak). **179.**
Peritonealtuberkulose (Naumann). 128.
Peritoneale Resorption und Infection (Nötzel). 591.
Peritonitis chronica non tuberculosa (Riedel). 591.
Personalien:
— Axenfeld. 147.
— Bäcker. 598.
— Budin. 478, 598.
— Capellmann. 478.
— Davis. 692.
— Felsenreich. 692.
— Gebhard. 692.
— Halbertsma. 689.
— Hansen. 462.
— Heitz. 147.
— His. 147.
— Keilmann. 478.
— Krassowsky. 690.
— v. Marchthurn. 358.
— Moldenhauer. 357.
— Montgommery. 692.
— Muratow. 147, 478.
— Nijhoff. 147.

Digitized by Google

Personalien:
— Osterloh. 597.
— Parvin. 477.
— Patellani. 598.
— Péan. 353
— Playfair. 478.
— Ratschinski. 263.
— Reichel. 147.
— Rossi-Doria. 598.
— Ruge, L. 147.
— Sänger W. M. H. (Groningen) 357.
— Schultze, B. S. 146.
— Scibelli. 357.
— Tarnier. 143.
— Trettenero. 692.
— Tarnowski. 692.
— v. Veit, G. 477.
— Virchow, R. 143.
— Werth. 598.
— Zaleski. 692.
Phantom, Geburtshülfliches (B. S. Schultze) **244.**
Phosphor als Abortivum (Allard) 123.
Placenta, Diagnose und Bedeutung d. Placentarstelle (Lindström) 124.
— Blutungen nach Abortus, veranlasst durch P. — Polypen (Winternitz) Bz. bespr. v. Sarwey. 474.
— Manuelle Lösung der (Huber) **239.**
— Retention der (Bäcker) 458.
Placenta praevia (v. Gubaroff) **25,** Bemerkungen hierzu (Monsiorski) **308.**
— (v. Numers) 672.
Pneumokokken-Infection mit ungewöhnlichem Verlauf (Lindholm) 669.
Processus vermiformis (Linkenheld) 465.
Prolaps, (Grönholm) 668.
— älterer Frauen, Kolpektomie zur Beseitigung des (Wormser) **367.**
— Krebs d. vorgefallenen Gebärmutter (W. Schmidt) **506.**
— P.-Operationen (Theilhaber) 255.
— Behandlung des totalen P. durch Totalexstirpation (Fuchs) **523.**
— Ventrofixatio uteri wegen (Lindfors) 128, (Eurén) 130.
Pruritus vulvae (Bergh) 130.
Pseudo-Eklampsie im Wochenbett (Burckhard) **375.**
Psychosen d. Pubertätsalters (Wille) Bz. bespr. v. Knauer, 596.
Pubertät, Psychosen des P.-alters (Wille) Bz. bespr. v. Knauer. 596.
Puerperium vid. Wochenbett.
Pyometra bei Cervixcarcinom (Tate) 346.

R.

Rectum vid. Mastdarm.
Resorption, Peritoneale (Nötzel) 591.
Retroflexio uteri (Heiberg) 121.
— (Leop. Meyer) 121.
Retroperitonealer Tumor (Bäcker) 346.
Rückenmark, Veränderungen des durch körperliche Anstrengungen. 595.

S.

Sarkom, Primäres der Scheide (in Klien's Sb.) 578.
— des Uterus (Klien) Sb. 102.
— S. tubulare ovarii (Elischer) 343.
Schamlippen, Elephantiasis der (Bergh) 130.
— Krebs d. kleinen (Bergh) 130.
Scheide, Adenom am Scheideneingang (Switalski) **639.**
— Defectus vaginae, Uterus unicornis dexter (Borelius) 130.
— Defectus vaginae, Uterus rudimentarius (Heinricius) 665.
— Haematom der post partum (Wettergren) 125.
— Krebs der (Thorén) 130.
— Krebs der vorderen Scheidenwand (Bergh) 130.
— Solide primäre Geschwülste der (Klien) Sb. 564.
— Verlauf der Geburt bei congenitalen und erworbenen narbigen Verengerungen der (Esmann) 119.
— Zerreissung der in d. Geburt (Everke) **233.**
Scheitellagen und Hinterhauptslagen (A. Mueller) **382, 534.**
Schwangerschaft (vid. auch Ektopische Schwangerschaft und Tubenschwangerschaft) Doppelte bei Doppelbildung d. Uterus und zwei getrennten Scheiden (v. Guérard) **288.**
— bei Eierstockscyste mit Stieldrehung (Naumann) 130.
— Teilweise Verdünnung einer alten Kaiserschnittsnarbe bei wiederholter (Brünings) **286.**
— Maligne serotinale Gebärmuttergeschwülste im Anschluss an (Lönnberg und Mannheimer) 128.
— in einem rudimentären Nebenhorn (Gummert) 463.
— Verhalten d. Ovarialtumoren zur (Lönnquoist) 669.
— bei Ventrofixatio uteri (Esmann) 458.
Sitzungsberichte:
— Geburtshülfl. Gesellsch zu London. 346, 466, 676.
— Geburtshülfl. Gesellsch. zu Paris. Tn. 478.
— Gesellsch. f. Geburtshülfe u. Gynaekologie in Köln. 673.

Digitized by Google

Sitzungsberichte:
— Gesellsch. f. Geburtshülfe u. Gynaekologie in München. 131, 252, 337. 582.
— Geburtshülfl.-gynaekol. Gesellsch. in Wien. 679.
— Gynaekol. Gesellsch. zu Dresden. Tn. 691.
— Gynaekol. Section d. Ungarischen Aerztevereins in Budapest (Temesváry). 343.
— Niederrheinisch-westfälische Gesellschaft f. Gynaekologie u. Geburtshülfe. 263, 462.
Symphysiotomie, Geburt drei Jahre nach (Hansen). 119.
Syncytiumbildung in d. Drüsen d. Uterusschleimhaut bei ektopischer Gravidität (Martin B. Schmidt). 1.
Syphilis d. Vagina (Neumann). 582.

T.

Tarnier, N. für T. (Sänger). 143.
Tetanus puerperalis (Torbensen). 459.
Todesfälle vid. Personalien.
Tuben, Secundäre T.-Tuberkulose (Everke). 463.
Tubenschwangerschaft (vid. auch Ektopische Schwangerschaft)
— (Clopatt). 661.
— (Geuer). 675.
— (G. Klein). 256.
— Tubo-abdominale Schw. (Heinricius). 666.
— mit acuter Haematocele (Heinricius). 670.
Tumoren, Geburtsstörungen durch (Brünings). **512.**
Tympania uteri, Aetiologie der (Lindenthal). **269.**

U.

Uterus vid. Gebärmutter.
Unterricht, Medicinisch-klinischer (v. Ziemssen) 592, (v. Jaksch) 593.

V.

Vagina vid. Scheide.
Vaginale Operationen:
— V. Hysterektomie bei Puerperalfieber (Baldy). 442.
Vaginale Operationen:
— V. Radicaloperation (Paulli). 122.
— Totalexstirpation d. Uterus auf vaginalem Wege (Pichevin). Bz. bespr. v Eiermann. 686.
Vaporisation (Kahn). 317.
— bei Gebärmutterblutungen (Dührssen) 591.
Ventrofixatio uteri wegen Prolaps (Lindfors) 128, (Eurén) 130.
— Schwangerschaft und Geburt bei (Esmann). 458.
Versammlungsberichte vid. Congressberichte.
Vulva, Haematom der post partum (Wettergren). 125.

W.

Wanderniere der Frauen (Keller). **29.**
Wehenthätigkeit, Beeinflussung der durch die im Becken befindlichen Ovarialtumoren (Kerron) 347, (Discussion) 677.
Wochenbett, Anzeigestellung zur chirurg. Behandlung d. puerperalkranken Uterus (Prochownick). B. 310, 438.
— Physiologie und Pathologie des (Fehling). Bz. bespr. v. Döderlein 469.
— Pathologie des (Stadfeldt u. Ingerslev). 120.
— Pseudo-Eklampsie im (Burckhard). **375.**
— Traitement de l'infection puerpérale (Pinard et Wallich). Bz. bespr. v. Kanter. 348.
— Tetanus puerperalis (Torbensen). 459.
— Verhalten d. Ovarialtumoren zum (Lönnquoist). 669.
Wundbehandlung (Mikulicz). 587.

Z.

Zangengeburten:
— (Heinricius u. Mellberg). 667.
— Mit besonderer Berücksichtigung der Achsenzugzange (Stadfeldt). 119.
Zwillingsgeburt (Nyberg). 665.

Digitized by Google

Namen-Register.

Zeichen und Abkürzungen wie im Sach-Register; ferner Bsp. = Buchbesprechung, Stzb. = Sitzungsbericht, P. = Personalien.

A.

Abegg, Curettage bei Puerperalfieber. 319.
Ahlfeld, Desinfection der Hände. 329.
Allard, Phosphor als Abortivum. 123.
Amann, Adenoma cervicis malignum. 134.
— Zur Anatomie d. chronischen Endometritis. 337.
— Solider Eierstockstumor. 131.
— Prolapsoperationen. 255.
— Uterussarcom. 108.
Aubry, Uterussarcom. 105.
Axenfeld-P. 147.

B.

Badt, Arthritis deformans. 595.
Bäcker, Seltene Formen von Dermoiden. 345.
— Retroperitonealer Tumor. 346.
— P. 598.
Baldy, Vaginale Hysterektomie bei Puerperalfieber. 442, 446.
Bang, Injectionsspritze. 461.
Bergh, Blasenscheidenfistel. 130.
— Cancer urethrae, nympharum, pariet. ant. vaginae. 130.
— Papilla urethralis. 459.
— Pruritus vulvae, Elephantiasis clitoridis et labii minoris. 130.
— Tumor urethrae. 130.
Bernard, Primärer Scheidenkrebs. 567.
Beuttner, Antiseptische Scheidenspülungen. 328.
Bidone, Primäres Scheidensarcom. 579.
Biedert, Kinderernährung im Säuglingsalter, Bz. bespr. von Feis. 141.
Bloch, Carbol-Alkohol-Catgut. 461.
Boecher, Placentarretention. 458.
Boldt, Chirurg. Behandlung d. puerperalkranken Uterus. 445.
Borelius, Defectus vaginae, Uterus unicornis dexter. 130.
Braetz, Uterussarcom. 108.
v. Braun-Fernwald, Asepsis und Antisepsis. 327.
— Curettage des puerperalkranken Uterus. 318.
Braun, H, (Greifswald) Uterussarcom. 110.
Braun, H., (Leipzig) Eucain B. 590.
— Infiltrationsanaesthesie. 589.
Brieger, Intestinale Antointoxicationen und Darmantisepsis. 594.
Brohl, Ovarial-Kystom. 675.
Brünings, Geburtsstörungen durch Tumoren. 512.
— Teilweise Verdünnung einer alten Kaiserschnittsnarbe bei wiederholter Schwangerschaft. 286.
Budin-P. 478, 598.
Bumm, Curettage bei Puerperalfieber. 319.
— Irrigationen d. puerperalkranken Uterus. 316.
Burckhard, Pseudo-Eklampsie im Wochenbett. 375.
Buschke, Gonokokkentoxine 249.
Byers, Chirurg. Behandlung d. puerperalkranken Uterus. 448.

C.

Calmann, Gonokokkentoxine B. 248.
Capellmann, P. 478.
Chazan, Curettage d. puerperalkranken Uterus. 319.
— Irrigationen des puerperalkranken Uterus. 317.
Christmas, Gonokokkentoxine. 250.
Chrobak, Curettage d. puerperalen Uterus. 318.
Clopatt, Hydrosalpinx. 671
— Tubenschwangerschaft. 661.
da Costa, Scheidentumor. 565.
Cullingworth, Ovarialtumoren als Geburtshindernis. 679.
Currier, Menopause, Bz. bespr. von Feis. 261.

Digitized by Google

D.

Davis, Coeliotomie wegen puerperaler Sepsis. 447.
— P. 692.
Deale, Uterussarkom. 112, 115.
Demelin, Behandlung des Puerperalfiebers. 442.
Denis, Curettage bei Puerperalfieber. 442.
Dirner, Cervicalmyofibrom. 345.
Döderlein, Bakteriologische Untersuchungen über Operationshandschuhe. 588.
— Geburtshülfl. Operationskurs Bz. besp. v. Donat. 258.
— Irrigationen des puerperalkranken Uterus 315.
— Bsp. Fehling, Physiologie u. Pathologie des Wochenbetts. 469.
Donat, Bsp. Döderlein, Geburtshülfl. Operationskurs. 258.
— Bsp. Herzfeld, Praktische Geburtshülfe 257.
Doran, Abdominale Hysterektomie bei Myoma uteri. 467.
Dührssen, Operation des primären Scheidenkrebses. 571.
— Vaporisation bei Gebärmutterblutungen. 591.
Duke, Curettage d. puerperalkranken Uterus. 449.
Dumont, Curettage bei Puerperalfieber. 442.
Duncan, Abdominale Hysterektomie bei Myoma uteri. 468.

E.

Eckstein, Uterussarkom. 112.
Edebohls, Primäres Scheidensarkom. 580.
Edinger, Veränderungen des Rückenmarks durch körperliche Anstrengungen. 595.
Eiermann, Deciduoma malignum Bz. bespr. v. Keller. 260.
— Bsp., Pichevin, Totalexstirpation des Uterus auf vaginalem Wege. 686.
Einhorn, Krankheiten des Magens. Bz. bespr. v. Langerhans. 597.
Elischer, Sarkoma tubulare ovarii. 343.
Emmanuel. Sarkom u. Carcinom am Uteruskörper. 114.
Engström, Uterusmyom von 16,5 Kilo Gewicht. 670.
Esmann, Bericht aus der Entbindungs- und Findelanstalt in Kopenhagen. 461.
— Schwangerschaft und Geburt bei Ventrofixatio uteri. 458.
— Verlauf der Geburt bei Verengerungen der Vagina. 119.
Eurén, Ventrofixation wegen Prolaps. 130.
Everke, Adenoma corporis uteri. 463.
— Bauchnaht bei Laparotomie. 464.
— Kolpaporrhexis in d. Geburt. 233.
— Secundäre Tubentuberkulose. 463.

F.

Faltin, Enteroptose. 582.
Fehling, Amputatio uteri supravaginalis wegen Sepsis. 320.
— Curettage bei puerperaler Endometritis. 318.
— Jodoformgazetamponade. 317.
— Irrigationen des puerperalkranken Uterus. 315.
— Physiologie und Pathologie des Wochenbetts. Bz. bespr. v. Döderlein. 469.
Feis, Bsp., Biedert, Kinderernährung im Säuglingsalter. 141.
— Bsp. Currier, Menopause. 261.
Felsenreich-P. 692.
Ferré, Curettage bei Puerperalfieber. 442.
Finger, Gonokokkentoxine. 248.
Flatau, Uterustamponade. 318.
Flügge, Luftinfection. 323.
Fraenkel, Endometritis chronica. 343.
— Endotheliome des Eierstocks. 253.
— Solider Eierstockstumor. 132.
Frank (Köln), Irrigationen des puerperalkranken Uterus. 316.
— Transplantation der Ovarien. 673.
Frank (Louisville), Chirurgische Behandlung des puerperalkranken Uterus. 446.
Freund, Totalexstirpation des Uterus bei Sepsis. 320.
Frey, Curettage bei Puerperalfieber. 442.
Freyhan, Desinfection der Hände. 329.
— Bsp. v. Leyden, Handbuch der Ernährungstheraphie und Diätetik. 351.
Friedl, Primärer Scheidenkrebs. 568.
Fritsch, Curettage d. puerperalkranken Uterus. 319.
Fuchs, Behandlung von Totalprolaps des Uterus durch Totalexstirpation. 523.
Fürbringer, Desinfection der Hände. 329.

G.

Gebhard — P. 692.
Geuer, Scheidenfibrom. 565.
— Tubarschwangerschaft. 676.
Geyl, Vaginalteratom. 565.
Ghon, Gonokokkentoxine 248.
Glax, Lehrbuch d. Balneotherapie. Bz. bespr. v. Kisch. 475.

Digitized by Google

Gornig, Primäres Scheidensarkom. 580.
Gossmann, Enteroptose. 586.
Gottschalk, Irrigationen d. puerperalkranken Uterus. 315.
Gottstein, Lokalanalgesie. 591.
Grape, Uterussarkom. 107.
Graufelt, Myomotomie. 663.
Grönholm, Genitalprolaps. 668.
Grossmann, Irrigationen d. puerperalkranken Uterus. 314.
v. Gubaroff, Placenta praevia. **25.** Bemerkungen hierzu (Monsiorski). **308.**
v. Guérard, Doppelte Schwangerschaft bei Doppelbildung d. Uterus und zwei getrennten Scheiden. **288.**
Guidez, Curettage bei Puerperalfieber. 442.
Gummert, Schwangeres rudimentäres Nebenhorn. 463.

H.

Halbertsma, N. für H. (J. Veit u. A. Martin). 689.
Hansen, Geburt drei Jahre nach Symphysiotomie. 119.
— N. für H. 462.
Hayd, Hysterektomie bei puerperaler Sepsis. 447.
Heiberg, Retroflexio uteri. 121.
v. Heideken, Bericht a. d. Entbindungsanstalt in Abo für das Jahr 1894: 660; für das Jahr 1895: 664; für das Jahr 1896: 667.
Heinricius, Defectus vaginae und Uterus rudimentarius. 665.
— Dermoidcyste d. Ovarium. 665.
— Ileus nach Laparotomien. 665.
— Bericht über 100 Laparotomien. 663.
— Indikationen der Myomotomie. 664.
— Ovariosalpingektomie. 670.
— Ovariotomie bei jungen, noch nicht menstruierten Mädchen. 661.
— Tubo-abdominale Schwangerschaft. 666.
— Tubenschwangerschaft und akute Haematocele. 670.
— Uterusmyom. 671.
— Zangengeburten. 667.
Heitz — P. 147.
Helbing, Veränderungen d. Rückenmarks durch körperliche Anstrengungen. 595.
Hermann, Beeinflussung der Wehenthätigkeit durch Ovarialtumoren. 677.
Herzfeld, Praktische Geburtshülfe. Bz. bespr. v. Donat. 257.
His — P. 147.
Hofmeier, Gynaekologische Operationen. Bz. bespr. v. Krukenberg. 471.
Holländer, Heissluftapparat zur Blutstillung. 592.
Horn, Primäres Scheidensarkom. 580.
Horrocks, Abdominale Hysterektomie bei Myoma uteri. 468.
— Ovarialtumoren als Geburtshindernis. 678.
Howitz, Lehrbuch d. Gynaekologie. Bz. bespr. v. Le Maire. 459.
Huber, Manuelle Placentarlösung. **239.**
Hübl, Asepsis und Antisepsis. 327.
Hume, Myom d. vordern Scheidenwand. 565.

J.

Jacoby, Congress f. innere Medizin Stzb. 592.
v. Jaksch, Medizinisch-Klinischer Unterricht. 593.
Jll, Chirurg. Behandlung d. puerperalkranken Uterus. 448.
Ingerslev, Gynaekologie und Geburtshülfe. 459.
— Pathologie d. Geburt und d. Wochenbetts. 120.
Jones, Uterussarkom. 105.
Josephson, Inversio uteri. 125.
— Schwedische geburtshülfl. gynaekol. Literatur (1896) B. 123.
Just, Cystoscopie und Ureterenkatheterismus. 461.
Iwanoff, Drüsiges cystenhaltiges Uterusfibromyom, compliciert durch Sarcom u. Carcinom. **295.**

K.

Kaarsberg, Asepsis u. Geburtshülfe. 458.
— Fibromyoma uteri, Vereiterte Dermoidcyste. 460.
Kahn, Vaporisation. 317.
Kanter, Anzeigestellung zur chirurg. Behandlung d. puerperalkranken Uterus B. 310.
— Bsp., Pinard et Wallich, Traitement de l'infection puerpérale 348, 438.
Karström, Deciduoma malignum. 126.
Keilmann — P. 478.
Keller, Wanderniere d. Frauen. **29.**
— Bsp., Eiermann, Deciduoma malignum. 260.
Kerron, Beeinflussung der Wehenthätigkeit durch die im Becken befindlichen Ovarialtumoren. 347.
Kjær, Modificierte Achsenzugzange. 120.
Kiefer, Gonokokkentoxine. 249.

Digitized by Google

Kinne, Drainage d. puerperalkranken Uterus. 449.
Kisch, Bsp., Glax, Lehrbuch der Balneotherapie. 475.
Klein, Adenoma cervicis malignum. 132.
— Adenoma uteri. 256.
— Solider Eierstockstumor. 132.
— Tubenschwangerschaft. 256.
Kleinhans, Intrauterine Anwendung d. Kolpeurynters. **167.**
— Schleich'sche Anaesthesierungsmethode bei gynaekol. Operationen. **607.**
Klien, Lymphangioendothelioma haemorrhagicum cavernosum. 581.
— Die soliden primären Geschwülste d. Scheide Sb. 564.
— Uterussarkom Sb. 102.
— Bsp., Runge, Lehrbuch d. Geburtshülfe. 595.
Knauer, Bsp., Wille, Psychosen d. Pubertätsalters. 596.
Koetschau, Transplantation d. Ovarien. 675.
Krassowsky, N. für K. (v. Ott). 690.
Krönig, Desinfection der Hände. 330.
— Irrigationen d. puerperalkranken Uterus. 317.
— Uterustamponade. 318.
— Wirkung der Desinfectionsmittel. 325, 326.
Krukenberg, Bsp., Hofmeier, Gynaekologische Operationen. 471.

L.

Landerer, Ursachen d. Misslingens d. Asepsis. 588.
Langerhans, Bsp., Einhorn, Krankheiten d. Magens. 597.
Laporte, Der Fall L. — Tn. 478.
Lauenstein, Operation d. primären Scheidenkrebses. 573, 575.
Leo, Behandlung der Diabetes. 594.
Lewert, Pyometra bei Cervixcarcinom. 347.
v. Leyden, Handbuch d. Ernährungstherapie u. Diätetik. Bz. bespr. v. Freyhan. 351.
Lindenthal, Aetiologie der Tympania uteri. **269.**
Lindfors, Ventrofixatio uteri wegen Prolaps. 128.
Lindholm, Cystitis gonorrhoica. 664.
— Pneumokokken-Infection mit ungewöhnlichem Verlauf. 669.
Lindner, Chirurgencongress Stzb. 587.
Lindström, Diagnose u. Bedeutung der Placentarstelle. 124.
Linke, Primärer Scheidenkrebs. 567.
Linkenheld, Vorrichtung für die Juillard'sche Maske, den Aether tropfenweise zu verabfolgen. 464.
— Processus vermiformis. 465.
v. Lockstaedt, Drüsenschläuche in d. Myomen d. Uterus. **188.**
Lönnberg, Maligne serotinale Gebärmuttergeschwülste im Anschluss an Schwangerschaft. 128.
Lönnquoist, Verhalten d. Ovarialtumoren zu Schwangerschaft, Geburt u. Wochenbett. 669.
Longyear, Chirurg. Behandlung d. puerperalkranken Uterus. 448.
Lovrich, Clitoriscarcinom. 344.
— Cystosarkoma ovarii. 344.
— Maligne Erkrankung d. Uteruskörpers. 344.
— Urethracarcinom. 344.

M.

Madlener, Prolapsoperationen. 256.
Le Maire, Gynaekologisches und Geburtshülfliches aus Dänemark (1896) B. 118, (1897) 457.
Mannheimer, Maligne serotinale Gebärmuttergeschwülste im Anschluss an Schwangerschaft. 128.
v. Manteuffel, Operationshandschuhe. 330.
v. Marchthurn-P. 358.
Marmasse, Chirurg. Behandlung d. puerperalkranken Uterus. 441.
Marpurgo, Uterussarcom. 112, 113.
v. Mars, Kraurosis vulvae. **616.**
Martin, Operationen am Rectum. **489.**
— N. für Parvin. 477.
v. Maslowsky, Anatomie und Therapie d. Graviditas extrauterina. **300.**
Mc. Farland, Uterussarcom. 108.
Meinecke, Uterussarcom. 116.
Mellberg, Zangengeburten. 666.
Mendelsohn, Krankenheber. 595.
Menge, Curettage d. puerperalkranken Uterus. 319.
Meredith, Abdominale Hysterektomie bei Myoma uteri. 469.
Meyer, Leopold, Eklampsia parturientium. 457.
— Lehrbuch d. Gynäkologie. Bz. bespr. v. Le Maire. 459.
— Retroflexio uteri. 121.
Mikulicz, Operieren in Handschuhen. 330.
— Wundbehandlung. 587.
Miller, Chirurg. Behandlung d. puerperalkranken Uterus. 448.
Moldenhauer-P. 357.
Monsiorski, Placenta praevia. **308.**
Montgommery-P. 692.

Digitized by Google

Morgenroth, Uterussarkom. 112.
Mueller, A., Hinterhauptslagen und Scheitellagen. **382, 534.**
— Maligne Tumoren d. Chorionepithels. 252.
— Prolapsoperationen. 256.
— Bsp., La Torre, Une nouvelle classification des bassins viciés. 684.
Mueller, E., Diagnose d. Carcinoma corporis uteri. 461.
— Supravaginale Hysterektomie bei Fibromyoma uteri. 122.
Mueller, Fr., Intestinale Antointoxication u. Darmantisepsis. 594.
Müller, P., Jodoformgazetamponade. 317.
Münz, Primäres Scheidensarcom. 580.
Mundé, Uterussarcom. 112.
Muratow — P. 147, 478.
Murphy, Chirurg. Behandlung d. puerperalkranken Uterus. 449.
Murty, Chirurg. Behandlung d. puerperalkranken Uterus. 447.

N.

Naumann, Ovarialkystom mit Stieldrehung, Schwangerschaft. 180.
— Peritonealtuberkulose. 128.
Netzel, Inversio uteri. 125.
Neugebauer, 37 Fälle von Verdoppelung d. äusseren Geschlechtsteile. **550, 645.**
Neumann, Gummi d. Scheide. 582.
Nicolaysen, Gonokokkentoxine. 251.
Niebergall, Sarcom u. Carcinom am Uteruskörper. 114.
Nijhoff-P. 147.
Noble, Chirurg. Behandlung d. puerperalkranken Uterus. 445.
Nordberg, Vereiterte Ovarialcyste 662.
Nötzel, Peritoneale Resorption u. Infection. 591.
v. Numers, Finnländische geburtshülfl.-gynaekol. Litteratur 1895, 1896, 1897 B. 659.
— Placenta praevia. 672.
Nyberg, Zwillingsgeburt. 665.

O.

Oker-Blom, Uterus duplex. 666.
Olshausen, Abdominale Myom-Operationen Bz. bespr. von Wertheim. 138.
— Curettage des puerperalkranken Uterus. 318.
— Radikaloperation des primären Scheidenkrebses. 570.
Orthmann, Ruptura uteri. **399.**
Osterloh-P. 597.
v. Ott, N. für Krassowsky. 690.
Oui, Curettage bei Puerperalfieber. 442.

P.

Parvin, N. für P. (Martin) 477.
Patellani — P. 598.
Paul, Desinfection der Hände. 330.
— Wirkung der Desinfectionsmittel. 325, 326.
Paulli, Vaginale Radicaloperation 122.
Péan, N. für P. (Sänger) 353.
Penrose, Hysterektomie wegen puerperaler Sepsis. 447.
Perrin, Curettage bei Puerperalfieber. 442.
Perthes, Operationshandschuhe. 331, 588.
Peters, Operation des primären Scheidenkrebses. 572.
Petersen (Dänemark), Deciduoma malignum. 122.
Petersen (Heidelberg), Heissluftapparat zur Blutstillung. 592.
Pfannenstiel, Erkrankungen des Eierstocks und des Nebeneierstocks Bz. bespr. v. Wertheim. 680.
Pichevin, Totalexstirpation des Uterus auf vaginalem Wege Bz. bespr. v. Eiermann. 686.
Pick, primäres Scheidensarkom. 578.
— Uterussarkom. 106, 110, 111, 113.
Pinard, Traitement de l'infection puerpérale Bz. bespr. v. Kanter. 348.
— Chirurg. Behandlung d. puerperalkranken Uterus. 438.
Playfair, Abdominale Hysterektomie bei Myoma uteri. 467.
— Ovarialtumoren als Geburtshindernis. 677.
— Uterussarkom. 105.
— P. 478.
Pollak, Perithelioma ovarii. **179.**
Poten, Desinfection der Hände. 328.
Porter, Coeliotomie wegen puerperaler Sepsis. 447.
Pradon, Ein Fall von „schwerer Entbindung" behandelt durch Diät. 124.
Price, Hysterektomie bei puerperaler Sepsis. 447.
Prior, Asepsis und Antisepsis. 458.
Prochownick, Anzeigestellung zur chirurg. Behandlung d. puerperalkranken Uterus. B. 310, 438.
— Bsp. Stratz, die Frauen auf Java. 349.

R.

Ratschinski — P. 263.
Reichel — P. 147.
Richter, Uterussarkom. 110.
Ricker, Uterussarkom. 112.
Riedel, Peritonitis chronica non tuberculosa. 591.

Digitized by Google

Roberts, Abdominale Hysterektomie bei Myoma uteri. 468.
Roesger, Haftpflichtansprüche an den Operateur. 331.
Rohde, Primärer Scheidenkrebs. 567.
Rosenfeld, Anzeigestellung z. chirurg. Behandlung d. puerperalkranken Uterus. B. 310, 438.
Rosenstein, Neuere Arbeiten über Desinfektion. Sb. 322.
Rosin, Heisse Bäder bei Chlorose. 595.
Rosing-Hansen, Prolapsus funiculi umbilicalis. 459.
Rossi-Doria — P. 598.
Routh, Pyometra bei Cervixcarcinom. 347.
Ruge, L. — P. 147.
Runge, Lehrbuch d. Geburtshülfe. Bz. bespr. v. Klien. 595.

S.

Sänger, M. (Leipzig). N. für Tarnier. 143.
— N. für Péan. 353.
Sänger, W. M. H. (Groningen) — P. 357.
Sarwey, Bsp., Winternitz, Blutungen nach Abortus, veranlasst durch Placentarpolypen u. Endometritis. 474.
Savor, Irrigationen d. puerperalkranken Uterus. 315.
Schaeffer, O., Eine besondere nervöse Erscheinung bei der Gebärmutterknickung. **58.**
— Gonokokkentoxine. 249.
Scheurlen, Desinfektionsmittel. 325, 326.
Schlagenhofer, Gonokokkentoxine. 248.
Schmidt, Martin B., Syncytiumbildung in den Drüsen der Uterusschleimhaut bei ektopischer Gravidität. **1.**
Schmidt, W., Krebs d. vorgefallenen Gebärmutter. **506.**
Schrader, Irrigationen d. puerperalkranken Uterus. 316.
Schramm, Fibromyom der Scheide. 565.
Schreher, Uterussarkom. 113.
Schröder, Querer Fundalschnitt. **157.**
Schultze, B. S., Geburtshülfliches Phantom. **244.**
— Supravaginale Amputation d. puerperalkranken Uterus. 319.
— P. 146.
Scibelli — P. 357.
Siebourg, Sectio caesarea nach Porro bez. mit Totalexstirpation wegen Osteomalacie. **629.**
Sippel, Supravaginale Amputation d. puerperalkranken Uterus. 319.
Smith, Ovarialtumoren als Geburtshindernis. 678.
Spencer, Ovarialtumoren als Geburtshindernis. 677, 678.
Spiro, Desinfectionsmittel. 325.
Stadfeldt, Pathologie d. Geburt u. d. Wochenbetts. 120.
— Zangengeburten mit besonderer Berücksichtigung d. Achsenzugzange. 119.
Stahl, Amputatio uteri supravaginalis wegen Sepsis. 319.
Stallmann, Uterussarkom. 112.
Stratenberg, Anzeigestellung zur chirurg. Behandlung d. puerperalkranken Uterus. B. 310, 438.
Stratz, Die Frauen auf Java. Bz. bespr. v. Prochownick. 349.
Studsgaard, Extrauterinschwangerschaft. 120.
Stumpf, Enteroptose u. Nephroptose. 585.
— Prolapsoperationen. 255.
Sutton, Abdominale Hysterektomie bei Myoma uteri. 466.
Switalski, Adenom d. Harnblase u. am Scheideneingang. **639.**

T.

Tarnier, Intrauterinspülungen bei Puerperalfieber. 441.
— N. für T. 143.
Tarnowski-P. 692.
Tate, Pyometra bei Cervixcarcinom. 346.
Temesváry, Gynaekol. Section des Ungarisch. Aerztevereins in Budapest. Stzb. 343.
Theilhaber, Enteroptose. 583.
— Prolapsoperationen. 255.
Thomson, Operation des primären Scheidenkrebses. 572.
Thorén, Carcinoma recti et vaginae. 130.
— Pankreascyste. 129.
Thorn, Operation d. primären Scheidenkrebses. 572.
Torbensen, Tetanus puerperalis. 459.
Torggler, Operation des primären Scheidenkrebses. 572.
La Torre, Une nouvelle classification des bassin viciés. Bz. bespr. v. A. Mueller. 684.
Toth, Fibromyoma cysticum. 845.
— Geplatzte Ovarialcyste. 341.
Trantenroth, Deciduoma malignum. **7.**
Trettener — P. 692.
Truzzi, Abdomino-vaginale Oophoro-Salpingo-Hysterektomie wegen schwerer chronischer Entzündung der Uterusadnexe. **18.**

Digitized by Google

Tredegaard, Modification d. Howitzschen Geburtslagers. 120.

U.

Uhlemann, Asepsis. 328.

V.

v. Veit, G., — P. 477.
Veit, J., Handbuch d. Gynäkologie Bz. bespr v. Wertheim. 134, 680.
— Palliative Behandlung und vaginale Operationen d. Uterusmyome Bz. bespr. v. Wertheim. 134.
— N. für Halbertsma. 689.
Vestberg, Deciduoma malignum. 126.
Virchow, R. — P. 146.
Voswinckel, Eosinophile Zellen und Myelocyten im menschlichen Blut bei Erkrankung der inneren weiblichen Geschlechtsorgane. 418.

W.

Wallich, Traitement de l' infection puerpérale Bz. bespr. v. Kanter. 348.
— Chirurg. Behandlung des puerperalkranken Uterus. 438.
Wassermann, Gonokokkentoxine. 249.
Webster, Uterussarkom. 112.
Wehmer, Carcinom und Sarkom des Uterus und d. Ovarien. 114.
Weir, Desinfection der Hände. 330.
Weiss, Curettage d. puerperalkranken Uterus. 318.
Werth — P. 598.
Wertheim, Gonokokkentoxine. 249.
— Bsp., Veit, Handbuch der Gynäkologie. 134, 680.
Wettergren, Hämatoma vulvae et vaginae post partum. 125.
Weyland, Eiweissfällung der Desinfectionsmittel. 324.
Wille, Psychosen d. Pubertätsalters. Bz. bespr. v. Knauer. 596.
Williams, R., Uterussarkom. 105, 115.
Williams, W., Uterussarkom. 105, 113, 114.
v. Winckel, Totalexstirpation des puerperalkranken Uterus. 320.
Winter, Uterussarkom. 105.
Winternitz, Blutungen nach Abortus, veranlasst durch Placentarpolypen und Endometritis. Bz. bespr. v. Sarwey. 474.
— Irrigationen des puerperalkranken Uterus. 315.
Wölfler, Operationshandschuhe. 331.
Wormser, Kolpektomie zur Beseitigung d. Prolapses älterer Frauen. 367.
Wybe Ypma, Uterusexstirpation wegen Sepsis. 320.

Z.

Zaleski-P. 692.
v. Ziemssen, Medizinisch-klinischer Unterricht. 592.

Digitized by Google

Fig. 1.

Fig. 2.

Fig. 3.

Digitized by Google

Digitized by Google

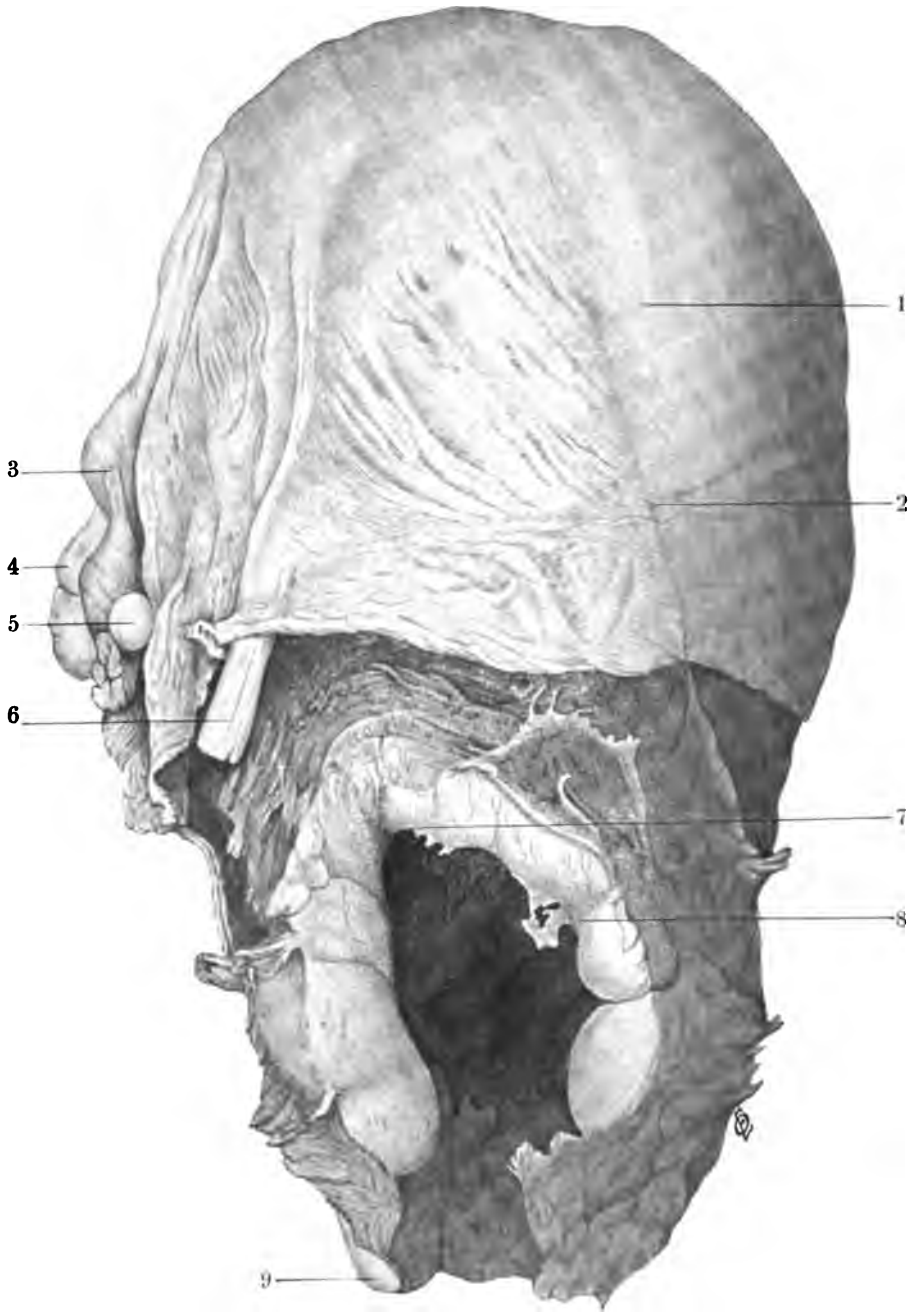

Orthmann, Zur Ruptura uteri. Verlag von S. Karger in Berlin NW. 6.

Digitized by Google

Digitized by Google

Fig. 1.

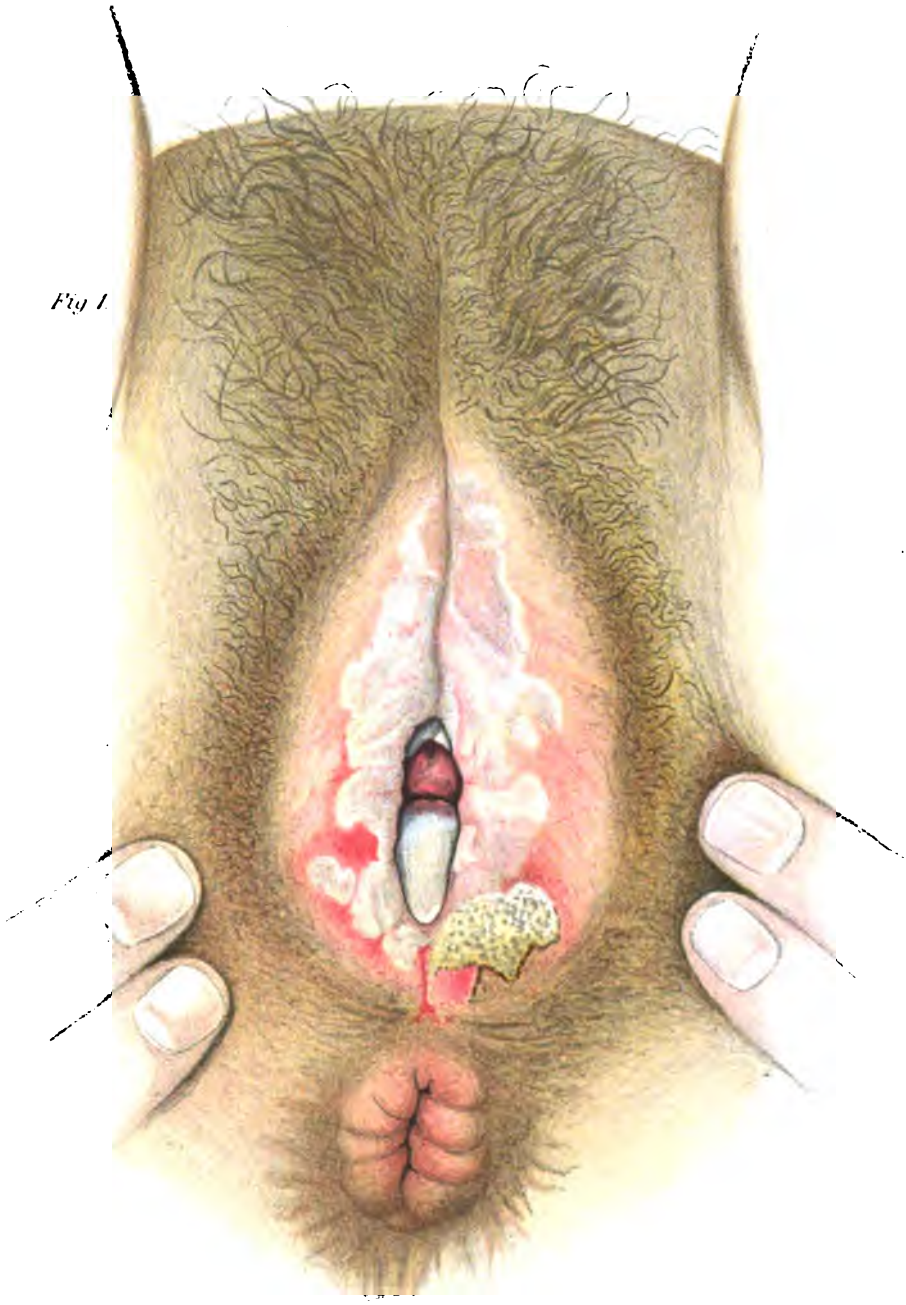

Mars, Ein Beitrag zur Kraurosis vulvae.

Verlag von S. Karger in Berlin NW. 6.

Digitized by Google

Digitized by Google

Fig. 3.

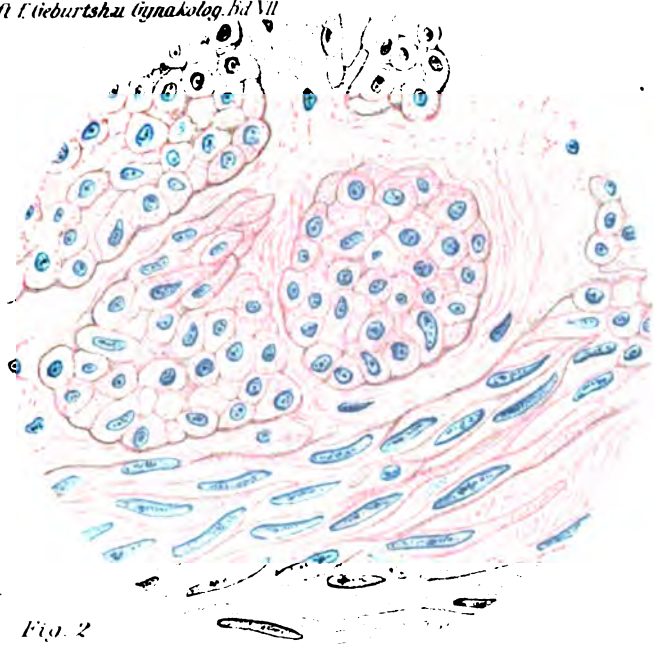

Fig. 2.

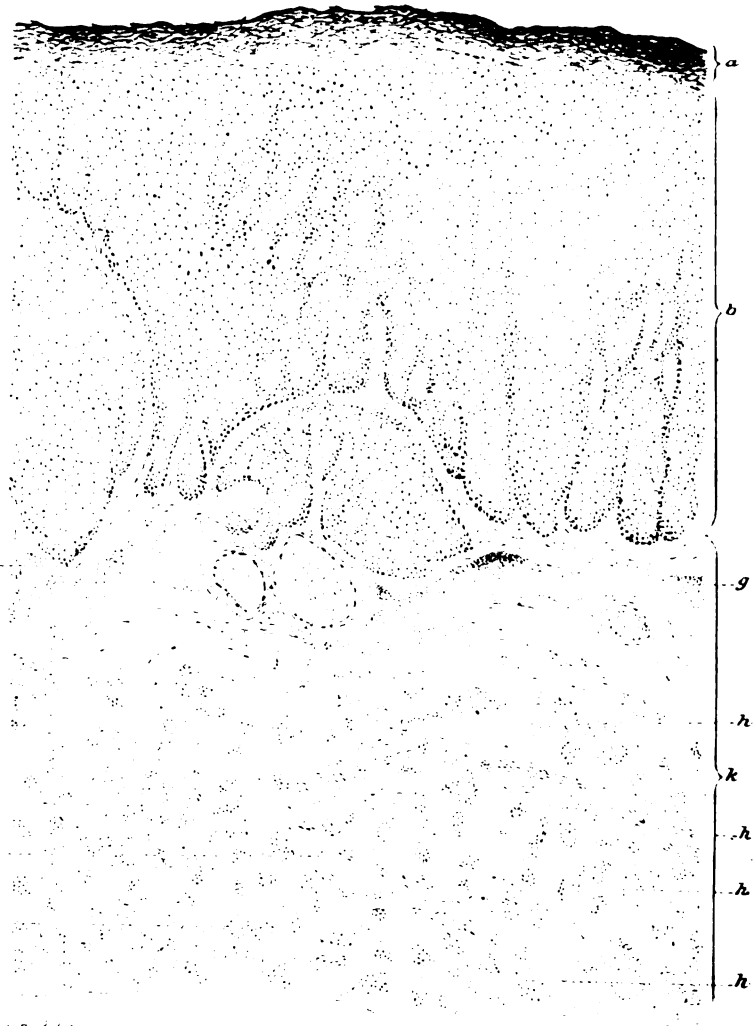

Verlag von S. Karger in Berlin NW. 6.

Digitized by Google

Digitized by Google

Digitized by Google

Digitized by Google

180538

Digitized by Google